

24.A.99

Digitized by the Internet Archive
in 2011 with funding from
Open Knowledge Commons and Harvard Medical School

http://www.archive.org/details/diekrankheitende1900frit

WREDEN'S SAMMLUNG

MEDICINISCHER LEHRBÜCHER

BAND I

DIE KRANKHEITEN DER FRAUEN

VON

HEINRICH FRITSCH

Neunte, völlig erneute Auflage

BRAUNSCHWEIG
VERLAG VON FRIEDRICH WREDEN
1900

DIE

KRANKHEITEN DER FRAUEN

FÜR

ÄRZTE UND STUDIRENDE

DARGESTELLT

VON

Dr. med. HEINRICH FRITSCH

Professor der Gynäkologie und Geburtshülfe
Geh. Medicinalrath und Director der Königlichen Frauenklinik an der Universität zu Bonn

Neunte, völlig erneute Auflage

MIT 271 ABBILDUNGEN IN HOLZSCHNITT

BRAUNSCHWEIG

VERLAG VON FRIEDRICH WREDEN

1900

10295

Alle Rechte, insbesondere das der Uebersetzung vorbehalten

Druck von Albert Limbach, G. m. b. H., in Braunschweig

Vorrede

Die neunte Auflage hat eine grössere Umarbeitung erfahren als alle vorhergehenden Auflagen. Nur wenige Capitel sind nach Form und Inhalt die alten geblieben. Auch neue Capitel sind hinzugekommen, so Capitel I und XIII.

Die Antisepsis ist bei jeder Gruppe von Eingriffen resp. in jeder Specialität eine verschiedene. Der Körpergegend, der Art des Eingriffs und dem Zwecke der Behandlung entsprechend, verändern wir sowohl die Methode der antiparasitären Vorbereitung, als auch die Grundsätze der Anwendung, ja die Mittel selbst. Demnach ist es gerechtfertigt und nothwendig, für jede Specialität besondere Regeln aufzustellen, also auch eine „gynäkologische Antisepsis“ vorzuschreiben. Die früher in meinem Buche zerstreuten Regeln habe ich, soweit sie allgemeine sind, in Capitel I zusammengefasst. Aus ähnlichen Gründen habe ich Capitel XIII hinzugefügt, in dem die Nachbehandlung und die Nachkrankheiten nach Laparotomien abgehandelt sind. Diese Beschreibung folgt nach den Krankheiten, deren hauptsächliche Behandlung in der Laparotomie besteht.

Leider ist das Buch dadurch um drei Bogen stärker geworden. Bei der enormen literarischen Production der letzten Jahre war es nicht möglich, ohne die wichtigsten Errungenschaften zu ignoriren, auf diese Zusätze zu verzichten. Eine grosse Anzahl neuer Holzschnitte, die gewiss zum Verständniss des Textes beitragen, sind hinzugekommen. Ich habe im März 1899 die Umarbeitung begonnen, so dass in den ersten Capiteln die Literatur nur bis dahin berücksichtigt ist. Vollständige Literaturnachweise haben in meinem Buche keinen Zweck.

Principiell habe ich nur die Literatur angeführt, die der Interessent sich leicht verschaffen kann: also die deutsche.

Die Abkürzungen sind dieselben wie früher: A. f. G. = Archiv für Gynäkologie; Z. f. G. = Zeitschrift für Geburtshülfe und Gynäkologie; C. f. G. = Centralblatt für Gynäkologie; M. f. G. = Monatsschrift für Geburtshülfe und Gynäkologie, worunter bis zur Jahreszahl 1868 die alte, von 1895 an die neue von Martin und Säger zu verstehen ist.

So hoffe ich denn, den Praktikern und den Studirenden eine genügende Uebersicht über den heutigen Stand der Gynäkologie und der gynäkologischen Therapie gegeben zu haben. Möge das Buch in der neuen Auflage und Umarbeitung sich der alten Gunst zu erfreuen haben.

Bonn, den 31. October 1899.

Heinrich Fritsch.

Inhaltsverzeichniss

Seite

Erstes Capitel: Gynäkologische Antisepsis 1
A. Allgemeine Begründung unserer Vorbereitungen 1
B. Entstehung der Wundinfection 2
C. Folgen der Wundinfection 3
D. Antiparasitäre Vorbereitung des Arztes 4
E. Antiparasitäre Vorbereitung des Verbandmaterials und der Instrumente 7
F. Nahtmaterial 14
G. Antisepsis in der Sprechstunde 17

Zweites Capitel: Allgemeine Diagnostik 19
A. Anamnese 19
B. Einrichtung des Sprechzimmers. Untersuchungsmethoden 24
C. Untersuchung vom Mastdarm aus 27
D. Narcose bei der combinirten Untersuchung 28
E. Untersuchung mit Instrumenten. Die Specula 29
F. Untersuchung in Seitenlage 31
G. Die Simon'schen Specula 38
Literatur: Lehrbücher, Bildwerke 39

Drittes Capitel: Krankheiten der Vulva 41
A. Anatomie 41
Entwickelungsgeschichte der äusseren Geschlechtstheile 43
B. Missbildungen 44
Hypospadie und Epispadie 46
Hermaphroditismus und Pseudohermaphroditismus . . . 47
C. Hypertrophien 48
Hypertrophia vulvae lymphatica, Pseudo-Elephantiasis vulvae 49

Seite

D. Entzündungen der Vulva (Vulvitis) 52
Aetiologie und pathologische Anatomie 52
Symptome und Verlauf. Diagnose 56
Behandlung 57
E. Pruritus 59
Behandlung 61
F. Neubildungen der Vulva 61
Papillom 61
Carcinom 63
Andere Neubildungen der Vulva 66
G. Verletzungen der Vulva (Dammrisse) 68
H. „Vorbereitungskur“ 69
I. Beinhalter 71
K. Operationsverfahren: „Die Wiederherstellung des Damms“ 74
L. Nachbehandlung 79

Viertes Capitel: Die Krankheiten der Scheide . . . 82

A. Anatomie 82
B. Entzündung der Scheide (Kolpitis, Vaginitis) 84
Aetiologie 84
Anatomie 86
Symptome und Verlauf 88
Diagnose 89
Prognose 90
Therapie 90
Scheidenausspülungen 91
Tamponade 93
Trockene Behandlung. Vaginalkugeln, Salben, Pulver . . . 96
C. Cysten der Scheide 98
D. Neubildungen der Scheide 99
E. Hyperästhesie der Vagina und Vaginismus 103
F. Darmscheidenfisteln 106
G. Verletzungen der Scheide 107

Fünftes Capitel: Die Krankheiten der Blase und Urethra 108

A. Spaltbildungen und Lageveränderungen 108
B. Entzündungen der Blase 110
Aetiologie der Blasenentzündungen 111
Anatomie 113
Symptome 115
Diagnose und Prognose 116
Behandlung 117
C. Neubildungen der Blase. Kystoskopie 121
Behandlung 126

Seite
D. Verletzungen der Blase. Fisteln 127
Diagnose 131
Prognose 132
Behandlung 133
Nachbehandlung 144
Blasendarmfisteln 145
E. Krankheiten der Urethra 145
F. Functionsstörungen und Neurosen der Urethra 150

Sechstes Capitel: Die Uterusmissbildungen, Bildungshemmungen, und die Gynatresien 154
A. Missbildungen 154
B. Uterusdefect und Uterus rudimentarius, fötaler und infantiler Uterus 161
C. Gynatresien 163
Symptome und Ausgänge 167
Diagnose und Prognose 168
Behandlung 170

Siebentes Capitel: Die Entzündungen des Uterus . 174
A. Anatomie 174
B. Die acute Endometritis und Metritis 177
Aetiologie 177
Anatomie, Symptome, Verlauf 179
Diagnose, Prognose, Behandlung 180
C. Die chronische Metritis 184
Aetiologie 184
Anatomie, Symptome, Verlauf 185
Diagnose und Prognose 187
Allgemeine Behandlung 188
Locale Behandlung 189
D. Atrophie des Uterus 192
E. Die chronischen pathologischen Zustände des Endometriums 194
Die chronische Endometritis 194
Symptome, Verlauf, Diagnose, Prognose 199
Behandlung 200
Sondirung 204
Die Erweiterung der Gebärmutter, Quellmittel 206
Instrumentelle Erweiterung: Uterine Dilatatorien . . 208
Einwirkung auf die Uterusschleimhaut 211
Ausschabung, Uterusstäbchen, Löffel, Curetten. . . . 212
Technik der Ausschabung 214
Einspritzung mit der Braun'schen Spritze 218
Die elektrolytische Behandlung 220
F. Die pathologischen Zustände der Cervix uteri 226
Aetiologie. 226

Seite
Anatomie 227
Symptome und Verlauf 231
Diagnose, Behandlung 232
Amputation der Portio 234
Emmet'sche Operation 236
Behandlung der Schleimpolypen. Schluss 238

Achtes Capitel: Die Lageveränderungen des Uterus 239

A. Die typische Lage des Uterus 239
C. Anteflexio 243
Aetiologie 243
Symptome, Verlauf, Behandlung 246
D. Anteversion 247
Aetiologie und Anatomie 247
Symptome, Verlauf, Diagnose, Prognose, Behandlung 248
E. Antepositio uteri 249
F. Retroversion 250
Aetiologie und Anatomie 250
Symptome und Verlauf 251
Diagnose, Prognose, Behandlung 252
G. Retroflexio 254
Aetiologie und Anatomie 254
Symptome 256
Diagnose 258
Behandlung 261
Operative Heilung der Retroflexio 268
Vaginafixation 272
Alexander'sche Operation 274
Kritik der beschriebenen Operationen 275
H. Der Uterusprolaps 279
1. Isolirte Senkung der Scheidenwandung 279
2. Senkung der Scheidenwand mit Senkung des Uterus 282
3. Primäre Senkung des Uterus mit Inversion der Scheide 283
Anatomie 284
Symptome und Verlauf 288
Diagnose 289
Therapie 290
Pessarbehandlung 297
I. Die Inversion 299
Aetiologie 299
Anatomie 300
Symptome, Verlauf, Diagnose, Prognose 301
Therapie 302
K. Die selteneren Lageveränderungen der Gebärmutter . . 304

Seite

Neuntes Capitel: Die bösartigen Geschwülste der Gebärmutter (Carcinom, Sarcom, Syncytiom. Anhang: Adenom) 306

A. Das Carcinom 306
Das Portiocarcinom 306
Das Cervixcarcinom 308
Das Corpuscarcinom 310
Aetiologie 312
Symptome und Verlauf 313
Diagnose 317
Behandlung 323
Operative Entfernung des Carcinoms 323
Nachbehandlung 328
Hohe Portioamputation 328
Freund'sche Operation 329
Die Recidive. Prognose 329
Symptomatische und Palliativbehandlung 330
B. Das Uterussarcom 334
Diagnose und Therapie 335
Sarcoma deciduocellulare. Syncytiom 336
C. Anhang: Das Adenom 337

Zehntes Capitel: Die Myome der Gebärmutter . . . 340

Symptome und Verlauf 350
Diagnose 354
Therapie. Symptomatische Therapie 360
Ergotin 360
Locale hämostyptische Therapie 362
Die radicale Behandlung 364
Kolpomyomektomie 364
Die vaginale Totalexstirpation bei Myom 373
Die Laparomyomotomie 375
Specielle Indicationen zur Laparomyomotomie 375
Vorbereitungen vor der Laparotomie 377
Narcose, Desinfection des Operationsfeldes 377
Operationstisch und Beckenhochlagerung 378
Allgemeine Technik 381
Bauchschnitt 383
Die typische Myomotomie mit und ohne Entfernung der Portio vaginalis 385
Auskernung (Enucleation) der Myome aus dem Uterusparenchym . 392
Die Castration 395

Elftes Capitel: Krankheiten der Ovarien und Parovarien 398

A. Normale Anatomie 398
Lage der Ovarien 401

Seite

B. Bildungsvarietäten und Lageveränderungen 402
C. Entzündung des Eierstocks, Oophoritis 403
D. Die Neubildungen der Ovarien 408
Kystoma serosum simplex 409
Tuboovarialcysten 409
Die Kystadenome 410
Pseudomyxoma peritonaei 415
Kystadenoma serosum 416
Das Carcinom des Ovariums 417
Die ovulogenen Tumoren, Embryome (Dermoide), Teratome 419
Geschwülste der Bindegewebsreihe der Ovarien, Fibrome, Sarcome, Endotheliome, Angiome (Desmoide Neubildungen) 420
Die Sarcome 421
Parovariale Tumoren 422
Das Verhältniss der Ovarialgeschwülste zur Nachbarschaft, Stiel, Wachsthum, Adhäsionen, Metamorphosen im Tumor, Cystenruptur 424
Symptome und Verlauf 432
Diagnose 437
Behandlung 449
Punction, Ovariotomie 449
Conservative Ovariotomie, Verfahren bei Complicationen 455
Unvollkommene und wiederholte Ovariotomie 458

Zwölftes Capitel: Krankheiten der Tuben. Adnexoperationen. Tubargravidität 460

A. Anatomie 460
B. Entwickelungsfehler 462
C. Entzündung der Tuben. Pyosalpinx 462
Hydrosalpinx 466
Hämatosalpinx 467
Verlauf, Prognose, Diagnose 468
Therapie, Adnexoperation 469
Neubildungen der Tube 479
D. Tubargravidität. Hämatocele 479
Symptome und Verlauf 487
Diagnose 489
1. Prophylaktische Behandlung 491
2. Laparotomie bei schweren Symptomen 492
3. Behandlung der Hämatocele 493
4. Operationen bei vorgeschrittener Extrauterinschwangerschaft 495

Dreizehntes Capitel: Nachbehandlung, Nachkrankheiten nach Laparotomien 500

A. Naht der Bauchwunde 500

Seite

B. Bauchverband 504
C. Nachbehandlung 505
D. Prognose. Tod nach Laparotomien 508
E. Ileus 514
F. Bauchbruch, Nabelbruch, Bauchnarbenbruch, Adhäsionsbildung 517
G. Bauchfisteln, Kothfisteln, Blasenbauchfisteln 520
Therapie 522
H. Bauchblasenfisteln 524
I. Im Bauch zurückgebliebene Gegenstände 525

Vierzehntes Capitel: Parametritis und Perimetritis 526

A. Parametritis 526
Symptome und Verlauf 535
Diagnose und Prognose 538
Behandlung 541
B. Tumoren der Ligamenta im Subserosium 545
C. Perimetritis 546
Anatomie und Aetiologie 546
Symptome und Verlauf 555
Diagnose und Prognose 557
Behandlung 560
D. Die Tuberkulose des Peritonäums 561

Fünfzehntes Capitel: Menstruation, Ovulation, Befruchtung, Sterilität 566

A. Physiologie der Menstruation und Ovulation 566
B. Diätetik der Menstruation 570
C. Pathologie der Menstruation 571
Menstruatio praecox, Menstruatio serotina 571
Vicariirende Menstruation 572
Amenorrhoe 572
Behandlung 574
Menorrhagie 575
Behandlung 577
Dysmenorrhoe 579
Behandlung 584
Intrauterinstifte 587
Castration, Totalexstirpation 587
Technik der Castration 589
D. Befruchtung 590
E. Sterilität 592
Sterilisation 597

Seite

Sechzehntes Capitel: Die gonorrhoischen Erkrankungen der weiblichen Geschlechtsorgane . . 598

A. Aetiologie 598
B. Einzelne Formen der weiblichen Gonorrhoe 602
1. Vulva und Vagina 603
2. Urethritis 604
3. Tripper des Uterus 605
4. Salpingitis gonorrhoica 607
C. Menstruation, Schwangerschaft, Wochenbett 608
1. Menstruation 608
2. Schwangerschaft 609
3. Wochenbett 609
D. Mischinfection 610
E. Abgeschwächte Virulenz 611
F. Residuen der Gonorrhoe 613
G. Symptome und Verlauf 613
H. Diagnose 617
I. Behandlung 618
1. Behandlung des acuten Trippers 619
2. Behandlung des chronischen Trippers 622

Siebzehntes Capitel: Den Frauen eigenthümliche Darmleiden 625

A. Chronische Obstruction 625
Behandlung 630
B. Analfissuren, Fisteln, periproktitische Abscesse 632
C. Hämorrhoiden 633
D. Prolapsus ani 634

Anhang: Pharmacopoea gynaekologica 636

Sachregister 644

Erstes Capitel.

Gynäkologische Antisepsis.

A. Allgemeine Begründung unserer Vorbereitungen.

Wir betrachten unsere Hände, die Instrumente, das Verbandmaterial und die Körperoberfläche der Kranken als unrein, d. h. mit Keimen von Mikroorganismen besät.

Rein werden Hände u. s. w. dadurch, dass wir sie zur Untersuchung oder Behandlung antiseptisch vorbereiten. Ist in richtiger Weise antiparasitär oder, wie man es meist nennt, antiseptisch vorbereitet, so werden an den Händen, den Instrumenten und der Hautoberfläche des Operationsgebietes die Mikroorganismen entfernt oder zerstört. Die Objecte werden rein: sterilisirt, also steril, keimfrei, aseptisch. Der Zweck der Vorbereitung, der Antisepsis, ist also die chirurgische Reinheit, die Asepsis. Nur Wunden mit reinen Händen, reinen Instrumenten in reinen Hautflächen angelegt heilen primär — aseptisch, ohne Infection, ohne Fieber, ohne Lebensgefahr.

Wir haben also nothwendig eine subjective Vorbereitung, die sich auf Hände, Instrumente und Verbandmaterial erstreckt, und eine objective Vorbereitung, die sich auf die Patientin und insbesondere auf das Operationsgebiet, z. B. die Bauchdecken, erstreckt.

Die Verunreinigung der Wunden — die Infection — ist die Folge des Eindringens von Kokken und Bacterien. Von ihnen sind die am gefährlichsten, die von kranken Menschen stammen: die anthropogenen, pathogenen Kokken.

Da der Arzt mit kranken Menschen sich berufsmässig beschäftigt, werden seinen Händen, Haaren, Gesicht, seinen Kleidern, ja seiner ganzen Körperoberfläche Kokken anhaften. Ja auch ohne derartige Verunreinigung finden sich „ubiquistisch“, z. B. im Munde jedes Menschen, pathogene Kokken, z. B. Streptokokken, Diphtheriebacillen, Pneumoniekokken.

In Krankenhäusern werden, je nach der Art der Kranken, allen Gegenständen, die nicht sachgemäss gereinigt sind, die von den Kranken stammenden Kokken als Infectionsträger anhaften. Sie werden mit dem Staube und Schmutze, von der bewegten Luft aufgewirbelt, umherfliegen und sich da ansammeln, wo Staub und Schmutz sich niederlässt, also z. B. auf Tischen, Verbänden, Verbandgegenständen, Wunden u. s. w. Es wird also z. B. infectionsgefährlicher sein, eine Operation zu machen, wenn man selbst Wunden behandelt, die acute pathogene Keime enthalten, z. B. Phlegmonen, als wenn man überhaupt nie mit eitrigen Wunden in Berührung kommt. Es wird gefährlicher sein, Operationen in einem Raume auszuführen, in dem Kranke mit infectiösen Wunden sich befanden oder befinden, als wenn man in einem Raume operirt, von dem alle inficirten Wunden und infectiöse Kranken principiell ferngehalten werden.

B. Entstehung der Wundinfection.

Die Möglichkeiten der Inficirung einer Wunde sind verschieden. Kokken und Bacterien können im Blut circuliren und sich im Körper an einer Stelle festsetzen — Metastasen. Dies ist die Selbstinfection. So kann z. B. eine Vene neben einem jauchenden Darmcarcinom oder einer mykotisch erkrankten Blase endophlebitisch thrombosiren. Von dieser Stelle kann sich eine Kokkenmasse ablösen und an einer anderen Stelle im Gefässsystem festsetzen, hier eine der ersten identische Entzündung bildend. Bei Endocarditis ulcerosa, bei Pyämie, bei der cryptogenetischen Pyämie bilden sich durch den Vorgang der Spontan- oder Selbstinfection Metastasen. Ja ohne bekannte Aetiologie können tiefliegende Eiterungen entstehen, z. B. bei Osteomyelitis und manchen dunklen Vereiterungen des Beckenbindegewebes.

Oder die Infection kommt aus der Luft. Keime werden beim Sprechen, beim Husten, beim Niesen aus dem Munde des Arztes fortgeschleudert, fallen wegen ihrer specifischen Leichtigkeit nicht sofort zu Boden, halten sich in der bewegten Luft eine Zeit lang schwebend und lassen sich, allmählich zu Boden sinkend, auf Wunden oder das, was mit ihnen in Berührung kommt, nieder.

Die Keime haften auch an den Fingern des Arztes und werden bei dem Operiren in die Wunde direct eingeimpft.

Oder Keime kleben an Messern, Instrumenten, dem Material der Tupfer, und werden auf diese Weise in die Wunde befördert — dies ist die Contactinfection, die durch Berührung der Wunde mit unreinen Gegenständen entsteht.

Oder die Hautoberfläche des Operationsgebietes ist unrein. Ein durch die Wundränder gezogener, rauher Seidenfaden streift aus dem Trichter die lockeren, verhornten mit Kokken besetzten Epithelien ab und zieht sie in die Tiefe hinein. Dort entfalten sie, in den Flüssigkeiten der Wunden wachsend, ihre verderblichen Eigenschaften.

Oder nach Anlegung der Wunde wischt der Operateur von der durch Blut oder Flüssigkeit erweichten Haut oberflächliche Partikel ab und befördert sie in die Wunde.

C. Folgen der Wundinfection.

Sowohl ganze Menschen als einzelne Theile des Menschen verhalten sich den Kokken gegenüber verschieden. Es giebt Menschen, deren Widerstandskraft eine individuell hohe ist. So haben wir früher beobachtet, dass selbst bei schwerer puerperaler Infection eine Wöchnerin bald erlag, während ein anderer Organismus sich im Kampfe mit der Infection siegreich durchkämpfte. Ja es giebt selbst individuelle Immunität gegen Infection! Wir besitzen auch Mittel und Methoden, den Organismus im Kampfe mit der Wundinfection zu unterstützen. Ja vielleicht erreichen wir einmal die Möglichkeit, Menschen gegen die Krankheiten der Wundinfection ebenso immun zu machen, wie gegen andere Infectionskrankheiten, z. B. die Variola.

Ebenso ist die Wirkung der Kokken eine verschiedene, je nach Oertlichkeit, an welche sie gelangen.

Das lebendige, sauerstoffreiche Blut ist ein starker Feind der Kokken. Auch das gesunde Peritonäum, das seine ausserordentlich grosse physiologische Resorptionskraft behielt, ist im Stande, wenige Kokken zu vernichten, sie unschädlich zu machen, sie aufzusaugen, sie in das Blut zu befördern, wo sie zu Grunde gehen.

In schlecht ernährtem Gewebe, z. B. in dem puerperalen, verfettenden, schlecht mit arteriellem Blut versorgten Uterus, in einer Lebervene, in ödematösem Gewebe, in todten Räumen, wo Stoffwechsel augenblicklich kaum stattfindet, vermehren sich die Kokken rapide. Sie entfalten und vermehren ihre gefährliche, den Körper toxisch vernichtende Wirkung.

Wichtig ist auch, dass die Kokken einen verschiedenen Grad von verderblicher Kraft entfalten. So sind frische, im kranken Menschen gewachsene Kokken, sogenannte pathogene Keime, am gefährlichsten. Aeltere, ausgetrocknete Kokken, die, aus aufgewirbeltem Staube herabfallend, wieder angefeuchtet werden, sind abgeschwächt und bedürfen zum Wachsthum Zeit und besonders günstige Verhältnisse. Und zuletzt kommt es auch auf die Quantität der Kokken an. Wie schon

erwähnt, werden geringe Mengen vom Peritonäum vernichtet, während grosse Massen, die die Organe überschwemmen, auch grössere Gefahren bedingen.

Diese allgemeinen Sätze müssen wir im Auge behalten, wenn wir die gynäkologische Antisepsis und Asepsis einrichten wollen. Man kann nie schematisch, einfach nach bestimmten Vorschriften in jedem Falle gleich handeln, sondern muss bei jeder einzelnen Maassregel stets überlegen, ob sie für den individuellen Fall rationell ist und ob sie mit den theoretischen Lehren der Hygiene resp. Bacteriologie in Einklang steht. Da diese Lehren mit dem Fortschritte der Erkenntniss auf bacteriologischem Gebiete wechseln, da neue Bedingungen für Gedeihen und Vernichtung der Kokken alljährlich entdeckt werden, so kann auch die Praxis nicht an einer antiseptischen Methode starr festhalten. Es ist deshalb nicht falsch, sondern oft unbedingt wissenschaftlich nöthig, unsere Methoden der Antisepsis zu ändern, um neue Errungenschaften der Theorie für die Praxis auszubeuten.

Praktisch scheiden wir am besten in objective und subjective antiparasitäre Vorbereitung.

Die objective theilt sich wieder naturgemäss in die Vorbereitung des Arztes und in die der Gegenstände, die bei den Operationen gebraucht werden.

D. Antiparasitäre Vorbereitung des Arztes.

Am wichtigsten ist die Vorbereitung der Hände. Hier wird man am besten die verschiedenen Vorschriften combiniren und lieber zu viel als zu wenig thun.

Die Arme werden bis dicht an die Schulter entblösst. Die Haare der Hand und des Handgelenkes werden über der Spiritusflamme abgesengt. Hand, Unterarm, Ellbogengelenk werden, nachdem sie nass gemacht, mit Schmierseife kräftig, wie bei einer Inunctionskur, eingerieben. Auch unter die Nägel und in den Nagelfalz wird Seife kräftig eingestrichen. Dann wäscht man in heissem Wasser die Seife kräftig reibend und bürstend ab. Als Beweis dafür, dass die Seife in die Haut eindringt, kann man den Umstand betrachten, dass nach völligem Abspülen der Seife, nach der Waschung, beim Reiben von Neuem Seifenschaum entsteht. Macht man diese Waschung sorgfältig mit Hand und Bürste und blickt man nach der Uhr, so sieht man,

dass 5 Minuten kaum genügen, die Seife völlig zu entfernen. Darauf wird sorgfältig mit dem Nagelreiniger der Nagelfalz ausgeschabt, der Schmutz und die lockere Haut unter den Nägeln hervorgeholt, rauhe Nägel werden glattgeschnitten. Die Hände werden danach nochmals mit der Bürste behandelt. Etwa lockere Hautfetzen werden beseitigt. Der Anfänger thut gut, ganz systematisch diese Reinigung vorzunehmen, so dass er z. B., an einem Finger beginnend, alle 10 Finger nach einander säubert, jedem die gleiche Zeit widmend. Diese Reinigung mit Seife halte ich für die Hauptsache der antiparasitären Vorbereitung.

Darauf wird dieselbe sorgfältige Abbürstung in Sublimatlösung 1 : 1000 vorgenommen. Auch jetzt noch betrachtet man die Fingerspitzen, um jedes unter den Nägeln noch befindliche Schmutzpartikelchen zu entfernen.

Danach nimmt man aus der Sublimatlösung eine neue Bürste, streicht mit ihr das Kopfhaar glatt und bürstet den Bart — ein Operateur muss stets einen kurzgeschnittenen Bart tragen — mit Sublimatlösung ab. Man reinigt die Nase und wischt die Nasenlöcher mit einem Läppchen in Sublimat getaucht aus. Dann spült man den Mund mit einer aseptischen Flüssigkeit — Eucalyptol, Odol, einem Zahnspiritus — und Wasser aus und wischt nochmals den Bart mit Sublimat ab.

Jetzt taucht man die Hände wieder in Sublimatlösung, bürstet sie ab und legt den sterilisirten Operationsmantel, der den ganzen Körper umgeben und am Halse über den Hemdenkragen ragen muss, an. Ebenso bekleidet man sich mit der Schürze aus Billrothbatist. Diese lag bis dahin in Sublimatlösung und wird triefend nass umgethan. Um die Stiefel vor Sublimat zu schützen, tritt man in grosse Gummischuhe.

Nunmehr bürstet man die Arme und Hände in Alkohol ab, wieder eine bestimmte Reihenfolge einhaltend. Dann spült man in Sublimatlösung den Alkohol ab, taucht vor dem Ergreifen des Messers die Hände in sterilisirtes Wasser und macht den ersten Schnitt.

Macht man diese Proceduren sorgfältig, so verbraucht man 15 bis 20 Minuten.

Hat man eine völlig aseptische Operation gemacht und geht man an die zweite Operation, so genügt nunmehr eine genaue Reinigung vom Blute, ein kurzes Abbürsten in Sublimatwasser und die Alkoholdesinfection. Die blutige Schürze wird durch eine reine, wieder aus der Sublimatlösung triefend nass angelegte andere Schürze ersetzt.

Selbstverständlich ist darauf zu achten, dass man mit den gereinigten Händen Nichts berührt, das nicht ebenfalls durch Antisepsis aseptisch, also keimfrei gemacht ist. Sollte es zufällig der Fall sein,

so muss die Hand sofort wieder in Sublimatlösung und Alkohol gereinigt werden.

In der neueren Zeit wenden die Chirurgen nach dem Vorgange von Mikulicz eine Methode an, die auch einige Gynäkologen adoptirt haben. Es wird mit Handschuhen operirt, so dass die Wunde mit der nackten Oberfläche der Finger überhaupt nicht in Berührung kommt. Sowohl Baumwoll- als Gummihandschuhe sind im Gebrauch. Es wird also theoretisch angenommen, dass die gebräuchliche Desinfection der Finger ungenügend resp. unsicher ist.

Wir Gynäkologen, die oft monatelang infectiöse resp. eitrige Wunden überhaupt nicht berühren, sind gewiss betreffs der Infection nicht so gefährlich, als die Chirurgen, deren Thätigkeit ein häufiges Berühren frischer und alter eiternder Wunden mit sich bringt. Auch sind unsere Resultate betreffs der primären Heilungen so gute, dass die Vorsicht, in Handschuhen zu operiren, uns nicht so nothwendig erscheint.

Für die Praxis ist zu fürchten, dass die Einführung immer neuer Apparate, die wir nicht selbst controliren können, gewisse Gefahren bedingt. Je einfacher unsere Vorsichtsmaassregeln sind, um so besser. Ich stehe auf dem Standpunkte, dass bei guter Desinfection die Hände auch ohne Handschuhe ungefährlich sind. Bei Operateuren, die in grossen allgemeinen Krankenhäusern arbeiten, die mit Unsauberkeiten ihrem Berufe nach mehr als wir in Berührung kommen, oder die durch schlechte Resultate sich bewogen fühlen, Besserung zu erstreben, ist die Anwendung von Handschuhen gewiss erklärlich. Ich werde davon nur Gebrauch machen, wenn ich zufällig unsaubere Wunden berühren und danach sofort operiren müsste.

Andererseits hat die Forderung ihre Gültigkeit, dass der gynäkologische Operateur es möglichst vermeiden soll, überhaupt septische Wunden zu berühren, und dass, wenn er es doch musste, er in ausgiebigster Art — Bäder, Sodawaschungen, Kleiderwechsel etc. — Alles thut, was in seiner Macht steht, um Infectionen zu vermeiden.

Im Einzelnen ist es sicher nothwendig, vor dem Eindringen in den After oder in Eiterhöhlen einen Gummifinger überzuziehen, der dann sofort entfernt und weggeworfen wird.

Da die Möglichkeit zugegeben werden muss, dass aus der Luft Keime sich auf die Hände des Operateurs während einer Operation niederlassen, oder dass bei den Anstrengungen des Operateurs Keime, die in tieferen Hautschichten, z. B. den Talgdrüsen seiner Haut, sich befinden, an die Oberfläche gelangen, so ist es zu empfehlen, während der Operation die Hände von Zeit zu Zeit desinficirend zu reinigen.

Da z. B. Furunkel dadurch entstehen, dass Keime in die Talgdrüsen unmerklich gelangen, so werden wir annehmen müssen, dass im Ausführungsgang der Talgdrüsen zufällig Keime sich befinden können. Deshalb ist die Abspülung und das schnelle Abwischen der Hände in Sublimatlösung während einer langdauernden Operation vorzuschreiben. Es müssen also neben dem Operateur 2 Schüsseln stehen, eine mit Sublimatlösung und eine mit sterilem Wasser, das das Sublimat entfernt; denn für das Peritonäum dürfte es nicht gleichgültig sein, wenn die an der Hand abträufelnde Sublimatlösung den Darm benässt.

E. Antiparasitäre Vorbereitung des Verbandmaterials und der Instrumente.

Um das „Verbandmaterial" aseptisch zu machen, oder, wie der Kunstausdruck ist, zu sterilisiren, wendet man Apparate an, in denen



1

Thursfield'scher Sterilisationsapparat zur Sterilisation der Wäsche und Verbandgegenstände.

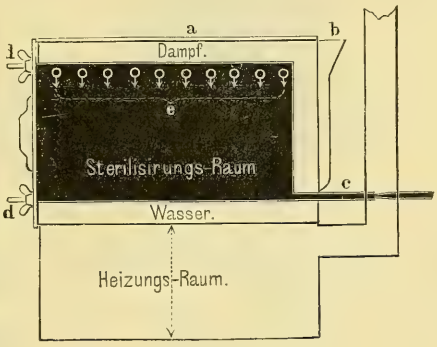

2

Durchschnitt durch den Apparat: a Hülle von Asbestpappe oder Filz, darunter der Dampfraum. Ueber dem Heizungsraum das Wasser, welches verdampfend in den Dampfraum und von hier aus den Oeffnungen e in den Sterilisirungsraum einströmt. Bei c fliesst das Condenswasser aus. Bei b wird das Wasser nachgefüllt. d Schrauben, welche den Deckel dampfdicht befestigen.

strömender Dampf eine Zeit lang durch das Material zieht. Ich habe fast zwei Jahrzehnte lang den kleinen Thursfield'schen Apparat (Figur 1 und 2) benutzt. In ihm habe ich Seide, Operationsmäntel, Handtücher, Instrumente, selbst Schwämme etc. so genügend sterilisirt, dass ich gute Erfolge hatte. Allein der Apparat ist bei täglichem Gebrauche nicht lange haltbar. Nach $^1/_2$ Jahr wurde er schadhaft. Für Privatärzte resp. den Kleinbetrieb ist er gewiss sehr zu empfehlen, da auch

die Sterilisation der Kleider des Arztes in ihm möglich ist. Sein Inhalt ist so berechnet, dass ein Tuchanzug eines Erwachsenen hineinpasst. In Krankenhäusern benutzt man besser die Lautenschläger'schen oder Budenberg'schen Apparate, die wie alle Sterilisationsapparate auf demselben Princip beruhen: Wasser zu verdampfen und den Dampf durch den Inhalt zu treiben.

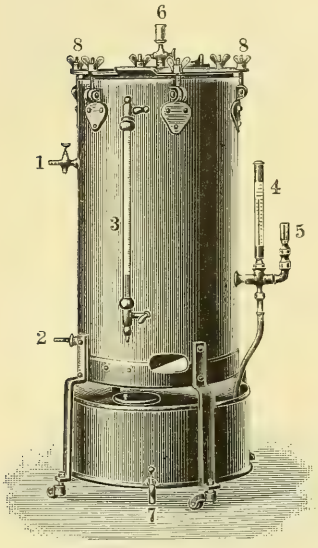

3

Fahrbarer Dampfsterilisator nach Fritsch.
1. Rohr zum Füllen des Apparates mit Wasser.
2. Zum Anstecken des Gasrohres, Heizrohr.
3. Wasserstandrohr.
4. Thermometer zum Ablesen des Hitzegrades im Apparat.
5. 6. Luftrohr, mit Watte gefüllt. Nach der Desinfection werden die Hähne geöffnet, damit der Wasserdampf austreten kann; ohne dies würde der Wasserdampf beim Erkalten als Condenswasser die desinficirten Gegenstände nass machen.
7. Wassergefäss, in welches das Dampfrohr hineingeleitet ist. (Beim Lautenschläger'schen Apparat steht dies Gefäss lose daneben.)
8. Flügelschrauben zum Befestigen des Deckels.

Ich habe den Lautenschläger'schen Apparat etwas verbessert (Figur 3). Er ist erstens fahrbar und zweitens ist das Wassergefäss, in welches der Dampf geleitet wird, unter dem Apparat, mit ihm verbunden, angebracht, so dass der ganze Apparat wenig Raum wegnimmt und aus einem Zimmer in ein anderes leicht befördert werden kann.

In diesen Apparat legt man die Gegenstände nicht frei hinein, sondern man packt sie in vernickelte Trommeln (Figur 4) resp. Kapseln. Die Kapseln sind durchbrochen, so dass der Dampf durch den Inhalt streichen kann. Werden die Doppelwände verschoben, so werden die Löcher gedeckt. Es ist also möglich, Verbandmaterial zu sterilisiren und nach Schliessen der Seitenlöcher der Kapseln sterilisirt aufzubewahren. Durch Scheidewände in den Kapseln kann man zwei Abtheilungen, z. B. für verschiedenartige Gazecompressen, oder für Compressen, Mäntel und Handtücher herstellen.



4

Trommel zur Aufnahme für Mäntel, Tücher, Tupfer etc.

Die geschlossenen Kapseln werden in einem eisernen Gestelle neben den Operationstisch gestellt und erst unmittelbar vor dem ersten Schnitt geöffnet. Es giebt auch Vorrichtungen, durch welche die Oeffnung durch einen Mechanismus bewirkt wird, den man durch Treten auf ein Pedal in Wirkung setzt.

Man muss darauf achten, dass alle Gegenstände in die Trommeln lose eingepackt werden. Presst man sie fest an und in einander, so dringt der Dampf nicht genügend ein und durch. Die Sterilisation ist dann nicht vollständig. Experimente haben mir und Anderen diese Thatsache bewiesen.

Die moderne Industrie hat uns eine grosse Anzahl billiger und guter, kleiner und grosser, für alle Bedürfnisse des ärztlichen Gross- und Kleinbetriebes passender Apparate geliefert. Kein Arzt kann heutzutage Praxis ausüben, ohne Apparate zu besitzen, mit denen er Verbandmaterial und Instrumente sterilisirt. Die alte Zeit, wo der Arzt mit Receptschreiben und savoir faire auskam, ist gründlich vorüber. Wer sich heutzutage nicht alle Errungenschaften der modernen antiparasitären Therapie zu eigen macht, wird nicht nur schlechte Erfolge haben, sondern eventuell mit dem Strafgesetzbuch in Conflict kommen.

Um die Tiefe einer frisch geschnittenen Wunde zu übersehen, ist es nothwendig, das Blut zu entfernen. So lange es möglich ist, das Blut mit dem Finger wegzuwischen, ist dies die beste und schonendste Methode. Genügt dies nicht, so muss man die Wunde berieseln oder austupfen.

Zu der Berieselung nahm man früher Carbolsäurelösung oder andere Desinficientien. Es braucht kaum erwähnt zu werden, dass alle Chemicalien, selbst Wasser, die lebenden Zellen der Gewebe verändern oder sogar tödten. Will man also den Wundflächen ihre physiologischen Eigenschaften und somit die günstigsten Heilbedingungen erhalten, so darf man nur mit blutwarmer physiologischer Kochsalzlösung 6 : 1000 rieseln, eine Methode, die sich bei plastischen Operationen oder bei Operationen in der Tiefe der Scheide besonders empfiehlt.

Bei oberflächlichen Wunden macht man sich das Operationsfeld besser durch Tupfen frei und übersichtlich. Selbstverständlich ist dies die einzig mögliche Methode in der Bauchhöhle. Das traditionelle Material zum Tupfen war der Badeschwamm. In der That wäre kein Tupfer besser, wenn die Sterilisation der Schwämme eine absolut sichere wäre. Die grosse Aufsaugungsfähigkeit, die Elasticität, mit der blutende Flächen gut comprimirt werden, die Weichheit, die vor Abschilferungen der Endothelien und Epithelien sichert, liess den Schwamm als bestes Tupfermaterial erscheinen. Allein die sicheren Sterilisationsmethoden: Kochen und Aufbewahrung in Sublimatlösung, verderben die Schwämme, machen sie zerreisslich, mürbe und unelastisch. Ersetzt man oft die alten durch neue, so entstehen erhebliche Kosten.

Man hat deshalb seit Jahren Gazetupfer eingeführt. Sie haben die Schwämme so verdrängt, dass wohl Niemand mehr bei grossen

aseptischen Operationen heutzutage noch Schwämme gebraucht. Die Gaze lässt sich gut sterilisiren und ist so billig, dass sie jedesmal nach einmaligem Gebrauch fortgeworfen werden kann. Ein Stück Gaze kostet 3 ℳ 50 ₰ und ist 40 m lang, 80 cm breit. Daraus macht man 240 Tupfer, von denen also das Stück ungefähr $1^1/_2$ ₰ kostet.

Man besitzt bei Bauchoperationen zwei Sorten Gazetupfer, erstens Ballen aus einem 40 cm langen und 33 cm breiten Stück zusammengeballt. Sie können auch in Zangen befestigt werden zum Austupfen tiefer Höhlen, z. B. des Douglas'schen Raumes.

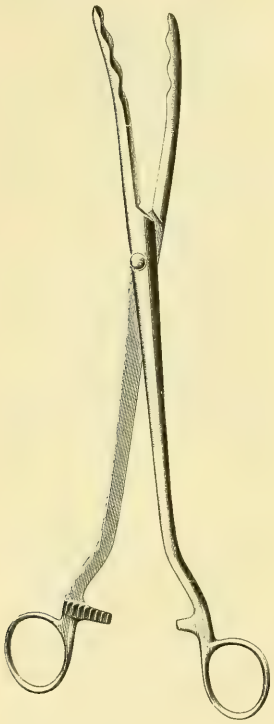

5
Schwamm- oder Tupferhalter.

Ausserdem benutzt man „Servietten", 66 cm lang, 40 cm breit, einmal zusammengelegt. Nur diese Servietten gelangen in die Bauchhöhle. An einem Ende befindet sich ein dicker schwarzer Faden, der stets aus der Wunde herausreicht und sich demnach von langen Unterbindungsfäden durch die Farbe schnell unterscheiden lässt. Sollen die Servietten entfernt werden, so weiss man wegen der Farbe des Fadens sofort, wo man zu ziehen hat.

Es ist wiederholt vorgekommen, dass ein Gazetupfer im Abdomen zurückblieb. Um dies mit Sicherheit zu vermeiden, habe ich folgendes Verfahren angegeben. Die auf einanderliegenden Tupfer werden mit Blaustift numerirt. Der unterste trägt die Zahl 1. Man weiss also stets durch einen Blick in die Trommel, wie viel Tupfer verbraucht sind. Während man den Schluss der Bauchwunde vorbereitet, zählt ein dafür verantwortlicher Assistent die Tupfer, vergleicht die Zahlen und ist nun im Stande, sofort sicher zu wissen, ob alle Tupfer aus dem Bauche entfernt sind oder nicht. Der Bauch wird erst dann geschlossen, wenn ganz ohne Zweifel die Zahlen stimmen.

Die meisten Operateure wenden trockene Tupfer an. Es ist Das das bequemste. Tupft man vorsichtig und reibt man nicht, so wird die Gefahr, Epithelien oder Endothelien abzuschilfern, nicht gross sein. Andere Operateure tauchen die Tupfer in sterilisirtes Wasser oder in Tavel'sche Lösung, um sie geschmeidiger zu machen. Dann verliert aber der Tupfer die Fähigkeit, aufzusaugen.

Muss man in die Tiefe, z. B. in den Douglas'schen Raum, tupfen, so klemmt man die Tupfer in „Schwammhalter" ein (Figur 5). Diese müssen leicht und schnell fassen, sehr sicher festhalten, und nirgends eine scharfe Ecke oder Spitze haben, so dass sie nicht verletzen können, auch wenn man kräftig tupft und die Gaze sich etwas verschiebt. Den in Figur 5 abgebildeten Tupferhalter habe ich seit vielen Jahren im Gebrauch. Man kann damit gut in der Tiefe des Bauches oder in der Tiefe der Scheide tupfen.

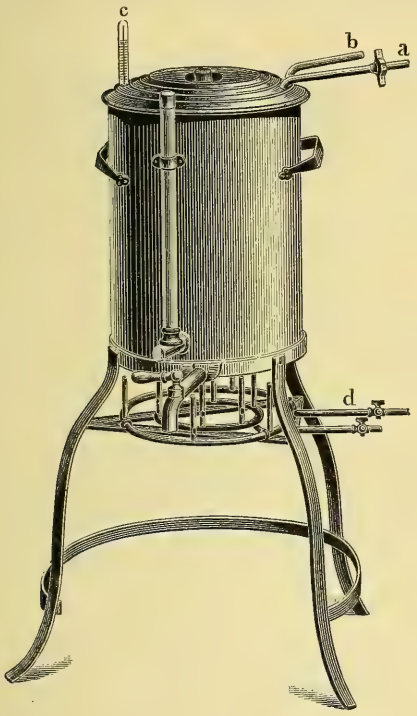

6

Sterilisationstopf für das Wasser. Bezeichnungen wie bei Figur 7.

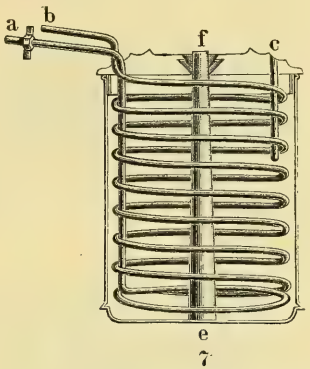

7

a Zuflussrohr des kalten Wassers.
b Ausflussrohr desselben.
c Thermometer.
d Gasrohre.
e-f Centrales Heizrohr des Kessels.

Das bei der Operation nothwendige Wasser muss sterilisirt, d. h. längere Zeit gekocht werden. Es ist natürlich möglich, gekochtes Wasser in Gefässen herbeizuholen und aufzubewahren. Um aber sicher zu sein, dass ein Fehler beim Herbeitragen nicht vorkommt, lasse ich das Wasser im Operationssaal selbst sterilisiren und benutze dazu den Sterilisationstopf (Figur 6).

Dieser Topf ist folgendermaassen construirt: Der Kupferkessel hat 30 oder 60 l Inhalt. Wer viel operirt, wird am besten 2 Kessel haben, für voraussichtlich glatte Operationen den kleinen, für complicirte oder mehrere Operationen nach einander einen grossen Kessel. Auch kann ein Kessel mit kaltem, einer mit heissem Wasser zur Verfügung stehen, so dass man schnell jeden Wärmegrad erreicht. Der Kessel ist durchbohrt, Figur 7 e f, damit sich das Wasser schneller erhitzt.

An der Seite befindet sich ein zu reinigendes dickes Wasserstandsrohr. Unten ist der Hahn angebracht. Der Deckel, Figur 6, liegt in einem Falze fest, der Falz wird mit Carbollösung gefüllt. Im Deckel sind 3 Löcher angebracht. Bei c ist ein Thermometer eingesteckt. Aus den anderen Löchern ragen die Enden (a und b) einer Kühlschlange heraus.

Der Topf steht auf einem eisernen, leicht beweglichen Dreifuss, an dem ein System von Bunsenbrennern befestigt ist. Der Topf kann also in jedem Raume benutzt werden, wo Gas- und Wasserleitung vorhanden ist.

Da der Topf verschlossen ist und Nichts hineinfallen kann, so ist es auch gestattet, das sterilisirte Wasser im Voraus herzustellen. Ich bemerke, dass das Wasser, wenn es in meinem Topf am Abend 20 Minuten gekocht hat, am anderen Morgen bei gewöhnlicher Zimmertemperatur noch ca. 40° C. warm ist.

Muss man schneller sterilisirtes Wasser haben, so verfährt man folgendermaassen:

Man füllt ca. $^3/_4$ Stunde vor Beginn der Operation den Topf mit möglichst heissem Wasser, um nicht zu viel Gas bezw. Spiritus beim Kochen zu verbrauchen. Dann wird der Deckel aufgesetzt und das Gas angezündet. An den Enden der Kühlschlange a b werden 2 Gummischläuche befestigt, deren einer mit dem Kaltwasserhahn verbunden, deren anderer in einen Ausguss gelegt wird.

Das Wasser im Sterilisationstopf muss 10 Minuten kochen. Diese Zeit genügt zur Tödtung der für den Chirurgen in Frage kommenden bezw. der für die Wunden gefährlichen Kokken vollkommen. Zeigt das Thermometer des Sterilisationstopfes 10 Minuten lang 100°, so wird jedes Porzellangefäss, das bei der Operation in Anwendung kommt, in einem grossen Gefäss voll Sublimatlösung (1 : 1000) abgespült. Mit schon desinficirten Händen und einem von Sublimatlösung nassen Handtuche werden alle Gefässe ausgewischt. Auch der Hahn am Topf wird abgerieben und abgewaschen; während der ganzen Operation bleibt er in nasse Sublimatgaze eingehüllt.

Ich habe den 30 l Wasser des Sterilisationstopfes 180 g Kochsalz zusetzen lassen, so dass also eine „physiologische Salzwasserlösung“ entsteht.

Die Instrumente werden in 1procentiger Sodalösung gekocht. Man hob die in Drahtkörben liegenden Instrumente aus dem Kocher und legte sie auf einen sterilisirten Instrumententisch.

Immer bestrebt, den Operationsbedarf zu vereinfachen, habe ich einen Kocher (Figur 8) construirt, der zugleich als Instrumententisch

auch dann dienen kann, wenn man mehrere Operationen nach einander zu machen hat.

Ein Kocher, 63 cm lang, 44 cm breit, 11 cm im Lumen hoch, wird durch eine Heizschlange geheizt, die durch Gummischlauch mit dem Gashahn verbunden ist. Selbstverständlich ist Heizung mit Spiritus möglich. Auch kann das Kochen ebensogut im Vorraum wie im Operationszimmer geschehen.

Auf dem Boden des Kochers liegt eine Kühlschlange, auf ihr

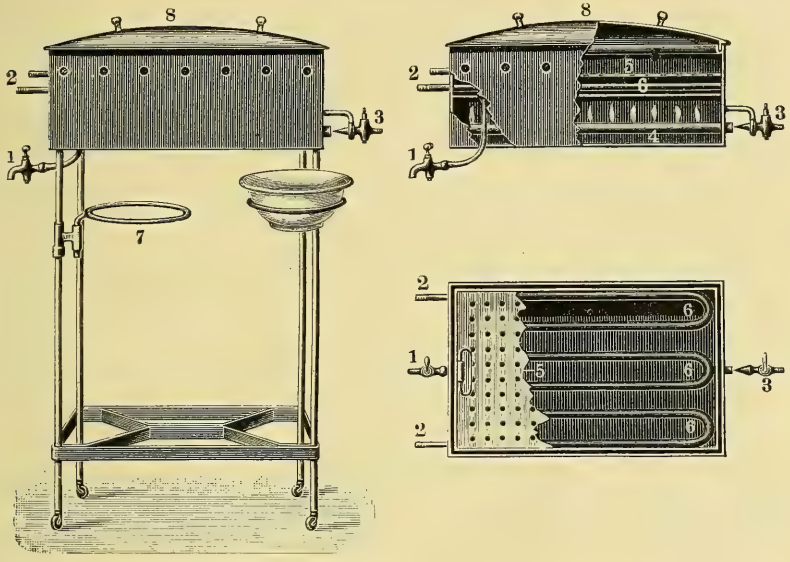

8

Combinirter Instrumenten-Sterilisator und -Tisch nach Fritsch.

1. Ablaufhahn für die Sodalösung, in der die Instrumente liegen.
2, 2. Kühlschlange, an ein Ende wird der Gummischlauch für kaltes Wasser angesteckt.
3. Gashahn für die Heizschlange (Bunsenbrenner).
4. Heizschlange.
5. Durchlöcherte Blechplatte, auf der die Instrumente geordnet liegen.
6. Kühlschlange.
7. Ringe für Waschbecken.
8. Deckel mit 2 Knöpfen zum Abheben.

ruht ein vielfach gelochtes Blech mit 2 Handgriffen versehen. Auf das Blech werden die Instrumente so gelegt, wie es der Operateur wünscht, resp. so, dass sie ihm bequem zur Hand liegen. Denn principiell nimmt der Operateur selbst jedes Instrument und lässt es sich nicht zureichen. Der Deckel wird, an 2 Knöpfen erfasst, leicht von einer Wärterin abgehoben. Er hat unten einen 1 cm hohen Rand, der in eine Rinne passt, die den oberen Rand des Kochers bildet. Diese Rinne ist mit sterilem Wasser ausgefüllt, in ihm ruht der Rand, so dass ein sicherer Wasserabschluss existirt.

Der Apparat ruht auf 4 Füssen, deren Rollen die leichte Bewegung des Apparates von einem Ort zum anderen gestatten.

An den Beinen sind 2 nach allen Richtungen hin bewegliche Ringe angebracht, in denen Schalen mit Sublimatlösung und sterilisirtem Wasser ruhen.

Das Wasser des Kochers kann aus einem Hahn (Figur 8) abgelassen werden.

In dem Apparat können die Instrumente schon stundenlang vor der Operation gekocht werden und sterilisirt liegen bleiben.

Gebraucht man die Instrumente mehrfach nacheinander, so werden sie in fliessendem Wasser sorgfältig gereinigt, wieder in den Kocher gelegt, geordnet und gekocht. Die Kühlschlange wird mit dem Kaltwasserhahn verbunden, und in 5 Minuten ist die Kochflüssigkeit kühl, dann lässt man sie aus dem Hahn ab.

Mittlerweile ist die neue Patientin vorbereitet und der Operateur wieder desinficirt. Eine Wärterin hebt den Deckel erst dann ab, wenn der erste Schnitt gemacht werden soll.

Bei dieser Methode vermeidet man die eventuellen Verunreinigungen, die dadurch möglich sind, dass die Instrumente aus dem Kocher auf den Operationstisch getragen werden. Es ist die Methode vereinfacht, also verbessert und sicherer gemacht.

Die Figuren erläutern den Apparat.

F. Nahtmaterial.

Zum Nähen der Wunden und Abbinden der Gefässe besitzen wir vier Materialien: Seide, Katgut, Metalldraht und Silkworm.

Auch hier muss man die Anforderungen, die der ärztliche Grossbetrieb und der Kleinbetrieb stellt, trennen.

Seide hat den Vortheil, dass man sie sehr gut auf einfachste Weise sterilisiren kann. Ausgekocht und in Alkohol aufbewahrt, verliert sie nicht ihre Festigkeit und ist völlig keimfrei. Ich habe probeweise Seide 6 Jahr in Alkohol conservirt. Sie hatte ihre Festigkeit bewahrt. Der Seidenfaden ist haltbar und dehnt sich nicht, wenn er festgezogen ist. Will man in sehr grosser Tiefe nähen und knüpfen, will man etwas dickere Gewebspartien sicher zusammenschnüren, so kann man Seide nicht entbehren. Sie bleibt das zuverlässigste Unterbindungsmaterial. Nachtheile sind folgende: Seide wird nicht resorbirt, Jahre lang bleibt sie unverändert in der Tiefe liegen. Sind Bacterien in der Nähe, so siedeln sie sich in der Seide und um die Seide an. Die zusammengeschnürten Gewebe atrophiren und verschwinden. Der Seidenfadenknoten aber bleibt erhalten, er verändert seine Lage, er kann z. B. an den Darm ankleben und drücken. Bacterien aus dem

Darm wandern vielleicht aus, es bildet sich käsiger Eiter um die Seide und eine abgekapselte chronische Entzündung. Oder der Faden drückt auf die Blase, macht Atrophie der Wandung und gelangt in die Blase, so dass um ihn ein Stein sich bildet, der Cystitis bewirkt. Alles das kann bei völlig sterilisirter Seide vorkommen.

Bei der Hautnaht streift die rauhe Seide von der Oberfläche Epithelien und mit ihnen Schmutz ab. Der rauhe Faden bildet einen Trichter, und das aus ihm abgestreifte Material wird mit dem unebenen, gedrehten Faden in die Tiefe gezogen. Dadurch gelangt Infectionsmaterial in die Tiefe. Trotz oberflächlicher Heilung etablirt sich in den todten Räumen der tiefen Wunde Eiterung. Ein Vorgang, der besonders bei der Dammnaht post partum früher oft beobachtet wurde, als man noch nicht principiell, die Nadeln in der Tiefe der Wunde einstechend, von innen nach aussen nähte. Seide ist imbibitionsfähig, so dass umgekehrt, wie ein Drainagerohr die Secrete nach aussen, die Seide oberflächliche Wundsecrete nach innen leitet.

Katgut ist resorptionsfähig, es verschwindet allmählich, so dass spätere Gefahren, Abscesse und Eiterungen in der Tiefe — ist es einmal resorbirt — nicht zu fürchten sind. Deshalb ist Katgut das beste Naht- und Unterbindungsmaterial, wenn die Fäden in Körperhöhlen oder subcutan liegen bleiben sollen. Die Nachtheile aber sind: die Zerreisslichkeit, die Dehnbarkeit und die unsichere Sterilisirung. Da das Katgut aus Därmen zusammengedreht ist, so ist es erklärlich, dass stellenweise der Faden zerreissliche Stellen hat. Ein so festes und sicheres Abschnüren, wie mit Seide, ist leider mit Katgut nicht möglich. Dicke Gewebspartien kann man mit Katgut nicht sicher zusammenschnüren. Auch ist Katgut, in den Geweben schnell erweichend, dehnbar. Revidirt man am Ende einer Operation die Katgutligaturen, so kann man oft eine deutliche Dehnung constatiren. Namentlich in Alkohol gehärtetes und conservirtes Katgut wird im wässrigen Wundsecret weich, quillt und dehnt sich.

Das Schlimmste aber ist, dass keine einzige, absolut sichere Sterilisationsmethode existirt. Es scheint, dass, wenn auch alle Kokken und Bacterien in dem Katgut getödtet sind, giftige Stoffe trotz der Sterilisation wirksam bleiben können. Dies wird besonders bei dicken Fäden der Fall sein, die von der Sterilisation nicht völlig durchdrungen werden.

Immer einmal, wenn auch viele Monate lang alle Wunden normal heilten, kommt eine Eiterung in der Tiefe, bei völlig normaler Hautheilung vor. Erkundigungen, die man einzieht, beweisen, dass eine Lieferung Katgut schlecht war. Gleichzeitig beobachteten andere Operateure Eiterungen, die das nämliche Katgut gebrauchten.

Nicht so gefährlich ist das Katgut im Peritonäum, dessen grosse Resorptionskraft sowohl organische als anorganisch wirkende Infectionsstoffe fortschafft. Muss man aber sehr viel Katgut, namentlich dicke Fäden, nebeneinander legen und zurücklassen, so beobachtet man nicht selten hohes, nur auf Katgutresorption zu beziehendes Fieber.

Unsaubere Fäden aber, die im Fettgewebe der Bauchdecken liegen, führen bald zur Eiterung, die sehr gering sein und erst nach einer oder nach zwei Wochen zum Vorschein kommen kann.

Bei Grossbetrieb kauft man Rohkatgut, lässt es locker auf Glasplatten aufgewickelt, 48 Stunden in reichlichem Aether liegen — zur Entfettung — und bewahrt es dann in Sublimatalkohol (5 : 1000) auf. Je länger das Katgut in dieser Lösung liegt, um so sicherer ist es. Wenigstens 4 Wochen abgelagertes Material ist das beste. Freilich büsst Katgut allmählich an Festigkeit ein.

Ganz vortrefflich ist das käufliche Cumolkatgut nach den Vorschriften Krönig's angefertigt. Auch das Katgut Dr. Voemel's habe ich poliklinisch jahrelang gebraucht, ohne einmal einen Misserfolg beobachtet zu haben. Es ist nur dadurch unbequem, dass es, auf Spulen gerollt, die Neigung zum Zusammenrollen beibehält und sich schwer einfädelt. Auch wird es langsam resorbirt.

Draht hat den Vortheil, dass er mit grosser Sicherheit sterilisirt werden kann. Eisendraht rostet in der Wunde und wird rauh. Das Herausziehen des rauhen Drahtes macht Schmerzen. Silberdraht reisst leicht, wenn er nicht stark genommen wird. Aluminiumbroncedraht reisst resp. bricht ebenfalls, wenn er dünn ist. Der Vortheil des Drahtes liegt darin, dass er nicht imbibitionsfähig und nicht dehnbar ist. Deshalb wird er besonders gern zu Hautnähten, namentlich am Damm, verwendet.

Dieselbe Sicherheit und dazu noch den Vortheil der bleibenden Glätte besitzt Silkworm. Diese Fäden werden durch Abreiben mit in Alkohol getauchter Watte genügend sterilisirt. Sie lassen sich gut knüpfen, und sind so glatt, dass das Herausziehen aus der Wunde absolut nicht schmerzt.

Unangenehm ist, dass die Fäden durchsichtig sind und deshalb sich schlecht markiren. So kommt es vor, dass man sie in der Vagina oft besser fühlt als sieht. Deshalb muss man sie nicht kurz abschneiden. Auch nehmen sie Methylenblaufärbung an. Man sieht sie dann gut, aber sie verlieren durch die Färbung etwas an Glätte.

Da Silkwormfäden sämmtliche Vortheile des Drahtes besitzen und sich ausserdem noch knüpfen lassen, so sind sie im Stande, überall den Draht zu ersetzen.

G. Antisepsis in der Sprechstunde.

Es ist gewiss übertriebene Vorsicht, wenn man verlangt, dass vor jeder gynäkologischen Sprechstundenuntersuchung eine Vorbereitung vorgenommen werden soll, wie vor einer grossen Operation. Andererseits sind im Interesse der Hände des Arztes und der Genitalien der Kranken gewisse Vorsichtsmaassregeln geboten. Es ist eine Thatsache, dass Tripper, ja Lues durch unreine Hände und Instrumente, z. B. Sonde und Pessarien, übertragen sind. Ebenso stammen Infectionen der Finger des Arztes oft aus der Sprechstunde, ohne dass man Patientinnen mit Wunden oder Wundsecreten untersuchte. Deshalb ist es nothwendig, in dem Sprechzimmer stets zwei Waschbecken im Gebrauch zu haben. Eins für die gewöhnliche Reinigung der Hände, eins für desinficirende Waschung.

Für die subjective Desinfection, d. h. für die Reinigung der Hände, ist das geeignetste Mittel Sublimat. Man wirft eine Sublimatpastille zu 1 g in das $1^1/_2$ bis 2 l haltende Waschbecken. Zwischen zwei Untersuchungen wäscht und desinficirt man die Hände. Es ist doch fast widersinnig zu nennen, dass mancher Arzt aufs sorgfältigste seine Instrumente desinficirt, während der Finger — das am häufigsten gebrauchte Instrument — undesinficirt, sofort zur Untersuchung in die Vagina geführt wird. Die Desinfection schützt nicht nur die Patientinnen vor Uebertragung pathogener Kokken, sondern auch die Finger des Arztes vor Infection unbewusst vorhandener kleiner Wunden. Wer principiell in der Sprechstunde Sublimatlösung als Waschwasser gebraucht, wird selten an Panaritien, Furunkeln und Onychien leiden. Sicher wird man auch gegen Lues, die sich ja so leicht bei Fingerwunden überträgt, durch Sublimatwaschungen den besten Schutz haben.

Ferner ist es nothwendig, ein Gefäss zu besitzen, in das die Instrumente nach dem Gebrauch gelegt werden. Man soll stets soviel Specula, Sonden, Uterusstäbchen besitzen, dass man niemals in einer Sprechstunde dasselbe Instrument 2 Mal gebraucht. Ich lege jedes gebrauchte Instrument in ein Gefäss voll Wasser, in dem ein paar Stücke Soda geschmolzen sind. Verfügt man über fliessendes Wasser, so lässt man das Wasser permanent über die gebrauchten Instrumente strömen.

Da Kochen im Wasser stets die grösste Sicherheit gewährt, so muss man nach der Sprechstunde die gebrauchten Instrumente auskochen. Ein solcher kleiner, handlicher, mit Spiritus oder Gas zu heizender Instrumentenkocher ist der in Figur 9 abgebildete, den ich seit 20 Jahren benutze. Nach Reinigung der Instrumente in fliessendem Wasser werden sie in den Cylinder a gesteckt, es wird Wasser eingefüllt. Die Spirituslampe b wird angezündet, die Flamme umgiebt

von c aus den Cylinder, entweicht bei d, und binnen kurzem sind die Instrumente sicher von allem anhaftenden Schmutz durch Siedehitze befreit. 2 cm der Griffe sehen oben aus dem Kocher bezw. dem Wasser heraus. Die aufsteigenden heissen Dämpfe desinficiren diesen hervorragenden Rest.

Vor der Sondirung oder Stichelung wird die Sonde oder der Stichler in ein cylindrisches Glasgefäss voll Carbol- oder Lysollösung eingetaucht, und nass in die Vagina eingeführt.

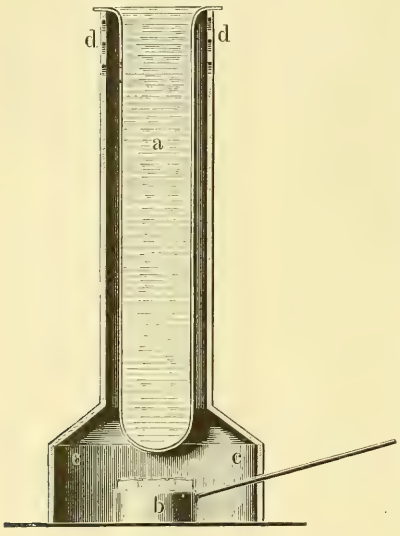

9

Instrumentenkocher.
a Cylinder mit Wasser gefüllt.
b Rapidspirituslampe. c Heizraum.
d Löcher im Schornstein.

Ebenso wird ein Pessar — wenn es nicht beim Biegen durch kochendes Wasser desinficirt ist — vor dem Gebrauch in desinficirender Lösung abgewaschen und eingefettet.

Zum Einfetten der Finger, der Instrumente und Pessarien gebraucht man am besten 4procentige Borsalbe oder Byrolin, das man am reinlichsten und sparsamsten in Tuben bereithält.

Namentlich bei Untersuchungen unsauberer Fälle, z. B. von Carcinomen oder dem Mastdarm, streicht man sorgfältig die Nagelbetten, Nagelfalze und die Gegend unter dem Nagel kräftig mit Salbe aus, damit die bacterienhaltigen, wässrigen Flüssigkeiten überhaupt nicht bis in die Hautfurchen eindringen können. Bei Lues ist die Einfettung der halben Hand, namentlich der Knöchel, an denen oft Schrunden sich finden, unbedingt nothwendig. Eine Fettschicht lässt den Infectionsstoff nicht bis zur Haut dringen. Will man noch vorsichtiger sein, so zieht man einen Kondomfinger oder Kondomhandschuh über die Hand. Durch diesen dünnen Gummiüberzug fühlt man die hier in Betracht kommenden Theile ebensogut als mit blossem Finger. Ich kenne eine Anzahl Fälle von luetischen Infectionen am Knöchel bei Aerzten, die absolut nicht wussten, woher die Infection stammte. Wird doch auch der Penis inficirt, ohne dass eine manifeste „Wunde“ als Infectionspforte bestand.

Muss man abwechselnd vom Anus und von der Vagina aus untersuchen, um die Befunde durch mehrfache Untersuchung zu controliren, so ist es unbedingt nothwendig, zwischen zwei Untersuchungen die

Hände zu waschen und zu desinficiren. Sonst könnte man die Mastdarmschleimhaut mit Tripper, die Vagina mit Bacterium coli oder Eiterkokken inficiren.

Muss man sondiren, so genügt in reinen Fällen die subjective Desinfection der Finger und der Sonde, deren desinficirter uteriner Theil der Sicherheit halber noch mit Byrolin bestrichen wird.

Bei eitrigem Fluor, mag er nun von Erosionen stammen, oder mag der Verdacht auf Gonorrhoe vorliegen, ist es nöthig, vorher ein Röhrenspeculum einzuführen, in das Speculum desinficirende Lösung zu giessen und damit die Portio abzuwaschen, wenn man nicht eine Ausspülung mit dem Irrigator vorausschicken will. Auch der Cervicalkanal wird mit kleinen Wattebäuschchen ausgewaschen und ausgetupft. Durch Senken des Speculums lässt man die trübe Flüssigkeit ausfliessen, erneuert sie nochmal, bis sie ganz klar und hell bleibt, und sondirt erst danach. Ebenso wird die Portio zur Stichelung oder Aetzung vorbereitet.

Zum Tupfen wird nur reine Watte gebraucht, die unmittelbar nach der Sprechstunde in einem eigenen Apparat oder im Ofen verbrannt wird, so dass diese beschmutzte Watte aus dem Sprechzimmer überhaupt nicht herauskommt.

Zur Tamponade benutzt man Jodoform- oder Sublimatgaze, die man in Streifen geschnitten vorräthig hat.

Zweites Capitel.

Allgemeine Diagnostik.

A. Anamnese.

Will der Arzt eine Kranke heilen, so muss er zunächst die Krankheit diagnosticiren. Die Diagnose wird durch die Untersuchung gestellt. Der erste Theil der Untersuchung ist die Anamnese.

Da wir es nicht mit Allgemeinkrankheiten, sondern mit der Erkrankung besonderer Körpertheile zu thun haben, so muss beim Aufnehmen der Anamnese auf Alles, was mit diesen Körpertheilen im Zusammenhang steht, besonders geachtet werden.

Zwar würde man in manchen Fällen, z. B. einem vorgeschrittenen Carcinom, durch einen Griff die Diagnose stellen können. Dennoch wird der Praktiker niemals auf die Schilderung der subjectiven Wahrnehmungen der Kranken verzichten dürfen. Würde die Anamnese auch nur deshalb aufgenommen, um durch das wohlwollende, theilnehmende Eingehen auf die Klagen der Patientin das für Arzt und Kranke gleich werthvolle Vertrauen zu gewinnen, so wäre schon damit Viel gewonnen. Jede Patientin hält es für selbstverständlich, dass ihre Beschreibung der Leiden und krankhaften Empfindungen zum Erkennen der Krankheit nöthig ist. Die Kranke wird den Arzt, der ihr [das Wort abschneidet, nicht für sorgfältig, wenigstens nicht für theilnehmend halten. Sie wird es für eine Roheit halten, wenn der Arzt ohne Weiteres mit der Untersuchung der Geschlechtstheile beginnt. Namentlich erregte Frauen wird man durch ruhiges Fragen beruhigen und zu allen ferneren Maassnahmen geneigt machen.

Schon das mehr oder weniger ängstliche, dreiste oder erregte Benehmen der Patientin, die Natürlichkeit oder Affectation, die Schnelligkeit in der Auffassung der ärztlichen Fragen, die Fähigkeit, bestimmte Empfindungen kurz und richtig zu schildern, zeigen dem Arzte, mit Wem er es zu thun hat, bezw. welchen Werth er der Selbstbeobachtung beimessen darf.

Die systematische klinische Methode, eine Anamnese aufzunehmen, hat für eine gebildete Dame oft etwas Verletzendes. So wird man nicht zuerst nach dem Alter fragen. Ob eine Frau — was uns wichtig — noch geschlechtsthätig oder schon zu der klimakterischen Periode vorgeschritten ist, können wir ohne zu fragen auf den ersten Blick sehen. Andererseits würde man sich lächerlich machen, wollte man eine Greisin nach der Menstruation oder eine Carcinomatöse nach den Erlebnissen der Kindheit, Masern und Keuchhusten fragen. Man wird z. B. bei einer anämischen alten Frau nicht nach den Symptomen eines Abortes, bei einer üppigen jungen Frau nicht nach denen des Carcinoms forschen.

Am besten erkundigt man sich zunächst, welche Klagen und Beschwerden die Patientin zum Arzte führen. Auch bei dieser selbstverständlichen Frage muss man vorsichtig sein. So lässt sich manche Frau auf das Genaueste ausforschen; der Arzt ist schliesslich ganz verzweifelt, weil er nichts Pathologisches erfährt. Der einfache Wunsch nach Nachkommenschaft aber kam nicht über die Lippen! Lieber verlässt die Frau den Arzt, entrüstet, dass er nicht gemerkt hat, um was es sich handelt!

Ist die Patientin, was ja leider so oft der Fall, sehr gesprächig, so lässt man sie reden, Das aus dem Wortschwall sich merkend, was

man wissen will. Dabei lenkt man das Gespräch geschickt auf die wichtigen Punkte, immer im Auge behaltend, dass sich die Nothwendigkeit einer örtlichen Untersuchung aus der ganzen Unterhaltung ergeben muss. Ueber Angaben und die Ergebnisse der Untersuchung macht man sich Notizen. Kein Mensch hat ein so gutes Gedächtniss, dass er Dergleichen jahrelang im Gedächtniss behalten kann. Bei späteren Consultationen, bei gerichtlichen Erkundigungen oder bei Nachfragen bezüglich der Lebensversicherung u. s. w. muss man bestimmte Journalnotizen aufweisen können.

Man fragt, ob die Patientin verheirathet ist, ob Kinder geboren sind, leicht oder schwer, ob mit oder ohne Kunsthilfe, wie viele, wie schnell nach einander, wann das letzte. Ob Aborte stattfanden, ob sich Fieber, andere Krankheiten, längeres Siechthum oder Krankenlager an die Geburten oder Aborte anschlossen, ob zwischen der jetzigen Krankheit und dem letzten Wochenbett ein Zeitraum völligen Wohlseins sich befand, oder ob das jetzige Leiden gleichsam eine Fortsetzung früherer Krankheiten ist.

Dann fragt man nach der Menstruation. Wann sie zuerst eingetreten ist, ob sie vom Beginne an bis jetzt in derselben Weise verlaufen sei, oder ob seit der Verheirathung, seit eventuellen Krankheiten, seit Geburten, Aborten oder ohne Grund die Menstruation sich quantitativ oder qualitativ verändert hat? Ob vor, während oder nach der Menstruation Schmerzen bestehen, ob diese an einem bestimmten Punkt empfunden werden oder nicht, ob sie einen bestimmten Charakter haben? Ob ähnliche Schmerzen oder Blutabgang auch in der Menstruationspause vorhanden, ob die Schmerzen kolikartig oder continuirlich sind? Ob sie — was natürlich nur Frauen wissen können, die geboren haben — wehenartig sind? Ob diese Schmerzen von Anbeginn der Menstruation vorhanden sind, ob sie jedesmal die Menstruation begleiten? Ob Schädlichkeiten bekannt sind, unter deren Einfluss die Menstruation besonders schmerzhaft wird, z. B. Anstrengungen, Obstruction und dergl.? Ob flüssiges Blut oder Blutklumpen abgehen? Ob die Blutung in gleicher Stärke andauere oder aussetze und wiederkehre, welche Farbe das Blut habe, blass, roth, hellroth, rosa, ob irgend etwas, z. B. Liegen oder Bewegung, auf die Blutung und die Schmerzen von Einfluss sei? Ob die Blutung reichlich sei oder nicht, ob sie Schwächegefühl hinterlasse oder nicht? Wie oft die Binden, wie oft die Wäsche gewechselt werden müsse? Ob die Menstruation lange dauere, ob sie ganz regelmässig wiederkehre und stets denselben Symptomencomplex mache? Für alle diese Fragen sind Ausdrücke zu gebrauchen, welche dem Bildungsgrade der Patientin angemessen sind.

An die Fragen nach dem Blutausfluss schliessen sich die Fragen nach anderen Abgängen oder Ausflüssen an. Wie sind diese beschaffen, glasig, eitrig, blutig, mit Fetzen vermischt? Was machen sie für Flecke in die Wäsche, grünliche, gelbliche, blutige oder gar keine? Riechen die Abgänge übel, ätzen sie die äusseren Geschlechtstheile an? Bestehen die Ausflüsse fortwährend, sind sie manchmal heftiger, und wann ist dies der Fall? Das Abgegangene muss mikroskopisch und bacteriologisch untersucht werden.

Hierauf geht man auf die anderweitigen Schmerzen über. Ob wirkliche Schmerzen bestehen, ob der Ort und die Art der Schmerzen angegeben werden können? Ob es sich mehr um unbestimmtes Druck- oder Senkungsgefühl handelt oder ob es wirklich stechende, bohrende, ziehende, pulsirende, brennende, krampf- oder wehenartige Schmerzen sind? Ob die Schmerzen immer vorhanden sind oder nur bei bestimmten Anlässen: bei hartem Stuhlgang, beim Urinlassen, beim Setzen auf harte Stühle, beim Gehen auf schlechtem Pflaster, beim schnellen Gehen, Treppensteigen, beim Heben oder Tragen schwerer Gegenstände, beim Bücken, Fahren, Tanzen, beim Coitus, ob die Kleidungsstücke fest oder nur lose getragen werden können? Als Kriterium für die Heftigkeit und das Anhalten der Schmerzen dienen die Fragen, ob die Patientin während der Schmerzen liegen muss, ob die Schmerzen die Arbeiten, die Geselligkeit unmöglich machen, ob sie den Schlaf rauben, ob sie die Laune verderben, verstimmt, verdriesslich machen?

Nach diesen Fragen auf die consensuellen Erscheinungen übergehend, wird man nach Schmerzen in entfernten Organen, namentlich den Brüsten, dem Kopf, dem Rücken, den Extremitäten und dem Magen forschen. Auch der Appetit, die Verdauung, die Beschaffenheit des Stuhlgangs, die Empfindungen vor, beim und nach dem Stuhlgang, dem Uriniren etc. sind wichtig.

Giebt die Patientin ein bestimmtes Leiden, z. B. das Vorhandensein einer Geschwulst an, so forscht man genau, wann und von Wem sie zuerst entdeckt wurde, wie gross die Geschwulst nach Angabe des früheren Arztes zu einer bestimmten Zeit war? Ob sich die Geschwulst vergrösserte, ob z. B. die Kleider weiter gemacht werden mussten; welche Beschwerden die Geschwulst macht, welchen Einfluss sie auf das Allgemeinbefinden hat?

Bei einer Hysterischen wird man vorsichtig sein und nicht jede der angedeuteten Fragen sofort an die Patientin richten. Fragt man eine Hysterische nach Symptomen, so behauptet sie oft mit grösster Befriedigung, dass alle diese merkwürdigen, interessanten Empfindungen auch bei ihr sich fänden. In manche Patientin kann man jede Krankheit hineinexaminiren.

Zum Schluss fragt man nach der früheren Behandlung: nach den Bädern, die besucht sind, nach den Aerzten, die behandelt haben, nach den Kuren, die gebraucht sind. Hierbei vermeide jeder Arzt mit der allersorgfältigsten Vorsicht jede abfällige Bemerkung, namentlich die: dass Patientin hätte eher kommen müssen u. s. w. Nie vergesse der Arzt, dass durch jede abfällige Bemerkung nicht nur ein College, sondern der ganze Stand herabgesetzt wird.

Leider glauben so viele Patientinnen, sich gerade dadurch gut einzuführen, dass sie von den vorher behandelnden Aerzten Schlechtes erzählen. Dabei habe man stets in Gedanken, dass viele Patientinnen den Arzt so schnell wechseln wie ein Kleid, und dass gerade die, welche die schönsten Lobsprüche im Munde führen, beim nächsten Arzt, der an die Reihe kommt, den Vorgänger am meisten verlästern.

Auch der Allgemeinzustand ist zu berücksichtigen, ob z. B. eine Patientin anämisch, chlorotisch oder plethorisch oder auffallend fett ist.

Immer muss der Frauenarzt mit Tact verfahren, z. B. nicht erst nach Kindern und dann nach der Verheirathung fragen, nicht etwa mit den Fragen nach Schmerzen beim Coitus beginnen. Noch weniger wird man durch Spott oder Lachen über die oft recht wunderlichen Klagen, Erzählungen und Beschreibungen von abnormen Empfindungen das Vertrauen der Patientinnen erwerben. Stets muss man bestrebt sein, die ärztliche Würde zu wahren, und gleichweit entfernt von der principiellen, willfährigen Liebenswürdigkeit des Routiniers, wie von Roheit des „exacten Forschers“, der nur wissenschaftliche Ergebnisse erstrebt, die Handlungsweise allein durch wahre Menschenliebe leiten lassen!

Oft wird man enttäuscht sein und trotz charakteristischer Symptome die vermuthete Affection, ja überhaupt nichts Pathologisches finden.

Andererseits giebt es so typische Symptome, z. B. Blutungen in der klimakterischen Periode, dass man in der Lage ist, sofort eine Diagnose zu stellen, die dann der Befund bestätigt.

Und manche Diagnose ist ohne Anamnese überhaupt nicht zu stellen. So giebt es alte parametritische Exsudate, die absolut dieselbe Form wie ein Myom oder infiltrirendes Ovarialcarcinom besitzen.

Bei der selbstverständlich in jedem Falle unerlässlichen Untersuchung denkt man stets zurück an alle Angaben der Kranken und sucht Anamnese und Befund zu dem Krankheitsbilde zu verschmelzen resp. das Eine durch das Andere zu erklären, zu stützen und zu beweisen.

B. Einrichtung des Sprechzimmers. Untersuchungsmethoden.

Der Frauenarzt muss ein helles Zimmer haben, so dass er bei Tageslicht mit dem Speculum untersuchen kann. Wo dies in engen Strassen grosser Städte unmöglich, wendet man eine elektrische oder eine mit einem Reflector versehene Petroleumlampe an. Stellt man sie so auf, dass der Lichtkegel ziemlich horizontal auf die Vulva fällt, so ist Gas- oder andere künstliche Beleuchtung, namentlich für den Kurzsichtigen und Schwachsichtigen, oft besser als Tageslicht. Die Instrumente müssen in einem Schrank oder Kasten so nahe am Untersuchungs-Sopha untergebracht werden, dass der stillsitzende Arzt Specula, Sonde, Tamponzange, Watte etc. leicht, schnell und geräuschlos ergreifen kann.

Man hat eine grosse Anzahl billiger und theuerer, einfacher und complicirter Untersuchungs-Tische oder -Sophas construirt. Dabei ist zu bedenken, dass alle die Stühle oder Tische, auf welche die Patientinnen wie auf ein Schaffot steigen müssen, manche Patientin erschrecken und erregen. Ohne verkennen zu wollen, dass es rein individuell ist, was Jeder für gut und bequem hält, und dass gewiss Jeder das Recht hat, sich sein Handwerkszeug selbst zu erfinden, möchte ich das einfache, festgepolsterte, von beiden Seiten zugängliche Sopha ohne Seitenlehne für völlig genügend zu jeder Untersuchung und jeder Manipulation in der Sprechstunde erklären. Seit 30 Jahren habe ich nie etwas Anderes benützt. Der Ueberzug bestehe aus Wachstuch, damit er abzuwaschen ist. Der Arzt setzt sich auf einen niedrigen Stuhl am Rande des Sophas oder auf das Sopha selbst. Die zu Untersuchende muss vollkommen gerade auf dem Rücken liegen, die Beine mässig anziehen und spreizen, der Kopf muss fest aufliegen. Die untersuchende Hand gleitet zunächst vom oberen Symphysenrande nach jeder Spina ilei anterior superior. Diese drei Punkte sind sicher nicht druckempfindlich. Dann sucht man sich den Nabel auf und kann nun, auch ohne den Leib zu entblössen, sich leicht orientiren. Findet man einen starken Leib oder kommt die Patientin wegen eines Unterleibstumors bezw. wegen des Verdachtes auf einen solchen zum Arzte, so müssen nach Ablegung des Corsets die Röcke so gelockert werden, dass sie bis an den Mons Veneris hinabgeschoben werden können, dass also vom Rippenrande bis zur Symphyse der Leib unbedeckt frei liegt.

Man halte bei dieser, wie bei allen ärztlichen Untersuchungen eine bestimmte Reihenfolge ein. Werde ich auch die speciellen Vorschriften erst bei der Diagnose der Unterleibsgeschwülste geben, so bemerke ich doch schon hier, dass folgende Reihenfolge die beste

ist: Besichtigung (Inspection), Tastung mit beiden Händen (Palpation), Prüfung auf Schwappung (Fluctuation), Percussion, Messung (Mensuration), bezw., falls nöthig, Probepunction.

Man blickt der Patientin dabei ins Gesicht, da sich eine Druckempfindlichkeit durch Zucken der Gesichtsmuskel verräth. Man sagt vor der Untersuchung, dass die Patientin angeben soll, ob und wo Schmerzen entstehen. Diese empfindliche Stelle sucht man genau, um die Oertlichkeit festzustellen. Findet man einen empfindlichen Punkt, so berührt man ihn nach einiger Zeit wieder, um sicher zu sein, dass die Angaben stets gleich, also richtig sind. Man forscht durch tiefen Druck, ob an der Stelle der Schmerzen ein Tumor sich befindet, z. B. in der Gegend des Blinddarms.

Ist man über die von aussen zu fühlenden Verhältnisse völlig im Klaren, so geht man zur vaginalen Untersuchung vor, man touchirt. Die eine Hand liegt dabei flach, zunächst nicht drückend, oberhalb der Symphyse, da jede Untersuchung principiell eine combinirte sein muss.

Das Touchiren wird in der Weise ausgeführt, dass der mit Borvaseline schlüpfrig gemachte Finger vom Damm aus in die Vagina eingeführt wird. Gegen die empfindliche vordere Hälfte der Vulva, den Harnröhrenwulst, wird möglichst wenig gedrückt.

Auch jetzt fixire man das Gesicht der Patientin, da ein leichtes Zucken im Gesicht am schnellsten zeigt, dass die Untersuchung empfindlich ist. Sofort ziehe man den Finger ein wenig zurück und dringe sodann schonend langsam von Neuem vor, um ganz genau die schmerzhafte Stelle abzugrenzen.

Man hat auf Folgendes zu achten: Ist ein Frenulum noch vorhanden? Ist die Vulva weit, so dass ein Dammriss stattgefunden hat? Wie weit ist die Entfernung vom Anus bis zum Introitus vaginae? Befindet sich an der Vulva, z. B. am Damm, in einer grossen Schamlippe eine Rauhigkeit oder ein Tumor? Ist das Eindringen schmerzhaft oder nicht? Kommt dem Finger die hintere oder vordere Vaginalwand oder sogar der Uterus entgegen (Prolapsus oder Descensus)? Macht man beim Drücken in der Vagina irgendwo, z. B. beim Druck der Harnröhre gegen die hintere Wand der Symphyse, Schmerzen? Befindet sich der Uterus in richtiger Lage, ist die Portio weich oder hart, eben oder uneben, geöffnet oder geschlossen? Hängt aus der Portio ein Gegenstand, z. B. ein Polyp, ein Abort heraus? Ist der Uterus beweglich, lässt sich also die Portio nach vorn, hinten, rechts und links gleich leicht und schmerzfrei verschieben? Wie ist die Lage des Uterus? Befindet sich neben dem Uterus eine Resistenz, eine Geschwulst? Ist diese Geschwulst beweglich, was hat sie für Consistenz, ist sie empfindlich, lässt sie sich deutlich abgrenzen, so dass man eine

Form beschreiben kann? Wie verhält sich der Uterus zu der Geschwulst, ist er verdrängt, in sie aufgegangen, lässt sich Geschwulst und Uterus von einander abgrenzen, isolirt bewegen oder hängt beides fest zusammen? Liegt die Geschwulst den Beckenknochen an, lässt sie sich von ihnen durch eine Rinne abgrenzen, bewegt sie sich an den Knochen, oder sitzt sie ihnen fest an und auf?

Zur genauen gynäkologischen Diagnose bezw. Ab- und Austastung des ganzen Beckens mit den Ovarien ist es nöthig, zwei Finger in die Scheide zu führen. Man bringt den zweiten (Mittelfinger) stets hinter dem ersten ein, selbst bei Nulliparis macht der Geschickte wenig Schmerzen; ist doch der Penis dicker als zwei Finger. Innerlich spreizt man beide Fingerspitzen und tastet die Uterusränder ab. Auf diese Weise fixirt man mit einer Fingerspitze den einen Uterus - Rand und streicht mit der anderen am anderen Rande hin und her. Zum Fühlen der Ovarien, kleiner parametrischer Tumoren, Resistenzen, bezw. Unnachgiebigkeiten in den Uterusligamenten, und vor Allem der Fixation des Uterus bei der combinirten Untersuchung sind zwei Finger nöthig. Künstliche Lageveränderungen des Uterus, z. B. das Ziehen des Portio nach vorn bei Anteversion, die Reposition des Fundus bei Retroflexion, lassen sich nur mit zwei Fingern ausführen. Abgesehen aber von allen Vortheilen kann man mit zwei Fingern höher hinaufreichen und mehr fühlen, als mit einem Finger.

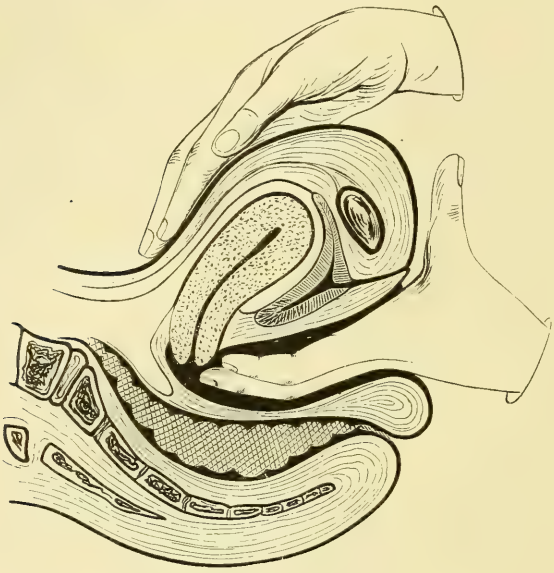

10

Lage der Hände bei der combinirten Untersuchung.

Während der ganzen Dauer dieser Untersuchungen liegt die andere Hand auf dem Unterleibe. Die äussere Hand muss sich gleichsam mit der inneren verstehen. Die eine Hand drückt der anderen die Untersuchungsobjecte entgegen, so dass man sie zwischen den Händen fassend, von oben und unten abtasten kann. Man sucht die Finger

beider Hände aneinander zu bringen und dabei dasjenige, was zwischen den Fingern liegt, in seiner Form, Grösse und Lage zu bestimmen. Durch die combinirte Untersuchung will man feststellen: Die Lage, Grösse, Gestalt, Beweglichkeit des Uterus und der Ovarien und wenn möglich der Tuben. Ob irgendwo im Becken ein Tumor sich befindet und wie er beschaffen ist? Ob dieser Tumor mit dem Uterus oder seinen Adnexen zusammenhängt, ob vielleicht ein schon bei der Palpation im Abdomen deutlich oder undeutlich gefühlter Tumor mit einem in der Vagina gefühlten Tumor sich gleichzeitig bewegt, also zusammenhängt, oder ob beide isolirt bewegt werden können, oder ob überhaupt Beweglichkeit existirt? Ob sich Fluctuation von einem Abschnitt des Tumors in den anderen fortsetzt? Von welchem Organ der Tumor seiner Lage nach ausgeht? Bei negativem Resultat wird das Fehlen irgend eines Tumors, das Fehlen eines oder beider Ovarien, des Uterus oder der ganzen inneren Geschlechtsorgane festgestellt.

Ausser von Bauchdecken und Vagina aus kann man auch von Mastdarm und Vagina aus Tumoren untersuchen, welche zwischen Mastdarm und Vagina oder im Douglas'schen Raume liegen. Dabei liegt der Daumen in der Vagina, der Zeigefinger in dem Mastdarm. Oder man führt, um die Rectovaginalwand abzutasten, den einen Zeigefinger in den Mastdarm, den der anderen Hand in die Scheide. Bei Fehlen der Vagina oder bei intactem Hymen kann vom Mastdarm und den Bauchdecken aus combinirt untersucht werden. Die combinirte Untersuchung von Mastdarm und Blase aus nach künstlicher Erweiterung der Harnröhre ist nur bei sehr schwer im Einzelnen erkennbaren Entwicklungsfehlern nöthig.

C. Untersuchung vom Mastdarm aus.

Die Untersuchung vom Mastdarm aus ist bei allen Tumoren am oder im Uterus unbedingt nöthig. Vom Mastdarm aus kann man sowohl die Lage als die Form des Uterus genügend durchfühlen. Bei einer Virgo wird man deshalb principiell vom After aus untersuchen und das Hymen schonen. Auch beim Fehlen der Scheide fühlt der Finger vom Mastdarm aus, gegen die Symphyse drückend, ob ein als Scheide zu deutender Wulst oder Strang vorhanden ist oder nicht. Ferner ist die Untersuchung per rectum bei allen Tumoren des Douglas'schen Raumes als Controle der Vaginalexploration nöthig. Auch lässt sich vom Rectum aus feststellen, ob ein harter Tumor vom Knochen ausgeht oder vor dem Mastdarm im Douglas'schen Raume liegt. Mastdarmcarcinome erscheinen von der Vagina aus oft als Tumoren des Douglas'schen Raumes. Wegen der Geräumigkeit der Ampulla recti

ist es nicht nöthig, bis über den Sphincter internus, welcher oft nur nach längerem Suchen gefühlt wird, hinaus zu gehen.

Wichtig ist die Untersuchung per rectum, wenn ein den retroflectirten Uterus reponirt erhaltendes Pessar in der Vagina liegt. Ist die Scheide sehr eng, so muss man vom Mastdarm aus nachfühlen, wie sich die Portio zum Pessar verhält, und ob oberhalb des Pessars nicht etwa der wieder zurückgefallene Uteruskörper liegt. Die Untersuchung vom Mastdarm aus wird in der Seitenlage oder Rückenlage vorgenommen. Beim Eindringen gelangt der Finger zuerst auf die vordere, untere Fläche des Uterus, und muss erst hakenförmig nach hinten gekrümmt werden, um die Kreuzbeinconcavität auszutasten.

Kommt man nicht mit einem Finger aus, so kann es vortheilhaft sein, um etwas höher zu gelangen, zwei Finger in das Rectum einzuführen. Dagegen ist die Rectaluntersuchung mit der ganzen Hand (nach Simon) verlassen. Sie giebt unsichere Resultate und ist gefährlich.

D. Die Narcose bei der combinirten Untersuchung.

Bei dicken und harten Bauchdecken, bei enger empfindlicher Vulva und Vagina, bei Druckempfindlichkeit des Pelveoperitoneums und reflectorischer Anspannung der Bauchmuskeln ist die combinirte Untersuchung oft unmöglich. Namentlich bei Hysterischen reagiren oft die Recti so, dass bei der leisesten Berührung des Unterleibes der Muskel wie eine Geschwulst sich anfühlt. Man hat schon einen tetanisch contrahirten Theil des Muskels mit einer Wanderniere verwechselt.

In diesen Fällen muss narcotisirt werden. Jede ärztliche Untersuchung muss das Resultat erreichen, das beabsichtigt wurde. Kann man nicht durch Zureden, vorsichtiges Massiren und langsam sich steigernden Druck die Abspannung der Bauchmuskeln erreichen, was dem Geübten oft gelingt, so wird narcotisirt. Bei dunklen Fällen und kleinen Tumoren ist es oft ohne Narcose unmöglich, zu einem sicheren Resultate zu kommen.

Ebenso ist die Narcose dann nothwendig, wenn es sich als unerlässlich herausstellt, eine Virgo zu untersuchen. Es ist sicher, dass die geistige Aufregung, die psychische Schädigung geringer ist bei einer Narcose, als wenn man viel Schmerzen machen, grossen Widerstand gewaltsam überwinden, die Decenz brutal verletzen muss. Eine gewissenhafte Untersuchung ist beim Widerstreben nicht möglich.

Bei allen Narcosen zu explorativen Zwecken wende man stets die Tropfmethode an. Dabei beruhigt sich ganz allmählich die Psyche.

Die Tropfmethode ist ungefährlicher und der Chloroformverbrauch ist geringer. Ich möchte namentlich für die Privatpraxis das Salicylid-Chloroform von Anschütz empfehlen. Seine bequeme Verpackung zu 30 und 50 g in Flaschen, die mit Gyps verschlossen und in sicherer Pappumhüllung abgegeben werden, macht es für den Praktiker zur Verwendung ausserhalb des Hauses sehr handlich.

E. Die Untersuchung mit Instrumenten.

Die Specula.

Will man die Scheide oder Portio besichtigen, so muss man Specula anwenden.

Die röhrenförmigen Spiegel sind aus Milchglas, Glas, Metall, Kautschuk, Holz oder Celluloid gefertigt. Am äusseren Ende sind sie trichterförmig erweitert, so dass man sie anfassen kann, ohne das Lumen zu verdecken. Am inneren Ende sind sie abgeschrägt. Die Glas- und Milchglasspiegel sind die billigsten. Sie werden von Chemicalien nicht angegriffen und können durch Auskochen gereinigt werden. In der Form gleich sind die sogenannten Fergusson'schen Spiegel. Sie sind aus Glas gefertigt, welches mit Spiegelmasse belegt ist, darüber befindet sich ein Kautschuküberzug. Selbst bei mässiger Helligkeit sieht man im Fergusson'schen Spiegel sehr gut die Portio bezw. Abnormitäten an ihr. Ein Fehler ist der theure Preis, die geringe Haltbarkeit und die Unmöglichkeit, sie nach den heutigen Anschauungen völlig genügend zu reinigen. Sie vertragen nur mechanische Desinfection durch Abwaschen und Abwischen. Trotzdessen wird man bei schlechter Beleuchtung diese Spiegel nicht entbehren können. Die Kautschuk- und Celluloidspiegel haben den Vortheil der Unzerbrechlichkeit, den Nachtheil, dass sie nur bei sehr heller Beleuchtung zu brauchen sind. Die hölzernen Spiegel wendet man beim Brennen der Portio mit Glüheisen an, weil bei der Hitze das Milchglas zerspringt, der Kautschuk schmilzt, das Celluloid brennt und das Metall sich zu sehr erhitzt. Jedenfalls wende man bei allen infectiösen Fällen im Princip nur Milchglas- oder Glasspecula an, die sofort ausgekocht werden können.



11
Milchglasspiegel.

Will man den Spiegel einführen, so stellt man durch Fingeruntersuchung die Länge und Weite der Vagina fest, danach wählt man die Grösse des Speculums aus.

Ferner erfährt man beim Touchiren, wo die Portio steht, und kann beim Einführen die Spitze des Speculums nach der betreffenden Stelle hinschieben, um die Portio gleichsam zu fangen. Zunächst klappt man mit zwei Fingern der einen Hand die Vulva so auseinander, dass man möglichst die kleinen Schamlippen mit abzieht und den Introitus eröffnet. Bei klaffender Vulva Multiparer gelingt es auch, ohne die Vulva mit den Fingern zu berühren, den Spiegel einzuführen.

Man hält den Spiegel senkrecht, das vaginale Ende abwärts gerichtet, und deckt mit der Spitze des Spiegels den empfindlichen Harnröhrenwulst. Der Zeigefinger der anderen Hand hakt über die hintere Scheidenwand und zieht die oft gesenkte Columna rugarum posterior nach abwärts. Dann beschreibt das mit den Fingern gefasste weite Ende des Spiegels einen grossen Kreis von oben nach unten, so dass die Spitze um den Schambogenwinkel herum nach oben gleitet. Gleichzeitig schiebt man die Röhre vorwärts.



12
Speculum von Cusco.

Gestattet die Lage der Patientin, z. B. bei stark erhöhtem Steisse auf dem Untersuchungsstuhl, ein Senken des Spiegels, so kann die Spitze, den Damm abdrückend, von unten und hinten eingeschoben werden. Der obere Rand der Spiegelöffnung darf nicht am Harnröhrenwulst hängen bleiben. Geschieht dies dennoch, so empfindet die Patientin Schmerzen, presst, unwillkürlich widerstrebend, so dass man das Speculum zurückziehen muss.

Während man das Speculum drehend nach oben schiebt, betrachtet man durch das Lumen die sich entfaltenden Scheidenwände. Der Rand der Röhre streicht den Schleim der Scheide ab, so dass der Beobachter über die Secrete ein Urtheil bekommt und sich für bacteriologische Untersuchung Secret verschafft. Unter Drehbewegungen, Rückwärtsziehen und wieder Vorwärtsschieben fängt man die Portio in der Oeffnung der Röhre. Man muss den Muttermund deutlich zu Gesicht bekommen. Bei sehr fetten Personen braucht man lange Röhren. Bei fixirten Anteversionen misslingt es mitunter, die untere Fläche der Portio im Röhrenspeculum sichtbar zu machen.

Will man beide Hände zur Behandlung frei haben, so ergreift man die Hand der Patientin und legt einen Finger ihrer Hand an den weiten Rand des Speculums, anbefehlend, dass der Finger so liegen bleiben müsse.

Eine andere Art Spiegel sind die aus zwei oder mehr Klappen bestehenden. Das beste derartige Speculum ist das von Cusco.

Das vorn conische, zusammengeklappte Cusco'sche Speculum führt sich auch in eine enge Vulva leicht ein. Aufgeschraubt hält es sich von selbst, so dass beide Hände frei sind. Man kann also Medicamente bezw. Instrumente zum therapeutischen Eingriff auswählen, herbeiholen und gebrauchen.

Dieses Speculum wird zunächst so eingeschoben, dass die Breite des oberen Endes senkrecht steht, dann dreht man es um und schiebt es nach der Gegend der Portio hin. Beim Aufschrauben drücke man etwas auf den oberen Rand nach unten, damit beim Drehen der Schraube das obere Blatt nicht gegen den Harnröhrenwulst gepresst wird. Durch hebelnde Bewegungen fängt man die Portio im Lumen, gelingt es nicht, so schiebt man durch Anhaken oder Druck mit der Sonde die Portio in das Lumen hinein. Man gebraucht helle Beleuchtung. Vor dem Entfernen muss man die Portio, während man zieht, aus dem Speculum hinausschieben. Bei Unterlassung dieser Vorsichtsmaassregel zieht man mit dem Speculum die Portio bezw. den Uterus herab und verursacht dabei oft recht empfindliche Schmerzen. Da das Speculum aus Metall gearbeitet ist, so leidet es durch Aetzmittel, wird blind und muss deshalb häufig von Neuem vernickelt werden.

F. Untersuchung in Seitenlage.

Es ist klar, dass der Röhrenspiegel, dadurch, dass er gerade ist, die topographischen Verhältnisse verändert, dass er ausserdem nur die untere Fläche der Portio vaginalis zeigt und den Cervicalcanal durch Aneinanderrücken der Lippen eher dem Auge entzieht als zugänglich macht. Oder man sieht bei zerrissener, klaffender, umgekrempelter Portio nicht die Portio, sondern die Innenfläche des Cervicalcanals. Ausserdem ist es im Lumen eines, wenn auch noch so weiten Röhrenspiegels nicht möglich, Operationen an der Portio auszuführen. Marion Sims machte die Beobachtung, dass bei Knieellbogenlage die Bauchdecken und die ganzen Eingeweide nach unten sinken. Dieser Bewegung folgen wegen der Cohäsion Uterus und Scheide. Hält man aber die hintere Scheidenwand in der Kreuzbeinaushöhlung mit den Fingern oder mit einer Rinne fest, so folgt dem Zug der herabsinkenden Eingeweide des Bauches nur Uterus und vordere Scheiden-

wand, dabei öffnet sich die Vulva, die Vagina bläht sich auf und man überblickt die Portio in ihrer natürlichen anatomischen Beziehung zur

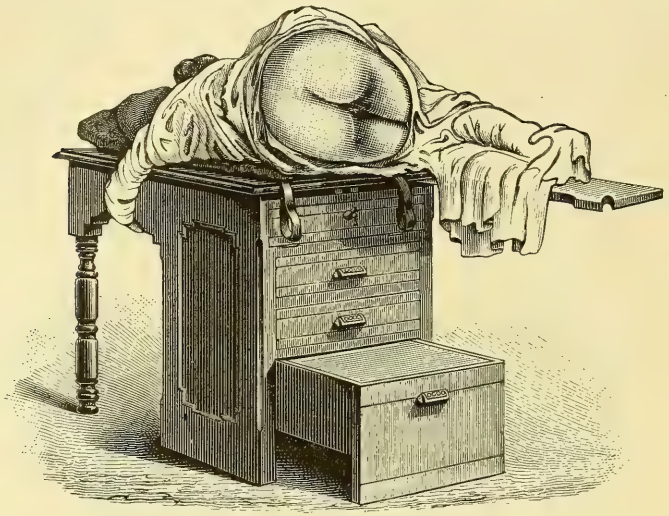

13

Patientin in Sims'scher Seitenlage auf Dr. Chadwick's gynäkologischem Untersuchungstisch.

14

Sims' Speculum.

15

Sims'sche Rinne, durchbrochen.

Scheidenwand. Statt der Knieellbogenlage wählte Sims bald die weniger indecente und den Patientinnen bequemere Lage: die nach ihm genannte Sims'sche Seitenlage.

Dabei liegt die Frau am Rand des Bettes, Sophas oder Tisches auf der Seite, ob auf der linken oder rechten, ist gleichgültig. Wird nun der ganze Körper so zurecht gelegt, dass das Becken dicht am Rand, der Oberkörper etwas nach vorn gebogen ist, beide Kniee die Unterlage berühren, das untere Bein ausgestreckt, das obere in Hüfte und Knie rechtwinklig flectirt ist, so kommt die Vulva sehr bequem zu Gesicht. Nunmehr wird durch eine hinter der Patientin mit dem Gesicht nach den unteren Extremitäten zu stehende Wärterin die obere Analbacke nach oben gehalten. Man schiebt die Sims'sche Rinne (Figur 14 bis 17) ein. Auch dies Instrument ist vielfach verändert. Man hat es in zwei Hälften hergestellt, zum Zusammenklappen, gross, klein, schmal und breit. Ich habe es durchlöchern lassen, damit beim Auswaschen der Scheide unter leichten Drehungen der Rinne das Desinficiens auf die Scheidenwand überall einwirkt.

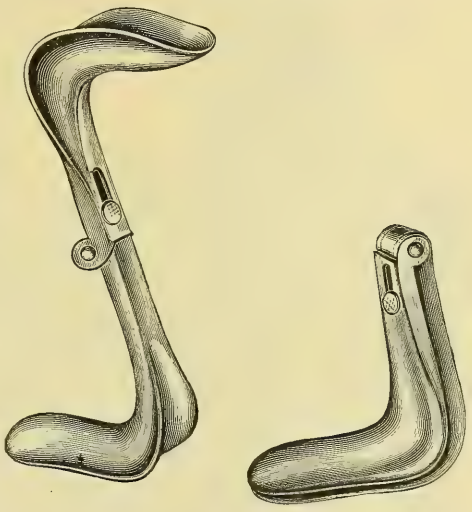

16 17

Eine für den praktischen Arzt sehr bequeme Modification des Sims'schen Speculums ist das in Figur 16 und 17 abgebildete Instrument. Es ist leicht transportabel. Eine Sims'sche Rinne ist nicht im gewöhnlichen Bett bei Steissrückenlage anzuwenden, weil die andere Rinne unten an das Bett anstösst. Das Speculum Figur 17 aber lässt sich ebenso als Simon'sches Speculum in der Rückenlage, also auch bei Narcose, wie in Seitenlage gebrauchen. Für die Poliklinik bezw. Stadtpraxis ist also das Instrument, das beiden Zwecken dient, gut geeignet.

Nach der Einführung muss die Portio vor und unter der Spitze der Rinne liegen. Sodann zieht man die hintere Scheidenwand tief in die Kreuzbeinaushöhlung hinein und übergiebt die Rinne dem Assistenten — wozu sich Jedermann eignet — zum Halten. Liegt die Frau auf einem Tische, so steht der Arzt, liegt die Frau im Bett oder auf einem Sopha, so sitzt oder kniet der Arzt. Hierauf setzt man in die vordere Muttermundslippe eine Zange (Figur 19) ein und zieht sehr vorsichtig und langsam den Uterus herab. Die Untersuchung in Sims'scher Seitenlage ist in jedem Zimmer ohne natürliche Be-

leuchtung möglich. Verfügt man nicht über Tageslicht, so stellt man eine Petroleumlampe auf einen Stuhl in der Nähe resp. vis-à-vis der Vulva. In Kliniken oder Privatkliniken ist es vortheilhaft, alle Manipulationen vorzunehmen, ohne dass die Patientin das Bett verlässt. Ich übe die ganze kleine Gynäkologie bei der im Bett liegenden Patientin aus. Will man in jedem Bett, wie und wo es auch stehen mag, behandeln, so ist künstliche Beleuchtung nöthig. Ich benutze dazu die Lampe Figur 20. Der schwere Tubus wird durch ein Gegengewicht am Spiegel, das in der Figur fehlt, im Gleichgewicht gehalten, so dass ein Druck mit dem Ellenbogen den Tubus zugleich



18

19

Muzeux'sche Zange nach Simon.

20

Lampe zur Beleuchtung der inneren Genitalien in der Seitenlage.

Die Lampe kann in der Röhre des Stativs gehoben und in verschiedener Höhe fixirt werden.

bewegt und fixirt. Die Art der Anwendung zeigt Figur 21, S. 35. Das Licht fällt voll in die Vulva über die gesenkte Schulter des Arztes, wie Figur 21 zeigt.

Will man in der Seitenlage den Uterus auswaschen, so führt man einen Katheter in den Uterus ein, presst die Schale Figur 18 unter der Vulva an und beobachtet genau, wie aus dem Muttermunde die Spülflüssigkeit wieder abfliesst. Aus der Schale läuft die Spülflüssigkeit durch den Schlauch in einen Eimer. Ich besitze auch ein dreieckiges, kleeblattförmiges „Eiterbecken", das sehr gut in Rücken- und Seitenlagen angewendet werden kann.

21

Ausführung kleiner gynäkologischer Eingriffe bei Seitenlage der Kranken. Die Lampe beleuchtet die Scheide und Portio. Ergreift die Wärterin mit der linken Hand das Speculum, mit der rechten die Muzeux'sche, an der Portio angehakte Zange, so hat der Arzt beide Hände frei.

Dieselbe Lampe kann man auch bei Rückenlage der Patientin, z. B. zur Entfernung von Suturen aus der Vagina benutzen, wobei sehr gute Beleuchtung nöthig ist. Dann steht die Lampe hinter dem Arzt, wird sehr hoch gestellt und beleuchtet über die Schulter die Vulva.

Ist der Eingriff, z. B. die Auskratzung, fertig, so dreht sich die Patientin einfach in ihrem Bette herum, liegt auf dem Rücken und

bleibt liegen. Dass dies den Patientinnen angenehmer ist, als unbekleidet das Bett zu verlassen, einen Operationsstuhl zu besteigen und dann den Weg zum Bett zu machen, ist selbstverständlich. Bei Schmerzensäusserungen der Patientin muss das Herabziehen der Portio unterbleiben. Es sind Fälle bekannt, wo eine schwere Peritonitis, ja der Tod auf das Herabziehen des Uterus folgte. Es kann bei Tubargravidität oder Pyosalpinx die Tube platzen, so dass der Inhalt in den Bauch fliesst, oder die Tube kann losgezerrt werden, so dass der Eiter aus dem Fimbrienende ausströmt. Auch habe ich, ohne dass irgendwie stark gezerrt wurde, Recrudescirungen alter Entzündungen um den Uterus herum beobachtet. Keinen beschäftigten Gynäkologen wird es geben, der nicht einmal beim Herabziehen ein Unglück erlebt hat. Es ist diese so häufig geübte Methode durchaus nicht „absolut gefahrlos“ zu nennen. Ist das Herabziehen schmerzhaft, so verzichte man darauf und begnüge sich damit, durch Abdrücken der vorderen Vaginalwand die Portio sichtbar zu machen. Bei sehr langer Vagina, bei der die Portio nicht sichtbar wird, nimmt man zwei Zangen, fasst nach einander immer höhere Stellen der vorderen Scheidenwand und „klettert“ so mit den Zangen bis zur Portio hinauf.

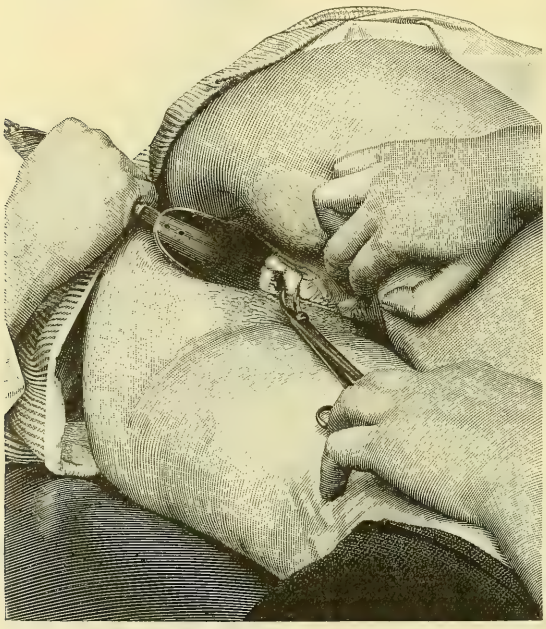

22

Portio herabgezogen, um in den Uterus einzudringen.

Das zu kräftige und zu lange dauernde Herabziehen dehnt die Douglas'schen Falten, so dass Retroversion eintritt. Ich habe mehrfach erlebt, dass der Uterus, herabgezogen, in dieser retrovertirt-descendirten Stellung dauernd verblieb. Deshalb ist es nöthig, nach Vollendung der Operation die Portio wieder nach hinten oben zu schieben; noch besser, den Uterus durch einen grossen vor und unter der vorderen Muttermundslippe liegenden Tampon an der normalen Stelle zu erhalten.

Principiell mache man kleine Eingriffe, z. B. Auskratzungen, intrauterine Aetzungen, Einspritzungen in die Uterushöhle ohne Nar-

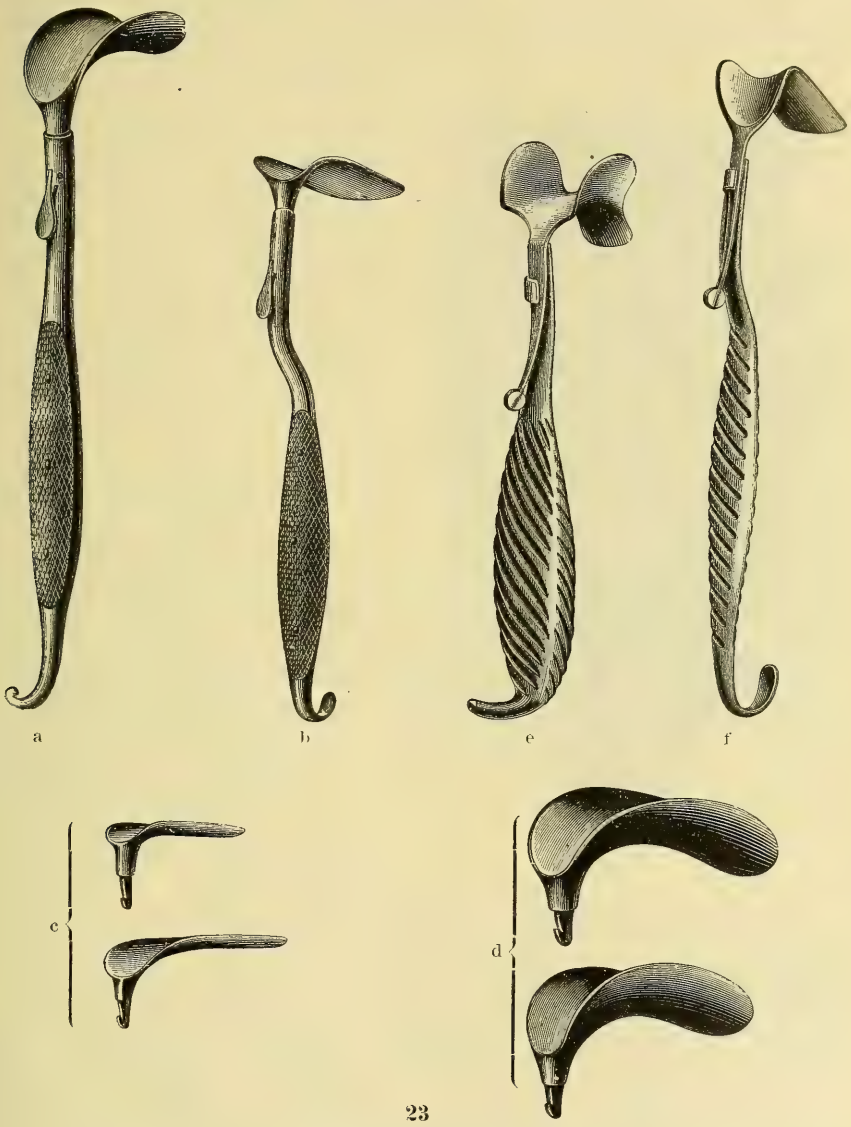

23

Simon'sche Specula.
a unterer Theil, b oberer Theil, c d kleinere und grössere, obere und untere Ansätze, e und f die von mir bei Operationen in der Tiefe gebrauchte Form.

cose. Gerade der Schmerz, der durch Anziehen der Portio entsteht, ist ein guter Fingerzeig, wie weit man ohne Gefahr ziehen kann.

Statt der Muzeux'schen Zange nehmen andere Gynäkologen amerikanische Kugelzangen, Haken oder andere Instrumente.

Bei der Sims'schen Lagerung ist ein Assistent oder wenigstens eine zweite Person zum Halten des Speculums nothwendig. Abgesehen davon, dass man in der That die Portio nur in der Seitenlage gut übersehen und viele Methoden der „kleinen Gynäkologie" nur in der Seitenlage ausführen kann, ist das Zugegensein einer zweiten Person gerade vortheilhaft.

Eine Zeugin zu haben, die über das, was geschieht, Rechenschaft geben kann, ist oft recht wichtig.

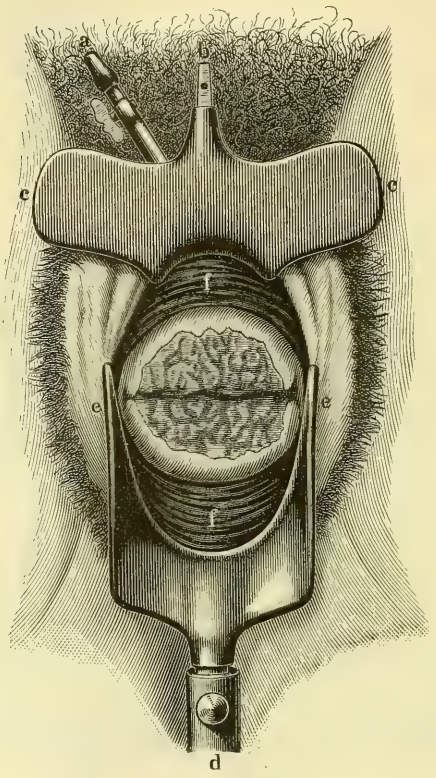

24

a, b, c Rieselspeculum, die Flügel c c haben den Zweck, die Schamhaare und Schamlippen möglichst aus dem Gesichtsfeld zu verdrängen. Bei b wird das Speculum in den oberen Handgriff des Simon-schen Speculums eingefügt, a Rohr, an welchem der Irrigatorschlauch befestigt wird, e e grosse Schamlippen, f f Scheide, d unteres Speculum, unten am Griffe d befestigt. Zwischen beiden Speculis die Portio vaginalis, deren beide Lippen mit einer zerklüfteten, papillomatösen Erosion bedeckt sind.

G. Die Simon'schen Specula.

Zu Operationen hat Simon Specula angegeben (Figur 23). Die Lage, in welcher Simon operirte, nannte er Steissrückenlage. Die Rinnen sind mit dem Griffe nicht fest verbunden, so dass man je nach der Grösse der Genitalien wechseln kann. Da in der Rückenlage die vordere Scheidenwand unten bleibt, so gab Simon einen besonderen Halter für diese Wand an, Figur 23 b und c. Durch Auseinanderziehen beider Griffe entfernt man die Scheidenwände von einander, und die Portio „stellt sich ein". Um auch auf beiden Seiten die Weichtheile von einander zu entfernen, wurden dann bei Operationen in der Scheide noch besondere Seitenhalter angegeben. Von geschickten Händen gehalten, verdeckt das Simon'sche Speculum das Operationsfeld nicht. Durch schräges Halten oder Zurückziehen oder Vorschieben der einen Hälfte stellt man verschiedene Partien so

ein, dass man bequem an ihnen operiren kann. Fasst man im Simon-schen Speculum die Portio und zieht nach vorn bezw. bei Steissrücken-lage nach oben, so kann man ebenso gut, wie in der Sims'schen Seitenlage, auf einem geraden Wege in die Uterushöhle gelangen und in ihr operiren. Diese Specula schützen auch die Scheidenwände bei Cauterisationen, beim Schneiden und Nähen.

Verschiedene Autoren haben kleine Modificationen angegeben, so habe ich das obere Speculum hohl arbeiten lassen (Rieselspeculum Figur 24). Durch die Höhlung fliesst desinficirende Flüssigkeit, welche die Wunde in der Tiefe berieselt. Eine Methode, die bei mangelnder Assistenz, eine Person, d. h. den tupfenden oder den Irrigatorstrom dirigirenden Assistenten völlig ersetzt. Das untere Speculum (Figur 23 e) habe ich viel kürzer und mehr gebogen arbeiten lassen. Es geschah dies wesentlich zum Zwecke der plastischen Operationen an der Portio und der Totalexstirpation des Uterus. Dabei wird der Uterus energisch herabgezogen. Diesem Herabziehen arbeitet die lange Simon'sche Rinne Figur 23 a und d gleichsam entgegen, deshalb construirte ich den in der Figur 23 e und Figur 24 abgebildeten Ansatz, der nur den Zweck hat, die Vulva gut auseinander zu halten. Die seitlich etwas hohen Backen (Figur 24 e) sollen die Seitenhalter ersetzen, d. h. die Labia majora zurückhalten. Beim Nähen an und in der Nähe der Portio schützen diese Specula die seitlichen Vaginalwände.

Wegen der Sterilisation der Instrumente durch Kochen haben alle Specula Metallgriffe. Schrauben, welche sich schwer reinigen lassen, sind abgeschafft. Einfache Schlösser, die sich gut reinigen lassen, die der Bürste überall zugänglich sind, wurden von vielen Gynäkologen erfunden. Das in Figur 23 e abgebildete Schloss hat sich sehr bewährt.

Literatur.

Lehrbücher.

Abel, Die mikroskopische Technik und Diagnostik in der gynäkologischen Praxis. Berlin 1895, Hirschwald. — Amann, Kurzgefasstes Lehrbuch der mikroskopisch-gynäkologischen Diagnostik. Wiesbaden 1897, Bergmann. — Auvard, Praktisches Handbuch der Gynäkologie, deutsch von Löwenhaupt. Leipzig 1897, Barsdorf. — Beigel, Die Krankheiten des weiblichen Geschlechtes. 2 Bände. Stuttgart 1874—1875, Enke. — Duncan, Clinical lectures on the diseases of women. London 1883. — Fehling, Lehrbuch der Frauenkrankheiten. Stuttgart 1893, Enke. — Gebhard, Pathologische Anatomie der weiblichen Sexualorgane. Leipzig 1899, Hirzel. — Handbuch der Frauenkrankheiten. Hrsg. von Billroth und Lücke. 2. Aufl. 3 Bände. Stuttgart 1885-1886, Enke. — Handbuch der Gynäkologie. In 3 Bänden. Hrsg. von J. Veit. Wiesbaden 1897-1899, Berg-

mann. — Hart and Freeland, Manual of gynecology. Edinburgh and London 1890. — Hegar und Kaltenbach, Operative Gynäkologie. 4. Aufl. Stuttgart 1898, Enke. — Heitzmann, Compendium der Gynäkologie. Wien 1891, Braumüller. — Hofmeier, Grundriss der gynäkologischen Operationen. 3. Aufl. Wien 1898, Deuticke. — Hofmeier, Schroeder's Handbuch der Krankheiten der weiblichen Geschlechtsorgane. 12. Aufl. Leipzig 1898, Vogel. — Kaufmann, Lehrbuch der speciellen pathologischen Anatomie. Berlin 1896, G. Reimer. — Kelly, Operative gynecology. 2 Bände. London 1898. — Klob, Pathologische Anatomie der weiblichen Sexualorgane. Wien 1864, Braumüller. — Martin, Pathologie und Therapie der Frauenkrankheiten. 3. Aufl. Wien 1893, Urban & Schwarzenberg. — Mundé, A practical treatise on the diseases of women by T. Gaillard Thomas. 4th ed. Philadelphia 1891. — Pozzi, Lehrbuch der klinischen und operativen Gynäkologie, deutsch von Ringier. Basel 1892, Sallmann. Französisch bei Masson in Paris. 3. Aufl. 1897. — Schauta, Lehrbuch der gesammten Gynäkologie. 2. Aufl. 2 Theile. Wien 1898, Deuticke. — Sims, Klinik der Gebärmutter-Chirurgie, deutsch von Beigel. 3. Aufl. Stuttgart 1873, Enke. — Stratz, Allgemeine gynäkologische Diagnostik. Bonn 1887, Cohen. — Tait, Diseases of women and abdominal surgery. Leicester 1889. — G. Veit, Krankheiten der weiblichen Geschlechtsorgane. 2. Aufl. Stuttgart 1867, Enke. — J. Veit, Gynäkologische Diagnostik. 3. Aufl. Stuttgart 1899, Enke. — Waldeyer, Das Becken. Bonn 1899, Cohen. — Winckel, Lehrbuch der Frauenkrankheiten. 2. Aufl. Leipzig 1890, Hirzel. — Winter, Lehrbuch der gynäkologischen Diagnostik. 2. Aufl. Leipzig 1897, Hirzel.

Bildwerke.

Auvard, Gynäkologische Wandtafeln. Paris 1895. — Boivin et Dugés, Traité pratique des maladies des femmes. Avec atlas. Paris 1883. — Fritsch, Tabulae gynaecologicae mit erläuterndem Text. Braunschweig 1884, Wreden. — Hart, Atlas of female pelvic anatomy. Edinburgh 1884. — Martin, Handatlas der Gynäkologie und Geburtshilfe. Berlin 1878, Hirschwald. — Neisser, Stereoskopischer medicinischer Atlas. Cassel 1896-1899, Fisher & Co. — Savage, Illustrations of the surgery of the femal pelvic organs. London 1880. — Schaeffer, Atlas und Grundriss der Gynäkologie. München 1896, Lehmann. — Winckel, Die Pathologie der weiblichen Sexualorgane in Lichtdruckabbildungen. Leipzig 1880, Hirzel.

Drittes Capitel.

Krankheiten der Vulva.

A. Anatomie.

Das vordere untere Ende des Bauches bildet der über der knöchernen Symphyse des Beckens liegende Mons Veneris (Figur 25 n). Er stellt eine dem weiblichen Geschlecht eigenthümliche Fettanhäufung unter der Haut dar. Hier spriessen bei der Pubertät Haare hervor.

Nach unten ist sagittal die Vulva gelagert, Figur 25, deren Eingang durch die auseinanderliegenden grossen Schamlippen (Figur 25 a) verdeckt wird. Bei Multiparis und zerrissenem Damm klafft die Vulva, so dass man die gesenkte hintere und vordere Vaginalwand erblickt. Nach hinten gehen die grossen Schamlippen convergirend, unmerklich in die Umgebung über, verbunden durch eine Hautfalte, Frenulum labiorum, die beim Auseinanderziehen deutlich wird: die Commissura labiorum posterior. Unterhalb dieser befindet sich eine Vertiefung: die Fossa navicularis, Figur 25 k.

Je nach dem sehr verschieden grossen Corpus adiposum labii majoris ist auch die Lippe sehr verschieden gross und verschieden gestaltet. Es giebt so dicke resp. fette Labia, dass sie stark halbkugelförmig hervorragend, fest aneinanderliegend, den Introitus völlig verdecken. Es giebt auch so fettlose Labien, dass die Labia majora, die Harnröhre, das Hymen, auch der Introitus zwischen den Labien zu sehen ist. Die Fettmasse hängt mit dem Fett des Leistencanales zusammen. In die hintere Hälfte strahlen glatte Muskelfasern aus. Die Behaarung ist verschieden. Brünette haben meist mehr Haare als Blonde. Selbst bei gut entwickelten inneren Genitalien und normalen Zeugungsverhältnissen können die Haare fast fehlen, so dass dies Zeichen nicht als Zeichen des Infantilismus verwerthet werden kann. Bei Exstirpation des Labium majus spritzt namentlich oben ein Ast der Art. obturatoria, unten spritzen die Arteriae perinaeales.

Median von den grossen Schamlippen, ihnen mit der Aussenfläche anliegend, befinden sich die unbehaarten kleinen Schamlippen (Figur 25 g-e). Es sind dünne Hautfalten, bestehend in der Tiefe aus

Bindegewebe mit viel elastischen Fasern und vielen Venen. Bei geschlechtlicher Erregung sind sie hyperämisch etwas erectil. Viele kleine Talgdrüsen sind namentlich am Rande zu sehen und zu fühlen. Diese Drüsen sind beim Neugeborenen noch nicht vorhanden. Sie erscheinen erst zur Zeit der Pubertät und schwinden wieder im Greisenalter. Bei entzündlicher Reizung schwellen sie an und machen fast den Eindruck grosser Comedonen. Bei Jungfrauen kann man die Labia minora in der Regel durch Auseinanderziehen der grossen Schamlippen sichtbar machen. Hinten verlieren sich die Labia minora in den medialen Flächen der Labia majora. Vorn theilen sich die kleinen Schamlippen in zwei Schenkelpaare, von denen das obere als Präputium clitoridis (Figur 25 F) gleichsam ein Dach über der Clitoris bildet (Figur 25 b). Die unteren oder inneren Schenkel ziehen als Crura clitoridis an die Clitoris heran. Die kleinen Labien sind angeboren oft auffallend gross, so dass sie zwischen den grossen Schamlippen hervorragen. Dies ist namentlich bei den Hottentotten der Fall. Durch Masturbation, zu der vielleicht das Hervorragen Veranlassung giebt, d. h. durch Zupfen und Ziehen erreichen die kleinen Schamlippen eine Länge resp. Breite bis 10 und mehr cm. Sie sind dann fast durchscheinend dünn und meist bräunlich pigmentirt, schlaff, runzelig, fettlos.

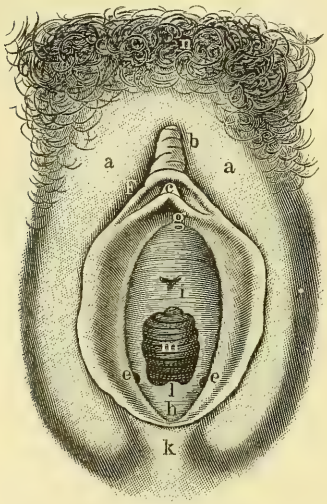

25

Aeussere Genitalien (schematisch).

a a Grosse Schamlippen, b Praeputium clitoridis, c Clitoris, darunter beiderseitig kleine Schamlippen, e e Oeffnungen der Ausführungsgänge der Bartholin'schen Drüsen, F die oberen Enden der kleinen Schamlippen zum Praeputium clitoridis zusammenfliessend, g die ebenfalls vom oberen Ende der kleinen Schamlippen ausgehenden Crura clitoridis, h hintere Commissur, i die Harnröhrenmündung, k die Fossa navicularis, l das Hymen, m Introitus vaginae, n Mons Veneris.

Die Clitoris (Figur 25 c) ist das Homologos des Penis. Sie wird aus zwei vom Schambogen entspringenden, convergirenden Schwellkörpern gebildet. Sie ist erectil, reich mit Gefässen und Nerven versorgt, und durch ein Ligamentum suspensorium an die Schamfuge befestigt. Die Eichel der Clitoris ist verschieden gross, so dass sie oft nicht zu sehen ist, in anderen Fällen wieder unbedeckt hervorragt. Zu jeder Seite der Introitus vaginae befindet sich je ein Schwellkörper: Bulbus oder Corpora cavernosa vestibuli, in welche beiderseitig eine Arteria bulbi vestibuli führt. Bei geschlechtlicher Erregung schwellen die Bulbi an und verengen den Introitus.

In das von der Clitoris, ihren Schenkeln, dem Introitus vaginae und den kleinen Schamlippen begrenzte Dreieck mündet in der etwas hervorragenden Harnröhrenpapille die Urethra (Figur 25 i). Die Mündung hat verschiedene Form, sie stellt einen sagittalen Schlitz dar, ist aber auch öfter rund, dreieckig, halbmondförmig, sternförmig oder querverlaufend. Wenn das Hymen ein Humen annularis ist, so finden sich dicht unter, auch seitlich an der Harnröhrenmündung Reste des Hymen, die der Mündung eine unregelmässige Form verleihen und die Verwechselung mit Polypen möglich machen.

Am hinteren Rande der Harnröhrenmündung, mitunter auch seitlich oder in der Harnröhre selbst liegend, finden sich zwei 0,5 bis 3 cm tiefe Gänge, ca. 1 mm weit. Diese Urethralgänge oder Ductus paraurethrales stellen nach Waldeyer Ausführungsgänge grösserer, schlauchförmiger Drüsencomplexe dar. Sie sind deshalb wichtig, weil sich in ihnen die gonorrhoische Infection localisiren kann.

Der Scheideneingang wird bei Jungfrauen durch eine meist nach vorn concave Hautduplicatur, das Hymen[1], verengt (Figur 25 l). Die Dicke dieser Haut und die Form sind verschieden, sie kann unter Umständen den Introitus (Figur 25 m) ganz verschliessen (H. imperforatus), rings herum angesetzt sein, oder auch mehrere, meist zwei nebeneinander liegende Oeffnungen (H. cribriformis) haben. Der Coitus macht zwar mehrere Einrisse in das Hymen, doch bleibt die Form im Ganzen erhalten. Die Geburt dagegen zerstört das Hymen, so dass nur kleine Reste, — Carunculae myrtiformes — wie Hautwarzen beschaffen, die Stelle des Hymens bezeichnen. Obwohl dies als die Regel gilt, so ist bei Vorhandensein grösserer Reste des Hymens oder sogar des ganzen, vielleicht individuell schmalen Hymens, die Möglichkeit einer stattgehabten Geburt nicht mit absoluter Sicherheit auszuschliessen.

Der abwärts von der Harnröhrenmündung und dem Hymen liegende Raum wird als Vestibulum bezeichnet. In der hinteren Hälfte der Vestibularwand, vor bezw. unterhalb des Hymens, öffnen sich die Ausführungsgänge von zwei, hinten an der Vulva, nahe der hinteren Commissur liegenden, gelappten Drüsen, der Bartholin'schen, auch Vulvovaginaldrüsen (Figur 25 e). Die Form ist unregelmässig, ihre Länge beträgt 10 bis 15, ihre Breite 7 bis 10 mm. Der mit feiner Sonde sondirbare Ausführungsgang ist 10 bis 20 mm lang.

Entwickelungsgeschichte der äusseren Geschlechtstheile.

Ungefähr in der 14. Woche trennt sich die Cloakenöffnung in eine ventrale Oeffnung, den Sinus urogenitalis, und eine dorsale Oeff-

[1] Dohrn: A. f. G. XIII.

nung, den After. In den Sinus urogenitalis, das Vestibulum, mündet die Vagina und die Urethra. Urogenital- und Analöffnung liegen in einer seichten Grube — Geschlechtsfurche.

Der Geschlechtshöcker, die Clitoris, ist schon in der 10. Woche 1,5 mm lang, er ist und bleibt an seiner analen Seite gespalten (Urethralrinne). Die Ränder der Urethralrinne, die sich beim Manne zur Bildung des Penis vereinigen, bilden die kleinen Schamlippen. Schon im 3. Monat kann man die Geschlechter differenciren. Die Urethralrinne erstreckt sich auf die Clitoris, so dass ihr Präputium analwärts gespalten ist.

Die grossen Schamlippen entstehen aus den zu beiden Seiten des Geschlechtshöckers liegenden Geschlechtswülsten, die kleinen Schamlippen aus den Geschlechtsfalten.

Während der Bildung des Geschlechtshöckers, aber erst nach Bildung des Dammes, wird die Aftermembran dünner und verschwindet, so dass der After und Sinus urogenitalis sich öffnen. Der Damm entsteht durch Verschmelzung zweier von der Seite her zusammen wachsender Gewebsmassen, der Dammlippen.

B. Missbildungen.

Missbildungen sind dadurch möglich, dass weder ein Damm sich bildet noch die Geschlechtsfurche nach oben durchbricht (Figur 26). Atresia ani et vulvae completa. Oder die Geschlechtsfurche bricht nicht nach oben durch, aber der Damm trennt die Blase vom Mastdarm. Dann können sich in Blase und Mastdarm die Secrete ansammeln. Derartige Missbildungen fand man bisher nur bei nicht lebensfähigen Missgeburten complicirt mit noch anderweitigen Bildungshemmungen.

Dagegen kommt es nicht selten vor, dass der Damm fehlt, somit der Darm sich in den Sinus urogenitalis öffnet (Figur 27). Die hintere Begrenzung der Vulva ist die hintere Wand des Rectums, nicht etwa der vom Anus nicht perforirte Damm. Diese Fälle bezeichnete man als Atresia ani vaginalis. Doch fällt schon bei oberflächlicher Untersuchung auf, dass das Hymen fehlt, also der untere Theil nicht die Vagina, sondern der Sinus urogenitalis ist. Demnach ist meine Bezeichnung richtiger: Atresia ani vestibularis oder Anus praeternaturalis vestibularis.

Bei der Atresia ani handelt es sich meist nicht allein um das Ausbleiben der Einschmelzung der Aftermembran, sondern auch um ein Fehlen eines verschieden grossen Stückes des Mastdarms und des Sphincters.

Da derartige Früchte lebensfähig sind, so kommen sie auch in Behandlung des Arztes. Hier muss die erste Sorge sein, für die Kothentleerung einen vollkommen genügenden Weg herzustellen. Oft findet sich bei Atresia ani vestibularis eine bedeutende Kothansammlung bei älteren Kindern von 1 bis 2 Jahren. Ein-

26

Primärer Zustand. Blase b und Rectum r communiciren noch. Die Müller'schen Gänge v münden in die Allantois b. Bei c bildet sich der Geschlechtshöcker (Clitoris), dahinter die Geschlechtsfurche h und dahinter der After a.

27

Blase b und Mastdarm r haben sich getrennt, das Perinäum p ist dazwischen gewachsen, davor der Sinus urogenitalis s u, in den oben die Urethra und die Müller'schen Gänge v (Vagina) münden.



28

Fertige Genitalien. b Blase, v Vagina vom Sinus urogenitalis s u durch das Hymen h getrennt. p das Perinäum, a After, r Rectum, c Clitoris, x Urachus.



29

Sogenannte Atresia ani vaginalis, eigentlich vestibularis, s u der lange Sinus urogenitalis, darüber v die Vagina, p das rudimentäre Perinäum, r das Rectum, in den Sinus urogenitalis a mündend.

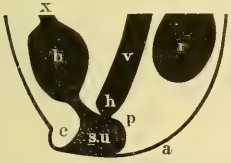

30

Atresia ani; alle Verhältnisse sind normal; nur endet das Rectum r in grosser Entfernung von dem imperforirten Anus a blind. Die anderen Bezeichnungen wie in Figur 26.

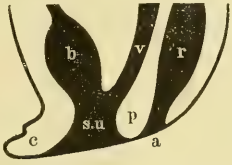

31

Weibliche Hypospadie, die Blase b mündet direct, ohne Urethra, in den Sinus urogenitalis s u. Die Vagina v ist eng, p Perinäum und r Rectum normal. c Hypertrophische Clitoris.

gedickte Faeces können aus der wandständigen engen Oeffnung nicht austreten, der Darm dehnt sich stark aus, der Inhalt wird aus der zu kleinen Oeffnung regenwurmartig unter grossen Schmerzen ausgepresst. Man muss die Gewebsmasse sagittal durchtrennen, so dass der Koth einen geraden, bequemen Ausweg hat. Dies genügt vorläufig

zum Wohlbefinden des Kindes. Von plastischen Operationen nimmt man zunächst Abstand, da die Nähte doch durchschneiden und die Theile zu klein zur rationellen Plastik sind. Auch ohne Sphincter ani tritt später normale Kothentleerung ein, da der obere Sphincter die Function des fehlenden Sphincter ani übernimmt. Ist dies nicht der Fall, so müssen im späteren Lebensalter plastische Operationen vorgenommen werden, zu denen sich aber die Patientinnen, die sich auch ohne das wohl befinden, selten verstehen.

Die Operation der einfachen Atresia ani giebt eine schlechte Prognose. Man wartet 4 bis 5 Tage, weil dann das Ende des Darmes aufgebläht, leichter zu finden ist. Darauf geht man präparatorisch in die Tiefe und sucht sich den Darm auf. Er ist, wenn ein grosses Stück des Darmes fehlt, schwer in der Tiefe zu finden. Hat man ihn erreicht, was man am Meconiumabgang zuerst bemerkt, so zieht man das untere, gelockerte Ende herab und sucht mit ihm, wenn es möglich ist, die künstliche Analöffnung zu umsäumen. Die Wunde ist nicht aseptisch zu erhalten, die Fäden schneiden durch. Dann kann man mit Laminaria den künstlichen Anus offen halten. Auch damit verlängert man das Leben nur um Wochen, da sich die künstliche Fistel immer wieder verengert. In einem Falle wurde das Kind $^1/_4$ Jahr alt, eine 6 cm lange Fistel ging zu der Cyste, welche das von Koth ausgedehnte Darmende bildete.

Hypospadie und Epispadie.

Wächst die symmetrische bilaterale Anlage median unten nicht zusammen, so entsteht Hypospadie. Erfolgt die Verschmelzung oben nicht, so entsteht Epispadie. Im ersteren Falle öffnet sich die Blase direct in die Scheide, oder ist wenigstens die Harnröhre unten auffallend weit. Die Clitoris ist gross und erectil. Ich habe eine Clitoris von 8 cm Länge abgeschnitten. Nicht selten fehlt der Damm, so dass zwar eine Vagina, selbst eine weite, den Coitus gestattende Vagina vorhanden, dass aber ihre hintere Begrenzung membranartig dünn ist. Ueberhaupt kommen so viel Spielarten vor, dass kaum ein Fall dem anderen völlig gleicht. Die Entscheidung, ob ein solches Mädchen heirathen kann, ist überaus schwierig, namentlich deshalb, weil man zu spät gefragt wird, und weil, wegen Normalität der inneren Genitalien, die weiblichen Gefühle vollkommen vorhanden sind.

Oft besteht trotz Fehlens der Harnröhre bei Hypospadie Continenz des Urins, weil sich der Blasenhals genügend zusammenzieht. Auch ist mitunter der Sinus urogenitalis sehr lang. Am oberen Ende befindet sich die rudimentäre Harnröhre und von hinten her mündet

excentrisch die enge Vagina. Oder der Sinus endet blind. Die Genitalien fehlen resp. sind stark verkümmert.

Die Epispadie ist selten. Bei ihr, selbst bei hochgradigen Fällen mit Spaltbecken, Ectopie der Blase, sind die inneren Genitalien vorhanden und völlig functionsfähig. Geburten sind mehrfach beobachtet. Danach entsteht leicht Prolapsus uteri. Die Clitoris ist gespalten, über ihr geht der Weg in die Blase. Es muss also die Missbildung sehr zeitig entstehen. Die Oeffnung kann klein sein, so dass sie als Urethra fungirt, sie kann auch gross sein, so dass selbst die vordere Blasenwand fehlt. Ist die Epispadie grösser, so ist die Ectopie der Blase beim Spaltbecken das Charakteristische. Der Versuch der operativen Beseitigung gab schlechte Resultate.

Hermaphroditismus und Pseudohermaphroditismus.

Eine wirkliche Zwitterbildung in mythologischem Sinne, so dass ein Individuum die Geschlechtsfunctionen beider Geschlechter vollziehen könnte, giebt es nicht. Fälle von anatomischem Hermaphroditismus sind nur dann sicher, wenn das Mikroskop Hoden- und Ovarienbestandtheile bei einem und demselben Individuum nachweist.

Man unterschied früher Hermaphroditismus transversus (äussere Geschlechtstheile männlich, innere weiblich oder umgekehrt); Hermaphroditismus lateralis (4 Geschlechtsdrüsen, 2 Ovarien und 2 Hoden); Hermaphroditismus unilateralis (rechts Hode und links Ovarium oder umgekehrt).

Es handelt sich aber meist um Pseudohermaphroditismus, und hier wiederum sowohl um männliche Individuen mit verkümmertem, hypospadiäischem Penis. Katharina Hohmann (Figur 33) zeigte entschieden weiblichen Typus der Brüste. „Sie“ hat aber später geheirathet und ein Kind gezeugt. Oder es handelt sich um weibliche Personen mit Defect der inneren Genitalien, kurzer enger Scheide und stark hypertrophirter, penisartiger Clitoris.

Der Pseudohermaphroditismus gewinnt dadurch eine praktische Bedeutung, dass in Folge einer „erreur de sexe“ von nicht Sachverständigen ein Individuum auf dem Standesamte falsch angemeldet wird. Neugebauer[1] hat sogar 40 Ehen zusammengestellt, bei denen später sich zeigte, dass die Geschlechter der Eheleute gleich waren.

Der Arzt muss also diese Verhältnisse kennen, da er sowohl bei Neugeborenen als vor oder nach der Verheirathung das Geschlecht festzustellen hat.

Derartige Fälle sind so häufig, dass ich in jedem Jahre einige sehe. Meist ist die Diagnose bei genauer Untersuchung in der Narcose, Exploration per anum etc. möglich.

[1] C. f. G. 1899, No. 19.

Ich selbst kenne eine Person, die zweifellos weiblichen Geschlechts ist, aber als Mann lebt. Die Person verdient sich den Lebensunterhalt als „Krankenwärter“. Als ich ihr mittheilte, sie sei Frau, entgegnete sie, sie bliebe aber lieber „männlich“, weil es leichter sei, als Mann den Lebensunterhalt zu erwerben.

Bei Sirenenbildung, bei der der Körper in eine oben dicke, meist sehr bald sich verjüngende, unten verkümmerte Extremität ausläuft,

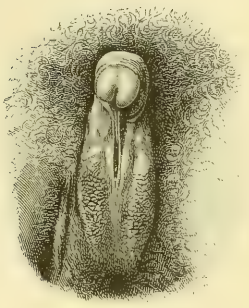

32

Männlicher Hypospadiäus, war als Frau verheirathet, benahm sich aber dem anderen Geschlecht gegenüber als Mann.

33

Aeussere Geschlechtstheile der „Katharina Hohmann“.

a Eingang in die „Scheide“ und Blase, b Rinne, welche vom rudimentären Penis oder der hypertrophirten Clitoris zum Eingang in die Scheide führt (hypospadiäische Rinne), c Präputium Penis oder Clitoridis, e kleine linke Schamlippe oder Hodensack mit Kryptorchismus, d grosse rechte Schamlippe oder Hodensack, den rechten Hoden enthaltend.

fehlen oft sämmtliche äussere Genitalien. Das Becken ist dann rudimentär, der Anus geschlossen, Nieren sind nicht vorhanden, das Kind ist nicht lebensfähig, meist todt geboren.

C. Hypertrophien.

Allgemeine oder theilweise Hypertrophie der Vulva kommt in Folge von Onanie vor. Die Onanie wird nur in den seltensten Fällen dadurch betrieben, dass der Finger oder ein anderer Gegenstand tief in die Scheide eingeführt wird. Meistens erzielt die Betreffende das Wollustgefühl durch Kitzeln oder Zupfen an den äusseren Genitalien. Dazu wird nicht nur der Finger, sondern oft ein kleiner Gegenstand, z. B. eine Haarnadel, eine Federpose benutzt. Auf der Höhe des Orgasmus ist das Bewusstsein gestört, die Bewegungen mit dem Reizinstrument werden heftiger, so dass solche Gegenstände in die Harnröhre eingeführt wurden, in der Blase verschwinden und später unter den grössten Schwierigkeiten als Fremdkörper aus der Blase entfernt

werden müssen. Die Kranke weiss oft nicht oder will auch nicht wissen, wie der Fremdkörper nach innen gelangte.

Benutzt die Onanistin nur die Finger, so kitzelt sie sich am Hymen und zupft an den kleinen Schamlippen, diese werden dadurch nicht eigentlich hypertrophisch und verdickt, sondern verdünnt und langgezogen. Sie hängen, runzlig bräunlich, fettlos, wie zwei lange schlaffe Hautfalten, herab. Fasst man sie an, so kann man sie nicht selten 6 bis 8 cm lang ausspannen wie zwei Fledermausflügel. In ihnen befinden sich oft massenhafte bis linsengrosse, harte, nicht schmerzende, gelbliche, dilatirte Talgdrüsen, mit verschlossenem Ausführungsgang. Vielleicht führt die angeborene Grösse der kleinen Schamlippen zur Reizung und zur Onanie. Seltener wird die Clitoris angegriffen. Die Reizungen durch die sich zersetzenden Secrete und durch die onanistischen Berührungen führen zu Entzündungen der kleinen und grossen Schamlippen. Sind sie chronisch entzündet und verdickt, bereiten sie Beschwerden, so werden sie am einfachsten in der Narcose mit dem Paquélin wie Hämorrhoidalknoten abgebrannt. Dadurch habe ich mehrere Onanistinnen geheilt. Dass auch in der Ehe noch, wie beim echten männlichen Onanisten, trotz reichlicher normaler Befriedigung des Geschlechtstriebes, die Onanie weiter getrieben wird, ist bekannt.

Ja es ist mir wahrscheinlich, dass Frauen, die beim Coitus absolut unempfindlich sind, die natürlichen Gefühle durch onanistische Uebereizung verloren haben.

Oedem der Vulva ist oft bei Nierenerkrankungen das erste Symptom eines allgemein sich entwickelnden Hydrops. Die grossen Labien können so anschwellen, z. B. bei Eclampsie, dass die Oberschenkel weit gespreizt werden müssen. Bei tiefer Stichelung drückt man die geschwollenen Schamlippen wie einen Schwamm ohne Blutverlust aus.

Bei Entzündungen an der Urethra, Abscedirungen am Damm in Folge von Trauma oder Periproctitis, bei Bartholinitis entsteht Oedem als locale Reactions- und Demarkations-Erscheinung.

Hypertrophia vulvae lymphatica, Pseudo-Elephantiasis vulvae[1].

Es können sowohl eine Schamlippe allein als auch Clitoris, die der häufigste Sitz ist, und sämmtliche Geschlechtstheile elephantiasisch

[1] Virchow, Vorlesungen über Geschwülste. I. Berlin 1863, Hirschwald. — L. Mayer: Berl. Beitr. z. Geb. I. — Martin: Berl. Beitr. z. Geb. 1874, I. — Kugelmann: Z. f. G. II. — Schröder: Z. f. G. III. — Fritsch: C. f. G. 1880, p. 198. — Veh: C. f. G. 1881, 173. — Rokitansky: Allg. Wiener med. Ztg. 1881, 48. — Rennert: C. f. G. 1882, 689. — Kelly: ibid. 1891, p. 479. — Lesser: ibid. 1891, p. 706.

hypertrophirt sein. Die Clitoris ist in einen runden oder wurstartigen, walzenförmigen, glatten oder höckerigen, grobknolligen Körper umgewandelt. Bis zum Anus erstrecken sich mitunter die Schwarten, so dass der Anus von einem dicken Kranz rissiger Wulstungen umgeben ist. Die Form ist eine mannigfaltige, oft kann man noch die enorm vergrösserten Clitoris, Crura clitoridis und die kleinen Schamlippen erkennen, in anderen Fällen ist die Geschwulst ganz atypisch gestaltet, so dass bis 20 cm lange, dicke Würste bis auf die Innenfläche der Oberschenkel herabhängen.

Die Hautpapillen betheiligen sich in verschiedener Weise. Es kommt sowohl vor, dass die ganze Geschwulst papillomatös, blumenkohlartig, einem Klumpen spitzer Condylome ähnelt, als dass nur an einzelnen Theilen die Geschwulst warzig, höckerig ist. In anderen Fällen fand die Hypertrophie nur in den tieferen Theilen statt, so dass die Oberfläche der Geschwulst glatt ist. Secretion findet sich gewöhnlich. In der Tiefe reiben sich einzelne Partien der Tumoren aneinander, das Gewicht einer bedeutenden Geschwulst zerrt so an der Haut, dass sie einreisst, diese Risse secerniren Flüssigkeit. Oft stösst die Oberfläche der Tumoren in lebhafter Weise verhornte Epithelien ab. Diese mischen sich mit dem Secret zu einer schmierigen Masse, die wie Vernix caseosa die Geschwulst bedeckt. In anderen Fällen entstehen durch traumatische Substanzverluste oberflächliche Necrosen und Geschwüre.

Beim Durchschnitt zeigt die Geschwulst ein sulziges, gallertig-ödematöses Ansehen. Mikroskopisch erhält man bei Betheiligung der Papillen der Haut Bilder, welche die colossale Papillenentwickelung und Verdickung der Cutis zeigen, während bei glatter Oberfläche das subcutane Bindegewebe in allen seinen Theilen hypertrophirt und von zahlreichen Lymphkörperchen durchsetzt ist.

Aetiologisch wichtig ist Onanie. Solche Fälle habe ich, namentlich mit Beschränkung auf die grossen Schamlippen, mehrfach operirt. Diese Fälle erreichen nicht eine sehr bedeutende Grösse. Bei grossen Tumoren besteht der von Virchow beschriebene Zusammenhang dieser Pseudo-Elephantiasis mit Verlust der Leistendrüsen. Wiederholt habe ich bei grossen Tumoren strahlende Narben in der Leistengegend — einen ausgeheilten Bubo — gefunden. Auch Lues ist demnach ätiologisch wichtig. Es ist dann der Vorgang der, dass die Lymphe aus den äusseren Geschlechtstheilen nicht abfliessen kann und sich staut. So entsteht allmählich die Hypertrophie. Auch an Erysipele schliesst sich Elephantiasis an. Vielleicht gingen auch hierbei die Lymphdrüsen zu Grunde.

Man wird diese Geschwülste, die mit der echten Elephantiasis kaum die äussere Form gemeinsam haben, besser lymphatische Hypertrophie der Vulva nennen.

Die Symptome sind Schmerzen, welche durch die Fissuren an der Basis der Geschwulst, sowie durch die Zerrung, welche das Gewicht einer grossen Geschwulst ausübt, entstehen. Auch ist die Unbequemlichkeit bei einer grösseren Geschwulst zwischen den Beinen oft sehr bedeutend. Der Coitus kann bei gutem Willen more bestiarum stattfinden und ist auch von Schwangerschaft gefolgt. Die Schwangerschaft und Menstruation hat auf die Vergrösserung der Geschwulst wenig Einfluss. Das Allgemeinbefinden leidet unter der Erkrankung nicht.

Der Verlauf ist ein verschiedener: kindskopfgrosse Tumoren können in einem Jahr entstehen, und hühnereigrosse in Jahrzehnten allmählich gewachsen sein. Die Abtragung eines Theiles der Geschwülste, z. B. der Labia minora, bei universeller Elephantiasis vulvae hat auf das Wachsthum einen beschränkenden Einfluss.

Die Diagnose ist leicht. Auf den ersten Blick erkennt man die Hypertrophie der Vulva und fühlt die Härte der Geschwulst. Bei exulcerirter Elephantiasis kann Carcinom in Betracht kommen. Indessen befinden sich auf der zähe zusammenhängenden Elephantiasis mehr Borken und Krusten, auf dem abbröckelnden Carcinom mehr secernirende und vor allen Dingen leicht blutende Geschwüre.

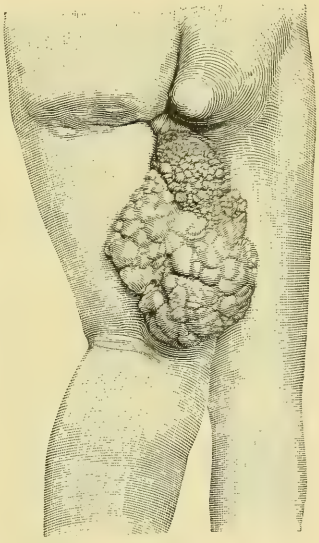

34

Grosse elephantiasische Geschwulst der linken Vulvahälfte. Starkes chronisches Oedem des linken Beines.

Die Behandlung besteht in der Entfernung der Geschwulst. Man schneidet keilförmig ein und näht sofort, so dass also die Geschwulst allmählich abgetragen und die entstehende Wunde vor völliger Entfernung successive genäht wird. Spritzende Gefässe sind sorgfältig zu unterbinden, damit nicht Blutungen, namentlich bei Ausbleiben der Prima intentio, eintreten. Es ist meist nicht möglich, die Gefässe zu fassen und hervorzuziehen. Man muss sie umstechen. Der auf sich angewiesene Praktiker kann die elastische Ligatur anlegen, vor ihr abschneiden oder abbrennen. Sitzt die Geschwulst nur in der grossen Schamlippe, so legt man auch im Gesunden unterhalb der Geschwulst eine Matratzennaht an und

schneidet oberhalb, blutleer die Geschwulst ab. Heilung erfolgt ohne besondere Gefahren. Das Abbrennen mit dem Paquélin ohne Unterbindung ist deshalb nicht zu empfehlen, weil es vor arteriellen Blutungen nicht schützt.

Man darf nicht zu weit entfernt von der Geschwulst schneiden, weil die Geschwulst die Haut stark nachzieht. Ist zu hoch an der Basis abgeschnitten, so gleitet die Haut zurück und der Substanzverlust wird enorm gross.

D. Entzündungen der Vulva (Vulvitis).

Aetiologie und pathologische Anatomie.

Die Entzündung der Vulva ist zunächst nicht selten die Folge eines Traumas. So entstehen bei der Defloration Einrisse. Bei Unreinlichkeit wird die Umgebung des Risses infiltrirt, und die ganze Vulva entzündet sich. Namentlich bei stuprirten Kindern findet der Gerichtsarzt oft eine acute Vulvitis, besonders wenn Infection mit Trippergift hinzukommt. Auch andere Traumen, zufällige Verletzungen, können Vulvitis bewirken.

Ferner entsteht eine Entzündung der Vulva durch die Einwirkung der von oben kommenden Flüssigkeiten. Sind sie an sich vielleicht auch unschädlicher Natur, wie z. B. das Menstrualblut, so kommen die Flüssigkeiten doch mit Staub und Luft in Berührung, faulen, nehmen einen üblen Geruch an und reizen, besonders zur Sommerzeit und bei corpulenten Frauen. Durch die Reizung secerniren auch die Talgdrüsen Fett, es bilden sich Fettsäuren, welche zur Zersetzung beitragen und auf der Haut erythematöse Processe hervorrufen. Dies ist namentlich dann der Fall, wenn die Patientin unreinlich ist und die Vulva nicht wäscht. Sind die Ausflüsse reichlich, wie bei gonorrhoischer Scheidenentzündung, bei starkem Eiterausfluss in Folge von schlechten Pessarien, bei Carcinomjauche, so wird die Entzündung besonders leicht eintreten. Es entstehen auch sehr empfindliche erosive Geschwüre, oder vielmehr kraterförmige Hautdefecte. Bei Urinfisteln findet man oft die Vulva bis zum After hin entzündet, geschwollen und ödematös. Die Haare sind mit harnsauren Salzen inkrustirt und die Haut kann so hypertrophiren, dass hahnenkammähnliche Geschwülste und Schwarten in den Falten sich bilden.

Bei Schwangeren wird eine Entzündung durch die Hyperämie besonders begünstigt. Da hier physiologisch schon Feuchtigkeit abgesondert wird, an die Genitalien aber bei undichter, mangelhafter Bekleidung leicht Staub und Schmutz gelangt, so sieht man oft Schwangere

aus den niederen Ständen mit geschwollenen hochrothen Vulven. Die Vulva klafft selbst bei Primiparis, da die geschwollene Scheide, durch den tiefstehenden Kopf herabgedrückt, keinen Platz mehr innerhalb der Beckenhöhle findet und somit die Vulva wie beim Prolaps auseinanderdrängt. Kleine oder grosse, viele oder wenige Furunkeln an den Schamlippen und der Innenfläche der Oberschenkel können die Folge der Hautreizung resp. der Infection der Talgdrüsen sein. Dies beobachtet man namentlich bei Diabetes. Leiden Frauen lange an Vulvitis, so wird die Vulva und die Umgebung braun pigmentirt und verliert späterhin ihre Geschmeidigkeit und Weichheit. Ja sie kann als Endresultat völlig atrophiren (Kraurosis).

Die syphilitischen Erkrankungen der Vulva sind die häufigsten luetischen Localerkrankungen beim Weibe. Die primären Ulcera sitzen vorn, seitlich, meist hinten über dem Frenulum. Der Primäraffect mit seinen harten gewulsteten Rändern ist kaum zu verkennen. Secundäre Eruptionen, die z. B. in der Schwangerschaft, oder bei Recidiven, oder bei Sitz der Primäraffecte an der Portio, an der Vulva oder in der Rima ani massenhaft entstehen, sind die bekannten breiten Condylome. Da, wo der Gegendruck stark ist, sind sie niedrig und haben namentlich bei Kindern oft den Charakter von Plaques mouqueuses. Charakteristisch ist, dass diesen Condylomen Bildungen vis-à-vis entsprechen. Verläuft ein Fall längere Zeit ohne Behandlung, so verwandelt sich die ganze Innenfläche der Labia majora bis hinten an und um den After in eine confluirende, secernirende, höckerige, unebene, geschwürige Masse. An den Rändern der zerklüfteten Fläche befindet sich ein weisslicher, harter, unregelmässiger Rand. Ecthymapusteln können mit diesen condylomatösen Geschwüren so zusammenfliessen, dass eine grosse Wundfläche bis auf den Bauch hinaufreicht. Mitten in diesen Massen findet sich mitunter auch eine grosse, weisse Vegetation spitzer Condylome. Seltener bilden die breiten, dagegen oft die spitzen Condylome grössere hervorragende Geschwülste. Doch sind auch enorme Schwellungen der Vulva „Elephantiasis luetica“ beschrieben. Dauerndes Oedem der Vulva ist nach Lues nicht selten.

Im späteren Stadium der Lues beobachtet man auch Indurationen zwischen Mastdarm und Scheide. Das Gewebe wird schwielig, anämisch, prall-ödematös, leicht vulnerabel, hat keine Tendenz zur Heilung. Es bilden sich fistulöse, nicht geradlinige Verbindungen zwischen Vestibulum und Rectum. Der durchdringende Koth lässt diese Fisteln nicht heilen. Niemals sah ich solche Fisteln bei kräftigen Personen, meist handelte es sich um anämische, heruntergekommene Puellae publicae. Operative Heilung, selbst nach starken antiluetischen Kuren, ist wegen des kaum zu beseitigenden Oedems schwierig, doch machen

diese Fisteln oft so wenig Symptome, dass Heilung nicht einmal begehrt wird.

Es finden sich an der Vulva auch eigenthümlich schlaffe Geschwüre vor, welche blasse Granulationen, makroskopisch und mikroskopisch ohne irgend welche Eigenthümlichkeiten, zeigen. Die Begrenzung ist eine scharfrandige, das unregelmässige Geschwür liegt unter dem Niveau der Haut. In diesen Fällen muss stets an tertiäre Lues gedacht werden, obwohl von einer Härte des Geschwürbodens oder kupferfarbiger Umgebung nicht mehr die Rede ist. Nach Ausheilung grosser syphilitischer Zerstörungen der Vulva entstehen mitunter harte, die Geburt erschwerende Narben.

Von unerklärlicher Aetiologie beobachtete ich kraterförmige erosive Geschwüre der Vulva und Vagina, die zu den heftigsten wiederholten Blutungen führten. Nur Exstirpation liess Heilung erzielen.

Eine Vulvitis gonorrhoica kommt nur bei Kindern vor, doch erzeugt auch bei Erwachsenen der über die Vulva fliessende, ätzende Eiter Erythem, folliculäre und auch geschwürige Vulvitis hohen Grades. Dabei entzündet sich sowohl der Ausführungsgang, als die Umgebung der Bartholin'schen Drüse, als auch sie selbst.

Grosse phagedänische Zerstörungen einer ganzen Schamlippe, weiche Chanker mit Vereiterung der Leistendrüse einer oder beider Seiten sieht man als völlig vernachlässigte Fälle bei Prostituirten.

Wirkliche Phlegmonen, wohl meist als Folge einer Vereiterung der Bartholin'schen Drüse, sind ebenfalls am Labium majus beobachtet. Gangrän der Vulva kommt bei Typhus, Scharlach und Masern im kindlichen Alter vor, und zwar oft so symptomlos, dass man ganz zufällig bei Erwachsenen Vulva- beziehentlich Scheidenatresien und Stenosen fand, deren Entstehung wegen der atypischen, entwickelungsgeschichtlich nicht zu erklärenden Form nur in der angedeuteten Art zu erklären war.

Ferner kommt Diphtheritis an der Vulva vor, als directe Infection von diphtheritischer Rachenerkrankung. Man muss deshalb bei starker Diphtheritis kleiner Mädchen stets die Vulva controliren.

Ekzem sieht man bei Schwangeren, aber auch bei Nicht-Schwangeren. Namentlich in der klimakterischen Periode werden höchst hartnäckige Ekzeme der Vulva beobachtet. Vielleicht sind viele Fälle als Infection vom After aus aufzufassen, wenn nicht Ausflüsse von oben das Ekzem erzeugen. Denn meist besteht ein ganz dünnflüssiger Ausfluss aus der Vagina, der quantitativ nur äusserst gering, aber doch wohl ätiologisch die Hauptursache bildet. Herpes und Acne (folliculäre Vulvitis) sind nicht selten, ebenso multiple Furunkel, die, weil sie im losen Gewebe entstehen, oft auffallend geringe Symptome

machen. Weder das Entstehen noch das Aufschneiden ist besonders schmerzhaft. Erysipele sind im Wochenbett öfter beobachtet, ausserhalb des Puerperiums sind sie selten. Dagegen bildet die Vulva mitunter den Ausgangspunkt eines Erysipelas migrans neonatorum, das schliesslich zum Tode führt.

Zu den Vulvaerkrankungen gehört auch der sogenannte Thrombus vulvae[1], d. h. der Blutaustritt in das Parenchym der grossen Schamlippe. Eine solche Geschwulst kann durch Trauma, z. B. Tritt oder Stoss gegen die Vulva, entstehen. Es handelt sich dann um ein Hämatom im subcutanen, losen Zellgewebe. Bei der grossen Nachgiebigkeit der äusseren Haut, die einer Anschwellung wenig Widerstand entgegensetzt, werden hier die Hämatome grösser als an anderen Orten.

Ebenso als Folge von Trauma, durch subcutane Quetschung, entstehen bei der Geburt „Thromben der Vulva", welche dann langsam in den ersten Tagen des Wochenbettes wachsen. Hierbei besteht oft oben in der Vagina eine Wunde, von der aus ein Loch in den „Thrombus" führt. Der Blutfarbstoff diffundirt in der Haut, welche eine ganz schwarze Färbung annehmen kann. Sie verjauchen mitunter, werden aber auch, trotz bedeutender Grösse und schwärzlicher Hautfärbung, langsam resorbirt.

Unter dem Namen Kraurosis vulvae[2] wird eine progressive Hautatrophie der Vulva beschrieben, meist bei Frauen über 40 Jahre. Die Aetiologie ist dunkel. Um eine einfache präsenile Atrophie handelt es sich nicht, vielmehr haben Entzündungen oft lange Jahre vorher bestanden. Complication von Carcinom mit Kraurosis ist von Czempin und Pichevin beobachtet. Mit Lues und Gonorrhoe hängt Kraurosis nicht zusammen, dagegen bestand in manchen Fällen langjähriger Pruritus, freilich ob als Ursache oder Folge wird sich kaum entscheiden lassen. Die Gefässwände sind verdickt, die Nerven fibrös degenerirt. Anatomisch handelt es sich um chronisch entzündliche Hyperplasie des Bindegewebes, die zu narbiger Atrophie führt. Fett, Schweiss und Talgdrüsen, Haare, Gefässe, Nerven schwinden. Die Vulva wird eng, hart, straff, strahlig, weisslich, narbenartig, pigmentarm, anämisch, geschrumpft, pachydermisch, rissig, die kleinen Schamlippen fehlen, die grossen flachen sich ab. Der Introitus ist stark

[1] Ferber: Schmidt's Jahrb. 1866, 130. — v. Franque: Memorab. 1876, I. — Weckbecker: Diss. München 1879. — Stocker: Corrbl. f. Schweizer Aerzte 1881, 13.

[2] Breisky: Ztschr. f. Hkd. VI, 69. — Janowsky: M. f. prakt. Dermatol. 1888, VII, 951. — Ohmann-Dusmenil: ibid. 1890, X, 293. — Ohrtmann: Z. f. G. XIX, 2. — Fleischmann: Prager med. Woch. 1886, 341. — Bartels: Diss. Bonn 1892. — Martin: Volkmann's Samml. klin. Vortr. 1895.

verengt, empfindlich. Meist bestand oder besteht starkes Juckgefühl, oder wenigstens ein Gefühl fortwährender Spannung, namentlich bei der Urin- und Kothentleerung. Andere Fälle verliefen symptomlos. Die Fälle machen den Eindruck, als ob es sich um das Endstadium einer völlig abgelaufenen, mit Induration und narbiger tiefer Atrophie endenden Entzündung handelte.

Symptome und Verlauf.

Die Symptome der Vulvitis bestehen in Secretion, Röthung, Schwellung, Jucken, Schmerzen, die mitunter das Gehen und das Aneinanderbringen der Beine beim Liegen unmöglich machen. Betheiligt sich bei der Bartholinitis die Umgebung in Form einer Phlegmone, so sind die Schmerzen gross. Auch starkes Fieber ist die Folge. Die Kranken müssen mit stark gespreizten Beinen still liegen. Bei Carcinomen kommen Fälle von hochgradiger Empfindlichkeit vor. Ist die Vulvitis die Folge von Jucken und Kratzen, so sind die Patientinnen durch Juckreiz, der nur unter grossen Schmerzen befriedigt werden kann, und durch Schlaflosigkeit aufs Aeusserste gequält.

Sowohl durch das Darüberfliessen des Urins als durch die entzündliche Schwellung der Urethra ist das Uriniren schmerzhaft. Wird über Tenesmus vesicae spontan geklagt, entstehen Schmerzen, wenn man die Harnröhre gegen die Symphyse drückt, und sieht man bei Druck auf die verdickte Harnröhre Eiter aus dem Orificium urethrae herauskommen, so spricht dies für gonorrhoische Entzündung.

Den Verlauf kürzt die richtige Behandlung ab, die wegen der quälenden Symptome meist ziemlich zeitig verlangt wird. In manchen Fällen bleibt die Vulvitis, namentlich das Ekzem, dann chronisch, wenn es nicht gelingt, das ätiologische Moment, z. B. die Endometritis senilis atrophicans, zu beseitigen. Die Vulva und Umgebung werden dann pigmentirt, glänzend, rauh, schilfern ab, kleine Hämorrhagien deuten die Kratzeffecte an. Dieser Zustand bleibt auch bestehen, wenn die Symptome verschwunden sind.

Ein Symptom der Vulvitis ist auch der sogenannte Vaginismus, welchen wir bei den Krankheiten der Vagina kennen lernen werden.

Diagnose.

Die Diagnose wird aus der Anamnese, den Symptomen und der Besichtigung gestellt. Höchstens könnte die Differentialdiagnose einer Geschwulstbildung im Labium majus Schwierigkeiten machen. Ob es sich um eine Bartholinitis, eine Cyste dieser Drüse, eine Hernie oder ein dislocirtes Ovarium handelt, wird die Lage, Form, Grösse der Anschwellung entscheiden.

Behandlung.

Vorbedingung der Heilung einer Vulvitis ist die prompte Beseitigung eines von oben kommenden Ausflusses. Die Behandlung der Vulvitis besteht vor Allem in Reinlichkeit. Einfaches Abseifen und Auswaschen, Baden der Vulva und Umschläge desinficirender Lösung beseitigen bald den acuten Zustand. Man nimmt Sublimat 1 : 2000, Borsäure 40 : 1000, essigsaure Thonerde (Aluminium aceticum 2 : 100). Um die Secrete zu lösen, setzt man dem Waschwasser etwas Soda zu. Eine 3procentige Sodalösung wirkt ebenso desinficirend, wie die obigen Desinficientien. Am besten leitet man die Behandlung mit Umschlägen von verdünntem Liquor Aluminii acetici, der mit Eis abgekühlt wird, ein. Man lasse ein Stück trockener Watte, namentlich Nachts, in die Vulva und die Rima pudendi eingeschmiegt tragen. In gelinden Fällen, namentlich bei Erythem im Sommer, genügt die alle Feuchtigkeit aufsaugende Watte allein zur Heilung. Am Tage, beim Gehen, wo es schwer ist, die Watte zu befestigen, thut auch Streupulver, wie beim Erythem Neugeborener, gute Dienste. Ein solches Streupulver zum Pudern der Vulva ist folgendes: Magnesii carbonici, Talci, Lycopodii $\widehat{aa}$ 30,0. M. f. Pulv. S. Streupulver. Auch Dermatol thut gute Dienste. Die Hauptsache ist, dass die ganze Vulva nebst Umgebung trocken erhalten wird.

Salben, Unguentum Zinci, Hydrargyri albi, Acidi borici 10 : 100, werden zwar von den Patientinnen gern angewendet, sind aber nicht vortheilhaft, da sie die Haut mehr auflockern als fest machen.

Unbedingt nöthig sind regelmässige Waschungen, früh und abends im Bidet. Es wird durch das Sitzen auf dieser Schüssel die Rima ani et pudendi auseinandergepresst, so dass sie gut bespült werden kann. Frauen, die viel an Vulvitiden leiden, können durch regelmässige Waschungen und Einlegen von Watte Nachts sich vor Recidiven schützen. Auch während der Menstruation sind diese Localbäder der Vulva nicht nur erlaubt, sondern auch sehr zu empfehlen. Die Temperatur sei 20 bis 30° R., je nach der Annehmlichkeit.

In schlimmen Fällen bleibt die Patientin am besten eine Woche lang mit permanenten Umschlägen horizontal liegen. Auch Eiswasserberieselung mildert — aber leider nur momentan — den Juckreiz. Bei nässendem Ekzem, das oft lange Zeit jeder Behandlung trotzt, halte ich nach reichlicher Erfahrung jede nasse oder Salben-Behandlung für falsch. Meist secernirt die Vagina und der Uterus, an der Vaginitis adhaesiva vetularum erkrankt, ganz dünnflüssigen Eiter in sehr geringen Mengen. Trotz der geringen Menge hängt die Hartnäckigkeit des Uebels mit dieser Secretion zusammen. Deshalb be

seitigt man zunächst mit Sublimatspülungen den Fluor. Ja ich habe sogar mit gutem Erfolge wochenlang trockene, resorbirende Gazetampons zum Aufsaugen der Secrete in die Vagina einlegen lassen; auch die Einführung eines Theelöffels Airol vor die Porti wirkt gut. Das Airol bleibt liegen, es wird dann nicht gespült.

Hierauf wird ein Pulver aus Zinkoxyd (Zinci oxyd. crud. 10,0, Amyli 50,0) reichlich aufgestreut. Das Pulver wird fortwährend erneuert, und nur anfangs, wenn noch viel Feuchtigkeit vorhanden und sich Klumpen oder übler Geruch bilden, abgewaschen. Später, wenn die Vulva trocken ist, wird einfach auf das alte neues Pulver aufgestreut. Die Hauptsache ist, völlige Trockenheit zu erzielen.

Bei breiten Condylomen hat man vorzügliche Erfolge durch die Behandlung mit Salzwasser und Calomel. Nach Reinigung werden die Condylome zunächst mit Kochsalzlösung befeuchtet. Hierauf pudert man Calomel auf und verwischt es mit dem Pinsel auf den Condylomen zu einem Brei. Ist die Fläche nicht zu gross, oder handelt es sich sogar nur um einzeln stehende Condylome, so verschwinden sie sicher schon nach 2- bis 3maliger Behandlung. Die Procedur wird einmal täglich vorgenommen. Das Brennen, welches sich einstellt, ist niemals besonders stark. Auch während der Menstruation habe ich diese Behandlungsmethode fortgesetzt. Die constitutionelle Kur muss die locale Behandlung unterstützen.

In der Schwangerschaft bei Hyperämie, Schwellung und starker Röthung der Vulva lasse man täglich kühle Vollbäder nehmen und nasse desinficirende Umschläge machen. Gerade während der letzten Zeit der Gravidität bilden sich oft grosse, wenig schmerzhafte Furunkeln, die man ohne Anstand aufschneidet und mit desinficirenden Umschlägen nachbehandelt.

Bei der sogenannten Bartholinitis, meist einer phlegmonösen Para- und Peri-Bartholinitis, muss der Abscess ausgiebig eröffnet werden. Man schneidet ohne Narcose auf der höchsten Stelle ein. Der Schnitt wird möglichst gross gemacht. Ist er klein, so kann die Wunde verkleben und der Eiter sich unter Fieberbewegungen wieder ansammeln. Nach der Entleerung und Ausspülung füllt man die Höhlung mit Jodoformgaze lose aus. Ist dies schmerzhaft, so genügen auch häufige Sitzbäder, denen etwas Lysol zugesetzt wird.

Bei phagedänischen Affectionen wirkt am schnellsten das Glüheisen resp. der Paquélin, in der Narcose energisch angewendet. Zur Nachbehandlung dienen Sublimatbäder und Aufpulvern von Jodoform, Sozojodol, Nosophen, Dermatol und andere Streupulver.

Bei den oben geschilderten schlaffen chronischen Vulvageschwüren ist eine energische Therapie nöthig. Salben, reizende und adstringirende

Umschläge nützen nichts. Ich habe das ganze Geschwür in der Narcose abpräparirt und den Defect zusammengenäht. Bei der grossen Verschieblichkeit der Haut gelingt dies leicht.

E. Pruritus[1].

Der Pruritus vulvae, das Juckgefühl an der Vulva, ist oft das Symptom einer Entzündung.

Sänger nennt die Krankheit deshalb Vulvitis pruriginosa. Bei Diabetes besteht oft Pruritus, ohne dass man Entzündungserscheinungen findet. Lässt die locale Therapie im Stich, so wird oft sofort Heilung durch eine Karlsbader Kur erzielt.

Wie man manchen Pruritus ani allein dadurch heilt, dass nach jeder Defäcation der After gut ausgewaschen wird, so beweist der Erfolg der Sauberkeit auch hier die ätiologische Bedeutung der Unsauberkeit, sei es, dass sie vom After oder dem Uterus herstammt.

Nicht selten findet man bei Pruritus kleine Hauthypertrophien im Vestibulum. Man sieht z. B. an der hinteren Commissur, aber auch seitlich am Hymen, den kleinen Schamlippen und am Orificium urethrae kleine Hautwärzchen, welche bei selbst vorsichtiger Berührung mit der Sonde schmerzen. Sie sind meist etwas feucht. Schon eine Ausdehnung auf $^1/_2$ bis 1 qcm ist von Pruritus begleitet. Von den spitzen Condylomen sind diese Wärzchen dadurch zu unterscheiden, dass sie niedriger, weicher und nicht spitz sind. Ihre Farbe ist blass, seltener röthlich.

Gewiss ist oft die Masturbation zu beschuldigen. Sie erzeugt Hyperämie und Secretion. Dass bei dem geschlechtlichen Orgasmus sicher von den Bartholin'schen Drüsen Flüssigkeit secernirt wird, beweist das Feuchtwerden der Vulva. In einem Fall von blind endender Vagina und Uterusdefect wies die Kranke die Angabe, dass sie keine Gebärmutter habe, mit der Angabe zurück: sie habe bei der geschlechtlichen Erregung ganz sicher Abgänge und ohne Zweifel ein Feuchtwerden der Vulva beobachtet. Die durch Masturbation erzeugte Feuchtigkeit lockert im Verein mit der Hyperämie die Vulva auf, so dass selbst zarte Reize nunmehr zu Hauthypertrophien führen.

---

[1] C. Mayer: Verhandl. d. Ges. f. Geb. Berlin 1882, 6. — L. Mayer: M. f. G. 1862, 7. — Haussmann, Parasiten der weiblichen Geschlechtsorgane. Berlin 1870, Hirschwald. — Conrad: Corrbl. f. Schweizer Aerzte 1878, p. 617. — Schröder: C. f. G. 1884, p. 805. — Küstner: C. f. G. 1885, p. 16. — Jaquet: ibid. 1891, p. 577. — Cholmogoroff: ibid. 1891, p. 612. — Olshausen: Z. f. G. XXII. 428. — Sänger: C. f. G. 1894, 153. — Schultze: ibid. 273.

Bei älteren Personen sieht man oft Gefässaktasien: dunkelrothe bis braune Hautverfärbungen im Vestibulum, ungefähr wie subpleurale Ecchymosen auf der Lunge, nur nicht so scharf begrenzt. Sie sind bald kleiner, bald grösser, auch confluiren sie zu grösseren Plaques. Sie sitzen um die Harnröhrenmündung herum, aber auch an allen anderen Stellen der Hymenalgegend. Auch diese Ektasien fand ich bei Onanistinnen. Bei älteren Frauen, deren schrumpfende, nicht mehr elastische, etwas senil involvirte Genitalien dem Penis Schwierigkeiten beim Eindringen machen, entstehen ebenfalls diese Ektasien. Sie sind also auch als secundär aufzufassen. In einigen Fällen war diese Aetiologie sehr wahrscheinlich und wurde direct von der Patientin angegeben.

Aber es giebt auch ohne Zweifel einen rein nervösen Pruritus. So z. B. vor, bei oder nach der Menstruation, so in der zweiten Hälfte der Schwangerschaft, plötzlich mit dem Moment der Geburt verschwindend, so auch in der klimakterischen Periode.

Geistige Aufregung, Bettwärme, Trinken von Spirituosen, Berührung der Kleidung ruft sofort das Jucken hervor. In anderen Fällen wird mehr über intensive Schmerzen von dem Charakter einer Neuralgie geklagt. Ich habe nicht wenig Fälle gesehen, wo eine Patientin einen durch nichts von der Umgebung verschiedenen Punkt angab, der juckte oder schmerzhaft war. Man konnte diesen Punkt sogar durch Tupfen mit der Sonde genau abgrenzen und feststellen, dass nur eine ganz kleine Stelle das Jucken hervorrief. Manchmal ist damit „irritable bladder", d. h. fortwährender Urindrang oder Schmerzen in der Harnröhre verbunden. Bei genauem Nachfragen zeigt es sich, dass der Pruritus ganz etwas Anderes als Wollustgefühl ist. Freilich kommen „weibliche Pollutionen" ja auch vor. Patientinnen, welche weit davon entfernt sind, die Cohabitation zu erstreben, wachen des Nachts mit einem schmerzhaften Wollustgefühl auf oder haben diese Empfindung auch mehrmals am Tage ganz ohne äussere Veranlassung. Es kommt dies namentlich bei Aufhören der Menstruation vor. Ebenso klagen darüber Geisteskranke. Eine Solche gab an, sie werde vom Teufel in jeder Nacht hundertmal genothzüchtigt. Eine antiphlogistische Behandlung beseitigte völlig dieses Symptom.

Die selbstverständliche Folge ist ein Circulus vitiosus. Der Pruritus reizt zum Jucken, das Jucken macht Entzündung, diese wieder Pruritus. Deshalb entstehen bei allen Formen schliesslich Entzündungen der Vulva. Der Arzt wird kaum einen Fall „frisch" sehen, vielmehr sieht er den Fall erst dann, wenn die Hautoberfläche verändert ist. In alten Fällen ist die Haut pigmentirt, trocken, runzelig, ja mit Schuppen wie bei Psoriasis und mit Kratzeffecten, zerstreuten, kleinen Blutschorfen

bedeckt. Vielleicht ist mancher Fall von Kraurosis die Folge jahrelangen Pruritus und der senilen Atrophie. Die Angaben sind dann wegen der Schamhaftigkeit unklar.

Behandlung.

Zur rationellen Behandlung ist es zuerst nothwendig, nach ätiologischem Grunde, Ausflüssen etc. zu suchen, sie durch Sublimatspülungen zu beseitigen und die Vulva sauber zu erhalten. Findet man Zucker im Urin, so wird die Glycosurie behandelt (vergl. S. 59).

Sind Hautwärzchen oder Gefässektasien vorhanden, so werden sie in der Narcose sorgfältig ab- und auspräparirt, oder, wenn sie wenig Raum einnehmen, mit dem Paquélin in der Narcose sorgfältig ausgebrannt. Erstrecken sie sich über grössere Partien, so muss man sie plastisch herauspräpariren, die Defecte durch die Naht schliessen. Man scheue sich nicht, das unterste Ende der Harnröhre abzuschneiden, denn gerade von diesem Punkte aus entstehen Reizungen. Ja es ist mitunter nöthig, einen grossen Ring, der den ganzen Introitus vaginae umfasst, zu entfernen. Die Patientinnen, die so geheilt werden, gehören zu den dankbarsten!

Bei anderen Formen nützten auch Eisbehandlung, lange kühle Sitzbäder, Umschläge und Berieselungen. Einlegen eines kleinen in 10procentige Cocaïnlösung getauchten Wattebäuschchens oder Cocaïnsalbe 1:10 schafft vorübergehende Linderung.

Die schlechtesten Resultate geben die Formen von schmerzhaftem Pruritus mit irritable bladder. Ich habe manche alte Frau jahrelang vergeblich behandelt (vergl. unten). Ohne ihre Klagen hätte man bei der Besichtigung und Untersuchung die Geschlechtstheile für ganz gesund erklärt.

Bei völliger Schlaflosigkeit in Folge von Pruritus habe ich folgende Solution oft lange Zeit mit gleich gutem Erfolge, namentlich ohne dass Appetitlosigkeit entstand, brauchen lassen: Ammonii, Natrii, Kalii bromati, Chloralhydrat ana 5,0, Morphii hydrochlorati 0,05, Atropini 0,005 f. cum aqua Solutio 200,0 S. Abends 1 bis 2 Esslöffel.

Auch mit Elektricität, Ichthyol und anderen Mitteln wurde erfolgreich behandelt.

F. Neubildungen der Vulva.

Das Papillom.

Papillome, spitze Condylome, Condylomata acuminata kommen im Vestibulum an den kleinen und grossen Schamlippen, bis in die Umgegend des Afters herum sehr häufig vor. Man nahm früher an, dass

sie eine Folge des Trippers seien, während man sie jetzt für eine allerdings häufige Begleiterscheinung hält. Die spitzen Condylome entstehen auch bei Kindern unter einem Jahr am After, ohne dass an gonorrhoische Infection zu denken ist. Ebenso sah ich eine Gruppe von spitzen Condylomen am Hinterhaupt eines Kindes, das wegen der Craniotabes fortwährend das Hinterhaupt am Bett rieb. Bei Hochschwangeren findet man sehr oft einige wenige spitze Condylome, ohne dass Tripper nachzuweisen wäre.

Die spitzen Condylome bilden mitunter eine bis apfelgrosse, weisse, warzig-zottige, runde Geschwulst, welche, wenn auch nicht gestielt, doch deutlich abgrenzbar pilzförmig, gewulstet, an den kleinen oder grossen Schamlippen sitzt. Sie scheidet dünnflüssige, oft übelriechende, in Borken antrocknende Secrete ab. In anderen, den häufigeren Fällen, spriessen mehr oder weniger zahlreiche, ca. 2 bis 3 mm dicke und bis 1 cm lange, kleine Zotten überall zerstreut aus der Haut empor. In der Rima ani, auf den Analbacken, ja herab bis auf die Oberschenkel, findet man Excrescenzen. Auch sieht man wenige Condylome gerade über dem Frenulum, in der Fossa navicularis oder vorn an der Urethralmündung. Der Ausführungsgang der Bartholin'schen Drüse kann sowohl an seinem Ende von Condylomen umgeben, als auch innerhalb seines Lumens mit einigen Excrescenzen besetzt sein. Ebenso wie die Condylome nach abwärts, namentlich nach hinten gehen, findet man sie auch oberhalb in der Scheide, selbst auf der Portio. Ich habe mehrere derartige apfelgrosse Geschwülste aus der Scheide Schwangerer heraus-, auch von der Portio abgeschnitten. Dabei blutet es ganz enorm, so dass man mit der Naht die Löcher in der Scheidenhaut schliessen muss. Während die Con-

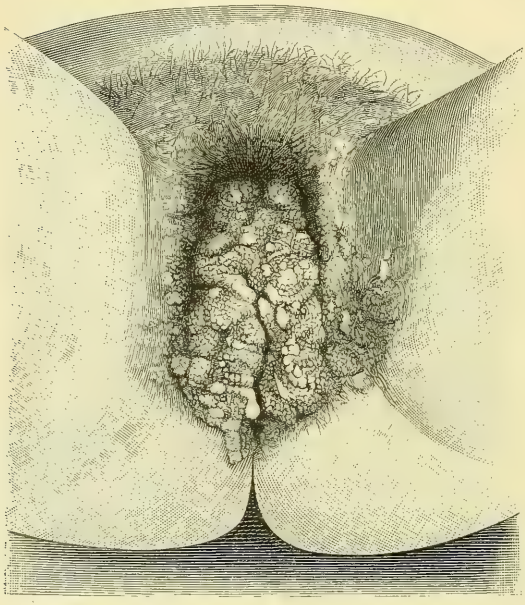

35

Spitze Condylome beider grossen Schamlippen, kleine Condylome überall zwischen den Schamhaaren. Sämmtliche Tumoren wurden in Narcose mit dem Messer entfernt.

dylome der äusseren Haut mehr weisslich trocken aussehen, haben die in der Vulva und Scheide Schwangerer eine hochrothe Färbung, sehen etwas gequollen ödematös, glasig aus und bewirken eine starke eitrige Abscheidung. Sie können täuschend wie ein Blumenkohlgewächs aussehen, wenn auch klinisch eine Verwechslung kaum möglich ist. Das traubige Portiosarcom ist viel weicher, blutet leichter und lässt sich leichter abbröckeln.

Bei der Untersuchung von Puellis publicis fand ich bei ca. $^3/_4$ sämmtlicher Personen, wenn auch oft sehr wenige, spitze Condylome. Wenige Condylome machen keinerlei Symptome. Bei Graviden sieht man ebenfalls häufig über dem Frenulum einige spitze Condylome, die bei der Geburt zu Grunde gehen oder im Wochenbett verschwinden.

Die Diagnose ist bei der Besichtigung klar, nur die grösseren Geschwülste kann man mit anderen Neubildungen verwechseln.

Die Therapie besteht in der operativen Abtragung.

Vor der Procedur muss die Patientin ein Sitzbad nehmen, auch wird die ganze Operationsfläche desinficirt. Die Patientin ist zu chloroformiren. Hierauf wird jedes einzelne Condylom, auch das kleine, noch flache, kaum hervorragende, mit der Pincette erhoben und mit der Cooper'schen Scheere so abgeschnitten, dass an ihm als Basis ein linsengrosses Stück Haut sitzt. Bei sehr vielen Excrescenzen ist diese Procedur langwierig, sie sichert aber vor Recidiven und beseitigt auf einmal alle Excrescenzen. Ist es unmöglich, zu operiren, so kann man jede Excrescenz mit einem Tropfen Acidum nitricum betupfen, oder eine grössere confluirende Geschwulstmasse mit Unguentum Sabinae bedecken. Diese Salbe wirkt bei spitzen Condylomen fast specifisch.

Grössere Tumoren sind oft nur so zu entfernen, dass ein Stück der Schamlippen verloren geht. Doch da fast immer der Tumor gestielt aufsitzt, so gelingt es, die Wunde plastisch zu vereinigen. Auch habe ich mit dem messerförmigen Paquélin grosse Tumoren abgetragen, doch ist auch dabei die Blutung nicht gering. Kleine Arterien spritzen.

Carcinom.

Das Carcinom der Vulva ist seltener als das des Uterus, aber häufiger als das der Vagina. Es bildet sowohl flächenartige Geschwüre als auch Knoten in der Tiefe, die, eine Schamlippe verdickend, bald aufbrechen, leicht bluten, bei Berührung empfindlich sind und schliesslich Eiter und Krebsjauche secerniren. Bleibt die Patientin lange ohne Behandlung, so hängen mitunter grosse carcinomatöse Geschwülste von der Vulva herab oder die Vulva ist so knollig, hart, verengt, dass das Eindringen in die Vagina, selbst mit einem Spühlrohr, unmöglich

ist. Das Carcinom dehnt sich aber auch flächenartig aus, umwuchert die Urethra, welche eine merkwürdige Resistenzfähigkeit gegen carcinomatöse Degeneration zu haben scheint. Oft ist die ganze Umgegend carcinomatös, trotzdessen fungirt die Urethra normal. Auch nach oben wächst das Vulvacarcinom, so dass die sich anbildenden Knoten die Vagina völlig unpassirbar machen. Bei Operationen habe ich schon rings um die Urethra bezw. den Blasenhals Krebsknoten enucleirt, so dass die gesunde Urethra ganz isolirt war. Trotzdessen blieb bei der Heilung die Function erhalten. In späteren Stadien wuchert das Carcinom in den Glutäen, selbst in die Beckenknochen hinein und neben der Vagina bis in das Parametrium hinauf. Bald sind die Leistendrüsen infiltrirt. Diese carcinomatösen Drüsen fühlen sich hart an und gehen an der Innenfläche des Beckens abwärts. Ich habe schon bis tief hinab, innen am Tuber ischii Krebsknoten herausgelöst. Nach der Operation entstehen gewöhnlich bald Recidive auch in Metastasenform in der benachbarten Haut des Mons veneris.

Vulvacarcinom kommt mehr im Alter vor, jedoch habe ich einen Fall bei einem 18jährigen Mädchen operirt, der als Lupus diagnosticirt war.

Die Symptome bestehen in Jucken, Schmerzen, Jauchung und Blutung. Namentlich wenn das Carcinom die Clitoris ergreift, oder von ihr ausgeht, ist Pruritus das Hauptsymptom.

Die Behandlung besteht in der Entfernung; diese ist nur dann zu machen, wenn das Carcinom verschieblich, und von der Umgebung bei der Tastung abzuheben und zu isoliren ist. Bei Geschwülsten, die mit dem Knochen zusammenhängen, beschränkt man sich auf Desinfection und symptomatische Behandlung, z. B. mit antiseptischen Pulvern, Borsäure, Tannin, ana.

Bei der Operation entferne ich zunächst die Leistendrüsen, eine oft recht schwierige Arbeit. Man schneide in der Nähe der Drüsen nicht dreist weiter, sondern unterbinde vor der Durchschneidung erst jedes durchschimmernde Gefäss doppelt. Auch jeder „Strang“ muss doppelt unterbunden werden, da oft die Venen dickwandig sind und mehr weisslich aussehen, weil die Zerrung das Blut auspresst. Es darf überhaupt nicht bluten, da erstens bei den elenden Patientinnen das Blut gespart werden muss, zweitens die Operation bei Blutung viel länger dauert und drittens das viele Tupfen und die lange Dauer die prima intentio der Wunde nicht zu Stande kommen lässt. Die Wundhöhle wird durch Katgutnähte verkleinert, die Haut sorgfältig vereinigt. Ist die Höhle zu gross, so wird ein Jodoformstreifen eingeschoben. Die Höhle wird durch versenkte Nähte oder Matratzennähte, auch Zapfennaht, möglichst aneinandergebracht.

Nunmehr trennt man, präparatorisch vorgehend, jedes spritzende, auch das kleinste Gefäss sehr sorgfältig unterbindend, das Vulvacarcinom von der Vulva ab. Man fängt unten an, da beim Beginn von oben das fliessende Blut stört. Die Schnitte werden keilförmig gelegt, damit die Ränder ohne Zerrung aneinander klappen. Sobald einige Centimeter weit abgetrennt ist, vereinigen Nähte den Defect. Erst dann schneidet man weiter. In dieser Weise habe ich schon die ganze Vulva ringsherum präparatorisch abtrennend amputirt, nach und nach erst nach oben weiterschneidend, wenn der Defect unterhalb vereinigt war. Nach dem letzten Schnitt folgt die letzte Naht. Bei diesem Vorgehen spart man viel Blut. Wegen der Schwierigkeit, zu katheterisiren, wird die Blase wie bei den Fisteln drainirt. Leider gelingt es trotz der complicirtesten Verbände schwer, die Vulvawunde aseptisch zur primären Heilung zu bringen. Fast immer geht hie und da ein Theil der Wunde auseinander. Das Dermatol hat sich bei solchen Operationen bewährt. Es übt eine so austrocknende Wirkung auf die Wunde aus, welche mit dem Pulver bedeckt ist, dass die primäre Schwellung nach der Operation nicht eintritt. Dadurch bleiben die Wundränder genau wie sie bei der Operation gelegt sind, aneinander, und die primäre Verheilung tritt leichter ein. Auch das Bedecken der Wunde nebst Umgebung mit Airolpaste ist empfehlenswerth.

Hat man, was dringend zu rathen ist, bei der Operation die spritzenden Gefässe sicher einzeln unterbunden, so giebt es keine Nachblutung. Geschah dies nicht, so kann man sehr schwer zu stillende und bei den heruntergekommenen Patientinnen sogar lebensgefährliche Nachblutungen erleben. Diese Nachblutungen kommen sowohl dann vor, wenn nach dem Erwachen der durch die Narcose herabgesetzte Blutdruck zunimmt, als namentlich später, wo sie das Ausbleiben der primären Heilung in der Tiefe beweisen. Die Arterien ziehen sich weit zurück. Grosse und tiefe schmerzhafte Umstechungen müssen die Blutung stillen.

Fasst man die Aufgabe des Arztes so auf, dass der Arzt die Pflicht hat, das Leben einer Patientin möglichst lange zu erhalten, dann wird man gut thun, bei alten Frauen Vulvacarcinome nicht zu operiren. Mir sind mehrere Operirte ohne starken Blutverlust und ohne jedes Fieber nur an Erschöpfung durch langes Liegen im Bett gestorben. Nicht Operirte aber lebten oft wunderbar lange. Ich habe einen solchen Fall 8 Jahre lang verfolgt. Recidive nach Operationen sind leider häufig. Eine Hebamme, die ihr Carcinom bald entdeckte, ist definitiv gesund geblieben. Im Ganzen aber ist die Prognose äusserst ungünstig.

Andere Neubildungen der Vulva.

An der Vulva kommen kleine und grosse, als Molluscum simplex beschriebene Geschwülste vor. Dies sind längliche, runde, weiche, nicht pigmentirte, von der grossen Schamlippe ausgehende Geschwülste bis zu Apfelgrösse. Sie machen keine Symptome, sondern ängstigen nur durch ihre Gegenwart. Ich habe selbst in der Schwangerschaft ohne schädliche Folgen derartige Geschwülste abgetragen. Ist der Stiel dünn, so schneidet man ohne Narcose unterhalb eines fest um den Stiel geschlungenen Seidenfadens ab. Ist der Stiel dick, so wird chloroformirt, die Geschwulst mit dem Messer entfernt und durch sorgfältige Naht die primäre Heilung der Wunde gesichert.

Auch Myome und Fibromyome[1] der Vulva sind beschrieben. Sie liegen verborgen oder hängen als Myoma pendulum an der Vulva. Lipome[2] können eine colossale Grösse erreichen. Ich habe ein über mannskopfgrosses, bis zum Knie herabhängendes Lipom abgeschnitten. Ausserdem sind Fälle von Enchondrom[3], Neurom[4], Angiom[5] bekannt. Sarcom der Vulva kommt sowohl als ein Sarcom der Vagina und der Vulva oder auch isolirt an der Vulva, von der Clitoris ausgehend, vor. Namentlich melanotische Sarcome sind nicht selten. Diese Geschwülste haben das Eigenthümliche, dass sie jahrelang als kleine Tumoren bestehen und dann plötzlich mit hochgradiger Malignität weiter wachsen, ganz auffallend schnell in Drüsen und an anderen Hautpartien Metastasen bildend. Es handelt sich dann um allgemeine, prognostisch absolut ungünstige Sarcomatose.

Unter dem Namen Esthyomène und Lupus vulva[6] werden eine Anzahl Geschwülste rubricirt, die sehr verschieden von einander sind. So kommt ein Hautcarcinom, körnig warzig aussehend, schon im jugendlichen Alter an der Vulva vor. Dann giebt es Fälle, die man schwer von der Hypertrophia lymphatica oder Elephantiasis luetica trennen kann, bei denen die allgemeine Kachexie auch diesem örtlichen Leiden den Stempel der hochgradigen Anämie und geringen Neigung

---

[1] Duncan: Med. Times a. Gaz. 1880, p. 25. — Hoogeweg: Verh. d. Ges. f. Geb. Berlin 1857.

[2] Quenu: Bull. soc. chir. XVI, 1. — Bruntzel: C. f. G. 1882, p. 626.

[3] Bellamy: Transact. of path. soc. London XXI, 352. — Schneevogt: Verh. d. Genoot. v. Genees. Amsterdam 1855. II, p. 67.

[4] Simpson: Med. Times a. Gaz. 1859, October. — Kennedy: Med. Press a. Circ. 1874, 7. Juni.

[5] Sänger: C. f. G. 1882, p. 125.

[6] Huguier: Mém. de l'acad. de méd. 1849, 14. — Aubenas: Diss. Strassburg 1860. — Martin: M. f. Geb. XVIII. — Siredey: L'union méd. 1876, p. 503. — Häberlin: A. f. G. XXXVII, p. 16. — Viatte: Diss. Basel 1891.

zum Heilen aufdrückt. Dann wieder kommt ein richtiger Lupus perforans vor. Es können vom Anus bis zum Mons Veneris die ganzen Weichtheile in eine unförmige, feuchte, festödematöse, brüchige, zum Theil ulcerirte, eiternde, zerklüftete, fistulöse Geschwulstmasse verwandelt sein, ohne dass über Schmerzen und Beschwerden geklagt wird. Ich habe eine solche Frau gesehen, die jahrelang, ohne behindert zu sein, alle Arbeit verrichtete. Man war entsetzt, wenn man die enorme, von Koth und Secreten starrende fistulöse Geschwulst, die jeder Therapie getrotzt hatte, erblickte.

Die Therapie ist meist hoffnungslos. Käme das Leiden zeitig zur Beobachtung, so müsste die Geschwulst bezw. das Geschwür möglichst vollständig und sorgfältig entfernt werden. Bei Verdacht auf tertiäre Lues behandelt man energisch mit Jodkali.

Tuberculose der Vulva ist in verschiedenen Formen beobachtet, als Hypertrophie der exulcerirten Clitoris und als Geschwürsbildung an den Schamlippen.

Abgesehen von den bei Mehrgebärenden häufigen varicösen symptomlosen Ausdehnungen der Labien, kommen auch angeborene Teleangiektasien vor. Nehmen diese sehr an Grösse zu, namentlich zur Zeit der Pubertät, so ist ihre Entfernung rathsam. Entdeckt man sie bei Neugeborenen, so sind sie ebenfalls zu entfernen, weil sie oft sehr schnell wachsen. Einen Fall brachte ich durch häufiges Einstechen glühender Nadeln zur Heilung. Gewiss wären dies für Elektrolyse dankbare Fälle!

Kleine bis kirschengrosse Cysten des Hymen, wohl aus versprengten Drüsen stammend, sind öfter bei Neugeborenen gefunden[1]. Cysten der Vulva können (höchst selten) Dermoidcysten oder, was recht häufig ist, Retentionscysten (Atherome) sein. Letztere, von 1 bis 8 cm Durchmesser, habe ich oft entfernt. Ferner findet man sogenannte Hydrocelen: Cysten einer abgeschnürten Partie des Canalis Nuckii. Cysten der Bartholin'schen Drüsen sind wohl stets das Residuum alter Entzündungen mit Verschluss des Ausführungsganges. Man findet in ihnen dünne und dicke, helle und blutige, fast schwarze Flüssigkeit. Machen diese Cysten Beschwerden, so sucht man sie in toto herauszupräpariren, was freilich selten gelingt. Meist platzen sie. Dann reisst man die Cystenwand heraus, egalisirt die Wundfläche und die Ränder und verschliesst durch die Naht.

Die Bartholin'sche[2] Drüse kann sich zu einem Carcinom bezw. bösartigen Adenom umwandeln. Solche Fälle sind sehr selten, ich operirte nur einmal. Die Exstirpation macht keine Schwierigkeiten.

[1] Görl: A. f. G. XLII, 381.

[2] Mackenrodt: C. f. G. 1893, 4. — Kleinwächter: Z. f. G XXXII, 191.

Honau (Diss. Berlin 1897) stellte 6 alte und einen eigenen Fall zusammen.

Zuletzt will ich nicht unerwähnt lassen, dass periproctitische Abscesse ebenfalls an der Vulva erscheinen können. Sie sind wegen der Schmerzhaftigkeit und der infiltrirten, gerötheten, glatten Oberfläche leicht zu diagnosticiren. Die baldige Eröffnung sichert gewiss prophylaktisch vor Mastdarmfisteln. Andererseits können auch Senkungsabscesse, von den Bartholin'schen Drüsen stammend, bis in unmittelbare Nähe des Mastdarms gelangen.

G. Verletzungen der Vulva (Dammrisse)[1].

Man unterscheidet zwischen completen Dammrissen, wo der Sphincter ani und die Mastdarmscheidenwand einen oder mehrere Centimeter hoch zerrissen ist, und incompleten, wo eine oft sehr dünne Haut die Scheide vom Mastdarm trennt. Fast immer ist von oben nach unten ein Theil des primären Risses verheilt, so dass man vom oberen Ende des Risses noch einen weissen Strich — die Narbe — nach oben verlaufend, erblickt. Der Riss trennte die Scheidenwand meist seitlich von der Columna rugarum, so dass, will man die früheren Verhältnisse durch eine Operation wiederherstellen, eo ipso alle schematischen medianen Aufrissungs- und Nahtmethoden unrichtig sind.

Abgesehen von der Entstehung bei der Geburt, kann auch bei directem Trauma (Fall mit gespreizten Beinen auf eine Stuhllehne) oder Beckenzertrümmerungen (Ueberfahren mit Lastwagen) eine völlige Zerstörung des Perinäums entstehen.

Die Symptome bestehen bei Zerstörung des Sphincter ani in Incontinentia alvi; Blähungen und dünner Koth gehen unwillkürlich ab. Doch ist man oft erstaunt, zu sehen, dass bei Spaltung der Mastdarmscheidenwand in der Höhe von 3 bis 4 cm die Continentia alvi wieder entsteht. Dies ist sowohl durch die vicariirende Hypertrophie und Function des höheren Sphincter — des internus — als auch da-

[1] G. Simon: M. f. G. XIII, 271. — G. Simon: Mittheilungen aus der Klinik. Rostock 1865, 241. — Küchler, Die Doppelnaht. Stuttgart 1863, Enke. — Freund: A. f. G. VI, 371. — L. Tait: Transact. obstetr. Soc. London 1879, 1292. — Lauenstein: C. f. G. 1886. — Max Sänger: Samml. klin. Vorträge 301. — C. f. G. 1888, p. 765. ibid. 1889, No. 30. — Veit: Deutsche med. Woch. 1887, 38. — Zweifel: C. f. G. 1888, p. 417. — Meinert: C. f. G. 1888, p. 649. — Rokitansky: Wiener klin. Woch. 1888, 11. — Lihotzky: Sitzungsber. d. geb.-gyn. Ges. Wien 1889, 8. — Martin: Berliner klin. Woch. 1889, 108. — Sonntag: Beitr. zur Geb. u. Gyn. Stuttgart 1889. C. f. G. 1889, No. 29. — Walcher: C. f. G. 1888, 1. — Winckel: Münchener med. Woch. 1891, 43. — v. Grünewaldt: C. f. G. 1890, 544.

durch möglich, dass der untere Sphincter sich mit seinen beiden dicht aneinanderliegenden Enden an die Narbe ansetzt und nun, nach der Narbe hin sich contrahirend, den Anus genügend abschliesst. Mitunter geräth der Mastdarm in einen Reizzustand, so dass dünner Koth fortwährend abfliesst. Ein Dammriss ist auch mitunter Grund der Sterilität, da der Coitus nicht richtig ausgeübt und das Semen nicht zurückgehalten werden kann. Andererseits concipiren und gebären Frauen mit completen Dammrissen sehr leicht. Ist die Scheidenwand sehr dünn, narbig, hart, undehnbar, so entwickeln sich in ihr Fissuren, welche den Stuhlgang und den Coitus schmerzhaft machen. Incompleter Dammriss begünstigt bei Obstruction die Bildung einer Rectocele. Beim Stuhldrang wird der untere Zipfel der Columna rugarum vor die Vulva gepresst. Die Patientin hat bei der Defäcation das unangenehme Gefühl, als ob sich Etwas aus der Vulva hervordrängte und muss mit den Fingern die Rectocele zurückbringen oder zurückhalten, um den Darm völlig zu entleeren.

Da der normal antevertirt liegende Uterus sich nicht auf den untersten Theil des Dammes stützt, so hat der Dammriss mit dem Uterusprolaps direct nichts zu thun. Man findet sehr häufig bei completen Dammrissen, die jahrelang bestehen, den Uterus normal liegend. Ja dies ist sogar die Regel. Es scheint, dass die Narben der hinteren Wand die Hochhaltung des hinteren Scheidengewölbes bewirken. Häufiger kommt es bei incompleten Dammrissen durch Vermittelung der Rectocele zu Senkungen der Vagina (vergl. das bezügliche Capitel) und des Uterus. An der Portio finden sich in diesen Fällen oft Erosionen, Cervicalkatarrh, sei es durch complicirende Verletzungen, sei es als Folge veränderten, d. h. verringerten Gegendruckes der Vaginalwand.

Beim completen Dammrisse ist nicht selten die entzündete Mastdarmschleimhaut in die Scheide oder wenigstens in den Dammriss hinein ectropionirt. Diese Ectropien von hochrother Farbe heben sich von der blasseren Scheidenschleimhaut deutlich ab, machen den Eindruck frisch granulirter Flächen, und bluten leicht.

Jeder grössere Dammriss muss operirt werden. Sobald die erste Periode dagewesen ist, bei stillenden Frauen, die nicht menstruiren 6 Wochen post partum, schreitet man zur Operation. Vorher ist die Haut zu weich, die Lappen reissen beim Anfassen ein, die Nähte schneiden durch. Später ist die Narbenverzerrung grösser.

H. „Vorbereitungskur".

Die Verhältnisse zum Erzielen der Asepsis in der Vagina liegen nach einer Seite hin ungünstiger, nach der anderen günstiger als an

der äusseren Haut. Ungünstiger, weil die mechanische und chemische Desinfection der Scheide und der Vulva, mit soviel Kraft und so scharfen Mitteln, nicht so vollkommen durchführbar ist, wie an der äusseren Haut. Günstiger, weil eine Selbstreinigung der Vagina besteht, weil die Vagina die Fähigkeit hat, in sie gelangende Keime zu vernichten. Dies gilt von der normalen Vagina. An dem Introitus indessen finden sich, wie überall an der äusseren Haut, vor Allem wegen der Nähe des Afters, zahlreiche inficirende Keime. Klafft der Introitus vaginae, so rückt die Grenze der Keimfreiheit mehr nach oben, und es ist deshalb die Reinigung des Dammes, des Introitus und der ganzen Vagina geboten.

Dies erreicht man nicht durch einmalige Spülung. Eine „Vorbereitungskur" ist nothwendig. Man lässt die Kranke mehrmals langdauernde Sodasitzbäder nehmen (1 Pfund Soda zu 1 Sitzbad). Vor dem Bade wird das Gesäss, der Mons Veneris etc. abgeseift. Die Scheide wird 4 Mal am Tage vor der Operation bei liegender Patientin ausgespült und dabei mit dem Finger etwas ausgerieben. In das letzte Sitzbad giesst man soviel Lysol, dass eine $^1/_2$procentige Lösung entsteht. Giftige Desinficientien sind bei klaffendem Mastdarm ausgeschlossen. Fliesst auch nur ganz wenig Sublimatlösung über die ectropionirte Mastdarmschleimhaut, so erlebt man sehr schwere Intoxicationen. Deshalb wähle man Borsäure (40 : 1000), Lysol (5 : 1000), Kali permanganicum oder andere unschädliche, nicht giftige, nicht ätzende und nicht adstringirende Mittel. Wischt man die durch die Spülflüssigkeit erweichte Vaginalwand vor der Operation kräftig mit dem Finger und mit Kaliseife aus und desinficirt man von Neuem, so erreicht man eine praktisch genügende Keimfreiheit der Scheide. Die Epithelien lösen sich ab und geben dem Spülwasser eine milchige Färbung. Nicht anders verfährt man mit den äusseren Genitalien. Unmittelbar vor der Operation, schon in der Narcose, seift und bürstet man die ganzen äusseren Genitalien ab. Die Haare werden abrasirt, die Genitalien werden mit Seifenspiritus abgewaschen. Dieser wird wieder abgespült.

Zu der „Vorbereitungskur" gehört auch die gründliche Entleerung des Darms. Man traue niemals den Angaben, dass reichlicher Stuhl dagewesen, sondern beobachte selbst die Wirkung der Abführmittel. Soll eine Patientin 12 Tage lang im Bett liegen, so ist es gewiss gut, sie vorher von allem alten Koth zu befreien. Ausserdem darf der erste Stuhl nach der Operation nicht zu hart und voluminös sein. Bei der Operation selbst würde der Kothabgang die Operation stören. Deshalb ist es gut, 24 Stunden vor der Operation mehrere Gläser Bitterwasser trinken zu lassen und nach guter Ausleerung einige Bis-

muthpulver mit Morphium (0,5 Bismuth mit 0,015 Morphium) Abends vor der Operation zu verordnen. Unmittelbar vor der Operation lässt man mehrere Male hintereinander steriles laues Wasser in den Mastdarm laufen, und entfernt während des Ausfliessens durch Druck, von der Vagina aus, mit den Fingern gegen die Kreuzbeinaushöhlung alle Kothreste aus dem Mastdarm. Danach gründliche äussere Reinigung mit Lysol 1 : 100. Muss man bei einer Operation in den Mastdarm eingehen, so ziehe man stets vorher einen Gummifinger, den man aus einem Gefäss voll Sublimatlösung herausnimmt, über den Finger. Der Gummifinger wird nach einmaligem Gebrauch fortgeworfen. Er kostet 2 ₰.

I. Beinhalter.

Bei allen plastischen Operationen an und in den weiblichen Genitalien verwendet man zur Fixirung der Beine die Beinhalter.

Seit ich die erste Form meiner Beinhalter in München 1876 demonstrirte, haben viele Gynäkologen dieselben geprüft, angewendet, modificirt oder in ganz anderer Form und nach anderen Principien construirt.

Die jetzt von mir gebrauchten Beinhalter zeigen die Figuren 36 und 37, S. 72 und 73.

Diese Beinhalter haben den Vortheil, dass wegen der starken Beugung der Oberschenkel die Beckenneigung ganz aufgehoben und die Wirbelsäule kyphotisch wird. Dadurch liegt die Vulva dem Operateur gerade zu Gesicht. Die Beinhalter haben für den Unterschenkel eine Halbrinne, an welcher die Unterschenkel aufgehängt sind. Auf die Halbrinne stützt sich der Assistent mit der Brust (vergl. Figur 37). Dadurch gewinnt er einen sehr festen Stützpunkt und hat beide Hände völlig frei. Die gebeugte Haltung ist wegen der Stütze nicht ermüdend. Die Patientin selbst aber wird nirgends gedrückt. Die Oberschenkel, etwas seitlich abgebogen, drücken nicht auf den Leib. Die Athmung ist nicht behindert. Der Thorax kann vom Operateur übersehen werden. Mit Hilfe von Eisenklammern sind die Beinhalter an jedem beliebigen Tische anzubringen.

Ich habe viele der modernen Beinhalter probirt, muss aber deshalb meine Beinhalter für die besten erklären, weil sie das Becken völlig fixiren. Bei den Beinhaltern, die nur das Knie spreizen, kann das Becken sich hin und her bewegen. Die Oberschenkel können nach der Seite fallen, und das Becken wird dadurch aus der geraden Lage schräg gestellt.

Allgemeine Bemerkungen zu den plastischen Operationen.

Es ist eine Thatsache, dass jeder Operateur bei den plastischen Operationen allmählich immer bessere Erfolge hat. Nicht allein an der Methode, der Antisepsis, dem Nahtmaterial hängt der Erfolg, sondern an vielen Kleinigkeiten, die ich hier im Zusammenhang besprechen will.



36

Meine Beinhalter. Aus der Figur ist ersichtlich, dass die Schienen in senkrechter und wagerechter Richtung frei verschieblich und fixirbar sind.

Man soll zwar die Haut gut desinficiren, dann aber in die Wunde, auf die blutende Fläche, Chemikalien nicht einwirken lassen. Am besten heilt das gesunde Gewebe aneinander. Gewebe, auf das Carbolsäurelösung, oder das alles Lebende tödtende Sublimat, ja nur kaltes Wasser einwirkten, ist nicht mehr „gesund“, normal oder physiologisch. Will man eine gute primäre Heilung erzielen, so muss man die Wundflächen so wenig als möglich mechanisch, chemisch oder thermisch alteriren. Man fasse also die Lappen nicht mit Pin-

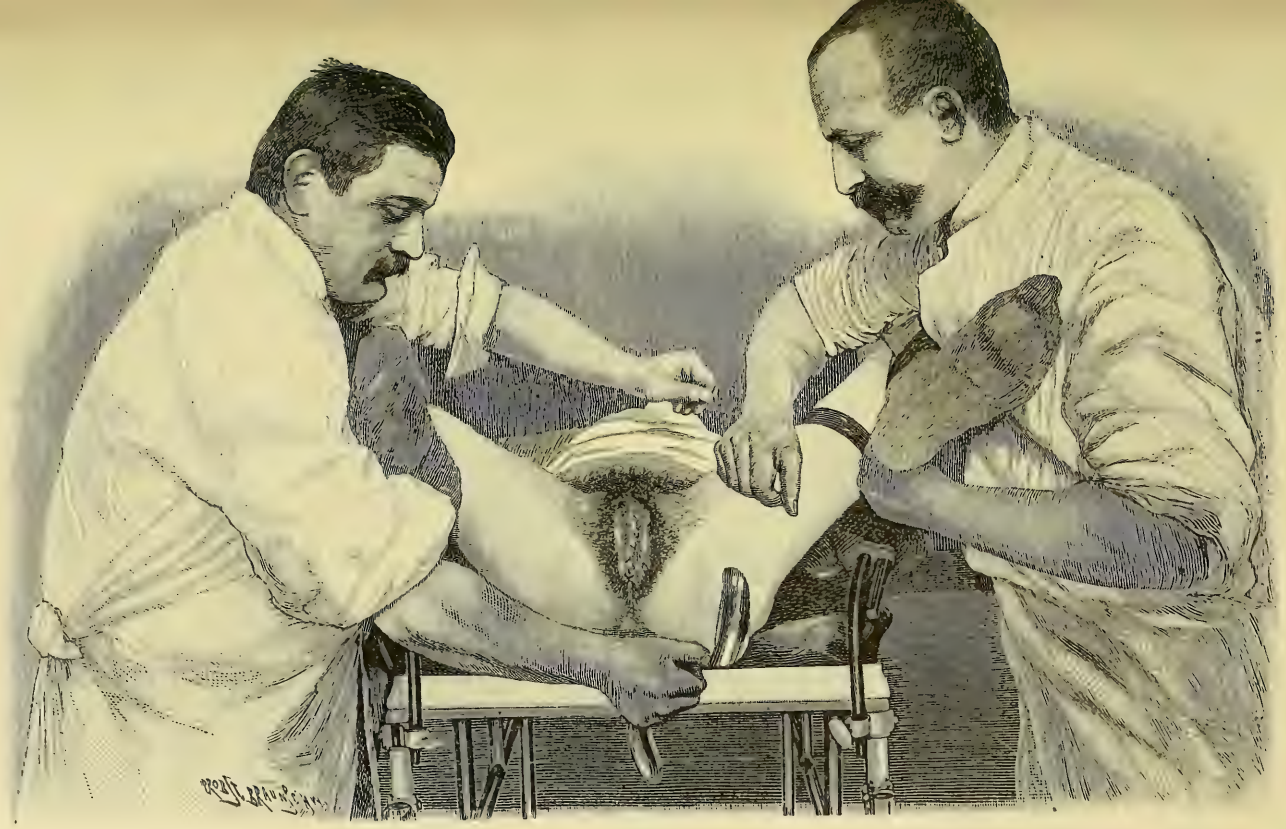

37

Stellung der Assistenten beim Assistieren.
Die Brust stützt sich auf die Schienen der Unterschenkel. Die Kranke wird nirgends gedrückt. Beide Hände der Assistenten sind völlig frei.

cetten, sondern nur mit den Fingern an, man zerre sie nicht, mache sie nie zu dünn, so dass zahlreiche Gefässe noch zur Ansatzstelle verlaufen. Man spüle principiell nicht, weder mit Desinficientien, noch mit Wasser. Auch das Tupfen werde möglichst beschränkt, nur wenn man sich ohne Tupfen nicht orientiren kann, tupfe man lose, mit einem weichen, sterilen Schwamm oder mit Gaze. Für gewöhnlich wische man mit dem Finger das Blut nach unten. Sollte das Spülen nöthig sein, so nehme man 0,6procentige warme Salzwasserlösung von 38° Wärme.

Man warte nicht, bis die Wundfläche trocken ist, gerade die frisch blutenden Flächen heilen am besten aneinander. Bei Asepsis schadet das Blut nichts, sondern ist im Gegentheil nützlich.

Man operire, ohne die Sorgfalt zu vernachlässigen, so schnell als möglich. Je kürzere Zeit die Luft auf die Wunde einwirkt, um so besser heilt sie. Das ist die Folge der „Uebung", dass der Geübte viel schneller operirt und deshalb viel bessere Erfolge hat.

Bei der Naht achte man darauf, dass in der Tiefe die Wundflächen gut aneinanderliegen. Manche Operateure „adaptiren" aufs genaueste die Wundränder. Nicht auf diese kommt es vornehmlich an, sondern auf das gute Aufeinanderliegen in der Tiefe. Heilt Alles in der Tiefe gut, so ist es gleichgültig, ob die Wundränder oben etwas klaffen oder nicht ganz linear aneinanderliegen.

Das beste Nahtmaterial für die Tiefe (versenkte Nähte) ist dünnes Katgut. Dünnes Katgut ist leicht zu sterilisiren, dicke Fäden sind bei keiner Methode sicher bacterien- oder ptomaïnfrei. Auch für die äussere Haut genügt Katgut. Doch empfiehlt es sich, hier einige Verstärkungsnähte mit Silkworm dazwischen zu legen. Silkworm ist deshalb am vortheilhaftesten, weil die glatten Fäden sich leicht, schmerzlos entfernen lassen. Die imbibitionsfähige Seide leitet das Infectionsmaterial in die Tiefe, wenn der Damm nicht absolut trocken bleibt. Das Katgut hat den Vortheil, dass man die Nähte nicht zu entfernen braucht. Näht man die äussere Haut fortlaufend mit Katgut, so muss man, um gute Adaption zu erzielen, sehr dicht nebeneinander aus- und einstechen. Alle Nähte dürfen nicht zu fest angezogen werden, damit nicht das Ernährungsmaterial so fortgepresst wird, dass die Gewebe nekrotisch werden.

Die Nadeln müssen dünn sein, damit die grossen Löcher nicht zu viel Gewebe und Gefässe zerschneiden.

K. Operationsverfahren: „Die Wiederherstellung des Damms".

Bei den älteren Operationsmethoden wurde die Anatomie der Theile unberücksichtigt gelassen. Man frischte bei der alten Methode

grosse Flächen an und nähte so zusammen, dass bei der Vereinigung die Wiederherstellung der früheren Verhältnisse nicht erzielt wurde. Die Spannung war für die primäre Heilung ungünstig, und trat primäre Heilung ein, so wurde die Vulva zu eng, so dass sie nicht nur bei späteren Geburten wieder zerriss, sondern sogar den Coitus mechanisch behinderte.

Ich hatte schon von Anbeginn meiner Thätigkeit an den Gedanken, dass die breiten Anfrischungsflächen unnöthig seien und frischte deshalb nur 1 cm breit an dem Defect an, wie ich es in den ersten Auflagen schon beschrieb. Bei späteren Operationen schien mir das Wegschneiden selbst dieses Streifens Scheidenhaut unrichtig. Will man einen Verlust wiederherstellen, so ist es doch principiell

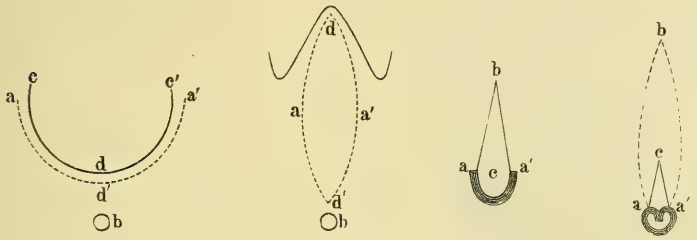

38 39 40 41

Operation des incompleten Dammrisses. Operation des completen Dammrisses.

Figur 38. c c' hintere Commissur, a a' halbmondförmiger Hautschnitt, von welchem aus man sich in die Tiefe präparirt, b After.

Figur 39. Durch Verzerrung des Punktes d nach oben und d' nach unten ist aus der Querwunde eine senkrechte geworden, die Punkte a a' Endpunkte des Querschnittes liegen in der Mitte der senkrechten Wunde bei a und a'.

Figur 40. a a' Enden des durchrissenen Sphincter ani, c Mastdarmspalte, b oberes Ende der Mastdarmdurchtrennung, a b und a' b narbige Ränder, wo Scheide und Mastdarmschleimhaut aneinander stossen, und wo das Messer beide Gebilde trennt.

Figur 41. Verzerrung der Scheide nach oben, a c a' Mastdarmspalte, a b a' Scheidenwunde.

falsch, dies dadurch zu erstreben, dass erst ein neuer Verlust bewirkt wird. Ich ging also von der Ansicht aus, dass die Dammplastik nur allein eine Wiederherstellung der früheren Verhältnisse sein dürfe. Kein Schnitt sollte gemacht werden, der physiologisches Gewebe raubte. Ganz allein die Narben sollten wieder durchtrennt und die durch die Narben verzerrten Weichtheile wieder in ihr altes Verhältniss zu einander gebracht werden. Da beim Dammriss nur der Damm „zerreisst“, nicht verloren geht, so musste es unter allen Umständen möglich sein, durch geschickte Durchtrennung und Wiedervereinigung, durch Verständniss der „Narbenfigur“ (Küstner) die alten Verhältnisse wieder herzustellen.

Die Schwierigkeit, derartige Operationen zu beschreiben und abzubilden, hat dazu geführt, dass meine Bestrebungen ignorirt sind. Aber gerade weil heutzutage die Lawson-Tait'sche Methode überall empfohlen wird, möchte ich darauf hinweisen, dass ich eine meines Erachtens bessere, den natürlichen Verhältnissen mehr angepasste Methode schon früher ausführte. Für besser halte ich meine Methode deshalb, weil ich nur wiederherstelle, nicht Schnitte mache, welche durch physiologisches, undurchrissenes Gewebe gehen, und für erfolgreicher deshalb, weil bei meiner Methode ein hoch hinaufreichender Damm entsteht, während bei der Tait'schen Operation nur die äussere Haut verschoben wird und oft nur eine dünne Membran die Vulva schliesst. Ich habe viele nach Lawson-Tait operirte Dämme gesehen, bei denen nach Jahren nicht ein Damm, sondern nur ein dünner Hautlappen vorhanden war.

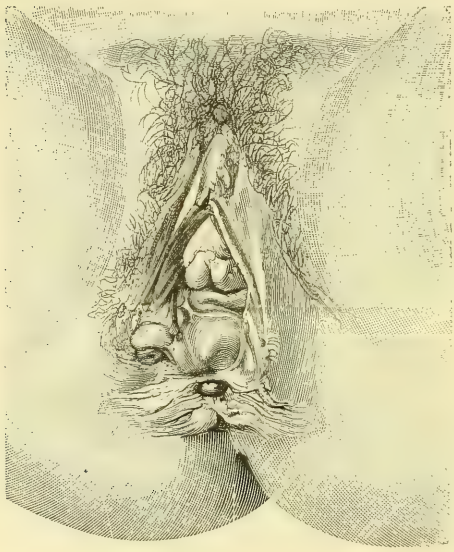

42

Incompleter Dammriss.

Meine Methode bezeichne ich als das, was sie faktisch ist: „Wiederherstellung des Damms".

Beim completen Dammrisse wird gerade auf der Höhe, da, wo Scheide und Mastdarm zusammenstossen, die Scheide vom Darm abgetrennt. Diese Abtrennung, mit dem Messer begonnen, wird mit der Scheere in der Tiefe beendet. Scheide und Mastdarm müssen völlig von einander getrennt sein, so dass man beide isolirt bewegen und verziehen kann. Danach wird durch den oberen Winkel der Scheidenwunde eine Sutur geführt, ebenso unten durch die beiden Endpunkte des Sphincter ani. Jetzt wird der After stark abwärts, die Scheide stark aufwärts gezogen. Schon dadurch verkürzt sich der Mastdarmriss und liegt gut aneinander. Man muss stets die Enden des Sphincters aufsuchen und zunächst als wichtigste Naht die beiden Sphincterenden vereinigen. Die ferneren versenkten Nähte fassen die Mastdarmschleimhaut nicht, sondern legen nur die Anfrischungen aneinander. Dann zieht man mit 2 bis 3 versenkten Katgutnähten das seitliche Gewebe als zweite Etage über die erste Naht zusammen. Dabei ist es nicht selten möglich, die

beiden Ränder des Levator ani fest zu vereinigen. Die Wunde in der Tiefe muss durch 4 bis 5 versenkte Nähte so gut aneinander gebracht werden, dass zuletzt die Wundränder leicht zusammengenäht werden können. Zur oberflächlichen Vereinigung der Vagina nimmt man am besten wieder Silkworm. Der Damm wird vom Damm aus vereinigt. Der neue Anus stülpt sich meist etwas ein. Es entsteht ein neuer langer Damm. Ganz von selbst entstehen die alten Verhältnisse wieder, weil eben nichts weggeschnitten, sondern nur Narben getrennt und wieder vereinigt sind.

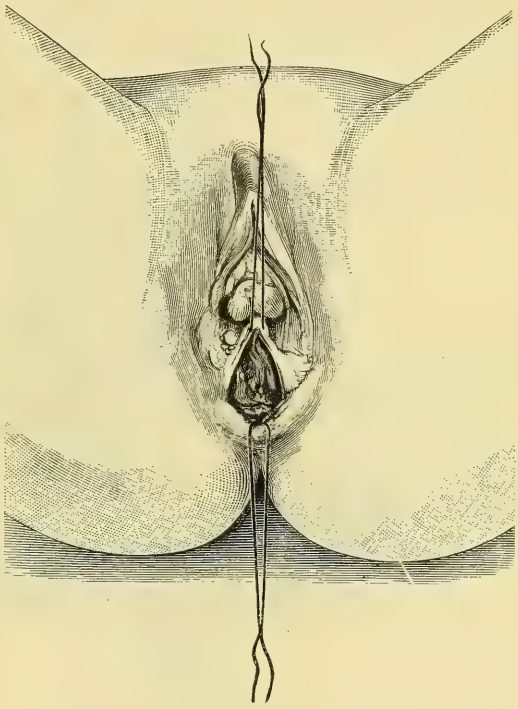

43

Verwandlung der Querwunde in eine Längswunde durch Zug an dem oberen und unteren Zügel.

Bei der Operation des incompleten Dammrisses mache ich einen nach oben concaven oder auch queren Schnitt, parallel der hinteren Commissur, halbmondförmig. Von diesem Schnitt aus präparire ich mich mindestens 5 cm tief mit Scheere und Fingerdruck zwischen Mastdarm und Scheide hinein. Beide müssen völlig von einander getrennt sein. Da feste Narben Mastdarm und Scheide verbinden, ist grosse Vorsicht nöthig, um nicht den Darm anzureissen. Schon das Einführen des Fingers und Hervorstülpen der Mastdarmwand kann zum Zerreissen führen. Nun wird die Mitte des unteren Wundrandes stark abwärts, die Mitte des oberen stark aufwärts gezogen. Die Endpunkte des queren Hautschnittes liegen, nachdem aus der queren Wunde durch Verzerrung eine sagittale geworden ist, gerade in der Mitte des vereinigten Dammes.

Dadurch wird ein 6 bis 8 cm breiter bezw. langer Damm und ein fester Wulst in der hinteren Vaginalwand hergestellt.

Figur 42 stellt zunächst den Dammriss dar; man sieht den After, die dünne Brücke vor dem After und darüber namentlich rechts die

Grube, welche dem Ende des retrahirten Sphincter, der eine Halbrinne bildete, entspricht. Der contrahirte Sphincter markirt sich auf der Haut durch radiäre, nach dem After zu convergirende, strahlenförmige Falten, die in Figur 42 S. 76 gut zu sehen sind. Die hintere Vaginalwand ist vorgewölbt (Rectocele). Bei Figur 43 ist der Schnitt der Vagina vom Mastdarm fertig. Ein Faden zieht den oberen Wundrand nach oben, ein Faden den unteren nach unten. Es ist also aus einer Querwunde eine

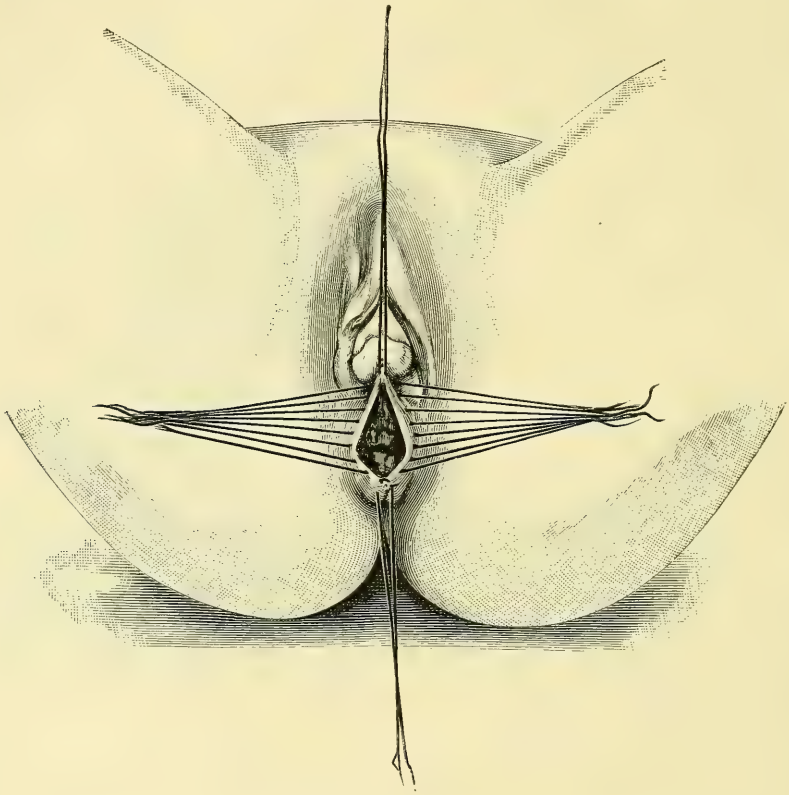

44

Operation des Dammrisses kurz vor der Vereinigung der Wundränder.

Längswunde hergestellt. Doch sieht man noch die Enden der Querwunde sich als Winkel der Längswunde — hier eines Rhombus — markiren.

In Figur 44 sind in der Tiefe die Gewebe mit Katgut aneinandergebracht, nur die Haut klafft noch, die oberflächlichen Fäden sind durchgeführt, die Längsvereinigung wird sofort durch Adaptirung der Wundränder und Knüpfung der Fäden hergestellt.

Bei der Naht der Wundränder legt der Operateur mit 2 Hakenpincetten die Ränder, sie vorsichtig anfassend, um sie nicht zu zer-

fetzen, völlig parallel gegeneinander. Ist die Wunde dadurch „egalisirt“, so schnürt auf Commando der Assistent die Fäden nicht zu fest zusammen.

Bei alten Dammrissen ist oft der Sphincter so geschrumpft, dass nach dem Zusammennähen die Oeffnung des Anus zu eng ist. Dann kann eine Blähung nicht abgehen und presst Flüssigkeit zwischen die Wundränder im Mastdarm. In solchen Fällen legt man ein mit Jodoformgaze umwickeltes Gummirohr in den Anus. Dasselbe lässt die Blähungen abgehen, bildet gleichsam einen inneren Verband der Mastdarmwunde, ruft durchaus nicht im Anus Tenesmus hervor und kann 5 Tage lang liegen bleiben.

Ist sehr viel Material bei früheren erfolglosen Operationen verloren gegangen, kommt es also darauf an, diesmal sicher Heilung zu erzielen, so ist eine ganz vorzügliche Methode, den Sphincter 2 cm lang nach dem Steissbein zu zu durchschneiden.

L. Nachbehandlung.

Die Nachbehandlung hat das Trockenhalten der Wunde zu erstreben. Ich lege auf die mit sterilisirtem Dermatol bepuderte Wunde einen Jodoformgazestreifen. Die Jodoformgaze muss, sobald sie feucht

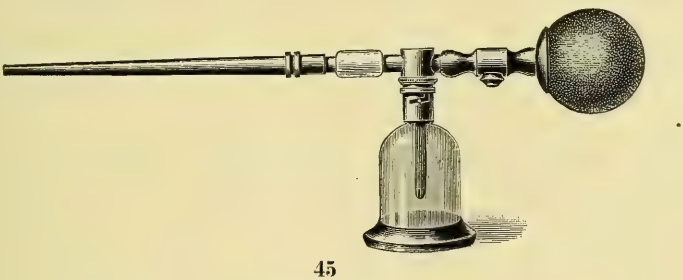

45

Pulverbläser.

ist, ersetzt werden, also täglich ungefähr 3 Mal. Vor dem Einschieben der neuen Jodoformgaze wird die Wunde frisch mit Dermatol bepudert. Um das Dermatol ohne Berührung der Wunde recht tief in die Rinne zu befördern, ist das geeignetste Verfahren das Einblasen mit dem in Figur 45 abgebildeten Pulverbläser. Er vertheilt gleichmässig eine dünne oder dicke Schicht Dermatol auf die Wunde und die Stichöffnungen der Suturen. Die Gaze wird mit einem Stäbchen fest auf die Wunde aufgedrückt.

Das Dermatol leistet gerade bei plastischen Operationen ausgezeichnete Dienste. Auf die Wunde und in die Stichöffnungen unmittel-

bar nach der Operation aufgestreut und eingerieben, klebt es an und verhindert die Schwellung der Wundränder.

Bei infectiöser Uterussecretion legt man auch wohl Jodoformgaze in die Scheide. Doch wird sie leicht durch den Urin nass und schadet dann mehr als sie nützt.

In den ersten 3 Tagen lasse ich katheterisiren. Es hat dies den Vortheil, dass der Urin nicht auf die Wunde läuft und die Wunde trocken bleibt. Zum Katheterisiren nehme man eine dünne Nummer meines Glaskatheters, um ja nicht Fissuren in der Harnröhre zu erzeugen! Trotz aller Vorsicht ist dies der Fall, wenn man das Katheterisiren zu lange fortsetzt. Ausserdem lasse ich auch die Beine am Knie zusammenbinden, selbstverständlich nicht, um dadurch auf die Wunde Einfluss zu gewinnen. Wohl aber wird durch das erzwungene Stillliegen das Dermatol und der Gazebausch, der in die Rima ani gelegt ist, am besten fixirt erhalten, wodurch wiederum die Infection der Wunde verhütet wird.

Von der künstlichen Stuhlverlangsamung durch Opium ist man zwar zurückgekommen; wenn indessen in den ersten 24 Stunden Blähungen Beschwerden machen, so gebe ich Opium. Diese Blähungen treiben den Mastdarm dicht über dem Sphincter auf, erweitern den untersten Theil, pressen dadurch die inneren Wundränder auseinander und können wohl mechanisch bacterienhaltige Flüssigkeit zwischen die Wundränder pressen. Deshalb führe ich bei Blähungsbeschwerden in der Seitenlage mehrere Male am Tage einen dünnen, gut geölten Katheter in den After ein, lasse die Luft entweichen und gebe 2stündlich 8 Tropfen Opiumtinctur.

Der Vorschlag, bald nach der Operation Abführmittel zu geben, ist nicht zu befolgen. Nach meinen Erfahrungen ist diese Methode nicht vortheilhaft.

Wenn die Patientin trotz Opium dauernd über quälende Blähungen klagt, so ist dies meist in der Art zu deuten, dass die Sphincternaht nicht mehr aseptisch ist. Die Infection in diesem Fadencanal reizt den Sphincter, und es entsteht das Gefühl eines leichten Tenesmus. Dann ist meist die Heilung wenigstens theilweise misslungen. Gewöhnlich steigt auch die Temperatur um einige Zehntel oder einen ganzen Grad. Ueberhaupt ist die Prognose ungünstig, wenn die Wunde noch nach 24 Stunden schmerzt und über Tenesmus geklagt wird.

Man schreibt eine restringirte Diät vor und wartet, bis der Stuhldrang spontan am 7. oder 8. Tage sich einstellt. Ehe er erfolgt, lasse ich stets mit einer Spritze 50 g Olivenöl in den Mastdarm einspritzen. Tritt nach 8 Tagen Stuhlgang nicht ein, so giebt man leichte Abführmittel und nimmt statt Olivenöl zum Clysma Ricinusöl. Auch ein

Clysma von $^1/_2$ l Wasser mit 2 Esslöffel Glycerin als Zusatz wirkt gut. Sieht man zwar den Damm geheilt, fliesst aber beim Clysma das Wasser aus der Scheide, so ist die Heilung unvollständig, es besteht eine Fistula ani viginalis. Nach dem ersten Stuhlgange kann man die Damm-Suturen entfernen. Liegen auch hoch in der Scheide Nähte, so können sie später entfernt werden.

Auch wenn die Wunde nicht völlig geheilt ist, darf man auf einen vollen Erfolg nicht verzichten. Ist nur soviel geheilt, dass die granulirenden Flächen aneinander liegen bleiben und nicht klaffen, so tritt oft noch völlige Heilung, namentlich kleiner Fisteln, ein. Dann streicht man reichlich Argentumsalbe 1 : 50 in den Fisteltrichter hinein, dadurch erzielt man gute Granulationen, Desinfection der Wunde und schnelle Ueberhäutung. Sehr vortheilhaft ist bei der Nachbehandlung granulirender Flächen das Itrol. Es wird sehr dünn aufgepudert, ungefähr so, wie man ein Brod mit Salz bestreut. Kaum ein Mittel führt so schnell zur Epidermisirung einer Wundfläche.

Tritt die Menstruation nach der Operation ein, so muss man in 24 Stunden 3 bis 4 Mal mit leichten Desinficientien, z. B. Borsäure (4 : 100), Kali permanganicum, Salicylsäure 0,3 : 100, Liquor Alumin. acet. 50 : 1000, spülen. Einige Male habe ich auch bei völligem Klaffen, nachdem die Temperatur normal geworden, die Granulationen mit dem scharfen Löffel abgekratzt und mit gutem Erfolge zum zweiten Male ohne Narcose genäht.

Viertes Capitel.

Die Krankheiten der Scheide.

A. Anatomie.

Von dem Hymen zum Uterus, zwischen Harnröhre resp. Blase und Rectum, liegt der muskulöse, von vorn nach hinten abgeplattete, dehnbare Schlauch der Scheide. Unten wegen des anliegenden Levator ani eng, umgiebt sie oben weit und auch bei Jungfrauen sehr geräumig ringsherum als Scheidengewölbe (Fornix) den Scheidentheil des Uterus. Man unterscheidet ein hinteres und vorderes Scheidengewölbe — hinter und vor der Portio vaginalis des Uterus. Dicht über dem seitlichen Scheidengewölbe verlaufen schräg von hinten nach unten vorn die Ureteren, hier Verletzungen, sowohl bei Geburten als bei gynäkologischen Operationen, ausgesetzt. Die vordere Wand ist kürzer als die hintere. Die letztere ist durch loses Bindegewebe vom Mastdarm getrennt. Sie ist hinten oben vom Bauchfell der Douglas'schen Tasche überzogen, so dass man beim Schneiden und Nähen daselbst das Peritonäum verletzen kann. Macht man im unteren Drittel einen Querschnitt des Scheidenrohres, so sieht man, dass die Querfalten der vorderen und hinteren Wand zwischen den seitlichen, parallel liegenden Wände hervorragen, dass also ungefähr die Figur eines ⊢⊣ entsteht. Ist die Vulva zerrissen, so dass vordere und hintere Wand ohne die Stützen des Dammes herabhängen, so sieht man die Figur des ⊢⊣ beim ersten Blick auf die Geschlechtstheile.

Die Scheide ist oben glatter und in ihrer Wand dünner als unten. Dagegen verdicken sich die Wandungen wieder da, wo sie die Portio vaginalis bilden. Im unteren Abschnitt befinden sich hinten und vorn die sogenannten Columnae rugarum, Wülste von Querfalten, welche in das Lumen hineinragen und, wie oben erwähnt, bei klaffender Vulva herabhängen. Der Theil der Vagina, welcher oberhalb von den oft deutlich zu fühlenden Rändern des Levator ani liegt, ist dünnwandiger, stellt kein Rohr dar, sondern hat ungefähr Form und Lagerung der leeren Blase. Die Wand besteht aus der „Schleimhaut“ ohne Submucosa und der Muscularis, letztere enthält viel elastische

und Muskelfasern, welche letztere am Introitus eine ringförmige Anhäufung: den Sphincter cunni bilden. Ein Muskel, der anatomisch nicht darzustellen, aber doch physiologisch anzunehmen ist. In der äusseren Schicht verlaufen die glatten Längsmuskelfasern, in der inneren die Ringsmuskelfasern. Zwischen Schleimhaut und Muskelnetz befindet sich ein reiches Gefässnetz. Bei geschlechtlicher Erregung, auch beim Touchiren, contrahirt sich dieser Muskel und presst den Finger gegen den Harnröhrenwulst. Die oberflächliche Haut der Vagina ist keine Schleimhaut, sondern eine Cutis, denn sie besitzt keine Drüsen und kein Cylinderepithel. Die Feuchtigkeit der Scheide rührt von dem Uterussecret und von den Bartholin'schen Drüsen her. Wird bei Inversionen und Prolapsen der Scheide eine derartige Befeuchtung unmöglich, so wird die Vagina trocken, lederartig, und nimmt vollständig den Charakter der äusseren Haut an. Ja, sie kann wie diese braun pigmentirt werden. Ist diese Anschauung auch richtig, so scheint doch die Epithelschicht Flüssigkeit durchzulassen, wenigstens ist die Scheide auch nach Totalexstirpation des Uterus feucht, weich und glatt. Bei Kindern und Jungfrauen ist die schleimhautartige, feuchte Beschaffenheit deutlich. Sie besitzt dann so sehr den Charakter einer Schleimhaut, dass Gonokokken auch über und in ihr wachsen können.

Das Epithel der Scheide ist Plattenepithel, das aber in der Tiefe die Form der Cylinderepithelien hat.

Die Papillen sind namentlich beim Fötus oft sehr dünn und spitz (filiform), die breiteren haben dünne Ausläufer. Im höheren Alter werden die Papillen immer flacher; bei Greisinnen sind sie sogar völlig verschwunden. Sie sind dann nur noch durch einen schwach-wellenförmigen Verlauf der Epithelgrenze angedeutet. Die Epithelschicht, in der Jugend dick, wird ebenfalls allmählich immer dünner, atrophischer. Dasselbe gilt von den elastischen Fasern, die im Alter verschwinden und einem straffen Bindegewebe Platz machen. Die Scheide wird dann eng und dünnwandig. Deshalb büsst sie im Alter ihre Dehnbarkeit ein und wird leicht zerreisslich. Die Muskelschicht sowie die Gefässe in ihr sind in der Schwangerschaft sehr verdickt, so dass auch kleine Verletzungen zu lebensgefährlichen Blutungen führen.

Eine gesunde Vagina enthält in der Regel keine Bacterien. Da aber zweifellos, z. B. beim Coitus, Bacterien in die Vagina befördert werden, so muss man annehmen, dass die Scheide Bacterien zu vernichten vermag. Diese aprioristisch höchst wahrscheinliche Annahme: die Selbstreinigung der Vagina, hat Menge wissenschaftlich festgestellt. Darüber aber, wie diese Selbstreinigung zu Stande kommt, waltet noch Meinungsverschiedenheit ob.

Die Arteria uterina sendet ein oder zwei Rami cervicovaginales zum Fornix vaginae. Im unteren Theil stammt das arterielle Blut aus der Arteria haemorrhoidalis media und aus der Arteria pudenda interna. Die Nerven der oberen Partie stammen von den Uterusnerven, die der unteren vom Nervus pudendus.

B. Entzündung der Scheide (Kolpitis, Vaginitis)[1].

Aetiologie.

Die Entzündung der Scheide ist die Folge von Infection. Sie entsteht oft durch unsaubere Fremdkörper. Ein faulender Tampon oder ein schlechtes Pessar führt zur Hypertrophie von Papillengruppen, die wie Stecknadelknöpfe oder halbe Linsen geröthet über die Oberfläche hervorragen. Bei starker Entzündung wird die Epitheldecke partienweise zerstört. Dies führt zu Desquamation, Blutung und zu Zersetzung der Secrete resp. zu Bacterienentwickelung.

Deshalb sind alte gebrauchte Pessarien höchst gefährlich. Ich habe einen mikroskopisch festgestellten, klinisch sicheren Fall erlebt, wo eine Hebamme durch ein Pessarium Tripper übertragen hatte. Auch hölzerne, mit Leder und Lack überzogene Pessarien, Gummipessarien, deren Gummi zu sehr mit Schwefel versetzt ist (graue Gummiringe), rauhe und zu grosse Pessarien rufen Scheidenentzündungen und Decubitus in der Scheide hervor. Die Vaginitis kann so heftig sein, dass blutig-jauchiger Eiter ausfliesst und die Pessarien in Granulationen und Narben völlig einwachsen. Im Speculum ist die Scheide hochroth, wie mit niedrigen Fleischwarzen, welche leicht bluten, stellenweise besetzt.

Ebenso wie Pessarien machen andere Fremdkörper, die vielleicht in onanistischer Absicht eingeführt wurden, Entzündung. Auch ein zufällig in der Scheide gelassener Schwamm führt zu jauchigem Ausfluss, Granulationsbildung und stenosirender Entzündung, so dass in einem solchen Falle zuerst Carcinom diagnosticirt wurde. Starke Aetzmittel führen durch Zerstörung der Scheidenhaut zu Vaginitis. Ich sah einen Fall, wo ein Arzt Sublimatpulver statt Calomel in die Scheide

[1] Kölliker u. Scanzoni: Scanzoni's Beiträge 1855, II, 128. — Ruge: Z. f. G. II u. IV. — Eppinger: Prager Ztschr. f. Hlk. I u. III. — Hildebrandt: M. f. G. XXXII, 128 (V. adhaes.) u. Volkmann's Samml. klin. Vortr. 32. — Winckel: A. f. G. II (V. emphysem). — Zweifel: A. f. G. XII. — Marconnet: Virchow's A. XXXIV (Periv. dissecans). — Tschernüschew: C. f. G. 1881, 141. — Minkiewitsch: Virchow's A. XLI, 437. — Haussmann, Parasiten d. weibl. Geschlechtsorg. Berlin 1870, Hirschwald. — Neumann: Verh. d. deutschen dermat. Ges. 1889, 127. — Ostermair: Diss. Erlangen 1889. — Menge u. Krönig, Bacteriologie des weiblichen Genitalcanals. Leipzig 1897, Georgi.

gepudert hatte. Massenhafter blutiger Eiter floss aus. Grosse Geschwüre blieben zurück und hinterliessen bei der Heilung stenosirende Narben. Auch nach Bromalkohol-Tamponade und einer Irrigation mit reiner Carbolsäure beobachtete ich langdauernde, schlecht heilende Geschwüre. Bei Anwendung von Jodtinctur, starken Salicylsäure- oder Argentum-Lösungen schält sich die oberste Haut in Fetzen völlig ab.

Bei unreinlichen Blasenscheidenfisteln und gleichzeitiger Cystitis entsteht Entzündung der Vulva und der Scheide. Unter dem Einfluss der Schwangerschaftshyperämie hypertrophirt die Scheidenauskleidung, wird sehr hyperämisch, einzelne Papillengruppen schwellen erheblich an, werden hart, schmerzhaft (granulirte Vagina), viele Epithelien werden abgestossen und liegen als rahmähnliche Masse, oft als Schollen und Klumpen in der Vagina. Ohne dass Tripper besteht, fliesst dann ein dicker, tripperartiger Eiter aus.

Eine eigenthümliche Form ist die als Vaginitis adhaesiva beschriebene, bei alten Frauen vorkommende Scheidenentzündung. Sie ist meist auf das Scheidengewölbe beschränkt. Man sieht mitunter im Fornix vaginae kleine blutigroth gefärbte Punkte und dünnen Eiter. In anderen Fällen verschwindet stellenweise das Epithel, es bilden sich im Scheidengewölbe flach granulirende Flächen, welche mit einander verwachsen. Dadurch kann die Portio mit dem Fornix der Vagina theilweise verwachsen, so dass man einzelne dünne, scharfbegrenzte Stränge fühlt, oder vollständig, so dass, wie bei der senilen Involution, eine Portio nicht gefühlt wird. Es geht dünner, seröser Eiter und namentlich beim Touchiren, beim Coitus oder dem Einführen eines Speculums Blut in geringer Menge ab.

Die Vaginitis vetularum seu adhaesiva steht im Zusammenhange mit Endometritis. Ich finde, dass in solchen Fällen die von mir Endometritis atrophicans genannte Form meist gefunden wird. Heilt man auch die Vaginitis, so recidivirt sie eben deshalb immer wieder, weil das von oben kommende Uterussecret macerirend einwirkt. Die Einwirkung ist deshalb eine intensive, weil die dünne atrophische Epithelschicht der schrumpfenden, schlecht ernährten Vagina alter Frauen keine Regenerationskraft besitzt, so dass nach Maceration des Epithels kleine, erosive Geschwüre zurückbleiben. Diese epithelberaubten Stellen haben die Tendenz der Verklebung und Schrumpfung, welche da, wo das Secret zunächst sich befindet und die Epitheldecke am dünnsten ist — im Scheidengewölbe —, am meisten in die Erscheinung tritt.

Ferner kann sich von der Vulva aus ein entzündlich destructiver Process auf die Vagina fortsetzen, so dass bei den schweren Formen der Gangrän oder Diphtheritis, der Vulva bei Kindern, z. B. bei Scharlachdiphtherie, auch die Scheide sich betheiligt. Oxyuris ver-

micularis, aus dem After in die Vulva gekrochen, kann ebenfalls zur Entzündung der Vulva und der Vagina führen.

Die Vulvovaginitis kleiner Mädchen, die früher vielfach als ein Symptom der Scrophulose angesehen wurde, ist eine Trippererkrankung. Bei Erwachsenen bewirkt der herabfliessende Trippereiter ebenfalls Vaginitis. In dem Eiter entwickeln sich andere Bacterien.

Abscesse in der Scheide kommen hinten und seitlich als periproctische Abscesse vor. Sie wölben sich in die Scheide hinein. Die fieberhafte, schmerzhafte, acute Entstehung, die Prallheit, Glätte und Röthung der Oberfläche, die ödematöse Schwellung der Umgebung lassen leicht die Diagnose stellen. Da die Mastdarmwand dünner als die Scheidenwand ist, so brechen die Abscesse über dem Sphincter leicht nach hinten durch. Dann entsteht eine Fistula ani. Deshalb ist es gut, die Abscesse sofort nach der Vagina zu eröffnen. Aehnliche Abscesse eröffnete ich auch vorn hinter der Harnröhre. Vielleicht sind sie, wie beim Manne, die Folge einer Urethritis.

Einige Male fand ich bei Frauen, die über Beckenschmerzen klagten, die Scheide ganz glattwandig. Alle Rugae waren ausgeglichen. Die Scheidenwand geschwollen, etwas prall, wie ödematös. Die Scheide war dadurch verengt. Es scheint dies die Folge von Onanie bei älteren Frauen (Wittwen) zu sein.

Anatomie.

Die Scheide selbst, deren „Schleimhaut“ keine Schleimhaut, sondern eine Epidermis ist, enthält keine Schleim secernirenden Organe. Sind auch in der Scheide zweifellos Drüsen gefunden, so wird durch diese Drüsen der Scheidenauskleidung keineswegs der Charakter der Schleimhaut zu Theil. Aus diesem Grunde ist auch ein „Scheidenkatarrh“ nicht möglich. Katarrhalisches Secret ist eine Masse, welche aus quantitativ vermehrtem, normalem Secret einer Schleimhaut und aus Eiterkörperchen besteht. Da die Scheide zwar verhornte Epithelien abstösst, normaliter aber kein flüssiges Secret besitzt, so ist auch ein Katarrh ebenso unmöglich als ein Katarrh der äusseren Haut. Der „Fluor albus“ ist nicht Folge der Kolpitis, sondern der Endometritis.

Andererseits führt eine vermehrte Secretion des Uterus zu vermehrter Feuchtigkeit in der Scheide. Ist das Secret des Uterus nur eine Hypersecretion normalen Schleimes, z. B. nach einem Abort, so liegt der Schleim unschädlich in der Scheide. Enthält aber der Schleim Bacterien, wie z. B. bei Erosionen an der Portio, so quillt die Scheidenhaut auf und desquamirt. Dadurch werden tiefere Schichten blossgelegt, die ebenso Flüssigkeit liefern wie eine Brandblase an der äusseren Haut. Dann scheidet auch die Scheide Eiter ab, in dem sich Bac-

terien weiter entwickeln können. Dieser Process hat den Charakter einer acuten Krankheit.

Bei einer acuten Kolpitis findet man die Scheide im Speculum, wenn die Schmerzhaftigkeit und Schwellung das Einführen eines Speculums überhaupt gestattet, hochroth, an einzelnen Stellen ist sogar ein „diphtheritischer" Belag auf der Haut. Beim Vorschieben des Speculums entstehen einzelne Hämorrhagien, das Speculum streift gelblichen oder bräunlich-rothen Eiter und abgelöste Fetzen ab. Man findet grosse Massen gelblich-grünlichen übelriechenden Eiters. Auch die äusseren Geschlechtstheile sind von Eiter bespült und von ihm angeätzt.

Es kommt aber auch eine rein desquamative Vaginitis bei lange liegenden Pessarien vor. Man findet, ohne dass irgend welche Symptome bestanden, das ganze Pessar von einer eingedickten, Vernix caseosa-ähnlichen Masse umgeben. Doch ist dies nur der Fall, wenn die Scheide nicht zum Coitus benutzt wird, und wenn die Menstruation spärlich ist oder fehlt.

Bei Diphtherie in Folge von Infectionskrankheiten bei Kindern ist die Wulstung und Schwellung so bedeutend, wie die der Conjunctiva bei Blennorrhoe. Dabei kommt es zu Necrosen der ganzen Scheide. Auch das benachbarte Bindegewebe kann gangränesciren. Eine Paravaginitis trennt dann die Scheide von ihrer Umgebung so ab, dass sie gangränös zu Grunde geht (Paravaginitis dissecans). Solche Processe führen zu theilweisem oder völligem Verluste der Vagina, zu Atresien und später zu „Retentionscysten", Hämatokolpos und Hämatometra bei Abflussunmöglichkeit des Menstrualblutes.

Unter dem Namen Vaginitis exfoliativa sind seltene Fälle beschrieben, bei denen während der Menstruation Hautfetzen aus der Vagina abgingen.

Eine specifische Scheidenaffection, Kolpitis gummosa, sah Winckel. Die ganze Scheide war bei einer luetischen Person von bröckligen Syphilommassen angefüllt.

Fast ausschliesslich in der Schwangerschaft, oder wenigstens nach kurz vorhergegangener Schwangerschaft kommt eine eigenthümliche Affection der Scheide vor, die Kolpohyperplasia cystica (Winckel). Es handelt sich um Luftcysten in dem Bindegewebe, sowohl in den Papillen als tiefer sitzend. Vielleicht ist bei bestimmten Körperlagen die Luft in die Scheide gelangt und dann mechanisch in das Gewebe eingepresst. Da diese Affection weder Symptome macht noch zu gefährlichen Verschlimmerungen führt und post partum spontan verschwindet, so ist sie kein Gegenstand der Therapie.

Symptome und Verlauf.

Die Symptome der Scheidenentzündung bestehen in Schmerzen und Secretion. Die Patientinnen empfinden einen brennenden Schmerz und Gefühl von Schwere und Hitze im Becken. Bei Tripper ist charakteristisch die Schmerzhaftigkeit bei dem Urinlassen in Folge gonorrhoischer Urethritis. Der Trippereiter hat meist das Aussehen des Pus bonum, d. h. er ist dickflüssig und grünlich-gelb.

Das Touchiren oder das Einführen eines Speculums kann wegen des Schmerzes und der Schwellung der Vaginalwand zunächst unmöglich sein. Selbst die Irrigation der Scheide ist anfangs so empfindlich, dass man dünne Mutterrohre und milde Mittel wählen muss. Der Beischlaf ist wegen Schmerzhaftigkeit unmöglich.

Auch bei Anätzungen der Vagina und Vulva durch jauchende Ausflüsse, z. B. bei Carcinoma uteri, ist die Empfindlichkeit der Vagina mitunter so stark, dass jedes Touchiren die grössten Schmerzen bereitet.

Bei acuten Entzündungen der Scheide wird öfter etwas Fieber beobachtet. Der ganze Leib, namentlich die Uterusbewegungen bei der combinirten Untersuchung, können empfindlich sein, ein Symptom, das auf Betheiligung des Uterus und Peritonäum hindeutet. Auch Abort, Verjauchung des Uterusinhaltes und schwere Perimetritis schliesst sich unter Umständen an eine Vaginitis an, die der Scheide die Fähigkeit der Selbstreinigung raubt.

Bei Diphtherie und spontaner Gangrän der Scheide ist hohes Fieber und jauchiger, mit gangränösen Fetzen vermischter Ausfluss vorhanden. Man zieht mitunter bei diesen Fällen aus einer spontan entstandenen Durchbruchsstelle oder einem eröffneten paravaginalen Abscess grosse Fetzen abgestorbenen, stinkenden Gewebes heraus. So entfernte ich durch Ziehen ein 10 cm in Quadrat grosses Stück der Lamina subperitonaealis aus einem Loche im vorderen Fornix. Die localen Symptome scheinen oft nicht erheblich zu sein, denn bei späteren Gynatresien konnte oft die Anamnese keine frühere locale Affection der Scheide nachträglich feststellen. Möglich, dass auch der allgemeine und schwere Verlauf der ursächlichen Krankheit, z. B. Typhus und Scarlatina, seiner Zeit die Schmerzen verdeckt hatte.

Wenig Einfluss auf das Allgemeinbefinden haben die chronisch verlaufenden Formen der Kolpitis. Die adhäsive Vaginitis, eine exquisit chronische Krankheit, macht wenig Symptome. Nur fliesst meist etwas Blut aus, wodurch die Patientinnen aus Furcht vor Krebs sehr geängstigt sind.

Bei der granulösen Entzündung der Schwangeren fühlt sich die Vagina wie ein Reibeisen an. Das Touchiren ist schmerzhaft.

Wird die schädliche Ursache, z. B. ein alter Tampon oder ein unzweckmässiges Pessar, entfernt, so verschwindet die Vaginitis von selbst. Stammt aber der Ausfluss aus dem Uterus und gelingt es nicht, die Endometritis zu heilen, so bleibt auch die Vaginitis bestehen.

Diagnose.

Zur Diagnose genügt nicht die Mittheilung der Patientin, dass „Ausfluss" vorhanden sei. Die Besichtigung der Vagina im Speculum ist nöthig. Ist die Vagina auch überall mit Secret bedeckt, ist sie aber blassroth und nicht schmerzhaft, so ist die Vagina wohl der Aufenthaltsort, aber nicht der Entstehungsort der Secrete. Zur Vaginitis gehören Schmerzen bei der Berührung, eine hochrothe Färbung und Schwellung, oder der Befund der Schwellung einzelner Papillengruppen. Dagegen kann man die granulöse und adhäsive Vaginitis beim Touchiren diagnosticiren. Bei der ersteren fühlt man die harten gerstenkornartigen Granula, bei der zweiten die oft leicht zerreisslichen Stränge zwischen Portio und Scheide. Ja nicht selten fühlt man die Vaginitis adhaesiva, während im Speculum die Stränge nicht zu sehen sind.

Die Kolpohyperplasia cystica wird durch Einstechen und Entleeren der Blasen, somit durch den Nachweis der Luft unter der Hautoberfläche diagnosticirt.

Für acute Tripperinfection spricht der acute, sonst unerklärliche Beginn, eine eventuell complicirende Bartholinitis, der massenhafte gelbe, etwas riechende Eiter, eine schmerzhafte Empfindung beim festen Andrücken der mitunter verdickten Urethra an die Symphyse. Harndrang bezw. Brennen beim Urinlassen. Den Beweis liefert die mikroskopische Untersuchung. Man muss stets, sei es zu einem positiven, sei es zu einem negativen Ergebniss betreffs des Vorhandenseins von Gonokokken kommen.

Zum Erstaunen des Ehemannes kann man oft noch nach einem Jahrzehnt behaupten, dass im Beginne der Ehe eine Tripperansteckung vorhanden war, wenn die Frau sich noch jetzt an den „Blasenkatarrh und den ganz plötzlich eingetretenen eitrigen Ausfluss" nach den ersten Cohabitationen erinnert.

Uebrigens ist nicht zu leugnen, dass stark eitrige Vaginitis auch in anderer Weise entstehen kann. Hat eine Frau eine klaffende Vulva und bedeutende Cervicalschleim-Production, so können zufällig z. B. vom After aus in die Vagina gelangende Saprophyten eine acute Va-

ginitis bewirken. Bei klaffender Vagina sieht man oft, namentlich im Sommer, wiederkehrende, acute, eitrige Ausflüsse aus der Vagina, die keine Gonokokken enthalten und bei Ausspülungen verschwinden. Nachdem eine plastische Operation die Vulva gut schliessend hergegestellt hatte, blieben die Entzündungen der Vagina weg. Auch habe ich öfter langdauernde Eiterungen in der Vagina nach Auskratzungen des Uterus bei Virgines beobachtet.

Behandelt man Kinder an Scharlach-Diphtheritis oder anderen schwer verlaufenden Infectionskrankheiten, so besichtige man häufig die Genitalien, um sich nicht plötzlich von einer schon vorgeschrittenen Zerstörung überraschen zu lassen. Ich habe als Hausarzt Fälle gesehen, wo bei schwerer Rachendiphtherie eine diphtheritische Ophthalmie und eine diphtheritische Vulvitis und Vaginitis fast gleichzeitig entstanden. Ja eine Verblutung aus einer bei Vaginaldiphtherie arrodirten Arterie habe ich bei einem Kinde von 12 Jahren beobachtet und vergeblich behandelt.

Prognose.

Je acuter der Fall ist und je frischer er zur Behandlung kommt, um so besser ist die Prognose. Wird bei acuter Tripperentzündung anders als nur mit Ausspülungen behandelt, so besteht die Gefahr einer acuten Endometritis, Metritis und Perimetritis. Die Prognose ist dann schlecht, wenn es unmöglich ist, das ursächliche Moment, z. B. Krebsjauche und Uterusausflüsse, wegzuschaffen. Bei diphtheritischen, gangränösen Entzündungen gehen kleine Kinder fast immer zu Grunde. Aber auch wenn die augenblickliche Gefahr vorüber ist, wird die Prognose doch durch die Folgen, Verwachsungen u. s. w. getrübt.

Therapie.

Vaginitis in Folge eines reizenden oder verletzenden Pessars oder Tampons verschwindet in Folge der Selbstreinigung der Vagina spontan nach der Entfernung des causa peccans. Einige adstringirende Injectionen beschleunigen die Heilung. Täuscht eine Endometritis die Secretion der Vagina vor, so wird die Endometritis behandelt.

Die Gonorrhoe der weiblichen Genitalorgane wird weiter unten im Zusammenhang besprochen werden. Hier sei nur bemerkt, dass die Vaginitis gonorrhoica am besten mit 1procentiger Chlorzinklösung behandelt wird. Diese Spülungen beseitigen den Ausfluss überraschend schnell, schützen aber nicht vor Recidiven. Höchst gefährlich ist es, bei Tripper mit Instrumenten in den Cervix und den Uterus zu fahren, was nicht oft genug betont werden kann.

Es sei mir gestattet, an dieser Stelle einige praktische Winke über die Methoden einzufügen, nach denen man Medicamente auf die

Vagina einwirken lässt. Man kann ausspülen, auswischen, ausätzen, einpudern oder Salben einführen.

Als Instrument zur Application von Flüssigkeit in die Scheide wird der Irrigator mit Mutterrohr gebraucht, am besten beide aus Glas. In den Schlauch ist ein Hahn eingeschaltet, welcher aufgedreht wird, sobald das Mutterohr in die Vagina gelangt ist.

Scheidenspülungen.

Zum Zweck der Entfernung von gutartigen Massen, Schleim oder Blut, setzt man dem Wasser 30 g Soda (Natron carbonicum), 2 Esslöffel Spiritus oder Eau de Cologne bezw. milde Desinficientien zu.

Die Temperatur des Wassers sei die der Patientin angenehme: 25 bis 30° R. Die Patientin muss die Spülung weder als „heiss“, noch als „kalt“ empfinden. Als Desinficientien wendet man an: Salicylsäure 3 : 1000 (30 Acid. sal. : 300 Alkohol, davon 2 Esslöffel zu 1000, beisst oft etwas!), Thymol 1 : 1000, Aqua chlorata ana mit Wasser (wirkt gut desodorisirend), Kalium permanganicum 5 : 1000, Sublimat 0,5 bis 1 : 1000, Creolin, Lysol 5 bis 10 : 1000, Chinosol 2 : 1000, Formalin 2 bis 3 Esslöffel zu 1000 gleich einer 1- bis 2procentigen Lösung von Formaldehyd, Borsäure 30 bis 40 : 1000. Auch Acidum lacticum ist als schon physiologisch in der Scheide bacterientödtend zu Spülungen empfohlen. Milchsäure löst sich in Wasser — zu Injectionen 20 : 1000, als 50procentige alkoholische Lösung ist es ein starkes, mit dem Pinsel aufzutragendes Aetzmittel. Ein sehr stark adstringirendes Mittel ist Wasserstoffsuperoxyd, das als 10procentige Lösung in den Apotheken erhältlich ist. Man setzt es im Verhältniss 1 : 5 zum Wasser. Es desinficirt gut, muss aber wegen leichter Zersetzung immer frisch bezogen werden als Hydrogenium hyperoxydatum solutum.

Als Adstringentien, welche auch gleichzeitig desinficiren: Cuprum sulfuricum 10 bis 30 : 1000, Tannin 10 bis 30 : 1000, Plumbum aceticum 1 bis 5 : 1000, Ferrum sulfuricum 5 bis 20 : 1000, Argentum nitricum 1 bis 2 : 1000 (mit Aqua destillata!). Diese Mittel machen Flecke in die Wäsche. Alumen 10 bis 25 : 1000. Liquor Aluminii acetici 20 bis 50 : 1000. Statt der Liqu. Alum. acet. wird besser das Aluminium acetico-tartaricum (Alsol) 10 bis 30 : 1000 gebraucht. Alsol 100 solve in Aqua frigida 100, adde Acidi acetici 10,0. Ist das Wasser kalkhaltig, so trübt sich die Lösung ohne Essigsäurezusatz. Von dieser Lösung nimmt man 10 bis 30 g zu 1 l Wasser. Zincum sulfuricum und Zincum sulfocarbolicum 1 bis 5 : 1000. Zincum aceticum 10 bis 30 : 1000, Hydrargyrum oxycyanatum als blaue Pastillen, 0,25, 0,5 bis 1 : 1000, Kresolum purum liquefactum 5 bis 10 : 1000.

Carbolsäure ist zwar das älteste, aber sicher auch das Desinficiens, bei dem am leichtesten Verätzungen, Vergiftungen u. s. w. vorkommen. Deshalb soll man sie überhaupt nicht mehr zu Irrigationen anwenden. Ihr Concentrationsgrad war 3 : 100 sorgfältig gemischt!

Das handlichste Mittel ist gewiss das Sublimat und das Hydrargyrum oxycyanatum in Form der Pastillen. Ein Irrthum ist kaum möglich, wenn die Pastillen gut signirt, verpackt und sicher aufbewahrt sind. Werden die Pastillen nass, so verderben sie. Man muss ganz sicher sein, dass nicht etwa ein Theil der Lösung in den Darm fliessen kann.

Ich wende zu den Spülungen, wenn Uterusschleim oder Blut beseitigt werden soll, 3procentige Sodalösung an, ein gehäufter Esslöffel Sodapulver zu 1 l Wasser. Diese Sodalösung verflüssigt den Schleim, wirkt desodorisirend und desinficirt in genügendem Maasse. Auch setzt man dem Wasser noch 30 bis 50 g Alkohol zu. Da der Scheidenschleim sauer reagirt, so werden auch sauer reagirende Spülungen, z. B. mit Alsol 2 : 100, den natürlichen Verhältnissen entsprechen.

Principiell wende man niemals Spülungen mit Wasser oder gar Kräuterthee an. Nicht adstringirende Flüssigkeiten erweichen die Oberfläche, etwas Flüssigkeit bleibt zurück und wirkt weiter macerirend. Man erreicht gerade das Gegentheil. Man unterhält den Ausfluss, er hört oft, sobald nur einige Tage die gewissenhaft gemachten Spülungen sistirt werden, ganz von selbst auf.

Der Sinn der Spülungen ist, ein Medicament mit der Scheidenhaut in Berührung zu bringen. Weilt das Medicament lange in der Scheide, so wird es mehr Wirkung haben, als wenn die Spülung nur kurze Zeit dauert. Es muss also das Wasser möglichst langsam fliessen, der Irrigator muss niedrig, nur so hoch über den Genitalien stehen, dass der Druck eben nur zum Ausfliessen genügt. Je langsamer je besser! Dagegen fehlen die Patientinnen meist. Um Zeit zu sparen, wird der Irrigator hochgehängt und die Irrigation so schnell als möglich ausgeführt.

Der zu grosse Druck ist auch gefährlich, namentlich in der Zeit der Menstruation! Ich habe es schon einige Male erlebt, dass während bezw. unmittelbar nach einer unter zu grossem Drucke ausgeführten Irrigation plötzlich heftige Schmerzen entstanden. In einem Falle lag der Uterus retroflectirt, die Portio klaffte, so dass die Spitze des Mutterrohres wohl direct in die Cervix gedrückt war. Es ist nicht zu bezweifeln, dass hier der zu grosse Wasserdruck das Wasser in den Uterus oder sogar durch die Tuben getrieben hatte. Im ersteren Falle entsteht Uteruskolik. Im letzteren könnte Peritonitis die Folge sein. Deshalb muss man den Patientinnen sagen: Je langsamer das

Spülwasser fliesst, um so wirkungsvoller ist die Spülung, starker Druck nützt nichts, sondern schadet.

Ausserdem soll die Patientin bei Scheidenspülungen stets liegen, dadurch gelangt das Wasser höher nach oben, die Vagina bläht sich auf, durch die Dehnung werden die Falten auseinandergedrückt, so dass die medicamentöse Flüssigkeit mit der ganzen Oberfläche gut in Berührung kommt. Auch in den unteren Theil der Cervix fliesst auf diese Weise die Flüssigkeit ein. Erzählt eine Patientin, dass sie täglich spüle, und findet man den ganzen Fornix vaginae voll Schleim, so kann man sicher sein, dass die Spülung im Stehen oder Sitzen gemacht ist.

Liegt die Patientin auf einem der käuflichen Unterschieber oder Bettschüsseln, so fliesst leicht Flüssigkeit über. Längere Spülungen mit 3 oder 4 l sind ohne Hilfe, d. h. ohne eine Person, die die Bettschüssel immer wieder ausschüttet, kaum möglich. Ich gebrauche deshalb seit Jahren in der Klinik einen Blechunterschieber (Figur 46), der sich ausserordentlich bewährt hat.

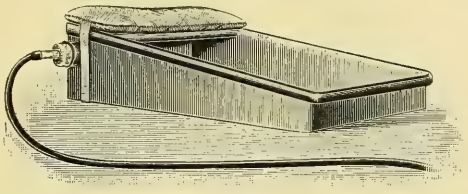

46

Blechunterschieber
mit Abflussvorrichtung und aufgebundenem Kissen.

Die Patientin ruht bequem auf dem concaven oberen Stück, das beliebig mit einem Polster oder Gummi bedeckt werden kann. Der Unterschieber fasst 4 l und hat auch an der Seite ein Loch für ein eventuelles Abflussrohr. Es ist also permanente Irrigation ebenso leicht anzuwenden.

Nach der Spülung soll die Patientin noch einige Zeit — ca. 10 Minuten — in gleicher Lage liegen bleiben, damit nicht beim Erheben vom Lager die Flüssigkeit sofort bis auf den letzten Tropfen die Scheide verlässt. Oft fliesst, wenn die Patientin sich erhebt, noch nach Stunden ein Wasserschwall aus der Scheide ab, so dass also die einige Zeit zurückgehaltene Flüssigkeit ihre Wirksamkeit auf die Scheide und Portio gut entfalten konnte.

Tamponade.

Eine andere Methode, Arzneimittel auf die Scheide einwirken zu lassen, ist die Tamponade: in Knieellbogenlage oder in Sims'scher Seitenlage (vergl. S. 35 Figur 21) wird die Scheide zum Aufblähen gebracht. Man kann die Vulva durch ein Sims'sches Speculum oder durch Einhaken von 2 Fingern eröffnen. Nunmehr stopft man die Scheide mit kleinen in ein Medicament getauchten Wattebäuschen oder

Gazestreifen so aus, dass die „Tampons“ zunächst ringsherum mit einer langen Zange zwischen Portio und Scheide in das Scheidengewölbe geschoben werden. Es liegt also ein Kranz von Watte im Scheidengewölbe. Zum Einschieben dieser Wattebäusche benutzt man gerade oder gebogene Tamponzangen (Figur 47 bis 49). Liegt dieser Kranz von kleinen Tampons gleich hoch mit der unteren Fläche der Portio, so kann nunmehr ein grosser Tampon auf die Portio

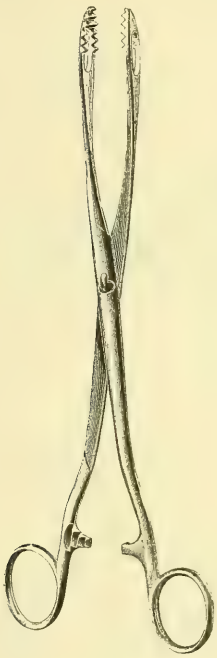

47

Tamponzange mit breitem Maul, nur für die Vagina.

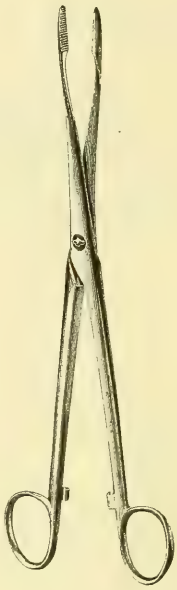

48

Kornzange mit schmalem Maul für Scheide und Cervix.



49

Dünne Tamponzange für Cervix und Uterus.

direct aufgedrückt werden. Der übrigbleibende Theil der Scheide wird zuletzt, so dass er möglichst weit und entfaltet bleibt, ebenfalls mit Watte ausgestopft. Legt sich die Patientin danach auf den Rücken, so drücken sich die Scheidenwände eng an den grossen Gesammttampon an und drücken das Medicament aus ihm aus. Alle Falten, Tiefen und Buchten kommen mit dem Medicament gut in Berührung. Auch der directe Gegendruck gegen die Vaginalwände wirkt bei dieser Methode antiphlogistisch.

Da sich alle Salze in Glycerin weit besser lösen als im Wasser, und da das Glycerin an sich eine austrocknende Wirkung hat, so wählt man als Vehikel für die Medicamente am besten das Glycerin.

So löst man z. B. 10 g Alaun und 20 g Borsäure in 200 g Glycerin zum Eintauchen der Tampons. Auch Ichthyol 20 oder 10 : 200 wird angewendet. Das Ichthyol trocknet gut aus und macht die Scheidenwände fest. Das „Glycerin tannique" hat vor dem Alaun-Glycerin keine Vorzüge, ist aber wegen der Flecke, die in der Wäsche entstehen, weniger empfehlenswerth. Ferner kann man Jodtinctur oder Jodkali in Glycerin lösen oder eine Jodoform-Glycerinemulsion anwenden. Wässerige Lösungen z. B. von Argentum nitricum, Protargol, Aristol lassen sich ebenso zur Tamponade verwenden. Auch Salben oder Pulver, in Gaze eingewickelt, z. B. Airolsalben, sind vor die Portio zu appliciren. Will man stark adstringirend wirken, so stellt man aus Tannin, Jodoform und Glycerin einen dicken Brei her, sättigt mit ihm kleine Watte- oder Gazefetzen und schiebt sie wie oben beschrieben ein.

Soll die Patientin die Tampons selbst einführen, so gelingt dies oft nicht, weil die Patientin nicht geschickt genug ist. Man hat eine grosse Anzahl Tamponträger construirt, von denen sich nicht einer bewährt hat. Ich habe folgende Methode als beste gefunden: Ein Bausch Watte wird durch festes und enges Umwickeln von Zwirnfäden zu einem ungefähr 10 cm langen und 1 cm dicken „Stäbchen" geformt. Dies Stäbchen von der Form und Dicke eines Fingers, das wegen des engen Umwickelns genügend fest ist, kann ebenso wie ein Mutterrohr von der Patientin in die Scheide eingeschoben werden. Die Patientin drückt nach dem Einschieben noch einmal kräftig auf das Ende des eingeführten Stabtampons, so dass er hinter der Vulva verschwindet. Der fingerförmige Stabtampon liegt nun in der Vagina. Ist er mit einem Medicament, z. B. Alaun-Bor-Glycerin ana 10 : 100, gut getränkt, so wirkt das Mittel auf die ganze Scheide von der Portio bis zur Vulva ein.

Um der Patientin die Entfernung der Tampons zu ermöglichen, bindet man an jeden Tampon einen festen Faden. Geschieht dies nicht, so muss der Arzt den Tampon entfernen. Da das Herausdrücken mit dem Finger schmerzhaft ist, so führt man ein Speculum ein und erfasst in demselben den sich oben präsentirenden Tampon mit der Zange.

Man nahm früher die Tamponade auch im Röhrenspeculum vor, doch kann man dabei die Tampons schwer an bestimmte Stellen befördern.

Trockene Behandlung.

Vaginalkugeln. Salben. Pulver.

Man stellt aus Glycerin, Gummi arabicum und verschiedenen Medicamenten Vaginalkugeln her. Diese Methode ist nicht praktisch, entweder fallen die Kugeln bald heraus, oder die schmelzenden Massen beschmutzen Vulva, Beine und Wäsche. Die Wirkung ist jedenfalls unsicher, es sei denn, dass man die Kugeln Abends einschiebt und Nachts liegen lässt.

Auch Salben aus Vaselin, Lanolin und Adstringentien hergestellt, auf Tampons gestrichen, werden vielfach angewendet: so z. B. Bismuth. subnitrici 2 : 10 Lanolin, Acid bor. 10 : 100, Argentum nitric. 1 : 50, Unguentum Hydrargyri albi Ichthyol 10 : Lanolin 100 etc. etc.

50
Salbenspritze für die Scheide.

Es ist nicht leicht, Fettsalben gut in der Scheide zu vertheilen, weil sie fester an dem Salbenträger als an der nassen Vagina haften. Deshalb nehme man zu den Vaginalsalben von Airol, Alaun, Dermatol, Ichthyol, Borsäure etc. in Wasser lösliche Constituentien, z. B. Pflanzenschleim, Gummi arabicum in Wasser und Glycerin gelöst, oder Lanolin. Am besten befördert man die Salbe mit einer Salbenspritze (Figur 50) in die Scheide. Diese Methode hat den grossen Vorzug, dass man ohne die geringsten Schmerzen, selbst bei enger oder kindlicher Vagina, die Salbe hoch oben im Fornix auspressen kann.

Es ist dies eine „Sprechstundenmethode“. Die Salbe hält sich 3 bis 4 Tage in der Scheide. Patientinnen, die sich nicht in eine Klinik legen können, werden auf diese Weise, wenn nicht in vollkommenster, so doch in guter Weise behandelt. Kleinen Mädchen mit Vulvovaginitis bringt man das Medicament ohne Schmerzen oder Verletzungen leicht in die Vagina hinein. Der obere Theil wird vom Glascylinder abgeschraubt. Die in einer Tube dosirte Salbe wird in den Glascylinder eindedrückt, der obere Theil wird angeschraubt, und nunmehr wird die Salbe in die Scheide eingedrückt.

Namentlich vor dem Massiren habe ich oft den Scheidengrund mit Salbe ausgefüllt. Beim Massiren wird sie gleichsam in die Vaginalwand eingerieben.

Eine bequeme Methode, trockene Medicamente an die Portio zu befördern und hier zu erhalten, sind die „Pulverbeutel“. Man nimmt ein Stück dünne Gaze von 20 cm Länge und 10 cm Breite. Auf

das obere Ende schüttet man einen Esslöffel von Bortannin (1 : 1) oder Jodoformtannin (1 : 1), oder Salicylsäureamylum, oder Airol, oder Argonin oder Alaunzucker (1 : 20 gut gemischt). Der Gazestreifen wird zusammengelegt und der lose Pulverbeutel gegen die Portio gedrückt. Dadurch erzielt man, da der lockergefüllte Beutel sich anschmiegt und das Pulver leicht durch die Maschen der Gaze dringt, eine gute Einwirkung auf die Portio, bezw. eine gute Blutstillung oder Austrocknung des Vaginalgewölbes. Auch auf eine ganz dünne Wattetafel kann man das Pulver schütten, die Enden zusammenbinden und so einen Beutel- bezw. Pulvertampon herstellen. Pulver befördert man fein vertheilt in die Scheide am besten mit dem Pulverbläser (Figur 45 S. 79). Das Pulver bedeckt dabei in ganz dünner Schicht erst die Portio, zieht man das Röhrenspeculum zurück — die Scheidenwände, zuletzt pudert man noch die Vulva und ihre Umgebung ein. Dazu eignet sich sehr gut das Dermatol.

Das locale Bad der Scheide wird so ausgeführt, dass man ein möglichst weites Röhrenspeculum einführt und in dasselbe z. B. Liquor Aluminii acetici, Holzessig, Protargol- oder Argentumlösung eingiesst. Man wischt vorher mit einem Wattepinsel den Cervix aus und die Portio ab. Durch Senken des äusseren Speculumrandes lässt man die getrübte Flüssigkeit ausfliessen. Nun giesst man reine Flüssigkeit ein, zieht das Speculum, die Scheide abreibend, langsam heraus, und wischt mit dem Reste der Flüssigkeit die Falten der Vulva gut aus. Ein Wattebausch, in der Rima ani liegend, schützt die Umgebung und die Kleider vor Nässe und Flecken. Die Procedur, langsam und wiederholt vorgenommen, säubert sehr gut die Scheide.

Bei der Vulvovaginitis kleiner Mädchen ist die Behandlung mit der Salbenspritze (S. 96 Figur 50) ganz vortrefflich. Zu diesem Zwecke hat man Scheidenansätze mit einem glatten, erbsengrossen Knopf, der leicht durch die kleine Hymenalöffnung bis an die Portio vorgeschoben werden kann, ohne Schmerzen oder Verletzungen zu machen. Selbst bei Neugeborenen habe ich eitrige Vaginitis — Infection mit Bacterium coli — beobachtet.

Die trockene Behandlung der Vaginitis ist besonders für die Armenpraxis in der Sprechstunde zu empfehlen, wenn man schnell mehrere Patientinnen abfertigen muss, die nicht in der Lage sind, sich Irrigator und Medicamente zu beschaffen.

Man führt ein Röhrenspeculum ein, schüttelt in dasselbe das Pulver und schiebt es mit einem Wattebausch nach oben. Während man das Speculum zurückzieht, wird das Pulver mit der ganzen Vaginalwand in Berührung gebracht. Von den oben erwähnten Pulvern sind namentlich das Dermatol und das Bortannin vortreffliche blutstillende.

nicht reizende Mittel. Zum Einführen des Pulvers kann man sich auch eines Simon'schen Löffels bedienen, mit dessen Rückseite man das Pulver gegen die blutenden Stellen und in die blutenden Höhlen drückt.

Das Pulver vertheilt sich langsam, wirkt stark adstringirend und behält 3 bis 4 Tage lang seine Wirkung. Nach dieser Zeit werden die oft mit Fetzen der abmacerirten Haut vermischten Reste des Pulvers ausgespült.

Stärkere flüssige Medicamente kann man auch aufpinseln, so reines Ichthyol oder Thiol, Jodtinctur, starke Alaunlösungen, Salicylspiritus, Jodoformäther. Letztere zwei Mittel machen oft grosse Schmerzen, während Jodtinctur nur schnell vorübergehendes Brennen erzeugt.

Aus Calomel, Salz und Wasser stellt man einen Brei her, mit dem man wie mit weisser Farbe die ganze Vagina auspinseln kann. Für Syphilis ist diese Therapie specifisch.

Bei der gangränösen Vaginitis ist nach Abstossung aller abgestorbenen Partien das Einlegen eines die Stenose verhindernden, gut eingefetteten Stabtampons zu empfehlen. Am besten wird ein in Oel getauchter 10procentiger Jodoformgazetampon eingelegt, der 4 bis 5 Tage liegen bleibt.

Bei zu starker Secretion während der Schwangerschaft sind reinigende Irrigationen erlaubt. Adstringentien sind in dieser Zeit verboten, deshalb setze man als Desinficiens nur Borsäure oder Kali permanganicum zu. Lysol passt auch, erzeugt aber starkes Brennen selbst in $^1/_2$procentigen Lösungen. Als Nachbehandlung nach allen stärkeren Spülungen bei Vaginitis ist eine schwache Sublimatlösung 1 : 2000 oder eine Sodalösung (30 : 1000) mit etwas Alkohol- bezw. Eau de Cologne-Zusatz oder Hydrargyrum oxycyanatum 0,5 : 1000 zu empfehlen.

C. Cysten der Scheide[1].

Scheidencysten haben eine sehr verschiedene Grösse, sie können nussgross sein und auch so gross, dass sie die Geburt erschweren und die Functionen der Beckenorgane behindern. Da sie selten Symptome machen, so werden sie meist zufällig gefunden.

Bei kleinen Cysten handelt es sich um Retentionscysten der sporadischen Scheidencysten. Grössere Cysten entstehen nach J. Veit

[1] Huguier: Gaz. méd. de Paris 1846. — Peters: M. f. G. XXXIV, 141. — Kaltenbach: A. f. G. V. — Hörder: A. f. G. IX. — Preuschen: Virchow's A. LXX, 1877, p. 111. — Schröder: Z. f. G. III, p. 424. — Winckel: A. f. G. II, 383; Berliner klin. Woch. 1866, No. 23. — Lebedeff: Z. f. G. VII. — Graefe: Z. f. G. VIII. — Veit: Z. f. G. VIII. — Kocks: A. f. G. XX. — Kleinwächter: Prager med. Woch. 1883, 9. — Veith: In.-Diss. Breslau 1889. — Thorn: C. f. G. 1889, 657.

aus dem Wolff'schen Gang. Es ist auch möglich, dass nur ein Müller'scher Gang zur Ausbildung kam und das Rudiment des anderen als Cyste an dem ausgebildeten anliegt (Freund). Oefter handelt es sich auch um Vulvacysten, die bei grösserem Innendruck sich nach oben hin ausbreiteten. Der Inhalt der Cysten ist meist dicke, schleimige, fast colloide, helle Flüssigkeit. Die Cysten sind mit Cylinderepithel, das durch Innendruck kubisch werden kann, ausgekleidet. Auch Flimmerepithel, Plattenepithel und Papillenbildung (Kleinwächter) ist gefunden. Selbst multiloculäre Cysten sind beschrieben. Es kommt auch vor, dass eine Cyste eine kleine Oeffnung hat, aus welcher sich von Zeit zu Zeit der Inhalt ergiesst.

Die Cysten liegen meist oberflächlich. Der Inhalt schimmert oft an einer Stelle durch die stark verdünnte Haut durch. Seltener ragen sie polypös in die Scheide hinein. Auch haben manche eine dicke Wand über sich. Die Diagnose ist leicht. Verwechslungen sind bei combinirter Untersuchung von Rectum, Blase, Bauchdecken und Scheide aus nicht gut möglich.

Kann man eine Cyste aus ihrem Bette herauspräpariren, so ist dies natürlich die radikalste Methode der Heilung. Man vereinigt danach die Höhle durch tiefe, versenkte und durch oberflächliche fortlaufende Katgutnähte. Gelingt die Vereinigung nicht, so wird mit Jodoformgaze tamponirt. Bleibt die primäre Heilung aus, so schadet das nicht viel. Man behandelt mit Spülungen nach, bis die Heilung vollkommen ist.

Die einfache Punction genügt jedenfalls nicht, da sich die Cysten bald wieder füllen. Gelingt also das Herauslösen des ganzen Sackes nicht, so muss man ein möglichst grosses Stück der Wand excidiren. Man sticht erst mit dem Messer hinein, so dass der Inhalt austritt, führt in das Loch ein Scheerenblatt, hebt den schlaffen Sack mit einer Pincette ab und schneidet möglichst viel von der Wand aus, bezw. ab. Dann sucht man die Cyste herauszureissen. Gelingt es nicht, so kann man durch die blutige Naht Cystenwand und Vaginalwand vereinigen. Die zurückbleibende Krypte wird ausgekratzt und mit dem Paquélin oder einem Aetzmittel, z. B. Liquor ferri sesqu., verschorft, im anderen Falle kann selbst ein kleiner Cystenrest einen sinuösen Raum bilden und jahrelang Schleim abscheiden.

D. Neubildungen der Scheide[1].

Das Carcinom der Vagina ist als secundäres vom Cervixcarcinom ausgehend häufig, als primäres selten. Es kommt als Tumor und als

[1] C. Mayer: Verh. d. Berl. geb. Ges. IV, 142. — E. Martin: M. f. G. XVII, 321. — Freund: Virchow's A. LXIV. — Küstner: A. f. G. IX. —

Geschwür vor. Im letzteren Falle kann es eine runde oder ovale oder ringförmige, harte, unregelmässige, bröckelnde, leicht blutende, ulcerirte Fläche bilden. Meist sitzt es hinten, man findet oft die Rectalwand fixirt und betheiligt. Ja, es giebt Fälle, wo erst die Operation die Abstammung vom Rectumcarcinom klar macht. Das Rectalcarcinom ist ein Cylinderzellencarcinom, weich, roth, zottig, das Vaginalcarcinom ein Plattencarcinom, blasser, härter, mehr einer höckerigen Geschwürfläche gleichend. Oft bildet es paravaginale Knollen, die tief in das Beckenzellgewebe hineinwachsen. Nur einmal habe ich zufällig ein bohnengrosses, eben beginnendes symptomloses Vaginalcarcinom entdeckt, operirt und definitiv geheilt. Meist sieht man die Fälle erst weit vorgeschritten.

Die Symptome sind Schmerzen, Ausfluss und Blutung. Das Vaginalcarcinom[1] findet man meist bei Greisinnen; in der Jugend ist es selten, doch kommt Complication mit einer Geburt resp. Geburtshinderniss durch ein ringförmiges Carcinom vor.

Das maligne Deciduom oder Syncytiom führt fast stets zu Metastasen in der Vagina. Es sind dies meist mehrere durch gesunde Partien getrennte, überaus blutreiche, mit Hämorrhagien durchsetzte, weiche dunkle, fast schwarze Geschwülste, die aber nicht diffus in die Umgebung übergehen, sondern auszuschälen sind.

Ist das Carcinom beweglich, so präparirt man es, von oben beginnend, auf die Gefahr hin, eventuell den Douglas zu eröffnen, heraus. Der Defect wird sofort durch die Naht geschlossen, oder, falls er zu gross ist, mit Jodoformgaze tamponirt. Bei beweglichem Uterus zieht man ihn herab und näht nach Entfernung der Geschwulst den oberen Rest der Vagina an den unteren. Ist schon senile Involution eingetreten, so sind diese Operationen zwar schwierig, aber doch immer möglich, eventuell spaltet man auf einer oder auf beiden Seiten die Vagina, um Raum zu bekommen. Die Urethra scheint dem Carcinom lange zu widerstehen. Ich habe hinter und am Blasenhals carcinomatöse Drüsen entfernt, so dass die Urethra fast ohne Zusammenhang verlief. Trotz dessen trat völlige Heilung ein.

Bei dem Herauslösen tiefsitzender Knollen habe ich den Ureter verletzt und direct durch die Naht mit gutem Erfolg geschlossen. Die Blutung ist oft so bedeutend, dass Umstechungen und Unterbindungen

---

v. Grünewaldt: A. f. G. XI, 511. — Schröder: Z. f. G. III, 423. — Bruckner: Z. f. G. VI, 110. — Lymann: C. f. G. 1891, p. 780. — Hermann: ibid. 781. — Strassmann: ibid. 825. — Hecht: Diss. München 1891. — Fischer: Z. f. G. XXI, 1. — Decio: Annali di obst. Milano 1890, 107. — Zierold: Münch. med. Woch. XXXVI, 89. — Olshausen: C. f. G. 1895, 1.

[1] Weigert: Virchow's A. LXVII, p. 264. — Frick: ibid. CXVII, 1889, p. 248.

im Stich lassen. Man muss dann Klemmpincetten vorläufig liegen lassen und nach 3 Tagen entfernen.

Ein grosser Fortschritt liegt in Olshausen's Exstirpation der Vagina. Ein Querschnitt trennt den Damm von rechts nach links. Von hier aus präparirt man sich schneidend und mit dem Finger drückend und reissend jenseits der harten Masse des Carcinoms zwischen Vagina und Rectum nach oben. Die Verletzung des Rectums sucht man durch Controle vom After aus zu vermeiden, doch habe ich auch absichtlich einen verdächtigen Streifen des Mastdarms resecirt. Hat man nach oben und den Seiten das Carcinom gut isolirt, so schneidet man es aus, sorgfältig die Zerreissung der Neubildung vermeidend. Ist die Scheide zu eng, um Uebersicht zu gewinnen, so wird sie unten gespalten, die Lappen werden auswärts gerollt.

Man kann bei dieser Methode, wenn das Carcinom den Uterus schon ergriffen hat, auch diesen exstirpiren. Wie bei Herzfeld's sacraler Uterusexstirpation wird der Douglas eröffnet, der Uterus hinten herabgestülpt und successive abgebunden.

Die Vortheile der retrovaginalen Methode liegen auf der Hand. Das Carcinom wird vom Rectum abgetrennt, wo seine Grenze bei der vaginalen Operation sich schwer bestimmen liess. Man vermeidet am sichersten Zerstörung des Tumors und Impfmetastasen, die beim directen Anfassen und Anziehen des Carcinoms so leicht eintreten.

Grosse Vaginalcarcinome, die schon in der ganzen Vaginalwand Metastasen machten und die Vagina so verengen, dass an ein Operiren im Gesunden nicht zu denken ist, lässt man unberührt. Sie secerniren oft wenig, so dass die Kranke leicht durch ärztlichen Zuspruch über die Schwere des Leidens hinwegzutäuschen ist. Selbst Spülungen können in solchen Fällen mehr schaden, als nützen.

Tuberkulose der Vagina kommt als Theilerscheinung allgemeiner Tuberkulose und auch dabei selten vor.

Es existirt auch ein Fall von primärer Tuberkulose der Scheide[1].

Zahn und Beuttner[2] beschrieben das Ulcus rotundum simplex der Vagina, im hinteren Scheidengewölbe sitzend, bei einer Greisin als Folge mangelnden arteriellen Blutzuflusses.

Die oft schon angeborenen Vaginalsarcome der Kinder sind nicht immer reine Sarcome, sondern stehen den Teratomen näher. Sie enthielten mitunter quergestreifte Muskelfasern (Kolisko[3]), sassen

[1] Bierfreund: Z. f. G. XV, 425. — C. Friedländer: Samml. klin. Vortr. 64. — Zweifel: Klinische Gynäkologie p. 338. Berlin 1892, Hirschwald.

[2] Zahn: Virchow's A. CXV, p. 67. — Beuthner: M. f. G. III, 121.

[3] Kaschewarowa: Virchow's A. LIV, 74. — Winter: C. f. G. 1887, p. 498. — Kolisko: Wiener klin. Woch. 1889, No. 6. — Sänger: A. f. G. XVI, p. 56.

der vorderen Wand als traubenförmige Gebilde auf und wucherten aus der Vulva heraus.

Bei Erwachsenen ist das von dem Sarcom bei Kindern zu trennende Sarcom ein knolliger, hervorragender, oft melanotischer, theilweise exulcerirter, blutreicher Tumor. Er ist von dem höckerigen, harten, in die Fläche sich ausdehnenden, blassen Carcinom leicht zu unterscheiden. Metastasen in der Lunge, auf dem Pericard, in den Nieren und der Leber habe ich gesehen. Es handelt sich um Rund- und Spindelzellensarcome, mitunter von myxomatöser Beschaffenheit. Frühzeitig operirt, können die Fälle recidivfrei bleiben.

Auch ein Endotheliom der Vagina ist beschrieben[1].

Myome der Scheide sind beobachtet. Bei der entwicklungsgeschichtlichen Verwandtschaft der Scheidenmuskulatur mit der des Uterus ist ihr Vorkommen nicht auffallend. Die Scheidenmyome können, ebenso wie die des Uterus, sowohl interstitiell in der Muskulatur sitzen, als auch polypös hervorragen. Sie erreichen Kindskopfgrösse und machen dann auf den Druck zu beziehende Symptome. Auch schon vorher können Stuhl- und Urinbeschwerden, Ausflüsse verschiedener Art und Schmerzen beim Coitus auf eine Abnormität in der Vagina hindeuten. Ich habe einige Male Vaginalmyome, die von Anderen als Prolapsus vaginae gedeutet und mit Pessarien behandelt waren, leicht aus ihren Betten über der Harnröhre enucleirt. Die Diagnose wird durch die Untersuchung gestellt, nur muss man wissen, dass auch Uteruspolypen sehr innig, ja circulär, völlig mit der Scheide verwachsen können, so dass beim Fühlen eines Zusammenhanges der Geschwulst mit der Scheide, zunächst der Ursprung aus der Scheidenwand noch nicht bewiesen ist. Erst wenn der leere Muttermund oberhalb gefühlt wird, darf man sich für ein Vaginalmyom entscheiden. Ihre Entfernung ist oft recht blutig. Klein fand bei einem Kinde von $4^1/_2$ Monaten beide Wolff'schen Gänge neben der Scheide bis zum Hymen. Er hält es für möglich, dass Adenomyome und Cysten in der Vagina oder Hymen aus dem Wolff'schen Gange entstehen.

Papillome[2], grosse, von spitzen Condylomen gebildete Tumoren, kommen ebenfalls in der Vagina, bis auf die Oberfläche der Portio sich verbreitend, vor. Namentlich in der Schwangerschaft werden die Papillome der Scheide sehr gross. Ich habe apfelgrosse Tumoren aus dem Scheidengewölbe exstirpirt. Hier ist die Blutung so erheblich,

— Menzel: C. f. G. 1885, No. 16. — v. Rosthorn: Wiener klin. Woch. 1889, No. 38. — Ahlfeld: A. f. G. XVI, p. 135.

[1] Klien: A. f. G. XLVI, 292. — Frank: Diss. Berlin 1898.

[2] Müllerklein: M. f. G. XII, p. 76. — Bumm: Münchener med. Woch. XXXIII, 494. — Kraus: Diss. Würzburg 1887.

dass die Tamponade oder der Paquélin nicht genügen, man muss die Schnittfläche gut durch die Naht versorgen. In der Schnittfläche finden sich stark spritzende Arterien. Man muss narcotisiren, sorgfältig alle Gefässe unterbinden und gut nähen. Dann bleibt die Schwangerschaft bestehen. Wird mit wüster Kraft tamponirt, so erfolgt leicht Abort, der dann, namentlich wenn mit Liquor ferri die Blutung gestillt wurde, schwierig zu behandeln ist.

E. Hyperästhesie der Vagina und Vaginismus[1].

Olshausen macht mit Recht darauf aufmerksam, dass Hyperästhesie der Vagina oft fälschlich Vaginismus genannt wird. Hyperästhesie namentlich als Hinderniss der Einführung des Penis ist oft im Beginne der Ehe die Folge von Ungeschick des Mannes. Um Vaginismus diagnosticiren zu können, muss vorhanden sein ein Krampf der Ringmuskulatur der Scheide selbst und des Beckenbodens, namentlich des Levator ani. Auch betheiligen sich ausser dem Sphincter cunni und dem Levator ani die Adductoren der Oberschenkel, ja selbst die Rückenmuskeln an dem Krampfe, so dass z. B. in der Seitenlage der Patientin der Rücken concav und der Hintere eingezogen und zusammengekniffen wird. Dieser Krampf wird subjectiv als Schmerz empfunden, sowohl das Einführen des Penis, des Fingers, eines Speculums ist unmöglich. Schon das Anblasen der Vulva oder das Kitzeln mit einer Feder, selbst der Gedanke an den Coitus ruft den Reflexkrampf hervor.

Dieser Symptomencomplex ist auf verschiedene Gründe zurückzuführen. Man muss zwischen symptomatischem heilbaren und idiopathischem oft unheilbarem Vaginismus unterscheiden. Den ersteren kann eine Wunde hervorrufen. Entsteht bei den ersten Coitusversuchen eine Verletzung am Introitus, so ist der Coitus nunmehr schmerzhaft. Die Frau, bei welcher das Wollustgefühl noch gar nicht vorhanden ist, hat Angst, auch direct Ekel vor der „unanständigen“ Annäherung,

[1] Simpson: M. f. G. XIV, p. 69. — Martin: Berl. klin. Woch. 1871, 14. — Ferber: Berl. klin. Woch. 1871, 15. — Scharlau: Berl. Beitr. z. Geb. u. Gyn. I, p. 64. — Holst: Scanzoni's Beitr. V, 2. — Hildebrandt: A. f. G. III, p. 221. — Démarquay: Gaz. hebd. de méd. XVI, 1874, No. 44. — Fritsch: A. f. G. X, p. 547. — Vedeler: Schmidt's Jahrb. 181, p. 41. — Engström: C. f. G. 1882, p. 271. — Breisky: Corrbl. f. Schweizer Aerzte 1873, No. 5. — Arndt: Berl. klin. Woch. 1870, No. 28. — Benicke: Z. f. G. II, 262. — Lomer: C. f. G. XIII, 369. — Mundé: Am. Journal of Obst. XXII, 1022. — Rymarkiewicz: C. f. G. 1889, XIII, 137. — Baas: ibid. 1890, 728. — Olshausen: ibid. 1891, 577. — Z. f. G. XXII, 428.

sie widerstrebt, geräth in starke nervöse Aufregung, die Beine zittern und drücken sich krampfhaft aneinander. Sobald der Penis die Wunde berührt bezw. aufreisst, entsteht der Krampf des Vaginismus.

Hyperästhesie kommt auch bei gonorrhoischer Entzündung mit oder ohne Bartholinitis zur Beobachtung. Trifft alles zusammen, inficirt der Mann bei dem eine Verletzung machenden Coitusversuche die Frau, hat sie Abneigung gegen den Coitus, so ist der Vaginismus leicht erklärlich. Dass nervöse, erethische, hysterische, mehr geistig als körperlich ausgebildete Personen leichter an Vaginismus leiden als phlegmatische, ruhige, vernünftige oder geschlechtlich normale Frauen, ist selbstverständlich.

Auch ein zu dickes Hymen kann den Grund zum Vaginismus abgeben. Abnorme Dicke ist oft so zu erklären, dass der nicht potente Mann mit dem weich bleibenden Penis die Perforation bezw. Zerreissung des Hymens nicht erzielt. Die fortwährenden Insulte führen zu Entzündung des Introitus vaginae und des Hymen. Ja ein fast tripperähnlicher Eiterausfluss kann bei dieser Form des Vaginismus entstehen. Die Schuld liegt am Manne: einem kräftigen Penis widersteht kein Hymen!

In anderen, jahrelang andauernden Fällen fand man kleine, nicht entzündete Fissuren, welche bei der Berührung sofort Vaginismus hervorriefen, und nach deren Beseitigung Heilung eintrat. Der Zusammenhang war dadurch klar gelegt. Es erinnert der Zustand an Fissura ani.

Abgesehen von diesen symptomatischen Fällen kommt auch unheilbarer idiopathischer Vaginismus als locale „Hysteroneurose“ vor.

Dann ist Sterilität, Missstimmung bei Mann und Frau die Folge. Ich habe schon 2 Mal erlebt, dass der Vaginismus die Ehescheidung veranlasste. In einem anderen Falle beschieden sich beide Theile und begnügten sich mit platonischer Liebe.

Man liess auch in der Narcose den Coitus vollziehen. Wunderbarer Weise und als Gegenbeweis gegen eine mechanische oder entzündliche Ursache kehrt der Vaginismus nach der Geburt in alter Intensität wieder. Könnte man den Beweis nicht aus selbst beobachteten Fällen erbringen, so möchte man es kaum glauben!

Bei der Diagnose handelt es sich darum, den Grund des an sich klaren Symptomencomplexes aufzufinden. Ist eine Entzündung vorhanden, so ist der Fall leicht zu verstehen. Fehlt aber jede entzündliche Erscheinung, so muss man in der Narcose mit Speculum, Wundhäkchen u. s. w. die ganze Vulva und das Hymen aufs genaueste untersuchen, um eine Fissur zu entdecken.

Die Therapie ist bei temporärem Vaginismus im Beginn der Ehe eine psychische. Man empfiehlt, die Versuche des Coitus vorläufig

ganz zu unterlassen, und spricht dadurch für beide Theile oft ein befreiendes Wort. Ut aliquid fiat verordnet man Waschungen, Bäder, Salben. Ich habe oft den Coitus für 2 Monate streng untersagt, und schon nach einem Monat war die Frau schwanger! Bei grösserer Vertraulichkeit der Ehegatten findet sich später Alles von selbst. Auch habe ich völlige Heilung durch Cocain erlebt. Man verschreibt Cocainsalbe 1 : 15, die in den Introitus eingestrichen wird. Schon der Gedanke, dass nunmehr der Coitus schmerzlos sein wird, ermöglicht das Einführen des etwas eingeölten Gliedes.

Ist eine Entzündung vorhanden, so wird sie als solche behandelt. Eine Fissur ist in der Narcose mit dem Paquélin so wegzubrennen, dass ein Brandschorf entsteht. Ist das Hymen nicht perforirt, so ist das Einfachste eine Dehnung in der Narcose. Es wird erst ein, sodann ein zweiter Finger eingeschoben, und beide Finger ziehen die hintere Commissur stark gegen den After an. Diese Dehnung allein nach hinten genügt. Entsteht zufällig bei grossem Hymen in der Nähe der Clitoris ein Riss, so kann er lebensgefährlich bluten. Ich musste schon einmal deshalb eine Umstechung machen. Risse des Hymen allein, also im unteren Theil, bluten wenig. Jedenfalls ist Vorsicht nöthig. Man darf den Eingriff nicht ambulatorisch machen. Ein dicker eingeölter Jodoformgazetampon hält die Vulva offen. Blutige Operationen mit Messer und Naht sind unnöthig, namentlich habe ich bei Exstirpation des Hymens wiederholt Narben gefunden, die nunmehr ebenso empfindlich waren, als früher das Hymen, und dabei den Eingang nicht viel weiter erscheinen liessen, als früher. Rein hysterischen Vaginismus sah ich auch nur durch Suggestion verschwinden.

Bei unheilbarem Vaginismus muss man den Ehegatten die Wahrheit sagen, damit sie nach eigenem Ermessen ihre Beschlüsse für die Zukunft fassen.

Hildebrandt hat Fälle von heftigem Krampf des Levator ani beschrieben, die in geringem Maasse wohl bei jedem Vaginismus vorhanden sind. Auch physiologisch presst bei starkem Wollustgefühl der Levator ani den Penis gegen den Harnröhrenwulst. Ja es giebt Frauen, die willkürlich den Penis zusammenpressen, gleichsam ausdrücken können. Im Hildebrandt'schen Falle wurde beim Coitus der Penis eine Zeit lang vollkommen festgehalten, daher „Penis captivus“. Ich sah einen Fall, wo ich die Frau chloroformiren musste, um den dickgeschwollenen Penis nach gewaltsamem Einführen des Fingers aus dieser Gefangenschaft zu befreien. Der Coitus war im Stehen auf einem Hausflur ausgeübt und von Zuschauern gestört. Zum Entsetzen beider Liebenden war der Penis gefangen!

F. Darmscheidenfisteln[1].

Entsteht bei der Geburt ein vollkommener Dammriss, so heilt mitunter der Damm äusserlich, oberhalb aber bleibt eine Mastdarmscheidenfistel zurück. Dasselbe ist oft nach Plastiken der Fall. Ist der Mastdarm nicht gut genäht und rückt eine Blähung bis an den Sphincter, so wird der Abschnitt dicht oberhalb des Sphincters gedehnt. Dann presst sich mechanisch etwas Koth zwischen die Nähte, und die Wunde vereitert in der Tiefe. Die Prima intentio bleibt hier aus, während unterhalb der Sphincter und Damm zusammenheilen.

Die Symptome sind je nach der Grösse verschieden. Kleinere Fisteln können eine Art Klappenverschluss haben, so dass sie keine Beschwerden machen. In anderen Fällen gehen Winde und dünner Koth durch die Fistel, während dicker Koth vorbeistreicht. Ist unterhalb der Fistel nicht der Sphincter, sondern nur der Damm zusammengeheilt, so sind die Symptome eines completen Dammrisses vorhanden.

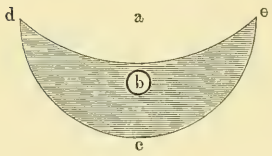

51

Wenn die dünne Scheidewand mit Ulcerationen oder Fissuren bedeckt ist, so wird über Erscheinungen wie bei Fissura ani geklagt.

Auch durch Druck eines Zwanck'schen Pessars, durch partielle Scheidengangrän im Puerperium oder durch ein Trauma können Fisteln entstehen.

Fisteln der Scheide mit dem Dünndarm habe ich auch beobachtet. Wenn das unterhalb der Fistel befindliche Darmstück nicht mehr functionirt, so geht aller Koth durch die Vagina. Geht die Hauptmasse des Kothes durch den Darm, so dass ausreichend Stuhlgang vorhanden, so heilen die Fisteln oft, wenn auch langsam, spontan. Man beeile sich deshalb nicht mit der Operation.

Sehr hochliegende, durch Narben an die Knochen fixirte Fisteln kann man oft deshalb nicht von der Vagina aus operiren, weil sich die Fistel nicht herabziehen und zugänglich machen lässt. Dann wähle man den „parasacralen" Weg, arbeite sich zwischen Mastdarm und Scheide bis an die Fistel. Es ist nunmehr nur nothwendig, eine Röhre, am besten den Mastdarm, operativ zu schliessen. Heilt das Loch des Mastdarms, so schliesst sich das Scheidenloch von selbst durch Granulationen.

Etwas tiefer liegende Fisteln, die man herabziehen kann, heilt man so, dass man, wie bei einer Kolporrhaphie, ein Oval anfrischt.

[1] Mäurer: Deutsche med. Woch. VII, 26. — Fritsch: C. f. G. 1889, 804. — Sänger: ibid. 1891, p. 145. — Le Dentu: ibid. 1891, 294.

Es werden dann durch versenkte Katgutnähte zunächst der Mastdarm, dann die Wundflächen, dann die Wundränder der Vagina vereinigt.

Bei den tiefen, dicht über dem Anus sitzenden Fisteln krempeln sich bei sagittaler Anfrischung die Wundränder leicht ein. Deshalb verfahre ich folgendermaassen (Figur 51): Es wird ein Halbmond excidirt resp. angefrischt. Die Columna rugarum a wird etwas gelockert und wie eine Klappe über den Defect und die Fistel b gezogen, so dass der convexe Wundrand d e an den Concaven c angenäht wird. Die Nähte gehen unter der ganzen Wundfläche hinweg. Bei dieser Methode kann man den oberen Wundrand: die leicht verschiebliche Columna rugarum direct an die äussere Haut nähen, so dass sehr tief unten liegende Fisteln unter gleichzeitiger Verstärkung des Dammes geheilt werden. Spätere Geburten gefährden den Damm bei meiner Methode nicht.

Ich habe in dieser Weise selbst ohne Narcose mehrere Fisteln geheilt. Auch kann man vom Damm aus sich zwischen Scheide und Mastdarm nach oben arbeiten, die Fistel des Darms und die der Vagina so verschieben, dass sie nicht mehr aufeinanderpassen und nun beide schliessen.

G. Verletzungen der Scheide.

Zufällig, durch Auffallen auf spitze Gegenstände, durch Beckenknochenzertrümmerungen oder rohe Nothzuchtversuche, namentlich bei Kindern, kommt es zu grossen Verletzungen der Scheide. So bohrte sich ein Schippenstiel in eine Vagina und machte eine Wunde, die bis zur Niere reichte. Ein Mädchen, das durch Ueberfahren mit einem Erntewagen eine totale Zertrümmerung des Beckens erlitt, hatte Zerreissungen des Mastdarms und der Blase. Es wurde erst die Fistel geschlossen und eine Harnröhre gemacht, dann auch der Mastdarm und Damm wieder hergestellt. Beim Coitus, zu bald nach dem Wochenbett, oder beim Coitus more bestiarum, entstehen Zerreissungen des hinteren Scheidengewölbes. Ich habe wegen enormer lebensgefährlicher Blutungen einigemal derartige Wunden nähen müssen, da die Tamponade wirkungslos gewesen war.

Heilen Verletzungen an der Vulva durch harte, unnachgiebige Narben, so verliert die Scheide ihren Schluss, und bei Lagewechsel dringt fauchend Luft ein und aus. Ein lästiges Symptom, das durch operative Ausschneidungen und plastische Richtiglegung der Narben beseitigt werden muss.

Fünftes Capitel.

Die Krankheiten der Blase und Urethra.

A. Spaltbildungen und Lageveränderungen.

Die Harnblase entsteht[1] durch Erweiterung und Verlängerung des Allantoisganges. Schon im 2. Monat besteht die Spindelform. Der obere Theil der hohlen Spindel läuft in den Urachus (Ligamentum Vesicae medium) aus. Man sieht dies Band oft bei Kocliotomien als weisslichen Strang. Bleibt ein Lumen zurück, so sickert aus dem Nabel Urin: Urachusfistel, eine seltene Bildungshemmung, die leicht durch Aetzung oder Operation zu beseitigen ist.

Bei Epispadie ist oberhalb der Clitoris die Blase (vergl. S. 46), bei Hypospadie ist der untere vaginale Theil gespalten. Bei dem höchsten Grad der Epispadie fehlt die vordere Blasenwand, die hintere Wand, dem intraabdominellen Drucke folgend, wölbt sich über das Niveau des Bauches vor: Blasenexstrophie. Diese Missbildung hat man so erklärt, dass bei Atresie der Urethra die volle Blase die Schliessung der Bauchspalte hindere und später bei noch grösserer Füllung berste. Es ist aber wahrscheinlich, dass die Atresie der Harnröhre secundär dadurch entsteht, dass sie nicht benutzt wird. Auch hat man Fälle beschrieben, bei denen die nicht geplatzte Blase in die Bauchspalte hineinragte[2]. Reichel erklärt deshalb die Blasenspalte als Hemmungsbildung bei Ausbleiben der Verschmelzung der Ränder der Primitivrinne. Eine sehr plausible Erklärung giebt Ahlfeld, nach ihm drängt ein Zug des Ductus omphalomesentericus indirect den intrafötalen Theil des Urachus nach vorn. Die Blase kommt dadurch in die noch vorhandene Bauchspalte, hindert sie, sich zu schliessen, und platzt später, da sie der Stütze und des Gegendrucks entbehrt. Es ist dadurch auch bei stärkerer Dislocation der Blase die Ent-

[1] Nagel: Z. f. G. XXIV, 152.

[2] Vrolik: Tab. ad embryogenesin. 1844. Tab. 29 bis 32. — Lichtheim: Langenbeck's A. XV. — Reichel: A. f. klin. Chir. XLVI, 4. — Beitr. z. klin. Chir. XIV. — Goldmann: eodem XIII, 21. — Rasch: Beitr. z. klin. Chir. XVIII, 557.

stehung des Spaltbeckens erklärt. Vielleicht hindert auch ein Simonart-sches Band den Schluss der Bauchspalte.

Trotz der Ectopie und des Spaltbeckens waren in den von mir beobachteten Fällen die inneren Genitalien gut entwickelt. Eine ganze Reihe von Geburten bei Spaltbecken und Spaltblasen sind auch in der Literatur verzeichnet.

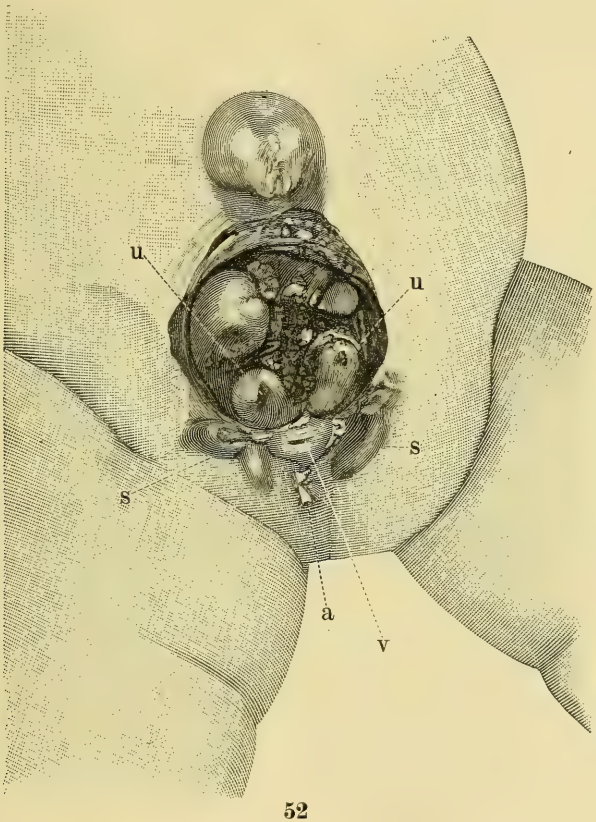

52

Bauchspalte mit Ectopie der Blase.
u Uretermündungen. a After. s Schamlippen. v Vagina.

Der äussere Anblick der Blasenspalte ist ein verschiedener. Der Nabel liegt meist der Symphyse näher. In den schlimmsten Fällen ist von einer Stelle dicht unter dem Nabel an bis zur Clitoris inclusive der ganze Bauch gespalten. Urethra und Mons Veneris fehlen, die Schambeine sind weit von einander getrennt, die vordere Blasenwand ist nicht vorhanden, die hintere bildet eine hochrothe, halbkugelige, pilzartig aufsitzende Geschwulst zwischen Introitus vaginae und Nabel.

Die Blasenschleimhaut, welche diese Geschwulst bedeckt, befindet sich im Zustande chronischer Entzündung. Die Mündungen der Ureteren ragen hervor oder sind zwischen Schleimhautfalten verborgen, jedenfalls aber aufzufinden. Man muss eine Zeit lang beobachten und erkennt dann die Mündungen am hervorquellenden Urin. Die äussere Bauchwand endet an der Geschwulst scharfrandig, so dass man, wie unter den Rand eines sinuösen Geschwürs, mit der Sonde unter diesen Rand gelangen kann. Oder die Haut geht unregelmässig auf die Blasenschleimhaut über, man sieht noch helle Epidermisinseln beziehungsweise Hinüberwucherungen in der hochrothen Blasenschleimhaut. Die Reste der gespaltenen Clitoris und der Labien sitzen seitlich wie geschrumpfte Narbenmassen, als ob eine Operation mit schlechter Heilung stattgefunden hätte.

Die Symptome bestehen in den Beschwerden, welche die leicht verletzliche Geschwulst macht, und in dem unwillkürlichen, permanenten Urinabfluss. Die Prognose ist ungünstig. Die Bildung einer functionirenden Blase durch Lappenbildung ist vielfach vergeblich versucht. Leider fehlt auch meist die Urethra, so dass selbst, wenn eine Blase zu bilden wäre, der Urin weiter abträufelte. Ich habe die Blase völlig exstirpirt, nur um die Ureteröffnungen liess ich ein Stück Blasenschleimhaut zurück. Nun incidirte ich von der Laparotomiewunde aus die Vagina vor dem Muttermunde und implantirte die Ureter in die Vagina. Es trat ein totaler Uterusprolaps ein, deshalb exstirpirte ich den Uterus und heilte an der Stelle der Portio die Ureteren ein.

Da ich in einem früheren Falle nach Einpflanzen der Ureteren in das Rectum die Patientin an aufsteigender Ureteritis und Pyelonephritis verlor, entliess ich nunmehr die Patientin mit einem Urinar.

Ausser den mit Spaltbildung verbundenen Ectopien beziehungsweise Eversionen oder Inversionen der Blase sind Blaseninversionen, Blasenumstülpungen der vollkommen ausgebildeten Blase durch die Urethra hindurch sehr selten. Divertikelbildungen der Blase kommen beim Manne (Narbenblasen) häufiger vor als bei der Frau. Als sehr seltene Neubildungen sind Querwände, doppelte Blase u. s. w. beschrieben.

B. Entzündungen der Blase[1].

Die Erkrankungen der weiblichen Blase zeigen manche Differenzen von denen der männlichen Blase. Das Fehlen der Prostata, deren

[1] Fischer und Traube: Berliner klin. Woch. 1864, 1. — Haussmann: M. f. G. XXXI. — Kaltenbach: A. f. G. III, 1. — Schwarz: Diss. Halle 1879. — Schmidt: Diss. Halle 1881 (Drainage). — Ultzmann: Wiener Klinik 1893. — Schatz: A. f. G. I, p. 469. — Küstner: A. f. G. XX (Apparat). — Molden-

Hypertrophie so viele schwere Folgen hat, schützt die Frauen vor einer Reihe von Blasenkrankheiten, da wegen der Kürze der Urethra die Folgen der Urinretention bei der Frau nicht so gefährlich sind, als beim Manne. Andererseits bringt die Häufigkeit benachbarter Entzündungen — Peritonitis, Parametritis und Metritis — mancherlei Gefahren. Das Ansammeln von Concrementen ist in der weiblichen Blase deshalb selten, weil selbst kirschengrosse Blasensteine ohne erhebliche Schmerzen durch die Harnröhre abgehen. Zackige Blasensteine aber können so verborgen in Divertikeln liegen, dass man sie schwer findet.

Bei grösseren Blasensteinen soll man nicht die Harnröhre gewaltsam dehnen. Man macht Fissuren und Wunden, die für lange Zeit sehr lästige Schmerzen bereiten. Incontinenz bleibt leicht zurück. Ich habe principiell einen Längsschnitt von der Portio bis in die Gegend der inneren Harnröhrenmündung gemacht und den Stein durch combinirte Handgriffe herausgedrückt. Nach einer sorgfältigen Abtastung und Abspülung der Blase folgt sofort die Wiedervereinigung durch Naht. Alles muss schnell geschehen, da die Blutung eine recht starke ist.

Aetiologie der Blasenentzündungen.

Die Cystitis ist die Folge einer Infection. Ohne Instrumente kann Bacterium coli wegen der Kürze der Harnröhre und der Nähe des Afters in die Harnblase gelangen. Dies ist selbst bei Neugeborenen beobachtet[1]. Der am meisten gefundene Mikroorganismus ist das Bacterium coli commune, doch giebt es auch eine echte, rein gonorrhoische Cystitis. Aetiologisch wichtig ist das Einführen von Fremdkörpern in die Blase. Intrauterinpessarien hat man schon aus Versehen, Haarnadeln, Stifte, Federn u. s. w. bei der Masturbation in die Harnröhre geschoben. Ferner entsteht Blasenentzündung durch Eindringen des Inhaltes von benachbarten Abscessen. Auch kann ein Abscess gleichzeitig in den Darm und in die Blase durchbrechen, so dass der Koth mit Eiter vermischt in die Blase gelangt. In anderen Fällen tritt nur Gas aus dem Darm in die Blase und geht sprudelnd unter Tenesmus ab. Als Blasenschwangerschaft sind Fälle beschrieben, bei denen aus einem vereiterten ectopischen Fruchtsacke der Fötus

hauer: A. f. G. VI, p. 108. — Krukenberg: A. f. G. XIX, 261. — Winckel: Berl. u. Stud. 1876, II, p. 76. — Rovsing: Die Blasenentzündung etc. Berlin 1890, Hirschwald. — Fürbringer: Die Krankheiten der Harn- und Geschlechtsorgane. Braunschweig 1890, Wreden. — Güterbock: Krankheiten der Harnblase: Deutsche Chirurgie 52, 1890. — Ultzmann: ibid. — Timmer: C. f. G. 1891, 55. — Barlow: A. f. Derm. u. Syph. 1893.

[1] Finkelstein: Jahrb. f. Kinderheilk. XLIII, 1.

oder Theile desselben in die Blase gelangt waren. Auch Haare und Zähne, aus einer Dermoidcyste stammend, sind aus der Blase entfernt.

Der Durchbruch benachbarter Abscesse erfolgt in der Gegend des Blasenhalses. Dann entstehen schon vor dem Durchbruch durch Compression des oberen Theils der Harnröhre oft sehr stürmische Symptome: hohes, plötzlich ansteigendes Fieber, Schmerzen, Urinretention und Tenesmus. Entleert sich der Eiter, so lassen das Fieber und der Schmerz plötzlich nach, und die Harnverhaltung hört auf. Der Eiter macht Cystitis, in anderen Fällen auch nicht. Dies ist so zu erklären, dass bei einmaligem massenhaften Eitereinfluss in die Blase der Eiter wieder per urethra abgeht, dass der gesunde Urin nachspült und damit das Stadium integritatis zurückkehrt. Kommen aber Nachschübe von Eiter in die Blase, enthält der Eiter entwickelungsfähige Kokken, die längere Zeit in der Blase bleiben, so entwickelt sich Urinzersetzung und Cystitis.

Auch durch unsauberen Katheterismus entsteht Cystitis namentlich in der Schwangerschaft und im Wochenbett. Ebenso giebt es eine rein gonorrhoische Cystitis. Besonders gefährlich ist das ungeschickte Katheterisiren bei leerer Blase. Bei voller Blase wird mechanisch durch den Urinstrom das am Katheter Haftende herausgeschwemmt. Zweifellos entstehen auch mykotische Blasenkatarrhe nach Einlegen unreiner Pessarien in die Scheide. Der die ganze Vulva bedeckende Eiter fliesst in die Urethra ein, wird mit dem Penis oder Finger eingedrückt und inficirt die Harnröhre und Blase. So entsteht bei jauchenden Carcinomen allmählich, und bei verjauchenden Myomen oft schnell eine Cystitis. In einer uncomplicirten Cystocele bildet sich deshalb kein Blasenkatarrh, weil der nachfliessende Urin sich mit dem stagnirenden mischt und somit eine wirkliche absolute Stagnation nicht eintritt. Wohl aber kann bei absoluter Stagnation, z. B. bei Incarceration des retroflectirten Uterus der Urin sich zersetzen und nunmehr die Schleimhaut so inficiren, dass sie sich theilweise oder völlig nekrotisch ablöst.

Ob Erkältung „Blasenkatarrh“ machen kann, möchte ich deshalb bezweifeln, weil Kinder, die sich doch leicht erkälten, nicht an Katarrhen der Blase leiden. Indessen entsteht nach eiskalten Einspritzungen in die Scheide, nach starken Erkältungen u. s. w. ein vorübergehender Tenesmus vesicae. Man nimmt auch an, dass es einen „absteigenden“ infectiösen Blasenkatarrh giebt, z. B. bei interstitieller eitriger Nephritis, bei Pyämie. Der Typus dieser absteigenden bacteriellen Cystitis ist die Blasentuberkulose, bei der meist eine oder beide Nieren und die Ureter tuberkulös erkrankt sind.

Anatomie.

Die normale Blasenschleimhaut sieht glatt, blassrosa, sammetartig aus. Bei Entzündung ist sie lebhaft geröthet, warzig, granulirt, leicht blutend. Von beiden Zuständen kann man sich bei Fisteloperationen überzeugen. Besteht der Katarrh längere Zeit, ist die Schleimhaut an dem Fistelrande umgekrempelt oder die ganze Blase in die Fistel prolabirt, so ist die Schleimhaut verdickt, gewulstet, und bekommt polypöse Fortsätze. Die Gefässe zeigen eine lebhafte Injection, sind erweitert und bluten leicht bei der Berührung.

Beim Beginn einer Entzündung im acuten Stadium, z. B. bei Injection von zu starken Desinficientien, finden sich viele rothe Blutkörperchen im Urin. Der Urin sieht zu Anfang braunroth aus, später setzt er eine mehr oder weniger dicke, weissliche Schicht ab: Schleim und Eiter mit Blasenepithelien, Bacterium coli commune, Hefepilzen, Kokken, Saprophyten gemischt. Auch nach völligem Schwinden aller anderen Symptome hat der Urin noch lange Zeit einen eitrigen Bodensatz, und ohne erklärliche Ursache nehmen die Symptome bei gleichzeitiger Zunahme der Bacterien wieder zu. Ein chronischer Katarrh kann sehr lange ohne Betheiligung der Blasenmuskulatur bestehen. Bei Sectionen findet man oft die Schleimhaut nur stellenweise lebhaft injicirt, von kleinen Hämorrhagien oder geschwürigen Substanzverlusten durchsetzt, so dass die Annahme einer nur partiellen Erkrankung der Schleimhautoberfläche gerechtfertigt erscheint. Namentlich in der Nähe der inneren Harnröhrenmündung besteht häufig partielle Entzündung und Gefässektasie.

Bei stark zersetztem Urin wird der Urin alkalisch. Bacterien und Kokken wandern in die Schleimhaut ein und bewirken die Nekrose. Ist auch im Initialstadium die Totalerkrankung häufiger, so geht sie doch oft schnell zurück, und es bleibt eine partielle Geschwürsbildung übrig. Am häufigsten finden sich die Geschwüre in der Nähe des Trigonum Lieutaudii; wegen des Fehlens der submukösen Schicht ist die Schleimhaut hier weniger resistenzfähig. Die Geschwüre und ihre nekrotischen Fetzen liegen als Fremdkörper in der Blase und inkrustiren sich mit harnsauren Salzen. Bald betheiligt sich an der Infiltration beziehungsweise Entzündung die Muskulatur. Sie verdickt sich, quillt auf, wird infiltrirt und paralytisch, die Entzündung wird also eine parenchymatöse. Heilen auch die Geschwüre aus, so kann doch die Hypertrophie, Schrumpfung und Verkleinerung der ganzen Blase, noch jahrelang bestehen. Häufig ist es, dass dabei die Schleimhaut im chronisch-katarrhalischen Zustande verharrt. Dann fühlt man noch nach Jahren die verdickte Blase wie einen frisch entbundenen

Uterus, und zu gleicher Zeit bleibt die Schleimhaut gewulstet, dick, leicht blutend; die Blase selbst fasst wenig Urin, der permanent abträufelt. Oder es besteht zur grössten Qual der unglücklichen Patientin ein permanenter Urindrang. Ja der Urin kann völlig normal werden, die Schleimhaut kann gesunden, aber die concentrische Hypertrophie der Wand bleibt zurück.

Nimmt aber die Cystitis nicht die chronische Form an, geht der acute Zerfall mehr und mehr in die Tiefe, so wird das Peritonäum blossgelegt und entzündet. Auch jetzt noch kann durch die Verdickung des Peritonäums der infectiöse Blaseninhalt von der Peritonäalhöhle ferngehalten werden. In ganz acuten schlimmen Fällen aber, die wohl nur bei Retroflexio uteri gravidi incarcerati vorkommen, wird auch das Peritonäum durchbrochen, meist nicht schnell, gewaltsam durch Innendruck der Blase, sondern allmählich durch fortschreitendes Gangränesciren, Malacie der Blasenwand. Es bilden sich dissecirende Abscesse der Blasenwand, die nach beiden Seiten hin durchbrechen. Dann gelangt der Urin in die Peritonäalhöhle, Peritonitis und Sepsis führen schnell den Exitus herbei.

In schweren Fällen von mykotischer Cystitis kommt es auch zu totaler Abstossung der ganzen Schleimhaut. Es löst sich die nekrotisirte Blasenschleimhaut von ihrer Unterlage ab, so dass nunmehr in der Blase eine zweite Blase: die abgelöste Schleimhaut, liegt. Diese membranöse Cystitis sah ich nur bei Harnverhaltung in Folge von Retroflexio uteri gravidi incarcerati. Es scheint also, dass die Nekrose hier die Folge der Ueberdehnung der Blase, verbunden mit Infection, ist. Trotz des vollkommenen Verlustes der Schleimhaut bildet sich allmählich Heilung mit Wiederherstellung der Function aus.

Pyelonephritis und Nephritis mit massenhaften pyämischen Abscessen kann erst nach Monaten und langer wechselvoller Krankheit den Tod herbeiführen.

Es giebt aber auch einen chronischen mykotischen Katarrh, bei dem man Leptothrixfäden von Stäbchenbacterien, Bacterium coli und Hefepilze findet. Der Urin ist zunächst klar, ohne Eiter, zersetzt sich aber an der Luft sehr schnell und nimmt schon in 6 bis 8 Stunden einen scheusslichen Gestank an. Dieser Zustand kann jahrelang bestehen, so dass nach monatelangem Wohlbefinden plötzlich einmal wieder eine Verschlimmerung eintritt.

Eine eigenthümliche Form ist die Pericystitis fibrosa, die wohl stets aus dem Wochenbett stammt. Die Blase bildet einen fibromharten Beckentumor. Die Wand ist fingerdick. Ich machte in einem Falle Laparotomie und incidirte von oben die Blase. Nach langwierigem Verlaufe heilte unter Drainage die obere Fistel zu, und die Infiltration verschwand.

Symptome.

Die Symptome des Blasenkatarrhs bestehen in Druckgefühl und Schmerzen in der Blasengegend, häufigem, quälendem Urindrang, Brennen und Schmerzen beim Act des Urinlassens. In den mildesten Formen ist die Nubecula im Urin nur etwas vergrössert. Bei einfachem Katarrh fehlt Fieber, der Urin sieht trübe aus, anfangs in Folge von Blutbeimischung bräunlich, später mehr trübe schleimig. Im Spitzglas bezw. der Medicinflasche setzen sich die Eiter- und Schleimmassen zu Boden. Die Quantität des Bodensatzes ist verschieden, bis zur Hälfte der Gesammtmenge des Urins.

Beim chronischen Katarrh ist die Eiterquantität wechselnd. Sie nimmt zu nach Genuss von Bier und alkoholischen Getränken. Mit diesen Recrudescirungen nehmen auch die Schmerzen und Beschwerden zu. Nicht wenig Kranke schleppen sich in dieser Weise jahrelang mit dem chronischen Katarrh hin. Immer aber, auch in guten Zeiten, findet man etwas Eiter im Urin.

Bei mykotischer Cystitis sind die Symptome, was das Allgemeinbefinden anbelangt, viel heftiger; bald tritt eine Parese und Paralyse der Blase ein. Diese beruht auf Betheiligung der Blasenmuskulatur. Jedoch kommen, wie oben erwähnt, auch chronische Formen mit geringem Tenesmus vor.

Bei membranöser Cystitis ist der Urin braunroth, dickflüssig, fast gallertig, grünlich, graubraun, mit Fetzen, kleinen Coagulis und Blutklümpchen vermischt und hat einen aashaften Geruch. Der Urin schon in der Blase zersetzt, riecht nach Schwefelammonium. Dann meint man auf den ersten Blick, es habe eine Perforation des Darms in die Blase stattgefunden, bis man mikroskopirend nur Eiter, Blut, Urinbestandtheile und Bacterien nachweist. Lösen sich grössere Blasenschleimhautpartien ab, so gelangen dieselben mitunter in die Harnröhre, dann kann ein kolikartiger Tenesmus die Fetzen ausstossen, oder man sieht die Spitze der schwarzen nekrotischen Haut in der Harnröhrenmündung und entfernt durch Ziehen die Fetzen. Auch kann die innere Oeffnung der Urethra verlegt sein, so dass selbst die volle Blase nur schwer durch den Katheter entleert wird, sei es, dass die Katheterspitze nicht in den Urin, sondern zwischen Muscularis und abgelöste Schleimhaut gelangt, sei es, dass das Fenster des Katheters durch Schleimhautfetzen verstopft ist.

Bei verkannter Retroflexio uteri gravidi oder schwerer ankatheterisirter puerperaler Cystitis entstehen schwere, typhusähnliche Symptome: hohes Fieber, beginnende Urämie, peritonitische Schmerzen, septische Erscheinungen.

Gerade im Wochenbett betheiligt sich das Nierenbecken häufig, so dass plötzlich heftige Schmerzen in einer Nierengegend auftreten. Der Vorgang ist so zu denken, dass, so lange der Sphincter am Orificium des Ureters fungirt, der Ureter normal bleibt. Ist aber die Blasenentzündung so heftig, dass der Sphincter nicht fungirt, so fliesst der infectiöse Urin nach oben. Da bei liegender Patientin die Blase höher steht als die Nieren, und da der Druck im Ureter gering ist, gelangen die Bacterien nach oben bis ins Nierenbecken.

In vielen Fällen kommt es zu einer concentrischen Hypertrophie und Parese der Blasenwandungen. Die Blase verliert ihre Elasticität. Manche Fälle verlaufen unter fortwährenden Schmerzen und Tenesmus, in anderen wieder quält die Unmöglichkeit, eine grössere Urinquantität zu halten oder der unwillkürliche Abgang. Stets aber kommen die Patientinnen körperlich und geistig sehr herunter. Ja, es sind gerade bei schweren Blasensymptomen Reflexpsychosen beschrieben.

Die tuberkulöse Blasenentzündung entsteht wohl meist durch Infection von der Niere und dem Ureter aus. Typisch sind Geschwürsbildungen, die trotz aller Behandlung immer wieder durch die Kystoskopie festgestellt werden. Blasentuberkulose kann als locale Tuberkulose jahrelang bestehen, ohne dass die Therapie viel Einfluss darauf gewinnt[1].

Diagnose und Prognose.

Die Diagnose des Blasenkatarrhs wird aus den subjectiven und objectiven Symptomen gestellt. Der Tenesmus zeigt das Entstehen des acuten Katarrhs an. Die Urinuntersuchung ist entscheidend. Bei Tuberkulose ist der Urin sauer, während er bei allen anderen Mykosen alkalisch reagirt. Bei Darmdurchbruch findet man mit dem Mikroskop Pflanzenreste und quergestreifte Muskelfasern von genossenem Fleisch.

Im Allgemeinen kann man annehmen: Tritt der Tenesmus vor dem Uriniren ein, so sitzt der Grund am Orificium internum, besteht der Schmerz während des Urinirens, so ist meist die Harnröhre betheiligt, und ist das Schmerzgefühl erst nach dem Uriniren entstanden, so ist das Pelveoperitonäum der Sitz des pathologischen Zustandes. Die Formveränderung bei der Entleerung der Blase verschiebt das Peritonäum und die benachbarten Organe, wodurch peritonäale Schmerzen entstehen. Nach dem Uriniren können also heftige Schmerzen vorhanden sein, ohne dass die Blase irgendwie pathologisch ist.

Auch bei schlecht sitzenden Pessarien, wenn z. B. der untere Bügel des Hodgepessars gegen die Harnröhre drückt, oder wenn bei Retroflexio die vordere Scheidenwand sehr kurz und durch ein langes Pessar gezerrt ist, entstehen tenesmusartige Schmerzen.

[1] Schröder: Zeitschr. f. Gyn. u. G. XL, p. 1.

Die Prognose ist bei der katarrhalischen Entzündung gut, bei den schweren Fällen von mykotischer Cystitis ist die Prognose davon abhängig, in welcher Zeit die richtige Behandlung eingeleitet wird. Doch bleibt Pyurie oft noch jahrelang zurück. Dann treten leicht bei irgendwelchen Excessen neue Symptome ein.

Behandlung[1].

Bei Blasenaffectionen, bei denen nur eine grössere Schleimwolke im Urin enthalten ist, Fieber und starker Tenesmus fehlen, so dass man eigentlich nur von Blasenreizung sprechen darf, beschränke man sich auf innere Mittel. Die früher so vielfach verordneten Balsame haben meist nur den Erfolg, den Magen zu verderben. Dagegen ist reichlicher Milchgenuss und Mineralwasser (Vichy, Fachinger, Wildunger) zu empfehlen. Wird die Milch nicht gut vertragen, so setzt man ihr etwas Aqua calcis (auf 500 g Milch 25 g) zu. Macht die Milch Durchfall, so verabfolgt man Opium in kleinen Dosen.

Innerlich wirkt am besten Analgen, sodann Salol, 3 Mal täglich 1,0 und mehr; oder Solutio Natri salicylici, auch Kali chlorici 5 : 200, 3stündlich 1 Esslöffel, ist zu empfehlen. Nicht zu vergessen ist, dass bei Salol der Harn grünschwarz wird. Aehnlich wirkt Resorcin in gleichen Dosen wie Salol. Kamphersäure innerlich, täglich 2 g, wird gut vertragen und beseitigt überraschend schnell den schlechten Geruch resp. die Urinzersetzung in der Blase.

Gegen Tenesmus giebt man Morphium 0,05, Atropin 0,005 : 10,0 Aqua, 2stündlich 5 bis 20 gtts. nach Bedarf. Beides kann auch der Natronsalicylicum-Lösung zugesetzt werden. Auch Cocaïn in gleicher Dose hat oft gute Wirkung. Morphiumlösung in die Blase zu injiciren hat keinen Zweck: erstens wirkt das Morphium doch von dem Centralorgan aus, zweitens ist die Blasenschleimhaut in höchst geringem Grade oder gar nicht resorptionsfähig. Vom Cocaïn dagegen hat man Erfolg, es wirkt auch local auf die Urethralschleimhaut. Bei schweren Fällen ergiebt die Urinuntersuchung starken Bacteriengehalt. Es giebt Fälle, wo, ohne bestimmte Ursache, alle Jahr ein paar Mal ein Bacterium coli-Blasenkatarrh recrudescirt. Die Fäulniss-Bacterien sind vom Mastdarm her in die zufällig schlaffe, klaffende Urethra eingewandert oder mechanisch bei der Reinigung des Afters in die Nähe der Urethra befördert. Namentlich der spontan entstehende Blasenkatarrh der Greisinnen ist so zu erklären, dass bei Atrophie der Vulva und Descensus der hinteren Urethralwand direct Bacterium coli in die Harnröhre befördert wird. Auch bei Pessarien, die Fluor machen, kommen solche recidivirende Blasenkatarrhe vor.

[1] Wittzack: Deutsche med. Woch. 1892, 1086.

In diesen Fällen wende man sofort locale Behandlung an. Die Technik der Blasenspülung ist folgende: man nehme eine dünne Nummer meines Glaskatheters (vergl. Figur 53). Die Glätte des Glaskatheters schützt die Harnröhre am besten vor Verletzungen. Die Löcher am Glaskatheter sind nicht scharfrandig, sondern glatt und klein, so dass sich die Schleimhaut nicht fangen kann.

53
Glaskatheter.

Metallkatheter sind zu vermeiden. Die oft scharfen und grossen Fenster reissen Fissuren in die geschwollene, ausserordentlich leicht verletzliche Urethralschleimhaut. Elastische und Nelatonkatheter sind nicht glatt, schilfern deshalb die Epithelien ab, machen Wunden, und bei häufiger Anwendung Fissuren. Das Katheterisiren wird so schmerzhaft, dass es ganz unmöglich ist, einer Patientin oft die Qual zu bereiten. Auch heilen die Fissuren langsam. Ist der Fall nicht frisch und sind schon Verletzungen vorhanden, so wähle man die einfache Methode des Einlegens eines permanent den Abfluss sichernden Gummirohres, die natürlich nur für bettlägerige Kranke geeignet ist. Wenn das Gummirohr leicht herausfällt, so näht man es mit einer Sutur an die Harnröhrenmündung mit einer Schleife an, die zur Herausnahme des Rohres geöffnet wird. Ca. alle 2 bis 3 Tage muss das Rohr entfernt und gereinigt werden, da es sich inkrustirt und durch die Salze verstopft. Von den Permanentkathetern ist der von Skene von der Form eines Pferdefusses der am meisten geeignete, er wird aus Glas hergestellt, lässt sich leicht einschieben, herausziehen und reinigen.

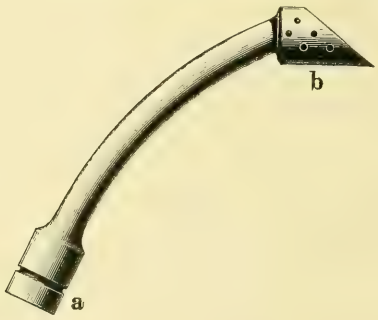

54
Permanentkatheter von Skene. b liegt in der Blase, bei a wird der Ableitungsschlauch angeschoben.

Nachdem der Glaskatheter eingeführt ist, spült man zunächst die Blase 2 oder 3 Mal mit abgekochtem Wasser aus. Das Wasser hat eine Temperatur von 38°. Man lässt das Wasser stets so lange laufen, bis die Kranke Urindrang bekommt. Dann zieht man den Schlauch von der „Birne“ des Katheters ab und lässt das Wasser, bei leichtem Druck mit der Hand oberhalb der Symphyse ausfliessen. Hat das ausfliessende Wasser eine klare Farbe, nicht mehr die des Urins, so

wird nunmehr das ebenfalls erwärmte Medicament eingespült, und zwar in derselben Weise, so dass 2 bis 3 Mal die Blase angefüllt und wieder entleert wird. Man bedarf also zu einer wirksamen Blasenspülung ca. 1 l steriles (gekochtes) warmes Wasser und 1 l medicamentöse Flüssigkeit. Als bestes Mittel nehme man Solutio argenti nitrici, 1 : 1000 bis 2000, die man allerdings, da sie mit Aq. destillata angefertigt werden muss, aus der Apotheke jedesmal zu beziehen hat. Selbst diese schwachen Lösungen rufen oft enorme Schmerzen hervor, so dass man noch schwächere Lösungen anwenden muss. Vortrefflich wirkt auch Itrol 0,2 : 1000. Von den anderen Mitteln habe ich nur Borsäure (40 : 1000) und Ichthyol (5 bis 10 : 1000) als gut befunden. Sublimat, Carbol- und Salicylsäure machen enorme Schmerzen, selbst bei den stärksten Verdünnungen.

Nicht selten genügt eine einzige Spülung mit Argentum nitricum, um alle Symptome prompt zum Verschwinden zu bringen.

Ist hohes Fieber vorhanden, so muss man öfter spülen, auch gleichzeitig innerlich behandeln, wie oben angegeben. Oft sind dies Fälle, bei denen schon viel ungeschickt katheterisirt und die Harnröhre zerschunden ist. Dann gewährt der Patientin die Drainage der Blase, der permanente Katheter eine sehr grosse Erleichterung. Der übelriechende Urin fliesst ab, der nachfolgende ebenfalls. Er zersetzt sich dadurch nicht so leicht, da die Blase leer ist und der Urin nicht stagnirt. Durch die Röhre kann man, ohne Schmerzen zu bereiten, oft ausspülen. Die Kranke fühlt sich schon nach kurzer Zeit sehr erleichtert.

Nebenbei wird das Fieber sorgfältig beobachtet, um aus ihm Indicationen für die Allgemeinbehandlung zu entnehmen. Auch in den acuten Fällen wird neben ganz blander Diät einer der oben erwähnten Brunnen verabfolgt. Zu einem Glase von ca. 300 g setzt man 0,5 g Natron salicylicum mit 0,015 Morphium und lässt täglich mindestens 1 l trinken. Besteht kein Tenesmus, so bleibt das Morphium weg.

Bei übelriechendem Urin wirkt Kamphersäure sehr gut, schon nach einem Tag kann der Urin den übeln Geruch völlig verlieren. Man giebt grosse Dosen, 0,5 4 Mal täglich in Oblate.

Sobald das Fieber abnimmt, macht man die Blasenausspülungen seltener, 2 Mal in 24 Stunden. Riecht der Urin nicht mehr schlecht, setzt er nur noch wenig Eiter ab, so lässt man am besten die Blase ganz in Ruhe. Injectionen von Adstringentien beschleunigen nach meinen Erfahrungen die Heilung nicht wesentlich, nur Argent. nitr. wirkt gut. Es kommt auf die Bacterientödtung mehr als auf die adstringirende Wirkung an.

Wenn trotz reichlicher Borsäurespülung der aashafte Geruch des Urins nicht verschwindet, wenn überhaupt wenig dickflüssiger grau-

bräunlicher Urin abgeht, wenn auch dabei der Abfluss manchmal völlig stockt, so befinden sich gewiss gangränöse Fetzen der nekrotischen Blasenschleimhaut in der Blase. Die Fetzen erscheinen nicht selten im Orificium externum der Urethra, oder man entfernt mit einer die Urethra zunächst dilatirenden Kornzange sorgfältig, vorsichtig, combinirt operirend aus der Harnröhre die oberhalb gefassten Massen. Gelingt es nicht, obwohl es meist der Fall ist, die nekrotischen Massen in dieser Weise herauszuziehen, so ist eine Dilatation gerechtfertigt. Ich möchte aber vor zu ausgiebiger Dehnung warnen. Ich sah einige Fälle, wo nach starker Dilatation die unglücklichen Kranken nunmehr ausser ihrem ungeheilten Blasenkatarrh noch an Urinträufeln litten. Seit Jahren bin ich mit der Kornzange und reichlichen Spülungen ausgekommen.

Es ist wunderbar, welche grosse Mengen von Fetzen absterben können, ohne dass auf die Dauer die Blasenfunction vernichtet wird. Ob die gesammte Muskulatur verloren geht und ein von peritonäalen Narbenmassen mit hinüberwucherndem Epithel ausgekleideter Raum als neue Blase sich bildet, ist auch durch mikroskopische Untersuchung der Abgänge, die gänzlich verfault sind, nicht festzustellen. Jedenfalls habe ich Ausgüsse der ganzen Blase entfernt, und die Kranke war nach 4 bis 5 Monaten völlig gesund.

Bei veralteten Fällen ist es weniger die Entzündung, als vielmehr ihre Folge, die zur Behandlung auffordert: die Parese und die geringe Capacität der Blase. Beides hängt damit zusammen, dass in diesen Fällen die Blasenwand sehr verdickt und unelastisch ist. Die dicke Harnblase kann die Form und die Consistenz eines eben entbundenen Uterus darstellen und in der That ebenso dicke Wände besitzen. Bei dieser Hypertrophie der Wände, der geringen Ausdehnungsfähigkeit der Blase, dem fortwährenden Urinträufeln und Harndrang habe ich durch Injectionen von lauem Wasser die Blase gedehnt. Sobald der Harndrang zu stark ist, unterbricht man die Injection und notirt, wie viel Flüssigkeit es gelang, in die Blase zu injiciren. Täglich macht man 1 bis 2 Mal eine derartige Blasendehnung und beobachtet bald, dass die Blase fähig wird, allmählich grössere Quantitäten zu fassen. Man treibt geradezu Heilgymnastik mit der Blasenmuskulatur. Geduld freilich gehört sowohl seitens des Arztes als der Patientin zu einer derartigen Behandlung. Leider kommen auch Fälle vor, wo man nur sehr langsame Fortschritte macht.

Kommt man auch so nicht zum Ziel, so legt man eine künstliche Blasenscheidenfistel gerade in der Mitte durch verticalen Schnitt an. Die subjective Erleichterung der Patientin ist ausserordentlich gross, und wenn die Patientin im Bett liegt, so macht die Fistel, in welche ein Permanentkatheter gelegt wird, keine Beschwerde. Man tastet die

Blase ab, entfernt Concremente, reinigt und spült sie reichlich ab und aus. Die Fistel heilt spontan oder wird später operativ geschlossen.

Bei Blasentuberkulose kann man nach genauer kystoskopischer Diagnose die Geschwüre abkratzen und direct ätzen. Die Harnröhre ist zu diesem Zwecke etwas zu dilatiren. Leider sind die Resultate nicht gut. Heilen die erosiven Ulcerationen an einer Stelle, so findet man nach Wochen wieder neue Geschwüre in anderen Gegenden der Blase. Wichtig ist auch die kräftige Ernährung und das Kreosot oder Guajakol innerlich. Dagegen sah ich bei subcutanen Injectionen von Tuberkulin, auch lange fortgesetzt, keinen Erfolg.

C. Neubildungen der Blase. Kystoskopie[1].

Die Zottengeschwulst, auch Zottenkrebs genannt, sitzt meist im Trigonum Lieutaudii, unten in der Blase. Sie hat eine papillomatöse Structur; die einzelnen gefässtragenden Papillen sind mit Cylinderepithel bedeckt. Dies Epithel bedeckt entweder nur die einzelnen Papillen, so dass wirklich Zotten vorhanden sind, oder das Epithel füllt alle Vertiefungen so aus, dass eine anscheinend nicht zerklüftete weiche Masse als kugelrunde, an dünnem Stiel hängende, solide Geschwulst entsteht. Der Gefässreichthum bewirkt, dass die Zottengeschwulst leicht blutet. Die Symptome einer derartigen Neubildung bestehen selten in der Behinderung beim Urinlassen. Die im Urin flottirenden Zotten legen sich vor die Urethralöffnung, so dass der Urinstrahl ganz plötzlich unterbrochen wird. Häufiger treten Blutungen ein. Schon die Contraction der Blase, namentlich aber die Katheterisation rufen Blutungen hervor. Diese können eine so erhebliche Anämie herbeiführen, dass das Individuum kachektisch wird. Oft bleibt der Urin lange Zeit klar, wird erst allmählich trübe; massenhafte Eiterkörperchen und Cylinderepithelien, von der Oberfläche der Geschwulst abgestossen, sind mikroskopisch nachzuweisen. Grössere Geschwülste kann man oft sehr gut combinirt fühlen. Eine Harnröhrendilatation bis zur Einführung des kleinen Fingers ist ungefährlich. Mit ihm tastet man bei Gegendruck gut die ganze Oberfläche der Blase ab.

„Die[2] souveräne Methode, welche ohne vorhergehende Dilatation der Urethra an Stelle des tastenden Fingers dem höchsten der Sinne,

[1] Die Schilderung der Kystoskopie nebst den Figuren 55 bis 58 verdanke ich dem ausgezeichneten Specialisten der Kystoskopie, Herrn Sanitätsrath Dr. Viertel in Breslau, durch den ich die Kystoskopie kennen lernte. Ich spreche ihm an dieser Stelle den Dank nicht nur für diese Schilderung, sondern auch für seine liebenswürdige Unterweisung aus.

[2] Senftleben: Langenbeck's A. I, p. 81 (Sarcom). — Freund: Virchow's A. LXIV. — Heilborn: Diss. Berlin 1869 (Krebs). — Brennecke: C. f. G. 1879, 8.

dem Auge, Zutritt in das unverletzte Blaseninnere gestattet, ist die von Nitze begründete moderne Kystoskopie.

Bei der Frau sind zu ihrem Gelingen vier Grundbedingungen zu erfüllen: die Harnröhre muss zunächst durchgängig für das Instrument sein[1], der Blaseninhalt klar, die Blasenhöhle auf 100 bis 150 cbcm flüssigen Inhalts anfüllbar[2], der Schliessmuskel intact sein, damit nicht während der Untersuchung der Inhalt ausgepresst wird.

Im Falle der Lähmung des Schliessmuskels ist die Patientin nach Kelly mit dem Becken hochzulagern, so dass die durch einen per urethram eingeführten Tubus einströmende Luft die Blase entfaltet. Man untersucht dann bei von aussen hineinreflectirtem Licht. Lagerung,

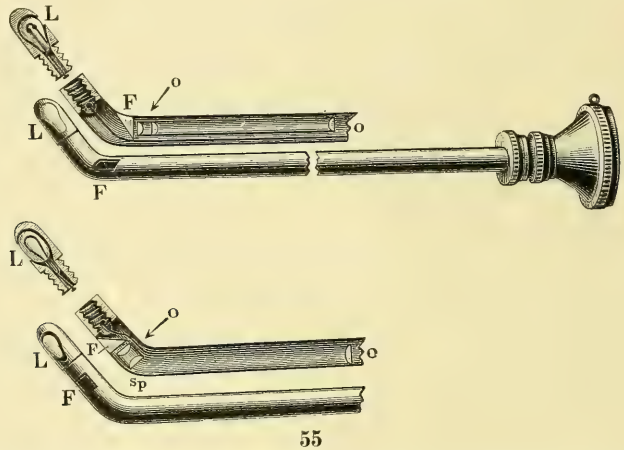

55

Kystoskop I und II nach Nitze hergestellt von Hartwig (Berlin).
Im Durchschnitte und perspectivisch. L Glühlampe. F Fensterfläche des Prismas. o optischer, bilderweiternder Apparat. sp Spiegel.

sowie vorangehende Dilatation der Urethra machen diese Methode viel umständlicher für die Kranke. Auch ist das Gesichtsfeld naturgemäss kleiner. Für Kinder wird sie wohl kaum verwendbar sein. Man kann durch den Tubus hindurch zur localen Therapie und zur Sondirung der Ureteren Instrumente einführen.

(Fibromyom). — Spiegelberg: Berliner klin. Woch. 1875, p. 202. — Schatz: A. f. G., X. — Simon: Volkmann's Vortr. 88 u. Berl. Beitr. zur Geb. 1872, I. — Hein-Vögtlin: Corrbl. f. Schweizer Aerzte 1879, 73. — Gussenbauer: Langenbeck's A. XVIII (Myom.). — Nitze: Lehrbuch der Kystoskopie. Wiesbaden 1889, Bergmann. — Ernst Küster: Ueber Harnblasengeschwülste. Samml. klin. Vortr. 267, 268. — Albarran: Les tumeurs de la vessie. Paris 1891, Steinheil.

[1] Es werden ausser den gewöhnlichen noch Kystoskope von nur 5 mm Kaliber für Kinder von Hartwig in Berlin nach Nitze's Angaben geliefert. Für die weibliche Harnröhre giebt es ein kurzes Kystoskop nach Casper.

[2] Im Nothfalle kann man mit 75 bis 80 cbcm auskommen.

Während die Sonde die Blasenwände nothgedrungen berühren muss, um dem Untersucher Aufschluss über die Beschaffenheit derselben geben zu können, vermeidet das Kystoskop im Gegentheil jede Berührung und somit jede Läsion der Blasenwandungen.

Dieses so leistungsfähige Instrument ist wesentlich auf zwei Momente basirt.

Zunächst wird das Licht nicht von aussen hineinreflectirt, sondern an Ort und Stelle der Untersuchung von einem elektrischen Glühlämpchen gespendet (s. Figur 55).

Sodann wird durch den optischen, bilderweiternden Apparat (O) im Innern des Rohres das Gesichtsfeld, das sonst an Grösse auf den Querschnitt des Rohres reducirt wäre, auf den Umfang eines silbernen Fünfmarkstückes erweitert.

Das Lämpchen beleuchtet intensiv eine Partie des Blaseninnern; durch das Fenster F, das durch die Katheterfläche eines im Rohre befindlichen Glasprismas gebildet wird, wird das Bild aufgenommen, von der Hypotenusenfläche desselben Prismas in den optischen, bilderweiternden Apparat hineinreflectirt und durch letzteren an das Ocularende des Instrumentes gebracht, wo es durch eine eingefügte Lupe vergrössert wird.

Man sieht alsdann bei diesem Instrumente (Kystoskop I) die Gegenstände im Spiegelbilde. Alle dem Fenster ganz nahe befindlichen Gegenstände erscheinen ausserdem sehr vergrössert, was man sich immer gegenwärtig halten muss, um nicht in schwerwiegende Irrthümer zu verfallen.

Bei Kystoskop II (Figur 56) wirft das Lämpchen — wie eine die vorliegende Schienenstrecke erleuchtende Lokomotivlaterne — das Licht in der Richtung der Längsachse des Kystoskops und man erblickt die Gegenstände aufrecht.

Ausser diesen beiden Kystoskopen sind von Nitze noch mehrere andere construirt, von denen wir nur das Irrigationskystoskop, das eine Spülung der Blase während der Untersuchung ermöglicht (sehr wichtig bei Blutungen), sowie das Operationskystoskop, zu intravesicalen Eingriffen, erwähnen; ausserdem ist von Nitze das Blaseninnere photographisch aufgenommen worden mittelst des von ihm construirten Photokystoskops.

Zur Sondirung der Ureteren beim Weibe ist das Nitze'sche Kystoskop II von Leiter nach v. Brenner's Angaben so modificirt, dass unter Leitung des Auges ein Katheter oder Sonde in die Ureteren gebracht werden kann. Wenn das Trigonum so lang ist, dass das Licht der Lampe noch auf der Ureteröffnung ruht, während das Fenster

schon den Sphincter ves. passirt hat, ist es oft recht leicht, mit demselben die Sondirung der Ureteren auszuführen.

Sehr gut ist von Jedem, der mit dem Kystoskop die Ureteröffnungen schnell zu finden gelernt hat, mit dem Nitze'schen Ureterenkystoskop die Sondirung der Harnleiter auszuführen.

Casper hat gleichfalls ein Ureterenkystoskop angegeben, bei welchem durch Verschiebung des die Katheterrinne abschliessenden Deckels der Katheter in einen nach Erfordern bald steileren, bald flacheren Winkel zum Kystoskop gestellt werden kann.

Albarran hat den gleichen Zweck durch eine kleine, am vesicalen Ausgange der Katheterführung angebrachte, bewegliche Platte erreicht.

Dies Instrument ist von Nitze modificirt und kann als Irrigations-, gewöhnliches und Ureterenkystokop gebraucht werden.

Dass mit all' diesen Instrumenten eine bis jetzt unerreichbar gewesene genaue und schonende Untersuchung der Blase möglich geworden, liegt auf der Hand.

Fremdkörper, Krankheiten der Blasenwand, Geschwüre, Tumoren, Steine[1], alles dieses zeigt das Kystoskop in voller Klarheit.

Gerade aber die Frühdiagnose, die hierdurch ermöglicht ist, hat die Prognose so unendlich verbessert. Ist erst ein Blasentumor z. B. ohne Kystoskop von der Symphyse oder Vagina her palpirbar, so ist die Operation viel schwieriger oder überhaupt, weil zu spät, nutzlos.

Indess auch über die Blase hinaus giebt die Methode genauen Aufschluss. Sie zeigt, ob 1 oder 2 Ureteren da sind, ferner, ob dieselben klaren, eitrigen oder blutigen Harn absondern, ob sie überhaupt agiren, sie gestattet uns eventuell, das Secret jeder Niere gesondert aufzufangen und ermöglicht es so, den „Befähigungsnachweis" einer Niere zu erbringen, gegebenenfalls für die andere zu entfernende ausreichend einzutreten. Ohne vorangegangene kystoskopische Untersuchung eine Nephrektomie zu machen ist ein Kunstfehler.

Die Methode wird derart geübt, dass man zunächst die Blase mit 4procentigem Borwasser klar spült; alsdann werden 50 g einer 2procentigen Cocaïnlösung in die Blase injicirt, welche nach 5 Minuten wieder abgelassen werden, schliesslich die Blase mit 100 bis 150 cbcm Borwasser gefüllt. Die Patientin ruht, wenn keine andere Vorrichtung vorhanden, auf dem Querbett mit erhöhtem Steiss. Die Lampe des Kystoskops wird vor der Einführung geprüft; sie muss so hell leuchten,

[1] Steine liegen nicht nur auf dem Blasenboden, sondern hängen bisweilen an Fäden, die durchgewandert sind, an Orten, die der Sonde nicht zugängig sind. (Viertel: Deutsche med. Woch. 14. 93.) „Hängende" oder „fliegende" Steine.

dass man die beiden Schenkel des Kohlenbügels nicht mehr isolirt sieht; sodann wird der Strom wieder geöffnet und das mit Bor-Glycerin bestrichene Instrument eingeführt.

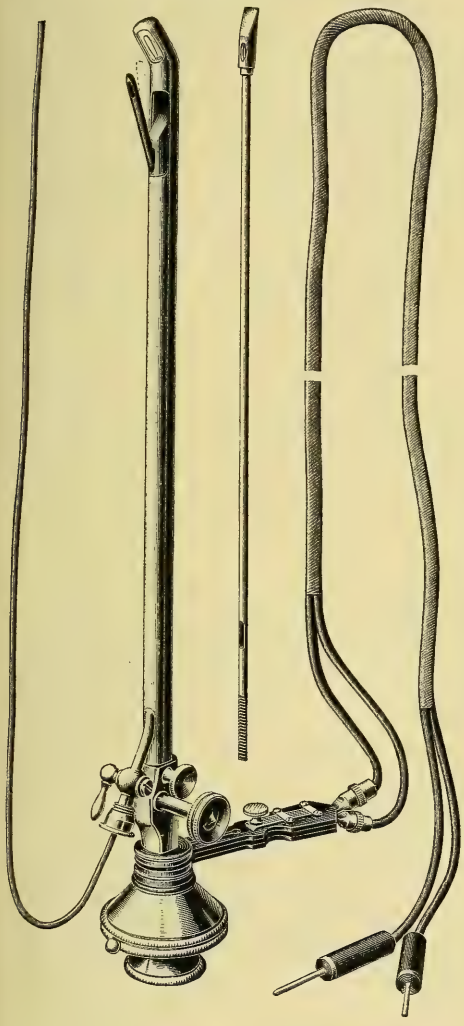

56

Kystoskop
mit daranhängender elektrischer Beleuchtungsleitung. Links der Ureterenkatheter, vorn etwas vorgeschoben.

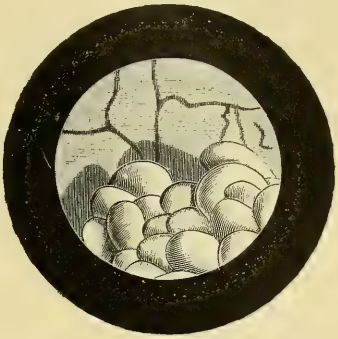

57

Carcinoma vesicae. Carcinomrecidiv des Uterus auf die Blase überwuchernd, auf die Blasenwand einen scharfen Schlagschatten werfend, im Hintergrunde normale Venen.



58

Endoskopisches Bild eines sondirten Ureters, beides eigene Beobachtungen von Dr. Viertel.

Die Bewegungen, die man mit dem Instrument ausführt, um sich methodisch nach und nach das ganze Blaseninnere zur Anschauung zu bringen, geschehen in drei Richtungen: in der Längsrichtung des In-

strumentes, kreisförmig um dieselbe und schliesslich um eine Achse, die senkrecht auf der Längsachse steht. Hilfs- und Merkpunkte sind das Orificium internum, eine meist ungewünscht eingeschlüpfte Luftblase am Blasenscheitel, ferner die Ureterenwülste und Ureteröffnungen.

Will man sich die Ureteren noch besser markiren, so verabreicht man einige Stunden vor der Untersuchung 1 bis 2 Dosen Methylenblau (01 p. d.) per os. Das Secret ist dann mehr oder weniger tief blaugrün und hebt sich scharf von dem durchsichtig klaren Borwasser als intermittirend vorspritzender farbiger Strahl ab. Allerdings muss man dabei auf die Schätzung der Qualität verzichten. Absolut sicher ist diese Methode jedoch nicht. In manchen hydronephrotischen Säcken z. B. wird das Methylenblau in die farblose Leukobase verwandelt.

Fernerhin ist es rathsam, die Untersuchung in einem dunklen Raume vorzunehmen, so dass kein helleres Licht, als das aus dem Kystoskop kommende, die Netzhaut trifft; sehr leicht bei Abend zu erreichen, oder, sobald das Zimmer künstlich verdunkelt worden ist, dadurch zu erreichen, dass nach Einführung des Kystoskops die Lampen niedriger geschraubt werden. Natürlich soll das Zimmer nicht absolut dunkel sein. Die Figuren 57 und 58 S. 125 zeigen „kystoskopische Bilder".

Behandlung.

Kleine Blasentumoren, kystoskopisch diagnosticirt, werden mit der Glühschlinge entfernt. Grössere Blasengeschwülste müssen, wenn es der Kräftezustand erlaubt, durch Eröffnung der Blase exstirpirt werden. Der Vaginalschnitt empfiehlt sich nicht. Die Blutung ist sehr störend und gestattet nicht eine so genaue Uebersicht, dass man sicher operiren resp. exstirpiren könnte. Allgemein wird jetzt der hohe Blasenschnitt vorgezogen. Er kann als Längs- oder Querschnitt angelegt werden; ich ziehe den letzteren vor. Man macht ihn dicht über der Symphyse und geht nach Durchtrennung der Fascien durch das Fett in die Tiefe. Der Schnitt darf niemals die Recti völlig abtrennen, weil sonst eine Hernie nach der Heilung zurückbleibt. Die spätere Operation einer solchen Hernie ist sehr schwierig, da die Recti sich handbreit nach oben retrahiren und man sie nur mit grosser Kraft wieder vereinigen kann. Ja, es scheint durch die Functionslosigkeit des unteren abgeschnittenen Rectustheiles eine Atrophie und fettige Degeneration des Muskels einzutreten. Der Schnitt sei nur 7 bis 8 cm lang. Ein Katheter schiebt die Blase in die Wunde, die Blase wird ebenfalls quer aufgeschnitten. Die Blasenwundränder werden mit mehreren Spencer-Wells'schen Arterienpincetten oder mit Suturen, die als Zügel dienen, gefasst, emporgezogen und fixirt erhalten. Dann

liegt das Innere der Blase zu Tage, man sieht oder fühlt die Geschwulst. Vorsichtig, damit der Stiel nicht reisst, wird der Tumor nach oben mit dem Finger luxirt. Die Geschwulst wird abgeschnitten oder mit der Glühschlinge abgetragen. Die Blutung stillt Eiswasser, da sich die Blasenmuskulatur, auf die Kälte reagirend, schnell zusammenzieht. Schlimmsten Falls wird die Blase zunächst austamponirt. Die Naht zur Blutstillung ist unthunlich, weil die Ureteren vermieden werden müssen und die oberflächlichen Nähte ausreissen. Nach Stillung der Blutung wird die Blase genäht. Auf die Naht, die leider selten primär heilt, wird etwas Jodoformgaze gelegt. Der Hautschnitt wird fast völlig vereinigt, so dass nur das Ende des Fächertampons herausragt. Ein in die Harnröhre gelegter Permanentkatheter leitet den Urin unten ab. Die Drainage nach oben sichert vor Urininfiltration, wenn der Katheter aus der Harnröhre unbemerkt in der Nacht herausgleiten sollte.

Findet man einen die Blase infiltrirenden weitverbreiteten dickwandigen Krebs, so muss man leider auf Heilung verzichten; aber auch dann heilt die Blasenwunde, wenn auch nicht direct, doch dadurch, dass die tiefe Wunde von den Bauchdecken aus „zugranulirt".

Die Nachbehandlung besteht in Auswaschung der Blase mit Borsäurelösung.

Das Offenlassen der oberen Blasenwunde hat nichts Bedenkliches, da sie sich bei Drainage durch die Harnröhre allmählich spontan schliesst. Es dauert dies öfter recht lange. Mit Erfolg habe ich einige Male durch plastische Verschiebung der Haut diese Fisteln geschlossen.

D. Die Verletzungen der Blase. Fisteln[1].

Wenn der Kopf des Kindes einen Theil der Vagina bezw. des Cervix uteri so lange gegen die Beckenwand drückt, dass dieser Theil dauernd ischämisch wird, so wird er nekrotisch und stösst sich später gangränös ab. Liegt die gangränöse Stelle gerade in der Blasen-

[1] Dieffenbach, Operative Chirurgie I, 546, etc. — Jobert de Lamballe: Traité des Fistules. Paris 1859. — Simon, Heilung der Blasenscheidenfisteln. Rostock 1862, Stiller. Wiener med. Woch. 1876, 27. — Freund: Klin. Beiträge von Betschler und Freund. Breslau 1862, Morgenstern. — Ulrich: Zeitschr. d. Wiener Aerzte 1863. M. f. G. XXII u. XXIV. — Emmet: Amer. Journal of med. sciences 1867, IV. — Bozeman: Transact. amer. obstetr. Soc. VII, p. 139. — Bandl: Wiener med. Presse 1881, ibid. 1876 u. 1882. Die Bozeman'sche Methode u. s. w. Wien 1883, Deuticke; A. f. G. XVIII. — Bongué: Du traitement des Fistules. Paris 1875. — Cohnstein: Berliner klin. Woch. 1878, 20. — Braun:

scheidenwand, so entsteht hier ein Substanzverlust, eine offene Verbindung zwischen Scheide und Blase, eine Blasenscheidenfistel.

Ferner wird bei gewaltsamen geburtshilflichen Operationen bei engem Becken die Blasenscheidenwand durch den Kindskopf zerquetscht. Die hohen Blasencervixfisteln entstehen meist bei Anwendung von Instrumenten. Auch kann bei Cystocele die Zange den Kopf so gegen die Symphyse pressen, dass die Cystocele platzt und ein Querriss entsteht. Diese seltenen Fisteln sind quer-spaltförmig. Häufiger sind die Fisteln Folgen zu langer Geburtsdauer. Mit Recht kann man behaupten, dass viel mehr Fisteln entstehen, weil nicht, oder weil zu spät, als weil zu früh operirt wurde.

Auch ein falsch eingesetzter, scharfer oder stumpfer Haken reisst eine grosse Fistel in die Blasenscheidenwand. Derartige Fisteln gehen von oben nach unten, so dass z. B. die Fistel im Cervix beginnt und sich bis in die Harnröhre fortsetzt.

Durch ein zufälliges Trauma sind ebenfalls Fisteln entstanden, so z. B. beim Auffallen auf einen spitzen Gegenstand, welcher in die Vagina eindringt oder bei Ueberfahren und Zusammenbrechen des knöchernen Beckens. Ferner sind eine Anzahl Fisteln zur Beobachtung gekommen, welche auf ein Zwanck'sches Pessar zurückzuführen sind. Dasselbe verdreht sich und kann Blase und Mastdarmscheidenwand allmählich symptomlos perforiren. Auch entstehen Fisteln bei gynäkologischen Operationen. So sah ich 2 Fälle von Fisteln, die bei der Vaginafixation entstanden waren. Bei der vaginalen Myomotomie kann die Blase dadurch reissen, dass sie bei der Entwickelung einer grossen Geschwulst zu sehr in die Quere gedehnt wird. Ebenso habe ich einige Mal nach sehr schweren Totalexstirpationen bei Carcinom Fisteln gesehen. Sie waren erst nach Tagen, vielleicht durch den Druck massenhaften Ligaturmaterials und eitriger Erweichung in der Umgebung zu Stande gekommen.

Je nach der Lage der Fisteln hat man verschiedene Arten unterschieden. Eine gewöhnliche Blasenscheidenfistel verbindet die Scheide mit der Blase. Besteht der obere Rand der Fistel aus der

---

Wiener med. Woch. 1872, 1881. — Bröse: Z. f. G. 1884. — Billroth: A. f. klin. Chir. 1869. — Fritsch: C. f. G. 1879, No. 17. — Hahn: Berliner klin. Woch. 1879, 27. — Kroner: A. f. G. XIX. — Pawlik: Z. f. G. VIII. — Hempel: A. f. G. X. — Menzel: A. f. G. XXI. — Kaltenbach: M. f. G. XXXI. C. f. G. 1883, p. 761. — Schede, Ureterfistel: C. f. G. 1881. — Zweifel: A. f. G. XV. — Baumm: A. f. G. XXXIX, 492. — Heyder: C. f. G. 1890, p. 344. — Klein: Münch. med. Woch. 1890, 171. — Martin: Z. f. G. XIX, 394. — Neugebauer: A. f. G. XXXIII bis XXXIX, 509. — Wyder: C. f. G. 1891, 29. — Coe: C. f. G. 1891, 298. — Mackenrodt: C. f. G. 1894, p. 180. — Freund: Samml. klin. Vortr. N. F. 118.

Portio, so nennt man diese Fistel eine oberflächliche Blasen-Gebärmutterscheidenfistel. Reicht die Fistel höher hinauf, fehlt also ein Theil der Portio, so spricht man von einer tiefen Blasen-Gebärmutterscheidenfistel. Befindet sich die Communication zwischen Cervixhöhle und Blase, so handelt es sich um eine Blasencervixfistel. Bei der Harnröhrenscheidenfistel führt ein Gang aus der Harnröhre in die Vagina. Auch der eine Ureter kann in die Scheide münden: Harnleiterscheidenfistel. Erleichtert wird diese Fistelbildung vielleicht, wenn der Ureter durch parametritische Entzündung an den Uterus herangezogen ist, dann kann ein starker seitlicher Cervixriss bei der Geburt den Ureter vollkommen durchreissen. Das untere Ende zieht sich nach unten, verheilt und obliterirt in der Narbe. Der aus dem oberen Ende abträufelnde Urin hält es offen, es ist eine Fistel vorhanden.

Es können zwei oder drei Fisteln nebeneinander bestehen. Dann sind grosse Zerstörungen dagewesen und die zusammengeheilten Fetzen bilden Brücken über den ursprünglich grossen Defect, oder in einer grossen nekrotischen Partie sind einzelne kleinere Stellen noch ernährt und übriggeblieben. Die Grösse ist sehr verschieden. Minimal kleine, kaum sondirbare Fisteln und enorme Defecte bis 8 cm Durchmesser kommen zur Operation.

In der Umgebung der Fistel sieht man oft eine Anzahl Narben in der Scheide, welche beweisen, dass noch anderweitige Verletzungen bestanden. Bei theilweiser gangränöser Ausstossung der Vagina, oder bei starken Zerreissungen und Substanzverlusten an der Vulva kann der Zugang so erschwert sein, dass Specula nicht einzuführen sind und somit die Fistel ohne Weiteres nicht zu sehen ist. Die Fortdauer der Symptome nach Heilung einer Fistel beweist das Vorhandensein einer zweiten Fistel weiter oben. Es besteht auch eine vollkommene Atresie im Scheidengewölbe oberhalb der Fistel. Der Uterus ist von der Vagina aus nicht zu fühlen. So gross ist mitunter der Substanzverlust, dass von der Vagina wenig übrig blieb und auch der unterste Theil des Uterus fehlt. Letzterer ist unter Umständen überhaupt von der Vagina aus nicht aufzufinden, sei es nun, dass er in narbigen Exsudatresten eingebettet liegt, oder dass er wegen der Enge der Scheide nur vom Mastdarm aus nachgewiesen werden kann.

Grössere Fisteln befinden sich meist in der Mittellinie. Sind sie sehr gross, so hat die obere Blasenwand keine Stütze mehr, sie prolabirt in und durch das Loch, ja aus der Vulva heraus; dann ist die Blasenschleimhaut oft stark entzündet, hochroth oder sogar gewuchert. Auch kann die Blasenschleimhaut mit der Vagina verwachsen, so dass man sie vor der Reposition abtrennen muss. Selbst von der vorderen

Blasenwand an der Symphyse kann ein Stück Blase fehlen. Man erblickt bei fast totalem Mangel der Blasenscheidenwand vorn das metallisch glänzende Periost der Symphyse. Meist sind die Löcher rund und ihre Ränder dünn, doch kommen auch callöse, narbige Ränder und ovale, viereckige oder ganz unregelmässige Fisteln vor. Bei allen Blasenscheidenfisteln, welche den Urin vollkommen entleeren, wird allmählich der obere Theil der Harnröhre eng. Dann kommt es nicht selten zu einer vollkommenen, gerade am oberen Ende sitzenden Atresie der Urethra. Diese Atresie ist nur scheinbar, sie lässt sich mit einiger Kraft mit dem Katheter zerdrücken.

Gehen bei grösseren Verletzungen auch Theile der Harnröhre verloren, so kann der Rest, verzerrt, fest an den Knochen angewachsen, in Narbenmassen blind enden. Sehr ungünstig sind die Fälle, bei denen die Urethra so völlig verschwunden ist, dass man sie nicht aus den Resten zusammen nähen, sondern plastisch aus der Umgebung bilden muss.

Uterusfisteln sind nicht direct zu sehen. Durch Geburtstrauma entstandene Ureterfisteln liegen meist am Ende einer seitlichen, tiefen, trichterförmigen Einziehung oder in einer starren Narbe hoch oben im Scheidengewölbe.

Ist der Uterus total exstirpirt, so ist das Ende des Ureters ganz atypisch gelagert, so dass man Mühe hat, es aufzufinden.

Die Symptome bestehen in unwillkürlichem Harnabfluss: bei grossen Verletzungen tritt unmittelbar post partum, bei Druckgangrän später, nach Abstossung des gangränösen Stückes, der unwillkürliche Abfluss ein. Manchmal wird eine grosse Quantität Urin in der Scheide zurückgehalten, wenn die Patientin streng die Rückenlage einhält und die Vulva geschwollen ist. Bei der Seitenlage oder Erheben der Oberschenkel schwappt der Urin heraus.

Bei grossen Harnröhrenscheidenfisteln fliesst der ganze Urin durch die Fistel. Bei kleinen Fisteln lässt die Patientin Urin in das Geschirr, während gleichzeitig der Urin an den Beinen entlang nach unten fliesst.

Bei der Harnleiterscheidenfistel fliesst der Urin der einen Niere spontan ab, der der anderen wird aus der intacten Blase entleert.

Fehlt Reinlichkeit, so entsteht Vulvitis und Vaginitis. Namentlich in der Rima pudendi und um den After herum bilden sich Excoriationen und kleine, oft condylomartige Geschwüre. Bei jahrelangem Bestehen können in den Hautfalten fingerdicke, hornartige, wie aus zusammengebackenen spitzen Condylomen bestehende Hauthypertrophien sich bilden.

Der unwillkürliche Urinabgang, die fortwährend nach Urin riechende Atmosphäre, die permanente Nässe der Geschlechtstheile und Ober-

schenkel, die Unmöglichkeit, irgend welche Pflichten zu erfüllen und Freuden zu geniessen, peinigen die Patientinnen so, dass sie körperlich herunterkommen und ein elendes Dasein fristen. Als man die Fisteln noch nicht heilen konnte, ging manche dieser Patientinnen in Folge der körperlichen und seelischen Leiden frühzeitig zu Grunde.

Die Diagnose.

Die Diagnose ist meist schon durch die Anamnese klar.

Bei der Untersuchung fühlt man grosse Fisteln leicht und bringt sie durch ein Simon'sches Speculum zu Gesicht. Kleinere Fisteln, die man zunächst nicht sehen kann, findet man durch Hervordrücken der Blasenscheidenwand mittelst einer Sonde. Oder man spritzt warmes sterilisirtes, gefärbtes Wasser unter starkem Druck in die Blase und beobachtet im Speculum, wo dasselbe in der Vagina erscheint. Die Harnröhrenfisteln erkennt man ebenfalls durch Sondiren. Führt man einen Katheter in die Blase und eine Sonde in das Loch, das man für die Fistel hält, so sucht man beide metallischen Gegenstände zur Berührung zu bringen.

Bei Cervixblasenfisteln beobachtet man genau die Portio bei starker Blasenfüllung.

Hält die Blase den Urin, ist also eine Blasenfistel auszuschliessen und besteht trotzdem unwillkürliches Urinabfliessen, so legt man einen trockenen Tampon in die Scheide. Ist er bald nass, so liegt eine Harnleiterfistel vor. Dann sondirt man in die vermuthete Fistel auf beiden Seiten mit einer Ureterensonde. Berühren sich beide Katheter nicht, so befindet sich der eine im Ureter, der andere in der Blase. Meine Uretersonde (Figur 60) besteht aus sehr weichem Kupfer. Sie trägt oben zwei Knöpfe, zwischen die man einen Faden knüpfen kann, um eventuell bei Sondirung der unteren Ureterhälfte den Faden durchzuleiten, ihn an das obere Ende des Ureters anzuschlingen und nun das obere Ende in das untere hineinzuziehen. Die seitliche Ablenkung und der Widerstand in der Gegend der Linea innominata zeigt, dass man sich in dem Ureter befindet. Wendet man Pawlik's Sonde (Figur 59) an, so beobachtet man, ob aus der Uretersonde Urin abfliesst. Dann führt man einen Metallkatheter in die Blase.

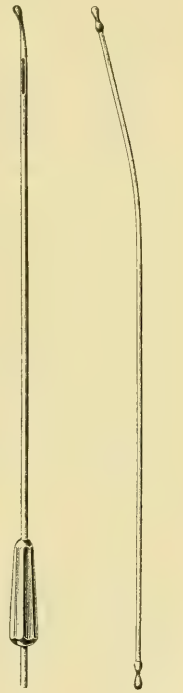

59 **60**

Uretersonden von Pawlik. von Fritsch.

Man kann auch einen möglichst grossen Jodoformgazeballen in die Scheide legen, 1 Stunde nachdem die Patientin Methylenblau eingenommen. Dann markirt sich der aus dem Ureter ausfliessende blaue Urin sehr gut als grünlicher Fleck auf der Jodoformgaze.

Die exacteste Methode ist die Kystoskopie. Man stellt beide Ureteröffnungen nacheinander ein, der normale Ureter macht Bewegungen ähnlich wie ein lebender Echinokokkus unter dem Mikroskop. Deutlich nimmt man wahr, wie der Urin als hellblau-grüne Wolke aus der sich öffnenden Ureteröffnung ausfliesst. Der andere Ureter, aus dem Nichts fliesst, macht keine Bewegungen, sondern ist „todt".

Auch ist es möglich, mit Hilfe des Kystoskops einen Ureter nach dem anderen von der Blase aus zu sondiren. Es ist dies dann ungefährlich, wenn man aseptisch verfahren kann, d. h. wenn die Blase kokkenfrei, nicht entzündet ist. Vorsicht ist nothwendig, da bei Anwendung von Gewalt, namentlich wenn der Ureter in Narben fixirt und verlagert ist, die Sonde den Ureter perforirt und dann ohne irgend welche Kraftanwendung neben dem Ureter im losen Bindegewebe, ohne Widerstand zu finden, nach oben gleitet.

Oft ist die nähere Diagnose der Beschaffenheit einer Fistel deshalb sehr schwierig, weil es zunächst unmöglich ist, wegen der stenosirenden Scheidennarben Specula anzuwenden. Dann bereitet man die Operation vor, incidirt die Narben, öffnet sich den Weg und schreitet sofort zur Operation. Schon bei der Diagnose muss die Durchgängigkeit der Harnröhre geprüft werden.

Prognose.

Wenn die Harnröhre wenigstens theilweise erhalten ist, kann man stets in irgend einer Weise Heilung erzielen. Trotz Narben und anderer Schwierigkeiten, trotz geringer Substanz zur Bildung der Blasenscheidenwand ist doch Heilung möglich. Ist die Fistel einmal geheilt, so öffnet sie sich meist spontan nicht wieder. Da bei Geburten die vordere Vaginalwand mehr zusammengeschoben als gedehnt wird, so reissen geheilte Fisteln auch bei der Geburt nicht. Selbst wenn der Defect sehr gross war, können die Patientinnen, auch wenn die Harnröhre nur 1 oder 2 cm lang ist, den Urin halten. Ja, trotz völligen Verlustes der Harnröhre kann die kleine Mündung durch Narbenspannung ihre Ränder so aneinanderlegen, dass nur bei Anstrengung der Bauchpresse der Urin abfliesst. Unbeabsichtigt und beabsichtigt habe ich so Heilung erlebt.

Dass bei Verletzungen des Peritonäums Peritonitis, bei Infection der Wunde Sepsis und Pyämie, bei Unterbindung eines Ureters acute

Hydronephrose vorkommt, hat mit der Prognose der Fisteloperation an sich Nichts zu thun.

Behandlung.

Eine ganz frisch im Wochenbett entdeckte, nicht zu grosse Fistel heilt in vielen Fällen bei geeigneter Behandlung spontan. Man muss alle übelriechenden Lochien durch häufige Irrigationen entfernen. Ferner wird die Blase drainirt, d. h. es wird der Skene'sche Pferdefuss (vergl. Figur 54, S. 118) in die Urethra eingelegt. Oder man legt ein Gummirohr ein, dass nur soweit eingeschoben wird, dass es das obere Ende der Urethra erreicht. Aussen wird es an die Harnröhrenmündung angenäht. Das untere Ende des Rohres hängt in ein Receptaculum urinae. Das Gummirohr ist nach 48 Stunden von ankrystallisirten Salzen zu reinigen. Durch eben dieses Gummirohr wird auch, wenn Blasenkatarrh besteht, die Blase ausgespült (vergl. S. 118). In frischen Fällen bei kleinen Fisteln ist die Hoffnung, spontane Heilung zu erzielen, durchaus nicht gering. Natürlich kann nicht ein Loch heilen, dessen Ränder 4 cm von einander entfernt sind.

Für unrichtig halte ich in diesen Fällen die Tamponade. Bei Ausdehnung der Vagina durch den Tampon, bei Erweiterung ihres Lumens wird die Fistel grösser, ihre Ränder werden von einander entfernt. Die Secrete und der Urin stagniren hinter dem Tampon; oft rapide entsteht selbst bei Jodoformgazetampons Urinzersetzung und Blasenkatarrh. Dann tritt Fieber ein, und von einer Heilung der Fistel ist nicht die Rede.

Zerreisst bei einer Totalexstirpation, bei der Entwickelung eines zu grossen Tumors die Blase, so merkt man dies an dem Erguss des Urins, resp. bei dem Katheterisiren am Schlusse der Operation. Das Unglück ist nicht gross und, wenn nur sofort bemerkt, leicht zu repariren. Man schliesst das Loch durch eine Tabaksbeutelnaht ab und zieht das Peritonäum vorsichtig herab, es überall sorgfältig mit der vorderen Vaginalwand vereinigend. Wird dann die Blase drainirt, so heilt die Fistel sicher.

Wenn die Fistel alt, id est vollkommen überhäutet ist, so muss die blutige Fisteloperation vorgenommen werden. Allerdings werden auch heute noch Aetzungen kleiner Fisteln empfohlen, jedoch sehr mit Unrecht. Es ist dringend anzurathen, principiell nur blutig zu operiren und die Aetzungen selbst bei ganz kleinen Fisteln aufzugeben. Denn heilt die Fistel, was wohl meist der Fall ist, nicht, so hat man durch die Aetznarbe sich sehr schlechte Wundränder für die Anfrischung geschaffen.

Bei dem Blutreichthum der Blasenscheidenwand ist aprioristisch anzunehmen, dass hier eine Wunde leicht heilt. Die genähte Wunde befindet sich an einem geschützten Orte, der normale Urin schadet einer Wunde nichts. Zerrung der Wunde findet beim Liegen eines Permanentkatheters nicht statt. Somit heilen gut angefrischte und gut genähte Fisteln regelmässig.

Aber das Schwierige liegt eben in dem „gut“ Anfrischen und „gut“ Vereinigen, was wegen der tiefen Lage der Fistel oft schwierig ist. Alle Operateure haben deshalb erstrebt, die Fistel so zugängig zu machen, dass sie vollkommen klar übersehen werden kann.

Nachdem die S. 69 geschilderten Vorbereitungen getroffen sind, liegt die Kranke in meinen Beinhaltern (Figuren 36 und 37, S. 72 und 73) auf einem Tisch, dem Fenster gegenüber.

Hierauf geht man an die Eröffnung der Scheide. Stösst diese auf Hindernisse in Folge von Narben, so incidirt man die Narben und drückt mit Finger oder Speculum die Wunden auseinander. Sobald die Vulva bezw. Vagina weit genug für das Speculum ist, wird dieses eingeführt. Entstehen dabei noch einige Risse, selbst ein Dammriss, so hat dies wenig zu sagen. Während der Operation verhindert der Druck des Speculums die Blutung. Nach der Fistelnaht wird die Wunde vereinigt.

Bozeman und Bandl empfahlen eine Vorbereitungskur, deren Zweck wesentlich eine allmählich durch Dilatatorien zu erzielende Erweiterung der Vagina war. Ich halte dies für unnöthig und falsch. Nachdem ich über 200 Fisteln mit Glück operirt habe, ist es mir wohl erlaubt, darüber ein Urtheil abzugeben.

Wenn Narbenstränge und Verengerungen vorhanden sind, so werden diese unmittelbar vor bezw. bei dem Operiren mit dem Messer zertrennt. Warum soll man dies früher thun? Jedenfalls würde doch wenigstens Etwas wieder zusammenheilen. Unmittelbar nach Anlegung des Schnittes verfügt man sicher über den grössten Raum. Die Blutung ist nicht stark; sollte dies doch der Fall sein, so wird sie durch Umstechungen leicht gestillt. Auch steht die Blutung dadurch, dass die Specula direct auf die Wundfläche drücken. Die Vorbereitungskur ist unmöglich aseptisch zu machen, denn hinter den Kugeln sammelt sich Urin an, es kommt zu Zersetzung, Entzündung, Bildung von Wundsecret. Ist alles wieder normal, so ist auch die Scheide wieder enger. Es kann ja Jeder operiren, wie er will und Das thun, was er für nöthig hält. Wenn ich aber dasselbe Resultat schnell erzielen kann, so liegt darin für arme Patientinnen und für eine überfüllte Klinik ein grosser Vortheil.

Ich erkläre nicht andere Methoden für schlecht, sondern glaube nur den Collegen damit zu dienen, wenn ich sie auffordere, in der allereinfachsten Weise vorzugehen.

Ich gebrauche nur die Simon'schen Spiegel (Figur 23, S. 37). Dagegen habe ich eigene Seitenhalter, Figur 61, welche das Operationsfeld gut anspannen, wenig Raum wegnehmen und nicht leicht abgleiten.

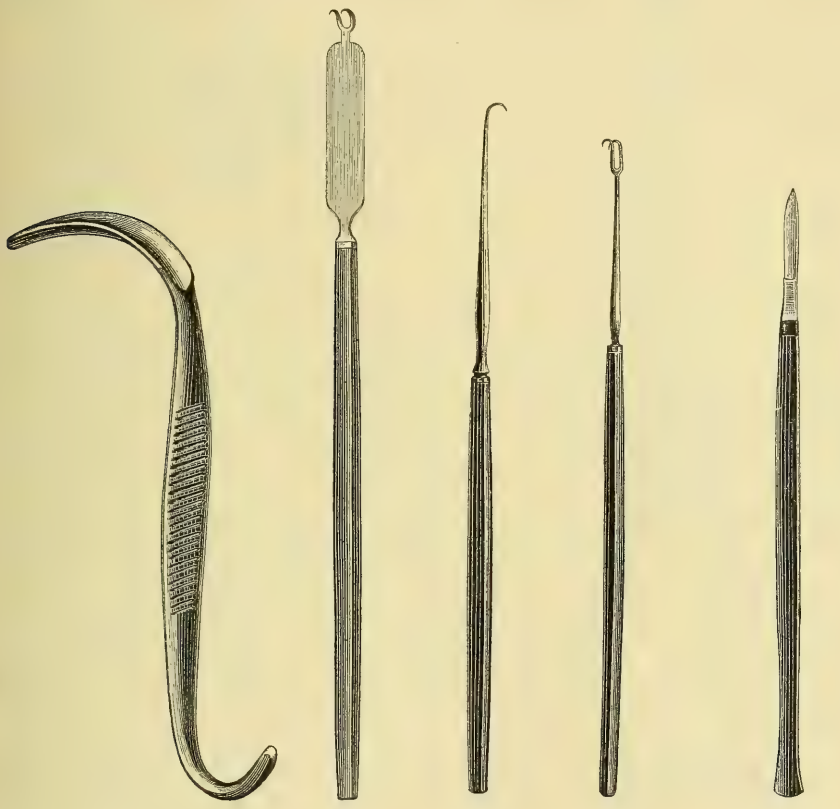

61 Seitenhalter. 62 Plattenhaken. 63 Scharfes Häkchen. 64 Scharfes Doppelhäkchen. 65 Fistelmesser.

Es ist nothwendig, die Fistel so zu Gesicht zu bringen, dass man wenigstens den zunächst anzufrischenden Theil gut übersehen kann. Dazu muss das Speculum oft gedreht, tiefer geschoben, herausgezogen, oder es muss mit ihm gehebelt werden. Auch erfasst man mit einer Zange die Portio, um die ganze Partie nach unten zu bekommen. Oder man legt einen Zügel durch die Portio, zieht den Uterus herab und bindet den Zügel an dem Speculum fest. Gute Instrumente sind

auch die Plattenhaken (Figur 62), deren Platte die Vaginalwände zurückhält, so dass das Operationsfeld frei liegt.

Nunmehr nähert man mit scharfen Häkchen (Figur 63 und 64) oder Pincetten die Ränder, um zu erfahren, wie sich die Wundränder am besten zusammenbringen lassen. Davon macht man die Richtung der Anfrischung abhängig. Es ist zu berücksichtigen, dass die künstliche Auseinanderzerrung durch die Specula unnatürliche Verhältnisse schafft, und dass also beim Nähern der Wundränder die Specula nachgeben müssen.

Es kommen auch Fälle vor, bei denen man die Knieellbogen- oder Sims'sche Seitenlage mit Vortheil anwendet. Erstere z. B. bei kleinen in der Nähe der vorderen Muttermundslippe liegenden Fisteln, die sich nicht herabziehen lassen, letztere bei seitlichen Cervixfisteln.

Sehr günstig wirkt in solchen schwierigen Fällen auch das Entgegendrücken der Fistel mit einem dicken Katheter von der Blase aus.

Ist die Einstellung fertig, so geht man an die Anfrischung. Hierzu gebraucht man lange spitze sehr scharfe Messer (Figur 65). Man muss die Anfrischung dem Falle anpassen. Flach oder trichterförmig — dies ist gleichgültig, wenn nur breite Wundflächen ohne Zerrung gut aneinanderliegen. Ektropien der Blasenschleimhaut werden als Fistellumen behandelt, d. h. man frischt an ihrer Peripherie an. Ektropien der Scheide in die Blase dagegen sucht man als Lappen nach aussen zu klappen, bezw. bei der Anfrischung mit zu verwerthen. Ist es leicht möglich, die Ränder einander zu nähern, so frischt man um das Loch einen Gürtel von 1 cm Breite an. Ist aber die Fistel so gross, dass bei dieser Methode sehr stark gezerrt werden müsste, um überhaupt die Wundflächen aneinander zu bringen, so frischt man mehr trichterförmig an. Es muss unter Umständen bei einer Fistel die eine Hälfte breit, die andere flach angefrischt werden. Ist es schwer, die Ränder aneinander zu bekommen, so wird seitlich über die Fistel hinaus angefrischt. Die Anfrischung reicht dann auf die hintere Vaginalwand hinüber. Ja, man kann geradezu in die Vagina einen sie verkürzenden Ring nähen. Knüpft man dann zuerst die Nähte über dem seitlichen Theil der Anfrischungsfläche, wo die Fistel sich nicht befindet, so kommen allmählich die Fistelränder leicht aneinander. Die Figur 66 zeigt diese Verhältnisse schematisch.

Gelingt es nicht, die Wundränder aneinander zu bringen, so lockert man den beweglichen Wundrand, stellt einen Lappen her und zieht ihn an den an den Knochen angewachsenen unbeweglichen Wundrand. Von der Lappenbildung mache ich den ausgiebigsten Gebrauch, um das Gewebe zu schonen. Bei kleinen Fisteln schneide

ich quer über das Fistelloch, lockere unterminirend, ohne Etwas wegzuschneiden, von dem Schnitt aus die Wundränder und nähe dieselben zusammen (vergl. Centralblatt für Gynäkologie 1888, S. 804).

Die Schnitte der Anfrischungsfläche müssen sehr glatt sein, die Fläche überall gleich tief. Die Anfrischungsfläche um die Fistel muss

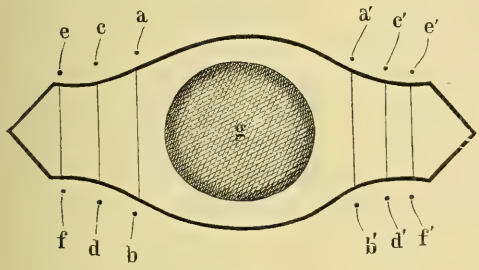

66

Anfrischungsfläche bei schwerer Vereinigung der Fistelränder. Es wird, um die Ränder der Fistel einander zu nähern, zu „entspannen", zuerst e an f, e' an f', dann c an d, c' an d' und a an b, a' an b' genäht. Dadurch legen sich die Fistelränder leicht aneinander.

gross sein, mindestens $1^1/_2$ cm breit, besser 2 cm. Man bedenke, dass die Wundfläche durch Zusammenschnüren auf den vierten Theil oder mehr reducirt wird; frischt man also nur 1 cm an, so liegen vielleicht in der Sutur wenige Millimeter Fläche aneinander. Dies ist zur sicheren Heilung zu wenig. Lappen dürfen nicht zu dünn genommen werden. Vor dem Nähen muss man die weissliche, harte, schlecht ernährte narbige Partie wegschneiden. Die Wundränder müssen ohne jede Zerrung aneinander zu bringen sein. Kann man die Verletzung der Blasenschleimhaut vermeiden, so soll man es lieber thun. Denn für die Heilung werden die Chancen durch das Ausschneiden und directe Nähen der Blasenschleimhaut schlechter. Um den Faden herum schliesst sich die Schleimhaut nicht immer, mag man ein Material wählen, welches man will. Es entstehen neben dem Faden kleine Gänge, erweitert und gereizt durch die am Faden sitzenden Harninkrustationen; diese wachsen gleichsam am Faden entlang. Letzterer bildet das Centrum

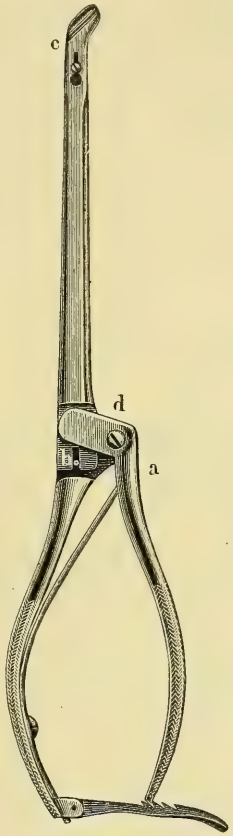

67

Hagedorn's Nadelhalter. a beweglicher, beim Reinigen abzunehmender Arm, d Schraube, welche zu dem Zwecke entfernt wird, b c verschieblicher Stab, der durch Oeffnen herabgleitet, so dass bei c die Nadel eingelegt wird.

eines kleinen Blasensteines. Auf diese Weise entsteht in der Narbe, in der geheilten Fistel, eine kleine Fistel im Nahtgang. Seitdem ich dies genau mehrfach beobachtete, suche ich lieber dicht über der Blasenschleimhaut einzustechen. Auch ist nicht undenkbar, dass Blasenblutungen mit den Verletzungen der Blasenschleimhaut zusammenhängen. Ist die Fistel sehr gross, oder liegt sie in der Nähe des Trigonum Lieutaudii, so betrachte man, die Blasenfläche nach aussen umklappend, eine Zeit lang die rothe Schleimhaut, ob nicht in ihr eine falsche oder die normale Uretermündung sich befindet. Man erlebt sonst, dass der Ureter eingebunden oder verletzt wird, ein Unglück, das nicht nur die directe Heilung hindert, sondern für fernerhin viel ungünstigere Verhältnisse schafft, als vorher existirten.

Als Nadelhalter wende ich den Hagedorn'schen (Figur 67, S. 137) an.

Ich kann den Gynäkologen nicht dringend genug diesen Nadelhalter empfehlen, der ein ganz vorzügliches Instrument zu Höhlennähten im beschränkten Raume ist. Es gehören dazu eigene Nadeln.

Man hat lange und kurze Hagedorn'sche Nadelhalter, erstere zu Fistel-, letztere zu Damm- und Vaginaloperationen. Das Maul c ist schräg und rechtwinkelig gebogen. Der Vortheil ist, dass die Nadel unbeweglich fest liegt, dass ein leichter Druck sofort die Nadel befreit, und dass man also durch Loslassen und Zufassen die Nadel allmählich vorwärts schieben kann. Ausserdem verdeckt dieser Nadelhalter in der Tiefe nicht das Operationsfeld, da er nur eine lange und dünne Stange bildet.

Als Nahtmaterial verwendet man Seide, Katgut, Silkworm und Draht. Das Material, an das der einzelne Operateur sich gewöhnt hat, hält er für das beste.

Seide hat den Vortheil, dass man sehr dünne und feste Fäden in sehr dünne Nadeln eingefädelt gut fest knoten kann. Sie ist das bequemste Nahtmaterial. Dünne Katgutfäden — und nur dünne sind zu gebrauchen — dehnen sich etwas, haben oft schadhafte Stellen, werden im Blut leicht schlüpfrig, lassen sich deshalb schwerer einfädeln und nicht zu festen Knoten schürzen. Silkworm ist zu spröde, man kann oft den Knoten nicht ganz fest zuziehen. Es ist sehr schwer zu entfernen, da man es zwar fühlt, aber nicht sieht. Draht in der Tiefe zusammenzudrehen erfordert besondere Instrumente und kostet viel Zeit. Man hat für den Grad der Zusammenpressung der Gewebe keinen anderen Maassstab, als das unsichere Erblassen der gefassten Gewebe.

Jedenfalls halte ich, nachdem ich prinzipiell alle Mittel durchprobirt, Seide für das beste Material.

Bei der Naht hat man Folgendes zu beachten: Es darf nicht zu wenig Gewebe in der Fadenschlinge liegen, sonst schneidet der Faden leicht durch. Dann lege man nicht zu viel Nähte, damit dem gefassten Gewebe nicht das Ernährungsmaterial entzogen wird. Die Suturen liegen $^3/_4$ bis höchstens $^1/_2$ cm nahe. Ferner überlege man sich vor jeder Naht genau, wo und wie sie liegen soll, damit man nicht durch häufiges Durchstechen und Zerstechen zu viel Capillaren verletzt. Niemals schnüre man die Suturen zu fest, sonst wird das gefasste Gewebe ganz ausser Ernährung gesetzt und stirbt ab.

Ob die Wundränder ganz genau lineär aneinanderliegen, ist dann gleichgültig, wenn die Anfrischungsfläche gross gemacht wurde. Beim Anfassen der Wundränder mit der Pincette sei man sehr vorsichtig, damit man nicht die Lappen zerreisst oder zerquetscht. Desinficientien sind nicht zum Spülen zu gebrauchen, sie tödten das Gewebe ab und hindern die Heilung.

Eine genaue Naht wird am besten so gemacht, dass man von der Wundfläche zur Haut sticht (Figur 68). Bei a bezw. b wird dicht an der Blasenschleimhaut die Nadel eingestochen und die Nadelspitze möglichst tief herumgeführt, so dass in der Tiefe möglichst viel Gewebe gefasst wird und die Nadel dicht am Wundrande bei a' wieder herauskommt; dadurch erzielt man, dass die Wundflächen namentlich in der Tiefe gut aneinanderliegen und die Wundränder sich nicht einkrempeln. Haben sie dazu Neigung, so schneidet man die betreffenden Streifen vom Wundrande vor der Knüpfung ab.

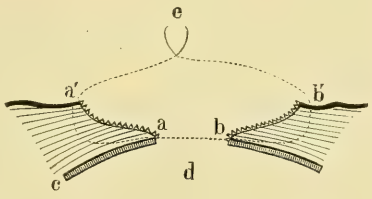

68

a b Einstichspunkt der Nadel, a' b' Ausstichspunkt, c Blasenschleimhaut, d Blase, e Vagina.

Erst wenn voraussichtlich genug Nadeln gelegt sind, geht man an das Knüpfen. Liegt danach die Scheidenhaut nicht gut aneinander, so kann man noch eine Anzahl feiner Nähte mit Katgut No. 0 legen. Die fortlaufende Naht ist nur deshalb nicht so vortheilhaft, weil man eine so genaue Adaption und überall gleiche Festigkeit wie mit einzeln geknüpften Fäden schwer erreicht.

Nicht immer ist die Operation so einfach. Ist die obere Blasenwand durch die Fistel hindurch prolabirt, so muss sie während der Operation mit einem festen Katheter oder durch Einlegen eines Schwammes in die Blase zurückgehalten werden. Der Schwamm darf freilich nicht vergessen werden, sondern ist vor dem Knüpfen der Fäden zu entfernen. Ist die Wunde sehr unregelmässig, so kann es

unmöglich sein, eine gradlinige Vereinigung zu erzielen. Dann müssen einzelne Lappen gebildet und aneinander geheilt werden, so dass Figuren wie T und Y entstehen. Auch habe ich schon mit Vortheil eine Fistel, deren Ränder theilweise sich gar nicht nähern liessen, erst zur Hälfte vereinigt. Nach der Heilung war es dann später möglich, den Rest etwas tiefer abwärts aneinander zu bringen. Bei grossem Materialmangel wird man es versuchen, abgelöste Stücke der hinteren Scheidenwand oder selbst der grossen Schamlippen plastisch einzuheilen. So hat Trendelenburg die hintere Scheidenwand, Simon eine Schamlippe abgelöst und vorn auf der Fistel angeheilt.

Mackenrodt hat den sehr beachtenswerthen Vorschlag gemacht, die Scheidenwand von der Blase völlig mit dem Messer abzuspalten und nun Blase und später Scheide isolirt zu nähen.

Bei einfachen Fisteln, deren wulstiger Rand die ausgiebige Anfrischung gestattet, ist dies unnöthig. Aber bei grossen Fisteln ist es zweifellos im Princip richtig, die Blase ganz mobil zu machen, zunächst die Blase selbst mit versenkten dünnen Katgutnähten zu vereinigen und darüber die möglichst mobilisirten Scheidenlappen durch Knopfnähte als zweite Schicht zusammenzunähen.

W. A. Freund hat bei sehr grossen Fisteln den Uterus aus dem Douglasischen Raume hervorgeholt, herabgeklappt und auf den Defect genäht. Der Uterus wurde, um dem Secret Abfluss zu schaffen, vorher im Fundus „gelocht“. Diese Methode ist mit Glück von Romm und Kahn ausgeführt. Romm erklärt das Lochen des Uterus für unnöthig[1].

Bei Strictur der Urethra ist der Verschluss durch gewaltsames Durchpressen eines festen Katheters zu heben. Bei Verlust eines Theiles der Urethra ist der obere Fistelrand an das obere Ende der Urethra anzunähen. Selbst nur wenige Fasern des Sphincter gewinnen bald an Kraft und functioniren für den ganzen Sphincter. Ist auch nur 1 cm Harnröhre vorhanden, so hat man doch Aussicht auf vollen Erfolg. Oben kann die Anfrischung in die vordere Muttermundslippe hineingehen, das Uterusgewebe heilt leicht an. Ist der Uterus verschieblich und beweglich, so ist eine Vereinigung der vorderen Lippe mit dem Harnröhrenwulst möglich. Spritzt eine Arterie während der Anfrischung, so wird sie mit sehr feinem Katgutfaden isolirt unterbunden, damit man nicht durch die Blutung gestört wird.

Es ist auch schon vorgekommen, dass bei der Operation ein Ureter angeschnitten wurde. Simon hielt ihn wegen des herausspritzenden blutigen Urins für eine Arterie. Sieht man den gelockerten, vielleicht

[1] Centralbl. f. G. 1899, No. 7.

beim Hochziehen eines Tumors angezogenen Ureter einige Centimeter weit, so ist er leicht zu erkennen. Ein ähnliches, weiss aussehendes, bewegliches Gebilde, ohne Seitenäste, von gleicher Dicke, das man mit einem Ureter verwechseln könnte, giebt es in dieser Gegend sonst nicht. Ist der Ureter durchschnitten, so macht das obere Ende eigenthümliche, peristaltische Bewegungen, bei denen klare Flüssigkeit aussickert. Ich habe einige Male den nur angeschnittenen Ureter direct genäht und Heilung erzielt. Oder die Naht fasste zufällig den Ureter und verschloss sein Lumen. Auch kann der Ureter von der Nadel angestochen oder von der Sutur beim Zuschnüren so verzerrt werden, dass er sich knickt und den Urin nicht mehr passiren lässt. Im letzten Falle tritt oft hohes Fieber, urämischer Kopfschmerz und beängstigendes Uebelbefinden und Schmerz in den Nierengegenden ein. Dann bleibt nichts Anderes übrig, als die Nähte, die an der fraglichen Stelle liegen, bezw. alle Nähte zu öffnen. Aber es kommen auch Fälle vor, wo der Verschluss des Ureters fast symptomlos verläuft. Erst der grössere Druck presst den Urin durch und bewirkt eine Ureterfistel.

Vor der Operation der Blasencervixfistel muss der Cervix gespalten werden, um die Fistel nach Umklappen der vorderen Muttermundslippe zu Gesicht zu bekommen. Diese Fisteln sind deshalb leicht zu heilen, weil sie meist klein sind, man tief trichterförmig anfrischen kann und die Nähte durch den festen Cervix gut festzulegen sind. Ist die Cervixfistel aber sehr gross, — ich operirte eine derartige von 3 cm Durchmesser — so bleibt nichts übrig, als den Muttermund zusammenzunähen. Dann fliesst das Menstrualblut durch die Fistel in die Blase.

Als man früher in der Technik noch nicht weit vorgeschritten war, hielt man viele Fisteln für unheilbar. Dann wurde eine Art Heilung in der Weise ermöglicht, dass unter der Fistel ein Ring der Scheide angefrischt und die Scheide verschlossen wurde. Somit hatte man durch diese „quere Obliteration“ einen aus oberer Hälfte der Scheide und Blase gebildeten Raum geschaffen, in welchen sich der Urin, Menstruationsblut und Uterussecrete ergossen resp. aufhielten. Diese Methode ist schlecht.

Man bringt durch diese „Heilung“ die Kranken in Lebensgefahr. Die Scheide hat keinen Detrusor und kann deshalb den Urin nur durch abdominellen Druck entleeren. Fast immer kommt es zur Harnsteinbildung. Nimmt der Stein an Grösse zu, so entsteht eine neue Fistel oder wenigstens Harnträufeln und oft starke Cystitis. Deshalb führt die quere Obliteration fast nie zu dauerndem völligem Wohlbefinden. Schliesslich erkrankt in solchen Fällen das Nierenbecken und die Niere; die Patientin fiebert und geht allmählich zu Grunde.

Bleibt in verzweifelten Fällen nur diese Operation übrig, so muss man die Barrière so hoch als möglich, unmittelbar unter dem unteren Fistelrande, anlegen. Ich kenne eine Frau, die sich Jahre lang danach wohl befindet.

Ist die ganze Harnröhre verloren gegangen, so wird die Vulva verschlossen und der Urin durch eine vorher angelegte Mastdarmscheidenfistel in den Mastdarm geleitet. Der Sphincter ani ist im Stande, den Urin und diarrhoischen Koth zurückzuhalten. Die künstliche Fistel muss quer verlaufen und ganz dicht über dem Sphincter ani sitzen. Dann läuft der Urin in den Mastdarm und staut sich nicht in der Vagina. Ich habe nun 3 solche Frauen operirt, die viele Jahre in diesem Zustande der „Heilung" sich sehr wohl befinden. Aber ich habe auch Fälle gesehen, wo dasselbe gemacht war, und der Mastdarm in einen so unerträglichen Reizzustand gerieth, dass ich schliesslich die Mastdarmfistel wieder schloss. Auch Ureteritis und interstitielle Nephritis kann dabei eintreten. Jedenfalls ist also diese Methode keine ideale oder sichere!

Trendelenburg empfahl, bei Beckenhochlagerung auf seinem Tisch den hohen Blasenschnitt über der Symphyse zu machen und nun von der Blase aus die Fistel zu schliessen.

Meine Erfahrungen über diese Methode sind folgende: Besteht die Schwierigkeit der Operation in der Fixirung des Blasenrestes an den Beckenknochen, so ist schliesslich der Weg von unten immer noch kürzer als der von oben, wenn es auch oft recht schwierig ist, mit Messer und Nadelhalter hoch oben zu operiren. Wohl aber gelang es mir, durch die „Ventrovaginale Fisteloperation" nach der Sectio alta von oben die Blase vom Knochen loszulösen, herabzudrücken und später von unten die Fistel zu schliessen. Dabei entstand ein neues Loch, da, wo die Blase am Knochen festsass. Dies Loch heilt spontan, wenn durch einen Verweilkatheter der Urinabfluss nach unten gesichert war.

Jedenfalls vollkommener ist die Methode von Schauta[1], der die Blase nicht einfach herabdrückte, sondern von dem Knochen so mit einem Raspatorium ablöste, dass die Blase geschlossen blieb. Leider ist diese Methode dann nicht ausführbar, wenn das narbige Periost sich nicht als Lappen ablösen lässt, sondern zerreisst.

Harnleiterscheidenfisteln hat man durch directe Operation geheilt. Fehlt das untere Ende ganz und öffnet sich das obere in die Scheide, so schneidet man erst in der Nähe der vaginalen Ureteröffnung eine Fistel in die Blase. Dann präparirt man einen Lappen

[1] Schauta: M. f. G. 1895, I.

ab, in dem die Ureteröffnung sich befindet. Dieser Lappen — also auch die Ureteröffnung — zieht man mit einem durchgeführten Faden in die Blase hinein und schliesst darüber die geschnittene Fistel. Ist nur eine zufällige Trennung des Ureters erfolgt, so näht man die Wunde direct zusammen.

Oft ist aber das obere Unterende so hoch gezogen, dass ein Stück Ureter völlig fehlt, auch nicht beweglich gemacht oder herabgezogen werden kann. Dann ist die radicalste und sicherste Operation die Exstirpation der betreffenden Niere, die selbstverständlich erst dann ausgeführt werden darf, wenn das Kystoskop die normale Function der anderen Niere sichergestellt hat. Eine normale Niere ist sehr leicht zu entfernen. Ich habe diese Operation 8 Mal ohne Misserfolg gemacht. Ich beobachtete die Patientinnen längere Zeit. Sie erfreuen sich einer vortrefflichen Gesundheit. Eine derselben hat geboren und ist seit 11 Jahren gesund.

Nach neueren Anschauungen ist es falsch, ein gesundes Organ zu opfern. Man hat deshalb Laparotomie gemacht, den Ureter aufgesucht und ihn in die Blase eingenäht. Die Methode, die 1 Mal von Witzel, von mir 3 Mal und auch von Anderen mit Erfolg ausgeführt wurde, ist folgende: Laparotomie. Aufsuchen des Ureters. Dies wird sehr dadurch erleichtert, dass schon vorher meine Uretersonde eingeführt ist (Figur 60, S. 131). Man fühlt sofort an den beiden oberen Knöpfen oder der harten Sonde, wo der Ureter liegt. Dann mobilisirt man ihn aus den Narben oder mit den Narben. Er muss ca. 6 cm frei beweglich sein. Nunmehr führt man dies Stück durch das Peritonäum parietale seitlich und schliesst zunächst den Peritonäalraum durch Naht der Längswunde im Peritonäum. Dann drückt man mit der Uterussonde die Blase nach dem Ureter hin und fixirt die Blase durch feine Katgutnähte an der Umgebung. Darauf wird ein Schlitz in die Blase möglichst nahe dem Ureter geschnitten. In das Ende des Ureters führt man einen Faden durch einen Rand, bindet diesen Faden zwischen die Knöpfe der Sonde und zieht mit der Sonde den Ureter in die Blase. Ueber dem Ureter wird die Blasenwunde so geschlossen, dass der Ureter in einer Längsrinne liegt. Nicht der Ureter wird nach der Blase gezerrt, sondern die Blase nach dem Ureter. Man berechnet es so, dass der Ureter ca. 1 cm weit in die Blase hineinragt. Der Faden, der aus der Urethra herausragt, wird mit Heftpflaster an der Innenfläche des Oberschenkels fixirt. Hierauf völliger Schluss der Bauchdecken. Früher habe ich die Ureterimplantationsstelle mit Jodoformgaze bedeckt, doch ist dies nicht nothwendig. Permanentkatheter.

Sollte der Ureter sich nicht leicht in die Blase ziehen lassen, so ist die Operation auch völlig intraperitonäal zu machen. In einem

solchen Falle habe ich Partien der leicht beweglichen Beckenserosa als Schutz über der Implantationsstelle durch die Naht befestigt.

Mackenrodt schnitt über dem Poupart'schen Bande ein und machte, was gewiss prognostisch sicherer ist, die ganze Operation extraperitonäal. Doch ist bei gutem Einnähen des Ureters wirklich die Gefahr bei intraperitonäaler Operation und sofortigem Schluss der Bauchdecken nicht gross.

Bei Fehlen der Blase, z. B. bei Exstirpation eines ektopischen Blasenrudimentes, oder einer tuberkulösen geschwürigen Blase hat man auch den Ureter in den Darm genäht. Nach einem Misserfolg — die Kranke starb sehr bald an eitriger Pyelonephritis — fehlt mir der Muth zu diesem Verfahren.

Nachbehandlung.

Nach der Operation wird die Scheide gut ausgetrocknet. Dermatol wird auf die Wunde gepulvert und lose Gaze in die Vagina gelegt, um die Secrete aufzusaugen.

Ich empfehle principiell, die Blase zu drainiren. Es hat den grossen Vortheil, dass man weiss: so lange die Kranke trocken liegt und der Urin in das Uringlas fliesst, ist die Fistel geschlossen. Ausserdem ist die Wunde beim Drainiren der Blase in Ruhe. Befindet sich die Fistel oberhalb des Trigonum Lieutaudii, so kommt beim Drainiren kein Urin in die Nähe der Wunde, welche ungestört heilt.

Erfolgt die Heilung nicht, so ist am 3. bis 4. Tage das Unglück entschieden. Fieber tritt beim Gangränöswerden der Wundränder ein. Selten wird der Verlauf der Heilung durch Blasenblutungen gestört, die dann eintreten, wenn man die kleinen spritzenden Arterien nicht unterbindet. Sobald der Urin braunroth wird und sich Tenesmus einstellt, befindet sich meist schon ein Blutcoagulum in der Blase. Wird der Tenesmus stark, so platzt auch die Fistel wieder auf und das Coagulum wird ausgestossen. Wurde die Blutung vorher bemerkt, so habe ich die Blase ausgesaugt und ausgespült, indem ich eine Spritze einschob und so allmählich die Coagula entfernte. Eine Eisblase und eine starke Belastung der Blasengegend mit einem Sandsack führt nicht selten zur Stillung der Blutung. Ebenso günstig wirkt Eiswasserblasenspülung, da die stark reagirende, sich contrahirende Blase das blutende Gefäss zusammendrückt.

Ist eine kleine Fistel z. B. bei einer durchgeeiterten Naht zurückgeblieben, so warte man 2 bis 3 Wochen; sehr oft schliessen sich diese kleinen Fisteln nach Entfernung aller Nahtfäden spontan. Ist dies nicht der Fall, so lege man die zweite Anfrischung senkrecht oder wenigstens schräg zur ersten, damit man nicht in die Narbe der verheilten Fistel kommt.

Blasendarmfisteln.

Viel seltener als mit der Scheide finden sich Communicationen der Blase nach anderen Gegenden hin. Meist handelte es sich um benachbarte Eiterungen und entzündlichen Durchbruch von aussen in die Blase. Auch bei Extrauterinschwangerschaft gingen nach Durchbruch in die Blase Fötusknochen aus der Harnröhre ab. Ebenso haben vereiterte Dermoidcystome des Ovariums ihren festen und flüssigen Inhalt in die Blase ergossen. Haare, Zähne, Knochenstücke, Eitermassen oder Colloid sind schon aus der Blase entleert.

Ist der Eiter auch in den Darm durchgebrochen, so tritt der unter höherem Drucke stehende Darminhalt in die Blase. Bei einer Communication mit dem Dünndarme tritt dünner Speisebrei in die Blase über. Dies ist nicht besonders gefährlich für die Blase. Handelt es sich aber um eine Communication mit dem Mastdarme, so bewirken die Darmgase und die Bacterien des Kothes eine starke Cystitis. Legt man eine Oeffnung nach der Haut an, gelangt der Koth nicht mehr in die Blase, so schliesst sich die Blase von selbst, nicht aber der Darm, dessen Fistel noch besonders behandelt werden muss.

Ich habe einen solchen Fall dadurch geheilt, dass ich ein Stück narbigen Darms resecirte und die Blasenwunde direct schloss[1].

E. Krankheiten der Urethra[2].

Die Urethra verläuft senkrecht, bei liegender Frau horizontal. Am Orificium externum biegt sich die Harnröhre etwas nach vorn um. Oben ist die Urethra weit, trichterförmig. Die engste Stelle ist das Orificium externum, das deshalb bei künstlicher Dilatation unten meist eingeschnitten werden muss. Das Epithel ist ein polymorphes, geschichtetes, in der Tiefe cylindrisches. Längsfalten ragen in ihr Lumen hinein, das dadurch sternförmig wird. Der obere Theil des quergestreiften Sphincters ist ein Ring, der unten hufeisenförmig, nach hinten offen ist. Oberhalb der Harnröhrenmündung liegt der Harnröhrenwulst, das untere Ende der Columna rugarum. Angeborene, abnorme Weite der Harnröhrenmündung kommt beim Defect der Vagina vor. Wird der Coitus forcirt, so kann die Urethra so erweitert werden, dass der Coitus in die Blase stattfindet. Trotzdessen bleibt die Function

[1] Dahlmann: A. f. G. XV, 122. — Petit: Annales de Gyn. XVIII, 401, XIX und XX.

[2] Simon: M. f. G. XXIII, p. 245, u. Charité-Annalen 1850, I. — Schröder: Charité-Annalen IV. — Mundé: American Journ. of obst. 1883, p. 526. — Fissiaux: Traitement de l'urétrite. Paris 1882. — Winckel: Atlas, p. 98. Leipzig 1878. Hirzel. — Müller: C. f. G. 1891, 271. — Ziemssen: Deutsche med. Woch. 1890, 879. — Fritsch: C. f. G. 1890, p. 157. — Heyder, Urethrocele: A. f. G. XXXVIII, 313.

ungestört. Figur 69 zeigt solch einen Fall, wo weder Frau noch Ehemann wussten, dass die Urethra als Vagina benützt war. In diesem Falle wurde per Laparotomiam eine Hämatometra mit Adnexen exstirpirt.

Das Orificium urethrae ist verschieden gestaltet. Manchmal erscheint es, als ob einzelne Hymenalfetzen das Orificium bildeten, oft ist ein sagittaler oder dreieckiger Schlitz vorhanden, doch kommen auch Fälle vor, wo das Orificium nur ein kleines Grübchen darstellt. Mitunter, namentlich bei alten Frauen mit seniler Vagina, hängt die untere geröthete Hälfte etwas aus der Harnröhre heraus.

Die Urethra entzündet sich in Folge einer gonorrhoischen Infection, aber auch in Folge Hineinfliessens von Eiter aus der Vulva, z. B. bei Carcinom oder schlechten Pessarien. Stricturen[1] sind äusserst selten, sind aber doch zweifellos mehrfach gefunden. Sie werden allmählich dilatirt. Betreffs der Gonorrhoe vergleiche das betr. Capitel.

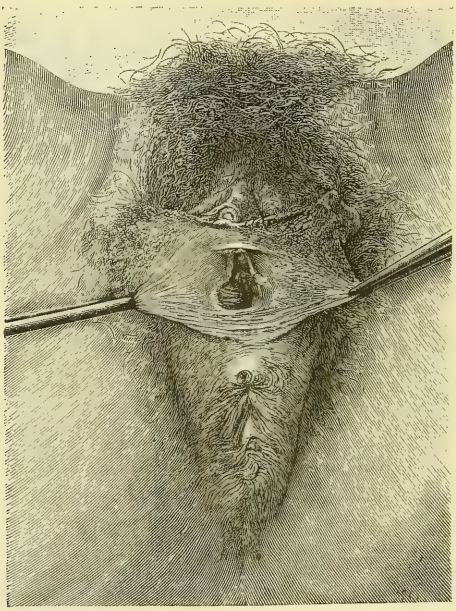

69

Vollkommener Defect der Scheide.
Die grosse Oeffnung ist die Harnröhrenmündung.

Schmerzhafter sind die auf Traumen, namentlich auf das Katheterisiren zurückzuführende Urethritiden. Selbst bei der allergrössten Vorsicht mit einem elastischen Katheter macht man mitunter kleine Schleimhautverletzungen, namentlich wenn die Harnröhre hyperämisch gelockert ist, z. B. im Wochenbett, oder wenn man täglich einige Male den Katheter gebrauchen muss. Die Fissuren machen ähnliche Symptome wie eine Fissura ani. Beim Uriniren und beim Katheterisiren entstehen Harndrang und grosse Schmerzen. Ja, man kann auch ohne Urethroskopie die Localität der Fissur ganz genau diagnosticiren. Drückt man mit der Uterussonde in der Harnröhre herum, so findet man die schmerzhafte Stelle.

Ich möchte hier einschieben, dass nach meiner Ansicht die weibliche Harnröhre meist mit zu dicken Kathetern katheterisirt wird.

---

[1] Kleinwächter: Z. f. G. XXVIII, 1894. — Fischer: C. f. G. 1895, No. 39.

Mag es beim Manne richtiger sein, um falsche Wege zu vermeiden, dicke Katheter anzuwenden, bei der Frau ist es sicher falsch. Wer principiell sehr dünne Glas-Katheter gebraucht, wird Schmerzen vermeiden und keine Verletzungen machen.

Es scheint, dass auch bei Geburten der Druck des Kopfes in der hyperämischen Urethra eine Wunde bewirken kann, wenigstens stammen manche Fälle aus dem Wochenbett, ohne dass katheterisirt ist.

Solche Fälle werden oft als Neurosen aufgefasst und behandelt.

Ich rathe, in solchen Fällen die Blase zu drainiren und dadurch der Fissur Zeit zum Heilen zu lassen. Danach verschwinden die quälenden Symptome schnell. In schlimmen Fällen habe ich auch eine künstliche Fistel geschnitten, so dass die Harnröhre ausser Kurs gesetzt war. Nicht selten heilt allmählich die künstliche Fistel spontan, und gleichzeitig verschwinden die Symptome der Fissur. Heilt die Fistel nicht spontan, so ist sie leicht zu schliessen.

Ein Reizzustand kann auch von Venektasien abhängen. Man sieht die Umgebung der Harnröhre dunkelroth und erblickt beim Auseinanderziehen der Harnröhrenmündung oft dicke, ektatische Venen dicht unter der Schleimhaut. Dann behandele man allgemein mit Abführmitteln, mache in die Venen kleine Incisionen mit der Scheere oder dem Messer und lasse die Vene ausbluten. Auch kühle Umschläge mit Bleiwasser und Cocaïnbepinselungen und dergleichen sind nützlich.

Als eine Folge von Varicen oder Stricturen wird auch die partielle Harnröhrenerweiterung aufgefasst. Urethrocelen, Divertikel der Harnröhre, auch Cysten neben der Harnröhre und mit ihr communicirend sind beobachtet[1]. Bei diesen seltenen Fällen konnte man durch directen Druck die dilatirte, cystisch erweiterte, mit Urin angefüllte Harnröhre ausdrücken und durch die Sonde fühlen.

Stricturen können die Folge abgelaufener intensiver Entzündung, das Endstadium einer sklerosirenden Urethritis sein.

Ebenfalls selten ist der Prolaps der Urethralschleimhaut[1]. Seine Aetiologie ist unbekannt. Ich sah solche Fälle nur bei Kindern und Greisinnen. Der Prolaps der Urethra ist wohl stets die Folge übermässiger Anstrengung der Bauchpresse. Es liegt eine ulcerirte, geschwürige, dunkelbraunrothe, schmerzhafte, theilweise nekrotische, belegte Geschwulst von 2 bis 5 cm Durchmesser vor der Harnröhre.

---

[1] Josephsohn: Nord. med. arkiv XXX, No. 23.

[2] Benicke: Z. f. G. XIX, 301. — Räther: C. f. G. 1890, 616. — Kleinwächter: Z. f. G. XXII, 4. — Graefe: C. f. G. 1892, 220. — Tritschler: Diss. Tübingen 1891. — Ewald: C. f. G. 1897, No. 6. — Scholtz: Mitth. a. d. Hamburger Staatskrankenh. I, 2. — Wohlgemuth: Deutsche med. Woch. 1897, p. 717.

Vor Allem kommt es darauf an, die Harnröhre zu finden. Dies ist nicht immer leicht. Ist die Schleimhaut frisch, so sucht man zu reponiren. Ist aber schon Gangrän vorhanden, so führt man einen dünnen, elastischen Katheter in die Harnröhre ein, legt eine Ligatur um den Stiel der Geschwulst, möglichst dicht über der äusseren Harnröhrenmündung, und trägt dicht über der Ligatur, gegen den Katheter schneidend, die Geschwulst ab. Der Katheter wird verkürzt und bleibt mit der Ligatur einige Tage liegen. Meist geht der Katheter von selbst ab, wenn der Faden durchgeschnitten.

Zu den Erkrankungen der Urethralschleimhaut gehören auch die sogenannten Harnröhrencarunkeln. Es sind dies kleine, stark vascularisirte Geschwülste, welche von Plattenepithel bedeckt sind. Sie entspringen verschieden hoch in der Urethra, haben deshalb verschieden lange Stiele und sind meist gleichmässig rund oder oval. Auch gelappte und himbeerartige Carunkeln kommen vor. Es giebt auch partielle Prolapse der Schleimhaut bei weiter Urethralöffnung. Nur selten findet man mehrere Carunkeln.

Die Harnröhrencarunkeln kommen bei alten Frauen häufiger als bei jungen vor. Man darf sie nicht verwechseln mit den kleinen Zotten, welche, zum Hymen gehörig, mitunter die äussere Urethralöffnung bilden. Bei der Carunkel reicht ein Stiel, den man mit der Sonde umkreisen kann, in die Urethra hinein.

Die Symptome sind verschieden. Es kommt vor, dass man rein zufällig eine Carunkel erblickt, die nie Symptome machte. In anderen Fällen sind die Carunkeln der Grund vieler Qualen. Fortwährender Harndrang, Schmerzen beim Urinlassen und Hervordrängen der Carunkel aus der Urethra peinigen die Patientinnen. Ja, ich habe es erlebt, dass eine Patientin glaubte, sie habe einen Uterusprolaps, der stets beim Uriniren entstände.

Die Behandlung besteht im Abtragen. Dazu ist Assistenz nöthig. Sehr gut ist es, die ganze Partie vor der kleinen Operation zu cocaïnisiren. Man muss mit einer Hand die Scheere, mit der anderen die Pincette führen, also ist eine helfende Person nöthig, welche die Oberschenkel auseinanderhält und die Vulva auseinanderklappt. Da nicht selten schon die Berührung mit der Pincette ganz ausnehmend schmerzhaft ist, so sei man schnell mit der Scheere zur Hand. Sonst kneift die Patientin die Beine zusammen, die Pincette reisst ab, Blut verdeckt das Operationsfeld, es ist vorläufig Nichts zu machen und die Patientin duldet den zweiten Operationsversuch viel schwerer als den ersten. Nachträgliche Cauterisation ist unnöthig. Die Blutung steht bald.

Abgesehen von den Harnröhrencarunkeln sind Myxome und Sarcome[1] der Urethra beschrieben; 6 Mal sah ich ein Carcinom[2], das, am Orificium urethrae sitzend, diesem eine ganz unregelmässige höckerige Form gab. Die eigenthümliche körnige, warzige Härte der, dünnen Eiter abscheidenden Exulceration, der trichterförmige Defect am Orificium liess die Diagnose leicht stellen. Man trägt das Carcinom im Gesunden schneidend ab und stillt die Blutung durch die Naht. Ist das Carcinom gross, so könnte man im Zweifel sein, was der Patientin unangenehmere Symptome macht: das Carcinom oder das Harnträufeln nach Exstirpation der Urethra. Ich rathe, dreist selbst ein Stück Blase mit zu entfernen, um das Recidiv möglichst zu vermeiden. Die Narbenverengung bewirkt, dass auch bei grossen Substanzverlusten der Urin gehalten wird. Ist das Carcinom sehr gross, so resecirt man das gesammte Carcinom und näht die Vulva zusammen, nachdem für den Abfluss des Urins durch eine Rectalfistel gesorgt ist. Oder, man schliesst die Blase unten, legt über der Symphyse eine Bauchblasenfistel an, die als Schrägfistel (nach Witzel) mit einem Katheter versehen wird, an dessen Ende sich ein Quetschhahn befindet. So kann der Urin nach oben abgeleitet werden. Handelt es sich aber um eine alte decrepide Frau, bei der das Carcinom voraussichtlich nicht völlig entfernt werden kann, so operirt man besser nicht, und behandelt symptomatisch.

Bei veralteter Lues ist mitunter die Umgebung der äusseren Urethralmündung durch syphilitische Processe exulcerirt. Liegt die Vulva sehr dicht unter der Symphyse, so reisst beim Coitus der Penis die Urethra von der Unterlage los. Ein Wiederanheilen wird durch den syphilitischen Process, auch durch häufigen Coitus, verhindert. Bei der Complication von Lues, häufigem Trauma und — für den Coitus ungünstige — Lage des Introitus vaginae hoch im Schambogen kann die ganze äussere Harnröhrenmündung in ein Geschwür verwandelt sein. Auch die Harnröhre exulcerirt bis oben hinauf, und bei theilweiser Vernarbung entstehen Stricturen. Ist es möglich, den Coitus zu verhindern, eine gute Allgemeinkur zu machen und die Geschwüre rationell zu behandeln, so ist die Prognose nicht schlecht.

Auch die Harnröhre kann man der Ocularinspection unterwerfen. Dies geschieht am besten in ihren natürlichen Verhältnissen, nicht künstlich dilatirt.

Die Kranke wird in dieselbe Lage wie zur Kystoskopie gebracht, die Urethra mit 1 ccm eingeträufelter 5- bis 10procentiger Cocaïn-

[1] Ehrendorfer: C. f. G. 1892, 321.
[2] C. f. G. 1892, 236.

lösung anästhesirt und die Blase völlig entleert. Man führt den mit Obturator geschlossenen, gut mit Borglycerin schlüpfrig gemachten Tubus in die Urethra, deren Ostium externum man vorher gleichfalls reichlich mit Borglycerin bestreicht, bis an den Sphincter der Blase, entfernt den Obturator und tupft die Urethra mit kleinen Wattetampons, deren man zweckmässig eine grössere Anzahl auf Metallträgern bequem zur Hand hat, rein, und kann nun, langsam herausgehend, allmählich die ganze Harnröhre übersehen.

Fehlt die Harnröhre in Folge einer Verletzung oder Geschwürbildung, und muss man eine Plastik machen, so wird zuerst eine künstliche Blasenscheidenfistel oberhalb angelegt. Dann wird der Sphincter Urethrae durch zwei Parallelschnitte an der Grenze der sichtbaren Urethralschleimhautrinne herauspräparirt. Man lockert die Lappen so nach der Mitte zu, dass sie, umgekrempelt, gut vereinigt werden können. Ein nur 0,5 cm breiter Rest der Verbindung der Harnröhrenrinne mit der Unterlage genügt, um das Absterben zu verhüten. Ueber der vereinten Harnröhre zieht man die gelockerten Lappen der äusseren Wundränder. Musste man einen Dauerkatheter anlegen, so wird die Heilung durch den Druck erschwert. Ist alles geheilt, so geht man später an den Schluss der künstlichen Fistel.

F. Functionsstörungen und Neurosen der Urethra.

Beim beginnenden Uterusprolaps, bei Retroversion, bei enorm fetten Frauen mit starkem itraabdominellem Drucke besteht manchmal „Blasenschwäche“, beim Husten, Pressen, Lachen, beim Bücken, bei allen Anstrengungen fliesst Urin ab. Hier ist der Grund ein mechanischer: durch die Senkung der vorderen Vaginalwand wird die nach der Scheide zu liegende Hälfte der oberen Harnröhre trichterförmig erweitert. Dann ist faktisch die Harnröhre kürzer als normal, nur ein Theil des Sphincters fungirt und kann bei plötzlicher Zunahme des Drucks den Urin nicht zurückhalten.

In diesen Fällen wende man zunächst starke Adstringentien und Vaginalspülungen an, z. B. Acidi salicylici 20,0, Alkohol 200 S., 30 g zu 1 l Wasser. Ferner eine Tamponade mit einem in eine starke Alaun-Glycerin-Lösung (1 : 10) getauchten fingerförmigen „Stabtampon“. Derselbe wird Abends eingelegt und früh entfernt. Nützt dies nichts, so beseitigt oft ein Pessar — runder harter Ring von 7 bis 9 cm Durchmesser — das Harnträufeln. Der Ring drückt mechanisch die Harnröhre gegen den Knochen.

Auch ohne Therapie verliert sich allmählich diese Schwäche, wenn der Uterus und die Scheidenwandung sich gut involvirt hat. Deshalb

warte man wenigstens bis 6 Monate nach der Geburt, ehe man operativ eingreift.

Abgesehen von diesen aus dem Wochenbett stammenden Fällen giebt es auch solche, deren Grund eine Verletzung ist. So bleibt Harnträufeln nach gewaltsamen Dilatationen zurück. Ich habe einen Fall gesehen, wo ein Zangenlöffel in die Urethra gepresst war. Auch völlig unerklärliche aber jedenfalls nach einer Geburt entstandene Zerreissungen der Harnröhre kommen vor. Seltener sind zufällige Verletzungen durch Knochensplitter bei Beckenfracturen oder Zerreissungen durch den Penis bei Atresia oder Defect der Vaginae.

Auch bei Onanistinnen ist manchmal die Urethra erweitert. Ferner bei Hysterie. Es giebt eine gar nicht seltene, rein hysterische Harnverhaltung, gegen die man wenig machen kann. Dabei kommt ein isolirter Krampf der Urethra vor. Der Katheter wird geradezu von der Urethra festgehalten. Die Kranke empfindet deutlich diesen Krampf. Auch Blasenkrampf kommt dabei vor, so dass die Blase mit einem Ruck auf die Katheteröffnung schnappt, sie für einen Augenblick völlig abschliessend. Ich sah Fälle, wo die Kranken sich selbst jahrelang katheterisirt hatten. Schliesslich war nicht mehr Harnverhaltung, sondern Harnträufeln eingetreten.

Wie beim Klysma aus Ungeschicklichkeit der Mastdarm durchstochen ist, kann auch die Harnröhre schwer verletzt werden. Bei Retroflexio uteri gravidi zieht die Harnröhre diese der Symphyse anliegend steil nach oben. Führt die Hebamme den Katheter „schulgerecht“ ein, so macht sie Verletzungen, falsche Wege, ja Durchbohrungen der Urethra nach der Vagina hin. Selbst eine grosse Fistel, durch fortgesetztes Katheterisiren von Laienhand, habe ich bei einem Mädchen beobachtet.

In allen diesen Fällen lässt man den frisch entzündlichen Zustand vorübergehen, reinigt und wartet ab, was oder wieviel von den Verletzungen per granulationes heilt. Danach wird genau untersucht, der Befund festgestellt und der Heilungsplan beschlossen.

Handelt es sich nur um einfache gleichmässige Erweiterungen, so macht man verengende Operationen. Durch Ausschneidungen aus dem Harnröhrenwulst bis an die Urethra hat man nur vorübergehende Erfolge. Wurde die Narbe in der Vagina atrophisch, blieb die Urethra, wie sie war, so kehrt die Incontinenz nach Wochen oder Monaten zurück.

B. S. Schultze rieth, über der Harnröhre ein 4 cm langes, 3 cm breites Oval, dessen längster Durchmesser in der Richtung der Harnröhre verläuft, aus der Scheide auszuschneiden. In der Harnröhre liegt ein Katheter. Den Defect schliessen 5 bis 6 Seidensuturen. Ich habe

auch einige Male dadurch Erfolg gehabt, dass ich die ganze Harnröhre von der Symphyse abtrennte und nun oben einen langen Streifen bis in die Blase ausschnitt. Der Schlitz wurde mit fortlaufendem Katgutfaden genäht, der nach unten concave Querschnitt über dem Orificium urethrae mit Knopfnähten.

Mit gutem Erfolge haben v. Dittel und Gersuny die Urethra isolirt, um ihre Achse gedreht und nun fixirt. Erzielt man nicht mit einem Male Erfolg, so kann man die Operation wiederholen und die Drehung verstärken.

Bei Nulliparen, jungen, sonst gesunden Individuen kommt ebenfalls unwillkürlicher Urinabgang und zwar Enuresis diurna et nocturna als locale hysterische Erscheinung vor. Wiederholt habe ich solche Fälle durch Suggestion bezw. durch eine Ausätzung der Harnröhre mit Argentumlösung 1 : 10 definitiv geheilt.

70
Urethralcanüle.

Bei langjähriger Enuresis nocturna junger Mädchen oder Kinder findet man oft schmerzhafte Druckpunkte am Rückgrat, Dysmennorrhoe, langdauernde Menorrhagie, Coccygodynie oder Ovarie. Man behandle allgemein und local, Kaltwassertherapie, Elektricität, bipolare Faradisation der Urethra, constante Ströme etc. sind oft von Erfolg.

Viel ungünstiger sind Reizzustände der Urethra. Abgesehen von ankatheterisirten Fissuren beobachtet man — im Alter häufiger als in der Jugend — einen eigenthümlichen Reizzustand der Urethra. Oft ist er eine Theilerscheinung eines Pruritus. Ich habe in solchen Fällen Alles versucht — Aetzung, Drainage der Blase, gewaltsame Dilatation, selbst Anlegen einer künstlichen Fistel, ohne Heilung zu erzielen! Als nach 6 Wochen die Fistel wieder geschlossen wurde, kehrte der eigenthümliche tenesmusartige Schmerz zurück!

Oft besteht in diesen Fällen ein alter Blasenkatarrh, dessen Heilung auch den Tenesmus beseitigt. Es ist deshalb der Urin genau zu untersuchen. Blasentuberkulose mit dem charakteristischen sauren Urin fand ich auch. Die Tuberkelbacillen werden in dem durch Centrifugiren gewonnenen Bodensatz nachgewiesen. Bei der Kystoskopie findet man die lenticulären Geschwüre oder grössere erosive Substanzverluste in der Schleimhaut. Ohne Zweifel kommen aber auch Fälle vor, bei denen sich ganz klare „Urina spastica“ findet. Es handelt sich dann um „irritable bladder“ oder vielmehr um „irritable urethra“.

Diese Fälle kann man wenigstens zeitweise „heilen“ durch Cocaïneinwirkung. Das Pinseln ist schmerzhaft, man macht auch leicht mit

dem scharfen Pinselstiel Verletzungen. Das Einbringen von Salben wirkt nicht sicher. Ich habe deshalb zu diesem Zwecke eine Canüle construirt, die an jede Pravaz'sche Spritze anzustecken ist (Figur 70).

Dieselbe hat die Dicke eines dünnen Katheters und ist aus Celluloid gearbeitet, um auch Argentum-Lösungen anwenden zu können. Die Röhre ist siebförmig durchbohrt und trägt oben einen Knopf. Sie wird mit 5procentiger frisch bereiteter Cocaïnlösung gefüllt, in die Harnröhre eingeführt und dann etwas zurückgezogen, so dass der Knopf die Harnröhre oben einigermaassen abschliesst. Die Lösung wird möglichst langsam ausgespritzt.

In nicht wenigen Fällen von völliger Insomnie in Folge des Tenesmus erzielte ich durch locale Cocaïnbehandlung wenigstens, dass die Patientin ruhig schlafen konnte.

Wenn die Kystoskopie nachweist, dass der Blasenhals sehr hyperämisch ist, oder dass sich Venenektasien über dem Orificium internum finden, so habe ich mit Erfolg gestichelt und Argentum-Lösung 1 : 50 instillirt. Oft handelt es sich um alte Frauen, bei denen in Folge partieller Schrumpfungen der Muskulatur Venenektasien entstanden sind. Die schmerzhafte Behandlung mit Aetzungen lässt sich schwer durchführen, andererseits sind die Qualen gross, wenn eine schwache Greisin in jeder Nacht 10 bis 12 Mal, um zu uriniren, das Bett verlassen muss.

Sechstes Capitel.

Die Uterusmissbildungen, Bildungshemmungen und die Gynatresien.

A. Missbildungen.

Wie alle Missbildungen, lassen sich auch die der weiblichen Geschlechtsorgane nur an der Hand der Entwickelungsgeschichte verstehen. Wir geben deshalb zuerst in Kürze eine Beschreibung der Genese der weiblichen Generationsorgane nach Henle (vergl. Figur 71).

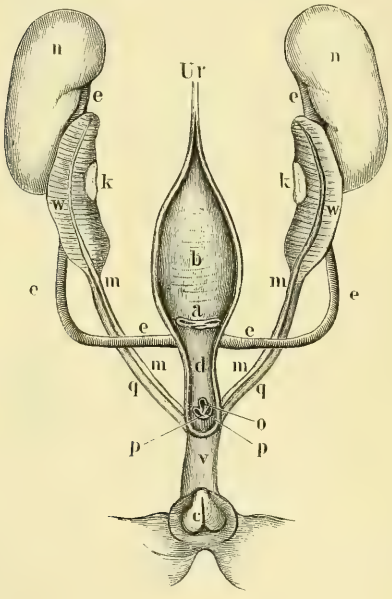

71

n n Nieren, e e Ureter, bei a in die Blase b mündend, w w Wolff'sche Körper, Primordialniere (Nebeneierstock), ihre Ausführungsgänge q q bei p p in die Urethra d einmündend, k k Keimdrüse (Ovarium), m m Müller'sche Fäden, dem Wolff'schen Körper anliegend, münden vereinigt bei o, v Sinus urogenitalis, U r Urachus, c Clitoris, resp. Geschlechtshöcker.

Von der 4. bis 5. Woche des Fötus an findet man zu beiden Seiten der Wirbelsäule zwei Körper: die Primordial-, Ur- oder provisorischen Nieren, die Wolff'schen Körper (w). Wegen der Gefässanordnung, des Harnsäuregehalts ihres Secrets und der Communication des Ausführungsganges mit der Harnblase hat man ihnen den Namen Urnieren gegeben. Der Ausführungsgang (q) hat beim Weibe keine Bedeutung. Vaginalcysten hängen vielleicht mit einem theilweisen Fortbestehen dieses Canals zusammen. Bei einigen Thieren bleibt der Ausführungsgang sicher bestehen (Gartner'scher Canal). Vom unteren Winkel des Wolff'schen Körpers geht ein Band nach der Leistengegend, das beim Weibe das Ligamentum rotundum des Uterus wird. Am medianen Rande des Wolff'schen Körpers findet sich schon bei

Embryonen von 11 bis 13 mm ein Wulst: die Keimdrüse (k), später das Ovarium oder der Hoden. Schon jetzt ist das männliche und weibliche Geschlecht zu unterscheiden. Auf der vorderen Fläche entsteht ein, zunächst solider Strang, der Müller'sche Faden (m), der beim Weibe die höchste Bedeutung erhält. Beide Ausführungsgänge des Wolff'schen Körpers, sowie die beiden, jedoch unter sich verbundenen Müller'schen Fäden, inseriren sich am unteren Ende der Harnblase (p, p, o), da wo oberhalb die Urethra (d), unten der Sinus urogenitalis (v) sich befindet.

Reste des Urnierentheils des Wolff'schen Körpers findet man beim geborenen Kinde ausnahmsweise. Im späten Lebensalter entstehen Geschwülste (Adenomyome) im Uterus oder neben dem Uterus und in Nachbarschaft der Scheide aus diesen Resten. Der Sexualtheil, das Paroophoron, ist ein beständiges Anhängsel des Ovariums.

Während nun der Wolff'sche[1] Körper nicht weiter wächst, die Wolff'schen Gänge (Gartner'schen Canäle) vom Collum abwärts verschwinden und die Function der Harnausscheidung von den Nieren, wenn der Fötus 4 bis 5 cm lang ist, übernommen wird, gelangen die Müller'schen Fäden zur weiteren Ausbildung. An ihnen kann man von der Zeit an, wo die letzteren röhrenförmig sind, zwei Abschnitte, einen oberen mit Cylinderepithel und einen unteren soliden mit kubischem Epithel ausgekleideten, unterscheiden. An der Grenze dieser beiden Abschnitte ist schon ein Knickungswinkel vorhanden, er entspricht dem äusseren Muttermunde. Die Müller'schen Fäden verwachsen, die Zwischenwand zwischen ihnen schwindet, so dass ein gemeinsamer Canal entsteht. Dagegen bleiben die oberen Enden der Müller'schen Fäden getrennt, divergirend. Das obere Ende wird ausgefranzt: die Fimbrien; dann folgen die Tuben, welche, an den Wolff'schen Gängen abwärts wachsend, eine spiralige Drehung schon jetzt machen. Die nächst unteren Stücke bilden verwachsend den Uterus. Dieser nimmt so bedeutend an Grösse zu, dass nicht nur die Andeutung von lateralen Hörnern verschwindet, sondern sich sogar ein Fundus convex hervorwölbt. Unter dem Uterus bilden die Müller'schen Fäden die Vagina. Das oben erwähnte Leistenband des Wolff'schen Körpers rückt als Lig. rot. an die oberen Ecken des

[1] J. Müller, Bildungsgeschichte der Genitalien. Düsseldorf 1830. — Kussmaul, Mangel, Verkümmerung und Verdoppelung der Gebärmutter. Würzburg 1859, Stahel. — His, Unsere Körperform. Leipzig 1875, Vogel. — Henle, Handbuch der syst. Anatomie. Braunschweig 1873, Vieweg & Sohn. — L. Fürst: M. f. G. XXX. — Winckel, Atlas. Leipzig 1881, Hirzel. — Ahlfeldt, Missbildungen etc. 1882. — Heppner: Petersb. med. Zeitschr. 1870, I. — Bierfreund: Z. f. G. XVII, 1. — Nagel: A. f. mikrosk. Anat. XXXIV. A. f. G. XLV, 3.

Uterus. Die Keimdrüsen bezw. Ovarien sinken von oben nach unten, so dass sie neben dem Uterus liegen. Da, wo Vagina und Sinus urogenitalis zusammenstossen, sprosst eine Falte empor: das Hymen.

Die Missbildungen des Uterus[1] sind an der Hand der gegebenen Verhältnisse leicht zu erklären. Nehmen wir zuerst an, beide

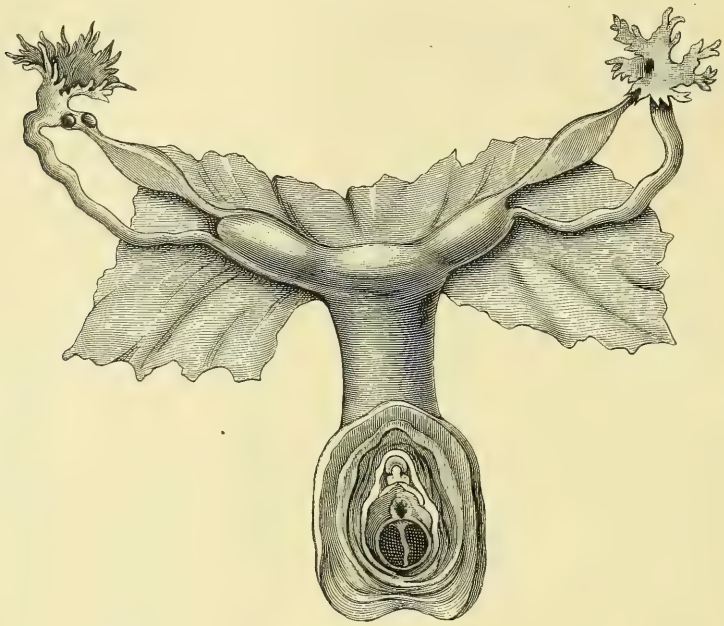

72

Uterus bicornis duplex, vagina duplex, nach Böhmer.
Stellen wir uns vor, dass der Uterus äusserlich vollkommen normal wäre, dass aber innerlich eine Scheidewand bestände, so handelte es sich um Uterus biocularis.

Müller'schen Fäden sind vollkommen vorhanden, so entstehen Doppelbildungen:

[1] Kussmaul, Von dem Mangel, der Verkümmerung und Verdoppelung der Gebärmutter. Würzburg 1859, Stahel. — P. Müller, Handbuch der Frauenkrankheiten. Stuttgart 1885, Enke. — Nagel: Handbuch der Gynäkologie von Veit. Wiesbaden 1897, Bergmann. — Thiersch, Bildungsfehler: Münchener illustr. med. Ztg. 1882, Bd. 1. — Le Fort, Vices de conformation de l'utérus et du vagin. Paris 1863. — Schröder, Kritische Untersuchungen. Bonn 1866, Cohen. — Freudenberg: Z. f. G. V, 334. — Kubassow: Virchow's A. XCII, 35. — Olshausen: A. f. G. I. — Breisky: A. f. G. VI. — W. A. Freund: Berliner Beitr. z. Geb. u. Gyn. II. — Schatz: A. f. G. I, 12. — P. Müller: A. f. G. V. — Hegar: Berliner Beitr. z. Geb. u. Gyn. III. — Moldenhauer: A. f. G. VII. — Werth: A. f. G. XVII. — Pfannenstiel: Festschr. d. deutschen Ges. f. Gyn. Wien 1894.

1. wenn sich die Müller'schen Fäden überhaupt nicht vereinigen (Bicornität);

2. wenn sich die Müller'schen Fäden äusserlich zwar vereinigen, wenn aber innerlich die Scheidewand nicht einschmilzt (Bilocularität).

Zu 1 kommen verschiedene Formen vor, und zwar zuerst eine isolirte Entwickelung der völlig getrennten Müller'schen Fäden: Uterus bicornis duplex separatus s. Uterus didelphys. Diese Doppelbildung kommt sowohl im Verein mit anderen Missbildungen bei nicht lebensfähigen Früchten als auch bei sonst normalen Frauen vor. Man fand öfter zwischen den beiden Hälften des Uterus ein von hinten nach vorn ziehendes Band: Ligamentum vesicorectale, das, vielleicht von

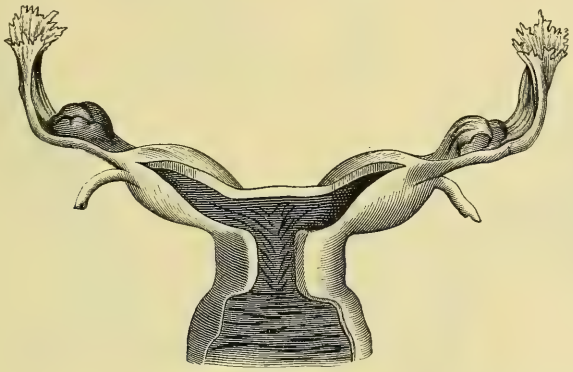

73

Uterus bicornis unicollis.

der Allantois stammend, die Vereinigung hinderte. Vielleicht aber blieb dieses Band wegen des Ausbleibens der Verwachsung erhalten. Nach Thiersch ist eine zu grosse Distanz zwischen den Wolff'schen Körpern wichtig. Auch hindern vielleicht (Paltauf) die in der Niere bleibenden Tubenenden oder eine Ueberdrehung der Müller'schen Fäden (R. Meyer) die Verwachsung.

Ist zwar der Uterus vollkommen doppelt, so dass beide keulenförmige Fundus bedeutend divergiren, dass aber unten die Cervices — wenn auch doppelt — so doch eng aneinander liegen, so handelt es sich um Uterus bicornis duplex (Figur 72). Dabei kann die Scheide einfach oder doppelt sein. Ein noch geringerer Grad der Duplicität besteht dann, wenn zwar der Uterus 2 Hörner hat, aber unterhalb von Cervix und Vagina einfach normal ist. Uterus bicornis unicollis (Figur 73). Dazu gehören die Fälle, bei denen die Bicornität nur durch Concavität der oberen Contour angezeigt ist: Uterus bicornis

seu arcuatus, oder bei denen der Fundus auffallend breit ist: Uterus incudiformis.

Zu 2 ist zu bemerken, dass die Scheidewand vollkommen vorhanden sein kann: Uterus septus oder Uterus bilocularis duplex. Die Scheidewand in der Vagina erstreckt sich dabei entweder bis nach unten oder fehlt völlig, so dass die Trennung nur bis zum Cervix geht (vergl. Figur 73).

Ist der Uterus nicht völlig getrennt, so dass die Scheidewand nur rudimentär besteht, so nennt man diese Form Uterus subseptus. Häufiger hängt nur eine, verschieden lange Falte vom Fundus uteri herab. Als grosse Seltenheit findet man dagegen zwei Orificia uteri — Uterus biforis — und eine einzige Uterushöhle. Bedeutung haben diese Missbildungen mehr für den Geburtshelfer als für den Gynäkologen.

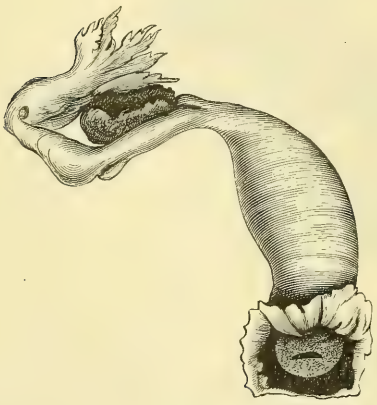

74

Uterus unicornis dexter.

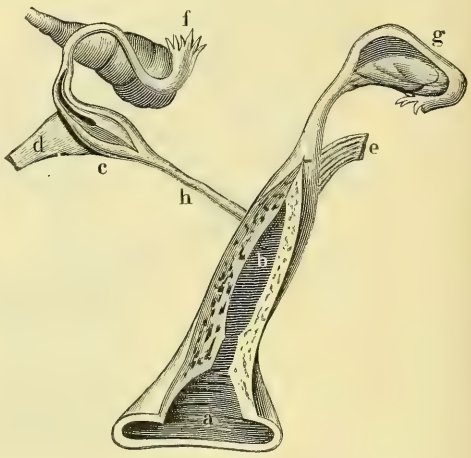

75

Uterus unicornis sinister, mit rudimentärem rechten Nebenhorn. (Vergl. unten die Figuren bei den Gynatresien.)

a Scheide, b Uterus unicornis, c rudimentäres rechtes Nebenhorn, einen kleinen, durch einen soliden, muskulösen Strang h mit dem Uterus b verbundenen Hohlkörper darstellend, d rechtes, e linkes Ligamentum rotundum, f rechte Tube und Ovarium, g linke Tube und Ovarium.

3. Ausserdem entstehen noch Missbildungen dadurch, dass der eine Müller'sche Faden überhaupt nicht (Unicornität), oder dass er nur theilweise entwickelt ist. Im ersten Falle entsteht ein Uterus unicornis (Figur 74). Derselbe ist meist etwas mangelhaft, mit überwiegendem Cervix ausgebildet und von der Seite abgebogen, wo der Mangel sich findet. Auf der letzteren Seite fehlen auch Ovarien, Tube und Ligament. rot. Der Uterus unicornis fungirt übrigens völlig normal, ja selbst die Geburt verläuft unter guter Wehenthätigkeit ohne abnorme Symptome.

Ist das eine Horn zwar entwickelt, das andere aber nur rudimentär, so kann das letztere sowohl dicht am Uterus anliegen als auch weit abgezerrt sein. Das rudimentäre Nebenhorn wird sowohl durch eine bandartige, solide Anschwellung von Muskelfasern, als auch durch einen kleinen Hohlkörper gebildet. Mag letzterer dicht am Uterus liegen oder in gewisser Entfernung, so wird er stets dadurch erkannt, dass von ihm das Ligamentum rotundum (Figur 75 d) nach unten ausgeht. Die Tube der defecten Seite kann ein solider Strang oder völlig normal sein, auch das Ovarium kann fehlen oder vorhanden sein. Im letzten Falle ist es sowohl normal als in der Beziehung anormal, dass keine Follikel sich in ihm nachweisen lassen.

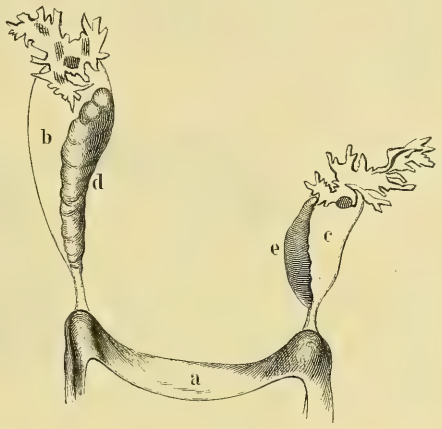

76

Rudimentärer solider Uterus. (Kussmaul.)

a muskulöse Partie, den rudimentären Uterus darstellend, b rechte, c linke Tube, d rechtes, e linkes Ovarium.

Da also ein rudimentäres Nebenhorn mit Schleimhaut ausgekleidet sein und eine normale Tube und Ovarium besitzen kann, so sind auch alle Functionen möglich. Die Schleimhaut menstruirt, das Blut sammelt sich an, es entsteht eine Retentionscyste: eine Hämatometra im rudimentären Nebenhorn. Die Tube kann ein befruchtetes Ei aufnehmen, das Ei kann sich im rudimentären Horn entwickeln und dieses in Folge der ungenügenden Muskulatur platzen, so dass Blutung und Tod, wie bei extrauteriner Gravidität, eintritt. Auf diese Fälle kommen wir bei den Gynatresien nochmals zurück.

4. Haben wir eine Reihe von Missbildungen, welche so entstehen, dass die Müller'schen Fäden sich zwar aneinanderlegen, dass auch die Scheidewand einschmilzt, und dass beide Müller'sche Fäden völlig gleichartig entwickelt sind, dass aber ein Stück der Müller'schen Fäden rechts und links gleicher Weise rudimentär entwickelt ist, während oberhalb und unterhalb alles normal ist. So kann also untere, obere Hälfte der Vagina oder des Uterus fehlen oder rudimentär entwickelt sein.

Meistentheils ist das Stück der Müller'schen Fäden rudimentär entwickelt, welches in der Mitte den Uterus bildet. Also, es kann

zunächst beiderseitig Tube und Ovarium und Vagina vorhanden sein, während der Uterus fehlt: Defectus uteri. Ein völliger Uterusdefect ist kaum jemals mit absoluter Sicherheit nachgewiesen. Lagen auch Mastdarm und Blase innig aneinander, so fand man doch bei allergenauester Untersuchung eine geringe Muskelfaseranhäufung, welche als rudimentärer Uterus zu deuten war. Fehlt der Uterus völlig oder fast völlig, so fehlen auch Ovarien und Tube.

Ein rudimentärer solider Uterus aber ist durchaus nicht selten, er kann ein kleines Organ von der Form des Uterus darstellen, oder als eine Muskelfasermasse quer von einer Tube zur anderen ziehen (Figur 76). Dann muss der Defect hauptsächlich auf die unteren zwei Drittel des Uterus bezogen werden. Noch häufiger sind die zwei Hörner

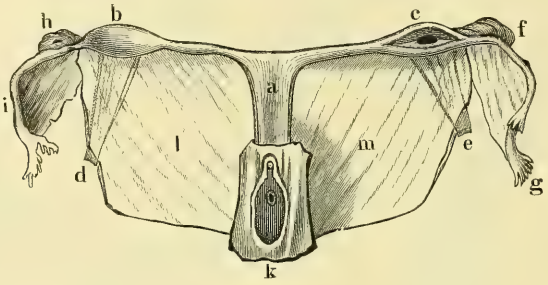

77

Rudimentärer Uterus. Uterus bipartitus. (Rokitansky).

a das rudimentäre Mittelstück, b rechtes Uterushorn, c linkes, aufgeschnitten, um die kleine Höhle zu zeigen, d rechtes, e linkes Ligamentum rotundum, f linkes Ovarium, g linke Tube, h i dasselbe rechts, k Scheide, l m Ligamentum latum.

gleichmässig ausgebildet, so dass seitlich zwei kleine, weit auseinander liegende, runde und ovale Hohlorgane vorhanden sind, während Mittelstück und Cervix fehlen (Uterus bipartitus, Figur 77). Die Ovarien und Tuben fehlen hierbei nicht immer. Es ist aber auch umgekehrt, bei Mangel der zwei seitlichen Hörner, ein in der Mitte liegendes Uterusrudiment vorgekommen. Daran schliessen sich dann diejenigen Fälle, bei denen der Uterus mit immer grösserer Hinneigung zur Normalität nicht mehr rudimentär, sondern nur mangelhaft, schlecht entwickelt ist. Da der Uterus hier im Wachsthum zurückbleibt, fötale oder wenigstens kindliche Form zeigt, so nennt man diese Bildungshemmung Uterus foetalis und infantilis. Als geringsten Grad einer Bildungshemmung betrachtet man eine auffallende Enge — Stenose — der Orificia des Uterus bezw. des Cavum uteri.

B. Uterusdefect[1] und Uterus rudimentarius, fötaler und infantiler Uterus[2].

Die Formen der unter 4 zusammengefassten Fälle erlangen auch klinische Wichtigkeit. Wie wir sahen, ist der völlige Defect selbst anatomisch schwierig nachzuweisen. Klinisch werden alle Fälle von Uterusdefect, rudimentärem und functionsunfähigem Uterus gleichwerthig sein. Es kommen hier graduelle Unterschiede vor.

Beim Uterusdefect können Scheide, Portio und Ovarien normal sein. Ich habe wegen menstrueller Kolik bei blind endender kurzer Scheide die Castration gemacht und den Uterus ebenfalls entfernt. Derselbe war ein kleiner, solider, an der Portio pendelnder Körper.

In anderen Fällen fehlt die Scheide oder ist kurz und endet blind; handelt es sich um verheirathete Frauen, so wird die Scheide durch den Coitus so erweitert, dass sie ganz normal erscheint. Die äusseren Genitalien sind meist mit wenig Haaren bedeckt. In einem Falle bei einer grossen Frau mit normalem Becken fand ich völliges Fehlen der kleinen Schamlippen und kindliche Brüste fast ohne Warzen.

Andererseits kann auch die Scheide völlig fehlen, so dass die Raphe vom Anus bis zu der abnorm weiten Harnröhrenmündung (vergl. Figur 69, S. 146) als glatte Linie zieht. Ist das Vestibulum vorhanden, fehlt aber die Scheide, so wird sich die Spitze des Penis bei den Coitusversuchen gegen die Harnröhrenmündung richten, sie zerreissen oder erweitern und in die Blase eindringen.

Der Uterus infantilis wird bei der Lebenden durch den bimanuellen Nachweis der geringen Grösse des Uterus, sowie durch die Ausmessung mit der Sonde diagnosticirt. Die Menstruation, somit auch Ovulation und Befruchtung fehlen. Gegen die Berichte verheiratheter Frauen, dass früher die Menstruation dagewesen sei, muss man in solchen Fällen misstrauisch sein.

Während in diesen Fällen der Uterus schon im Fötalleben auf früherer Entwickelungsstufe zurückblieb, kann er auch in der Grösse des ausgetragenen Fötus im ganzen Leben verharren: dies nennt man

---

[1] Heyfelder: Deutsche Klinik 1854, p. 579. — Holst, Beitr. z. Geb. u. Gyn. Tübingen 1865. — P. Müller: Scanzoni's Beiträge V. — Leopold: A. f. G. XIV, 3. — Tauffer: Z. f. G. IX, 1. — Kleinwächter: A. f. G. XVII. — Rheinstädter: A. f. G. XIV. — Veit: Z. f. G. I, p. 118. — Flothmann: Deutsche med. Woch. XV, p. 67. — Warnek: Z. f. G. XVII, p. 299. — Frommel: Münchener med. Woch. 1890, 263. — Schäffer: A. f. G. XXXVII, 199.

[2] Tiedemann: Diss. Würzburg 1842. — Säxinger: Prager Vierteljahrsschr. 1866, I. — Schröder: Scanzoni's Beiträge V. — Faber, Klinisches über den Uterus unicornis etc. Dorpat 1881. — Fenikövy: Wiener med. Presse 1883. — Virchow: Berliner Beitr. z. Gyn. u. Geb. I. — E. Fraenkel: A. f. G. VII.

Uterus foetalis. Am Ende der Vagina, deren Länge und Weite in Folge des Coitus normal ist, befindet sich die minimale Portio: ein Knöpfchen, meist mit einem verhältnissmässig grossen, quergeschlitzten Orificium, wie das überhaupt beim weiblichen Fötus der Fall ist. Der Uterus lässt sich sondiren und ist 2 bis 3 cm lang. Die Menstruation findet nicht statt. Therapie hat keinen Sinn, da alle Beschwerden fehlen.

Unter normalen Verhältnissen wächst der fötale Uterus zur Pubertätszeit ziemlich schnell zur normalen virginellen Grösse heran. Verharrt aber der Uterus auf dem Maasse der Grösse, das dem Kinde bis zur Pubertät zukommt, so handelt es sich um einen Uterus infantilis, einen Entwickelungsfehler.

Er hat eine vollkommene Höhle, die Palmae plicatae aber reichen hoch hinauf, während sie beim ausgewachsenen Uterus nur bis zum inneren Muttermunde gehen. Wichtig ist, dass mehrere Forscher einen exquisit infantilen Uterus, eine Hypoplasie des Uterus, bei allgemeiner Hypoplasie des Gefässsystems (zu kleines Herz, zu enge Aorta u. dergl.) fanden[1].

Einige Autoren unterscheiden noch einen Uterus pubescens[2]. Es ist ein Uterus, der zwar in der Pubertätszeit gewachsen, aber nicht die normale Grösse erreicht hat. Dieses Zurückbleiben des Uterus kann Grund zur Dysmenorrhoe und Sterilität sein. Andererseits sieht man oft Fälle, wo in der Ehe nach häufigem Coitus der Uterus sich vergrössert, die Dysmenorrhoe verschwindet und sogar Gravidität eintritt. Es hat durchaus nichts Auffallendes, dass die Congestion, welche die geschlechtliche Erregung begleitet, die völlige Ausbildung des Organs veranlasst.

Somit kann man in gewisser Beziehung von Heilbarkeit eines Entwickelungsfehlers sprechen und vielleicht die Natur durch künstliche Congestion: warme Sitzbäder, warme Ausspülungen, Eisenpräparate, gute Nahrung, unterstützen.

Es ist erklärlich, dass Uteri, deren Muskulatur schlecht entwickelt ist, leicht Knickungen acquiriren, oder dass die physiologische Knickung nach vorn stärker ausgeprägt bezw. spitzwinklig wird. Deshalb finden wir nicht selten bei Anteflexio einen sehr kleinen Uterus. Charakteristisch ist, dass man bei häufigen Untersuchungen solche kleine Uteri einmal retroflectirt, einmal anteflectirt fühlt.

Meist kommen diese Fälle erst nach der Verheirathung zum Arzte wegen Sterilität, Dysmenorrhoe oder Amenorrhoe. Da die sichere Diagnose oft eine grosse sociale bezw. gerichtsärztliche Bedeutung hat,

[1] Virchow: Beitr. z. Geb. u. Gyn. I, p. 323.
[2] Puech: Annales de gyn. 1874, 465.

so thut man gut, die Untersuchung vollständig in der Narcose vorzunehmen. Dann wird es leicht sein, zu einem abschliessenden Urtheil zu kommen.

Es muss erstens von der Vagina und den Bauchdecken aus, zweitens von Vagina und Rectum aus combinirt untersucht werden. Namentlich das systematische Abtasten der ganzen zwischen Blase und Rectum liegenden Scheidewand führt zum Ziele.

Es ist auch vorgeschlagen, die Harnröhre zu dilatiren, um von Blase und Rectum aus zu untersuchen. Ich habe stets die Diagnose ohne dies stellen können und warne vor der gewaltsamen Dilatation der Harnröhre.

Ob die Ovarien vorhanden sind, wird sich kaum mit Sicherheit nachweisen lassen, selbst dann, wenn man in der Ovarialgegend Körper fühlt, welche die Form der Ovarien haben. In diesem Falle kann beiderseitig ein rudimentärer Uterus (Uterus bipartitus, Figur 77, S. 160) liegen, so dass die ovalen, walzenförmigen Körper als Ovarium oder als Uteruskörper gedeutet werden.

C. Die Gynatresien[1].

Es kann aus verschiedenen Gründen der Abfluss des menstruellen Blutes gehindert sein, so dass sich im Genitalschlauch das Blut ansammelt und entweder den ganzen Genitalschlauch oder einen Theil desselben ausdehnt.

Folgende Arten von Gynatresien sind beobachtet:

1. Atresia hymenalis. Die Hymenklappe ist nicht perforirt, sondern schliesst den Eingang der Vagina völlig ab. Dieser pathologische Zustand ist angeboren, dabei ist das Hymen meist verdickt, es erscheint nach der Operation 3 bis 4 mm dick. In anderen Fällen wird es allmählich bei grösserem Inhaltsdruck dünn, so dass das schwarze Blut durchschimmert und sich bei spontanem Platzen ergiesst.

2. Atresia vaginalis. Sie ist sowohl angeboren als erworben. Fehlt als Bildungshemmung ein Theil der Vagina, so sammelt sich

[1] P. Müller: Scanzoni's Beitr. V, 67 (Uterovaginale A). — Haussmann: Z. f. G. II, 1877. — Simon: Beitr. z. klin. Chir. IV, 1889, p. 561. — Eggel: Berliner klin. Woch. 1870, 17. 1872, 36. — Heppner: St. Petersburger med. Woch. 1872, p. 552. — Simon: Berliner klin. Woch. 1875, 20 (Therapie). — Rennert: C. f. G. 1882, 40. — Rheinstädter: A. f. G. XIV (Aetzverschluss). — Rose: M. f. G. XXIX, 6 (Therapie). — Freund: Berliner Beitr. z. Geb. u. Gyn. II, 26; Z. f. G. I, 231. — Breisky: A. f. G. II, 1 u. IV, 1; Prager med. Woch. 1876. — Hegar: Berliner Beitr. z. Geb. u. Gyn. III, 141. — Olshausen: A. f. G. I, 41. — Simon: M. f. G. XXIV, 292. — Neugebauer: A. f. G. II, 246. — Jaquet: Z. f. Gen. u. Fr., p. 130. — Rheinstädter: C. f. G. 1890, 142. — Wyder: Annales de gyn. 1890, p. 466.

Menstruationsblut oberhalb an. Oder es kann ein Querverschluss oben, mitunter auch unten, in der Vagina liegen. Wölbt in diesen Fällen das Blut die Querwand vor, so legt sie sich an das Hymen an. Dieses kann sogar mit der Querwand verwachsen, so dass die Atresia vaginalis eine hymenalis zu sein scheint.

Viele Autoren, namentlich Veit, behaupten, dass es angeborene Verengerungen der Vagina nicht gäbe. Veit sieht namentlich die Hämatosalpinx als Beweis für eine nach oben steigende Entzündung an. Dass eine Entzündung in der Kindheit in Folge von Masern, Scharlach etc. später ganz unbekannt sein kann, ist wohl sicher, aber gewiss giebt es auch ohne jede Entzündung in der Kindheit sowohl Atresien als Stenosen der Scheide. Namentlich letztere haben einen völlig typischen Sitz als halbmondähnliche, klappenartige Hervorragung dicht unter dem Scheidengewölbe. Ich sah eine enorme Blutung bei der ersten Cohabilation aus einer solchen angerissenen, halbmondförmigen Strictur. Sie verschwinden spurlos nach einer Geburt. Anderseits entstehen sie auch nach gangränösen Processen im Wochenbette; namentlich dann, wenn grosse Zerreissungen mit Verlust eines Theiles der Portio bei schweren Geburten mit lange dauernden nachfolgenden Eiterungen zu Stande kommen. Es kann auch ein Theil der abgerissenen Portio tiefer unten in der Scheide einheilen, so dass man eine Art Henkel an der Portio findet.

3. Atresia uterina. Die häufigsten Fälle reiner Haematometra finden sich bei völligem Mangel der Scheide. Congenitale Atresien des Orificium uteri sind sehr selten, häufiger sind acquirirte. Bei zu häufig wiederholten Aetzungen des Cervicalcanals kann der Muttermund oder auch die unterhalb gelegene Scheidenpartie sammt der Portio verwachsen. Auch nach Amputation der Portio kommt es viel häufiger, als gewöhnlich angenommen wird, zu Atresien.

Bei alten Frauen entsteht nicht selten am inneren Muttermund Atresie. Da aber hier die Menstruation längst vorüber ist, so sammelt sich hinter der Atresia nur etwas Schleim und Eiter (Pyometra senilis) an.

In ähnlicher Weise entsteht bei Prolapsen des Uterus im langgezogenen Cervix eine Verwachsung.

4. Die Gynatresie kann eine einseitige sein. Wenn, wie oben (S. 158) auseinandergesetzt, ein rudimentärer aber mit Schleimhaut ausgekleideter Uterus (Figur 75) vorhanden ist, so wird durch das Menstrualblut dieses hohle Uterusrudiment ausgedehnt. Ja durch Ueberwanderung des Eies wird in seltenen Fällen ein rudimentärer Uterus schwanger (vergl. unten).

Oder es befindet sich an dem vollkommenen doppelten Uterus eine rudimentäre Scheide, welche nur in geringer Längsausdehnung

der ausgebildeten Scheide anliegt und blind endet. Auch in diesem Falle sammelt sich das Blut an, so dass also hier die Blutretentionscyste Uterus und Scheidenrudiment einer Seite betrifft. Das Blut dickt sich zu einer höcht charakteristischen, theerartigen, chocoladenfarbigen, oft fast schwarzen Flüssigkeit ein. In seltenen Fällen fand man statt des Blutes Eiter beziehungsweise Schleim. Man müsste hier annehmen, dass constitutionelle Amenorrhoe und Uteruskatarrh bestand. Oder man bezieht diese Pyometra lateralis auf secundäre Eiterungen.

In sämmtlichen Fällen sammelt sich oberhalb des Verschlusses das Menstruationsblut an.

Bei Atresia hymenalis dehnt sich die Scheide sehr bedeutend aus (Hämatokolpos). Der Uterus sitzt als Appendix oben auf dem Blutsack und ist leicht zu diagnosticiren. Fehlt aber ein Theil der Scheide, so entfaltet der bedeutende Innendruck auch allmählich den Uterus, so dass seine stark verdünnten Wände einen Theil der Blutcystenwand ausmachen. Dies ist um so eher der Fall, je höher die Atresia vaginalis liegt.

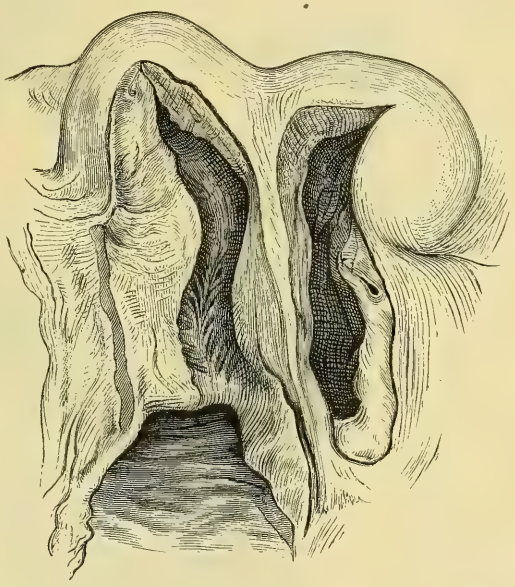

78

Uterus bicornis, Atresie des Orificium uteri sinistri, Haematometra sinistra.

Bei einer Atresie im äusseren Muttermund, oder, wie häufiger, in der Portio nebst Laquear vaginae, bildet der Uterus allein die Blutcyste (Hämatometra). Auch bei doppeltem Uterus, Uterus bicornis duplex, kann das eine Horn atretisch sein, so dass in ihm das Blut sich ansammelt. Diesen Fall bildet Rokitansky ab, Figur 78 (Haematometra lateralis).

In nicht wenigen Fällen betheiligen sich auch die Tuben (Hämatosalpinx[1], Figur 79 d). Da man den interstitiellen Theil nicht

[1] Näcke: A. f. G. IV. — Steiner: Wiener med. Woch. 1871, 29 u. 30. — Keller: Diss. Kiel 1874. — Fuld: A. f. G. XXXIV, 191. — Leopold: A. f. G. XXXIV, 371. — Walter: Diss. Giessen 1890. — Veit: C. f. G. 1891. 444.

ebenfalls erweitert, sondern meist verlegt fand, so darf man sich das Entstehen der Hämatosalpinx nicht allein durch Rückstauung erklären. Vielmehr scheint nach Anfüllung des Uterus der centrifugale Druck auf die Uterusschleimhaut so bedeutend zu sein, dass bei der Men-

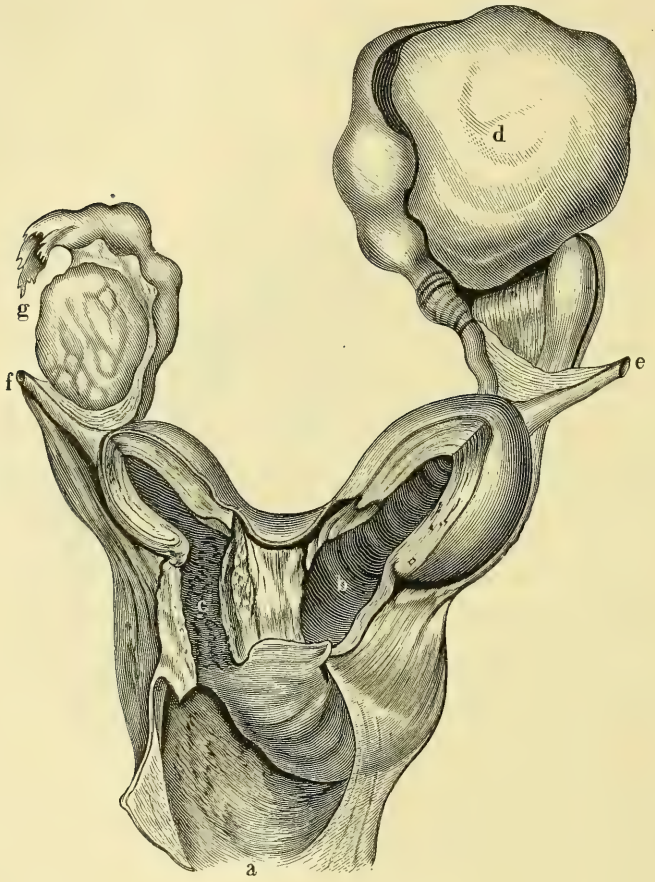

79

Haematometra et Haematosalpinx (Nach Bandl).
a Scheide, c die sich in die Scheide öffnende Uterushälfte, b die nach der Scheide zu geschlossene Uterushälfte, Haematometra sinistra, d die Haematosalpinx sinistra, e linkes, f rechtes Ligamentum rot., g rechte Tube und Ovarium.

struation nicht sie, sondern vicariirend die Tubenschleimhaut blutet. Allerdings kann dieses Blut aus dem abdominalen Ende ausfliessen, meist entsteht aber eine perimetritische Verklebung um die Tuben herum, und es bilden sich grosse, dünn- aber auch dickwandige, wurstförmige Blutcysten.

Ebenso ist das Hämatom des Ovarium zu erklären, das sich gerade bei solchen Fällen nicht selten findet.

Bei Blutansammlung in einem rudimentären Uterus und Vagina (Haematometra et Haematokolpos unilateralis) gelangt die Blutcyste bei starker Ausdehnung nach der Mitte der Abdominalhöhle hin. Die sich herabwölbende, rudimentäre Scheide kann so gegen das Hymen der ausgebildeten Seite drängen, dass zunächst eine einfache Atresia hymenalis vorzuliegen scheint.

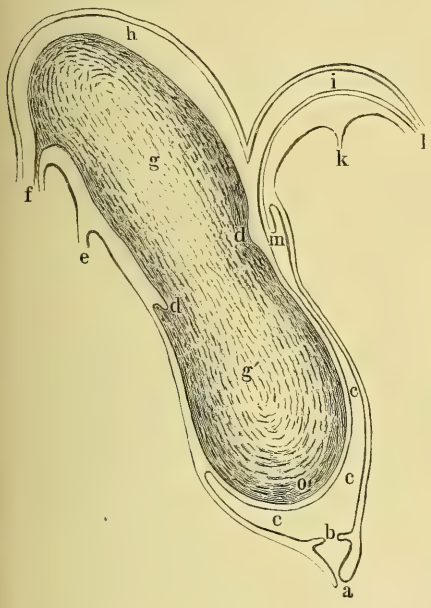

80

Uterus bicornis, vagina subsepta.
a Vulva, b Hymen, c c der Zwischenraum zwischen der Blutretentionscyste und dem Hymen, bei starker Blutansammlung verschwindend, d d Orificium uteri dextri externum, e rechtes Lig. rot., f Tube, g Hämatometra, g' Hämatokolpos, von der offenen Scheide c c durch eine von der Portio entspringende vaginale Zwischenwand getrennt, h rechter Uterus, i linker Uterus, bei m sich in die Scheide c öffnend, k linkes Lig. rot., l linke Tube, o Stelle, wo die Incision gemacht wurde, aus welcher das Retentionsblut abfloss.

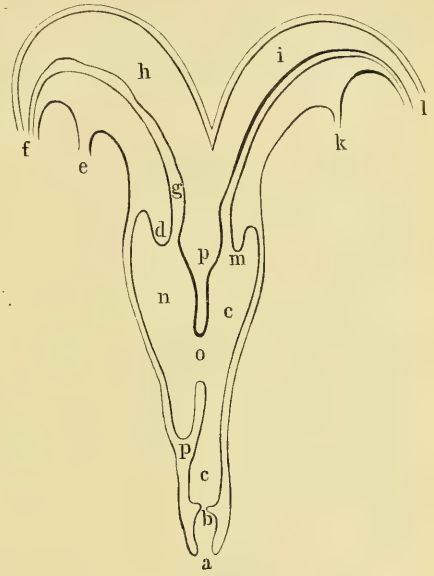

81

Derselbe Fall nach der Operation.
a Vulva, b Hymen, c c Vagina, p p Zwischenwand in der Vagina, bei o die künstliche Oeffnung, aus welcher das Blut abfloss, n rechte Vagina, früher Hämatokolpos (g' in Figur 80), d Muttermund, g Uterushöhle, e Lig. rot., f Tube, h rechter Uterus, i linker Uterus, k linkes Lig. rot., l linke Tube, m linker Muttermund, sich in die Scheide c öffnend.

Diesen Fall bilden wir nach einer schematischen Figur Freund's (Figur 80 und 81) ab.

Symptome und Ausgänge.

Das Charakteristische aller Gynatresien ist, dass sie Symptome erst beim Menstruationsbeginn machen. Das sich ansammelnde Blut ver-

ursacht, den Genitalschlauch ausdehnend, Schmerzen. Diese Schmerzen sind zunächst gering, so dass sie als Menstruationsmolimina gedeutet werden. Allmählich, namentlich wenn der Uterus zur Bildung der Blutcyste verwendet wird, nehmen die Schmerzen zu, sie können einen so hohen Grad erreichen, dass die Gesundheit untergraben wird. Ja wenn erst perimetritische Auflagerungen sich gebildet haben, dauern die Schmerzen ununterbrochen an. Während der Menstruationszeit verstärken sie sich zu den heftigsten Uteruskoliken.

Ohne Symptome verläuft die Pyometra der alten Frauen, welche man häufig ganz zufällig bei Obductionen findet. Der Uterus ist hier nicht stärker ausgedehnt als bis zu einem Durchmesser von 6 bis 8 cm. Ganz vereinzelt wird über eine mannskopfgrosse Ausdehnung berichtet.

Die Ausgänge sind sehr verschieden. Bei Atresia hymenalis platzt das Hymen, sowohl ganz spontan, als auch in Folge eines zufälligen Traumas. So z. B. bei den Coitusversuchen, beim Touchiren, bei einem Sprung oder Fall. Auch bei tief sitzender Vaginalatresie kann dieser günstige Ausgang eintreten.

Ist der obere Theil der Scheide und des Uterus ausgedehnt (Haematometra et Haematokolpos), so kann es zum Durchbruch in Blase und Rectum kommen. Der obere Theil des Uterus platzt nicht spontan, wohl aber kann ein ungünstiger Ausgang durch Platzen der Hämatosalpinx eintreten. In Folge eines zufälligen Traumas reisst die dünne Tubenwand ein und das Blut ergiesst sich in die Peritonäalhöhle. Ist der Bluterguss ein sehr bedeutender, so entsteht mitunter tödtliche Peritonitis.

Wenn durch das lange Siechthum die Patientin sehr herunterkommt, so ist es möglich, dass Amenorrhoe durch Anämie entsteht. In diesen Fällen hört das Wachsthum des Tumors auf, und es tritt eine Art Naturheilung ein. Namentlich kann dies der Fall sein bei Haematometra lateralis im rudimentären Horn. Hier übernimmt vielleicht — wie bei der Hämatosalpinx — das normale Horn vicariirend die Function des rudimentären.

Meistentheils aber nehmen die Symptome allmählich so an Schwere zu, dass ärztliche Hilfe gesucht wird.

Diagnose und Prognose.

Die Anamnese ergiebt das Fehlen der Menstruation trotz vorhandener Molimina und die unter Schmerzen entstandene Geschwulst im Abdomen. Auch der Bericht von Operationen, Aetzungen, schweren Entbindungen mit langdauerndem Eiterausfluss oder Infectionskrankheiten im Kindesalter sind für die Diagnose wichtig.

Bei der digitalen Untersuchung ist die Diagnose der Hymenalatresie leicht. Oft schimmert das schwarze Blut durch das verdünnte Hymen durch. Auch bei Vaginalatresien ist kein Zweifel, um was es sich handelt. Die combinirte Untersuchung weist den prallelastischen Tumor im Becken nach.

Sehr vorsichtig ist die Palpation auszuführen, jeder starke Druck kann die Tube zum Platzen bringen.

Da es sich, ausgenommen die wenigen Fälle im Wochenbett erworbener Atresien, um Individuen handelt, welche noch nicht geboren haben, so sind die Bauchdecken resistent und erschweren die Palpation. In derartigen Fällen verzichte man lieber darauf, einen undeutlichen Tumor, der an der Cyste sitzt, genau zu palpiren.

Sehr wichtig und bei Mangel der Vagina allein möglich ist die Exploration vom Mastdarm aus. Sie giebt in diesen Fällen die besten Resultate. Jeder Tumor, der das Becken überdacht, dagegen das kleine Becken unterhalb der Linea innominata völlig freilässt, gehört dem Uterus an. Die Ausdehnungen der Scheide füllen das Becken aus. Dabei ist auch meist der Uterus als harter Körper auf dem Tumor im Leibe zu fühlen. Demnach beweist Hochliegen des Tumors Hämatometra, Tiefliegen Hämatokolpos. Diese Unterscheidung ist für die Therapie sehr wichtig. In jedem Falle kann auch die Sonde in die Harnröhre eingeführt werden, um die Lage der Blase zum Tumor festzustellen. Bei Hämatometra liegt die Blase unter, bei Hämatokolpos vor und über dem Tumor.

Bei schlaffen Bauchdecken abgemagerter Personen fühlt man auch deutlich die wurstförmige, verschieden dicke Tube. Schon bei der Vermuthung einer Hämatosalpinx unterlasse man jeden stärkeren Druck.

Ist der äussere Muttermund verschlossen oder endet die Scheide oben narbig blind, so muss das blinde Ende der Scheide im Speculum genau durchsucht werden.

Schwierigkeit in der Diagnose entsteht bei einseitiger Hämatometra. Die hier sich bildende Geschwulst verschiebt die Beckenorgane so bedeutend, dass man an der Kenntniss der normalen Lageverhältnisse keinen Anhaltepunkt hat. Auch fehlt die Amenorrhoe, denn das nicht verschlossene Uterushorn menstruirt. Bei der Untersuchung fühlt man eine pralle Geschwulst, die der Scheide anliegt. Kann man noch mit dem Finger in die Scheide eindringen, so ist bei der combinirten Untersuchung und dem Gedanken an die Missbildung die Diagnose leicht. Ist aber die Hämatokolpos so gross, dass der Finger nicht eingeführt werden kann, so muss die Sonde die Gegenwart eines Lumens feststellen.

Bei höher liegender Atresie liegt der Muttermund halbmondförmig der ausgedehnten Cyste an, so dass es den Eindruck macht, als sei die eine Cervixseite sehr erheblich aufgebläht. Da bei starkem Innendruck die Cyste sich ganz hart anfühlt, so kann die Diagnose zwischen Cervixmyom und Haematometra lateralis schwanken. Auch bei hohem Sitz, oder gar bei vollkommener Trennung des rudimentären Uterus ist die Diagnose schwierig. Nur durch längere Beobachtung, per exclusionem, und durch mehrfache genaue Explorationen in der Narcose mit allen combinirten Methoden kommt man hier zur Sicherheit.

Ein ganz vorzügliches, ungefährliches, namentlich für den, in der Palpation der Bauchgeschwülste unerfahrenen Arzt, werthvolles diagnostisches Hilfsmittel ist die Probepunction mit einer Pravaz'schen Spritze. Bei der Wichtigkeit der richtigen Diagnosenstellung ist die Probepunction in jedem unsicheren Falle vor der Operation vorzunehmen. Nur die Gegenwart des dicken, theerartigen, schwarzen Blutes, das mit Nichts zu verwechseln ist, lässt auf eine Hämatometra schliessen. Helles Blut zieht die Spritze aus jedem Tumor. Dass die Haut und die Spritze in der allersorgfältigsten Weise desinficirt werden müssen, ist selbstverständlich. Anwendung einer schmutzigen Spritze kann zur Verjauchung führen.

Bei tiefsitzender Vaginalatresie und bei Hymenalatresie ist die Prognose absolut günstig. Bei allen anderen Gynatresien ist die Prognose zweifelhaft. Ohne Operation bringen die stets zunehmenden Schmerzen den Ernährungszustand sehr herunter. Die Operation aber lässt sich in ihrer Bedeutung nicht berechnen, da zur Heilung sogar Castration nothwendig sein kann.

Behandlung.

Die Behandlung besteht in der operativen Herstellung einer bleibenden Oeffnung für den Ausfluss des Menstrualblutes und, falls dies unmöglich, in dem Wegschaffen der Menstruation durch die Castration und Entfernung des Uteruskörpers.

Bei Atresia hymenalis oder vaginalis wird ein Einstich gemacht und dann mit Pincette und Cooper'scher Scheere ein möglichst grosses Loch aus der obstruirenden Membran ausgeschnitten. Um Wiederverwachsung zu verhindern und den Coitus später möglich zu machen, muss das Loch gross sein. Sollten die Schnittwunden bluten, so empfiehlt sich die Vereinigung der Wundränder durch Knopfnähte.

Liegt die Cyste tief im Becken, fühlte man den Uterus auf dem Fundus der Geschwulst, handelt es sich also um eine Hämatokolpos, so kann man nach der Eröffnung sofort ausspülen, denn die Scheide

liefert kein neues Blut. Am besten schiebt man ein fingerdickes Gummirohr, an dem ein dünnes, oben 1 cm längeres angenäht ist, noch in der Narcose hoch in die Cyste. Das Rohr wird an den Introitus vaginae angenäht. Jetzt ist man in der Lage, bequem und sicher, ohne Schmerzen zu machen, auszuspülen. Man braucht oft 10 und mehr Liter Wasser, bis alle Massen entfernt sind.

Fehlt der untere Theil der Scheide, so markirt man die Harnröhre durch einen festen Katheter und führt den Finger in den Mastdarm, um sich ein Urtheil über die Dicke der dazwischenliegenden Bindegewebspartie zu bilden. Es wird ein Querschnitt zwischen Urethra und Rectum gemacht, und nun bohrt man sich mit dem Finger nach oben, nach dem Tumor hin, selbstverständlich unter fortwährend wiederholter Controle von Mastdarm, Harnröhre und Blase aus. Feste Stränge durchschneidet man mit der Scheere. Bei vorsichtigem Vorgehen gelingt es immer, sich ohne Verletzung von Blase und Mastdarm zur Blutcyste hinzuarbeiten. Ist das Blut entleert und zunächst durch eine Verweilsröhre der Abfluss gesichert, so schliesse ich in den Fällen, bei denen ein dauernder Abflusscanal sich nicht herstellen lässt, die Castration an. Letzteres geschieht erst nach einigen Monaten, nachdem der Beweis geliefert ist, dass die Communication sich immer wieder schliesst. Man hat auch bei fehlender Vagina eine Fistel von der Hämatometra nach der Blase gebildet, um fernerhin das Menstruationsblut durch die Blase zu leiten. Ich halte dies nicht für richtig, habe es nicht gemacht und weiss auch nicht, ob in solchen Fällen dauernde Gesundheit erzielt ist.

Hat man das Princip, die Kranken völlig arbeitsfähig zu machen, so ist bei Unmöglichkeit eine Vagina herzustellen, die Castration oder das Fixiren des Uterus in der Vulva das rationelle Verfahren. Die Bildung einer künstlichen Vagina durch Lappenbildung ist ein plastisches Kunststück von sehr fragwürdigem Werthe. Dagegen kann man bei Fehlen der Scheide die Ränder der den Uterus eröffnenden Wunde herabziehen und unten annähen.

In 2 Fällen war der Uterus sehr beweglich, ich nähte bei völligem Scheidenmangel den Uterus in die Vulva ein, so dass also die Menstruation direct aus dem Uterus nach aussen floss. Ich habe einen Fall später wieder untersucht. Die Patientin blieb gesund, der Uterus hatte das Vestibulum etwas nach oben gezogen und eingestülpt.

Fehlt jede Andeutung der Scheide, fühlt man also beim Druck vom Mastdarm aus direct die vordere Beckenwand, so ist es wirklich zwecklos, erst eine Communication nach unten herzustellen. Die Patientin erlangt dann am schnellsten ihre Gesundheit, wenn man auf alle Plastiken vom Damm aus verzichtet und sofort Ovarien und Hämato-

metra per Laparotomiam entfernt. Nach diesem Grundsatz verfahre ich seit Jahren mit gutem Erfolge.

Mitunter ist es nicht möglich, den Uterus per Laparotomiam zu exstirpiren, weil er zu fest verwachsen und zu tief sitzt. Bei der Formveränderung in Folge der Blutretention schiebt sich der Uterus bei straffen Bauchdecken tief zwischen die Platten des Ligamentum latum. Man müsste eine sehr lange und schwierige Operation machen, um ihn in toto zu entfernen. Dazu liegt aber eine Veranlassung namentlich dann nicht vor, wenn man die Ovarien abschneidet. Deshalb näht man den unteren Theil in die Bauchdecken ein, umsäumt die Crypte sorgfältig mit dem Peritonäum parietale und ätzt später die Höhle, bis sie geschrumpft, obliterirt, völlig verwachsen ist.

Handelt es sich um eine seitliche Hämatokolpos, so wird ein Stück aus der Zwischenwand excidirt (vergl. Figur 80 und 81, S. 167).

Diagnostische Schwierigkeiten entstehen dann, wenn das von verhaltenem Menstrualblut ausgedehnte, rudimentäre Horn weit entfernt von der Scheide liegt. Auch hier muss bei sicherer Diagnose (Probepunction!) operirt werden. Man sucht durch Laparotomie dem Tumor beizukommen und ihn zu exstirpiren oder man näht ihn, nach möglichst grosser Resection und Ausschneidung der Schleimhaut, in die Bauchwunde ein. Der Sack „verödet“ unter Mithilfe von starken Chlorzink-Aetzungen. In der Art habe ich einen Fall geheilt.

Bei Hämatometra muss man vorsichtig verfahren. Es kann die Blutcyste verjauchen, es kann erheblich in die Cyste bluten und eine Hämatosalpinx kann platzen.

Verjauchung tritt dann ein, wenn zwar eine Communication nach aussen geschaffen, aber der Inhalt nicht ganz entfernt ist. Von aussen setzt sich Fäulniss nach innen fort. Es ist deshalb nothwendig, ein so grosses Loch in der Hämatometra anzulegen, dass der Finger bequem einpassiren, dass das Blut gut ausfliessen und man gut ausspülen kann. Das Blut sofort ganz auszuspülen, ist nicht gefährlich, seitdem wir in der Jodoformgazetamponade ein sicheres Mittel haben, Blutung zu verhindern. Die Aspiration ist zu widerrathen. Auch eine Punction allein ist falsch. Lässt man die Canüle liegen, so kann man das dickflüssige Blut schlecht entfernen, zieht man sie heraus, so verschieben sich die verschiedenen Schichten ventilartig und man verliert den Weg in die Cyste.

Deshalb ist es am besten, präparatorisch vorzugehen und ein grosses Loch in die Cyste zu schneiden. Danach geht man mit dem langen Nadelhalter und krummen Nadeln in die Cyste und durchsticht die Cystenwand, den Faden knüpfend. Dadurch stillt man einerseits die Blutung, andererseits hat man Zügel, mit denen das Loch herabge-

zogen werden kann. Auch ist die Nachbehandlung dadurch sehr erleichtert, da beim Anspannen der Fäden das Loch erweitert und sofort gefunden wird. Fiebert also die Kranke, oder tritt übler Geruch ein, so kann man dreist mit doppelläufigem Katheter desinficirend ausspülen.

Sollte es sehr schwer sein, die Blutcyste zu erreichen, so ist allerdings die Gefahr der Blasenverletzung oder die Gefahr starker Blutung beim Anschneiden atypisch verlaufender Arterien gross. Muss man also sehr hoch hinaufgehen, so hat folgendes Verfahren sehr gute Resultate gegeben: Ich habe einen Spritzenansatz anfertigen lassen, den ich „Leitcanüle" nennen will. An ein etwas dickes Punctionsrohr ist eine Halbrinne angelöthet. Mit ihr wird nach sorgfältigem Wegschieben der Blase hinter derselben die Punction ausgeführt. Dann kann man in der Halbrinne sowohl ein Messer mit ganz schmaler Klinge als auch eine spitze Kornzange vorschieben. Die Kornzange wird geöffnet, die Gewebe werden auseinander gedrückt, gepresst, gerissen, man kann eine beliebig weite Oeffnung herstellen, in die zuletzt der Finger eindringt.

82
Leitcanüle.

Danach werden wieder „Zügel" eingenäht, und der Cysteninhalt wird ausgespült.

Man legt einen schweren Sandsack auf den Leib und hüllt die ganze Vulva in Sublimattücher, die oft erneuert werden. Massenhaft geht dabei die theerartige Masse ab. Am anderen Tage spült man aus, zunächst desinficirend. dann adstringirend. Grosse Dosen Ergotin oder Secale wirken auf die Zusammenziehung des Uterus.

In älteren Krankengeschichten ist auch die Gefahr des Platzens einer Hämatosalpinx betont. Es sind Fälle berichtet, wo danach tödtliche Peritonitis eintrat. Es war dies in der vorantiseptischen Zeit, so dass auch eine zufällige Infection dagewesen sein kann. Jedenfalls scheint nach meiner Erfahrung die Gefahr der Nachblutung aus der Hämatometra und des Platzens der Hämatosalpinx stark übertrieben zu sein. Auch spontanes Platzen oder Platzen bei vorsichtiger Palpation habe ich nicht gesehen. Uebrigens ist Hämotosalpinx recht selten.

Zum Schluss bemerke ich, dass häufig erst, wenn die Operation eine Zeit vorüber ist und man ganz genau untersuchen kann, die specielle Form der Gynatresie diagnosticirt werden kann.

Siebentes Capitel.

Die Entzündungen des Uterus.

A. Anatomie.

Der Uterus, dessen Entwickelungsgeschichte S. 154 beschrieben ist, hat Birnform. Er wird eingetheilt in das Corpus uteri — $^2/_3$ des Organs, und die Cervix — $^1/_3$ des Organs. Der oberste blinde, convex nach oben gewölbte Theil ist der Fundus uteri. Er reicht bis zum Tubenwinkel, von dem die Adnexe ausgehen. Das Corpus ist durch den Isthmus uteri mit der Cervix verbunden. Die Cervix hat einen mit der Blase, der Scheidenwand, seitlich mit dem Parametrium verbundenen resp. verwachsenen Theil, die Portio supravaginalis cervicis, und die frei in die Scheide ragenden Portio vaginalis. Die Scheide ist schräg angesetzt, so dass sie an der vorderen Hälfte der Portio tiefer hinabreicht als an der hinteren.

Der Uterus ist vom Peritonäum überzogen: Perimetrium. Er besteht aus glatten Muskelfasern — Myometrium. Die oberste Schicht liegt wie eine Kappe über dem Uterus und ist mit dem Perimetrium fest verwachsen, so dass es sich nicht abziehen lässt. Mit dieser obersten Muskelfaserschicht hängen die in die Ligamente und das Pelveoperitonäum ausstrahlenden Muskelfasern zusammen. Die mittlere, dickste, stark verfilzte Schicht enthält im Corpus die meisten Gefässe — Stratum vasculare, während eine solche Gefässschicht im Cervix fehlt. Die innere Muskelschicht bildet ringförmige Anhäufungen um die Tubenmündungen, um den äusseren und inneren Mutterrand.

Die Höhle des Uterus ist im Corpus dreieckig, die beiden etwas convexen Flächen liegen aneinander. Die zwei Ecken an den Tubenmündungen sind eng trichterförmig. Die Schleimhaut trägt cylindrisches Flimmerepithel. Ebensolches Epithel befindet sich in den zahlreichen tubulösen Drüsen. Diese kreuzen sich vielfach und theilen sich in der Tiefe gablig. Auf einem Schräg- oder Querschnitt erblickt man viele Drüsenlumina (Figur 84, S. 176). Die Schleimhaut hängt mit der Muscularis so zusammen, dass sie von ihr nicht mit dem Messer getrennt werden kann. Die Grenze ist keine gerade Linie, an

vielen Stellen senkt sich die Schleimhaut mit den Drüsen tief in die Muskulatur ein. Der ganze Uterusmuskel ist als Muscularis mucosae uteri aufzufassen. Das periglanduläre Gewebe ist ungemein weich und besteht aus rundlichen Bindegewebszellen. Deshalb lässt die Schleimhaut eine verschiedene Blutfüllung leicht zu. Ein Charakteristicum der Uterusschleimhaut ist die leichte und schnelle Regeneration nach Zerstörung, sei es nun, dass die Schleimhaut beim Abort, im Puerperium durch ein Trauma (Auskratzung) oder durch eine Aetzung zerstört wurde.

Die Utriculardrüsen secerniren physiologisch einen dünnen, glasigen, alkalisch reagirenden Schleim.

Der Cervicalcanal ist bei der Nullipara eine spindelförmige, oben und unten spitz zulaufende Röhre. Er hat dadurch eine relativ grosse Schleimhautoberfläche, dass sich in ihm die zahlreichen Falten des Arbor vitae (Palmae plicatae) erheben. Deshalb secernirt physiologisch und pathologisch der Cervix mehr als der Uterus. Auch haben die Cervixdrüsen eine acinöse (hirschhornartige) Form. Namentlich in der Schwangerschaft und bei pathologischer Hypertrophie der Portio findet man im Cervicalcanal, bis auf die Portio übergreifend, viele verzweigte Drüsen, so dass ein Durchschnitt schon bei geringer Vergrösserung siebförmig aussieht. Der Schleim der Cervix ist glasig und wird eingedickt so zähe, dass man ihn mit der Zange (Figur 47 bis 49, S. 94) fassen und anziehen kann.

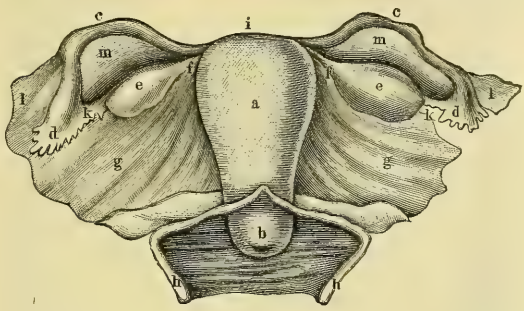

83

Innere Genitalien von hinten.

a Corpus uteri, b Portio vaginalis mit dem Orificium externum, c Tube, d Abdominalöffnung der Tube, Fimbrien, e Ovarium, f Lig. ovarii, g Lig. latum, h Vagina, i Fundus uteri, k Fimbria ovarica tubae, l Lig. infundibulo-pelvicum, m Mesosalpinx sive Ala vespertilionis, den Nebeneierstock zwischen seine beiden Platten einschliessend.

Die zu- und abführenden Gefässe der weiblichen Generationsorgane sind sehr zahlreich und stammen aus verschiedenen Quellen.

Zunächst zieht auf jeder Seite im oberen Rand des Lig. lat. je eine Spermatica zum Uterus. Sie versorgt Tube, Ovarium und Fundus uteri mit einem reichen, vielfach anastomisirenden Netz. Zweitens zieht seitlich die aus der Hypogastrica stammende Art. uterina, durch die Basis der Lig. lat. aufsteigend und sich in den Uterus etwas unterhalb des Fundus von der Seite her einsenkend. Der Ort des Ein-

senkens liegt auch manchmal etwas tiefer, aber nicht unter der Gegend des inneren Muttermundes. Aus der Uterina stammen ebenfalls eine Anzahl kleinerer Arterien, welche als Art. vaginales die Scheide versorgen. Ausserdem die Rami ligamenti lati, dann ein kleiner Ramus uterinus, der rückläufig an dem Uterus hinaufzieht, sodann ein kleines Gefäss, das im Ligamentum rotundum abwärts zieht und mit der aus der Arteria epigastrica inferior stammenden Arteria spermatica externa anastomosirt, zuletzt die Rami vesicales für die hintere Blasenwand. Die Anastomosen sind so zahlreich, dass man von verschiedenen Gefässgebieten nicht sprechen kann.

Die Lymphgefässe mit den Arterien und Venen verlaufend, sind am dicksten in der hinteren Wand am Tubenwinkel. Neben den Arterien zieht eine grosse Anzahl klappenloser vielfach communicirender Venen nach den Orten hin, woher die Arterien entstammen, also als Plexus pampiniformis zur Spermatica interna nach oben, als Plexus uterinus seitlich durch die Lig. lat. nach aussen zur Hypogastrica, welche auch die Plexus vaginales aufnimmt und drittens mit dem Lig. rotundum nach aussen zu den Bauchdecken.

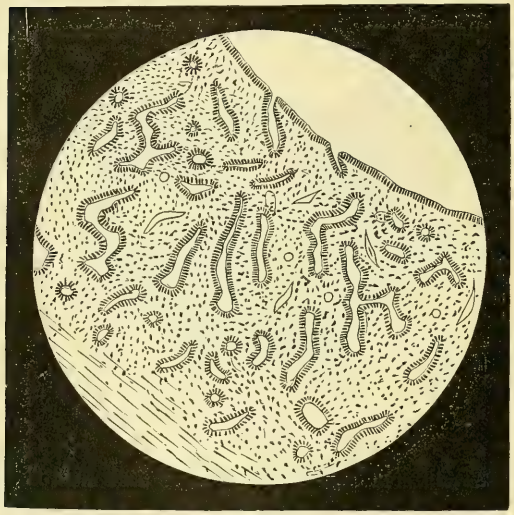

84

Schleimhaut des Uterus.
Gefässe und Drüsen quer und schräg durchschnitten.

Demnach ist also der Uterus nicht ein Organ wie Leber und Niere, das von einem Hilus aus durch einen grossen Arterienstamm ernährt, ohne directen Zusammenhang mit der Umgebung, isolirt erkranken könnte. Eine Hyperämie, auf irgend einen Theil des Uterus beschränkt, ist nicht denkbar. An einer arteriellen Congestion und venösen Stauung müssen Uterus und Anexe stets theilnehmen. An jeder Stauung im Hämorrhoidalgebiete, ja, an jeder Plethora abdominalis betheiligen sich auch die inneren weiblichen Geschlechtsorgane. Will man eine „Entlastung“ des Uterus bewirken, so wird man erstens die allgemeine Plethora abdominalis mindern müssen, zweitens wird man durch Blutentziehungen an den äusseren Genital-

organen, dem Damm oder der Leistengegend — auf die Blutmenge der Gebärmutter einwirken, und drittens kann man durch den Blutverlust bei der Ausschabung der Uterushöhle oder der Stichelung der Portio dem Uterus Blut direct entziehen.

Auch eine Entzündung des Uterus wird leicht auf die Umgebung übergehen. Eine acute isolirte Erkrankung des Uterusparenchyms, des über dem Uterus befindlichen Peritonäums oder des Endometriums, ist unmöglich. Betrachten wir den Umstand, dass sich die Uterusmuskulatur mit dem begleitenden Bindegewebsgerüst in alle vom Uterus abgehenden Bänder fortsetzt, dass für die Blut- und Lymphgefässe, sowie das Bindegewebe eine bestimmte Grenze an den Grenzen des Uterus fehlt, so wird eine progrediente Entzündung über das Organ hinaus fortschreiten. Bei einer Infection der Uterusschleimhaut entsteht also eine Metritis, dabei eine Perimetritis, oder die Entzündung geht weiter in dem Bindegewebe, es entsteht Parametritis: Entzündung des Kerns der Ränder. Und von hier aus schreitet die Entzündung im losen Bindegewebe, das keine Grenze hat, unbegrenzt weiter.

Die Nerven des Uterus stammen aus den dritten und vierten Sacralnerven und aus dem Plexus hypogastricus lateralis des Sympathicus, welcher innerhalb der Ligamenta lata seitlich vom Uterus liegt. Besondere Nervencentren und Ganglien am Uterus, die in der Schwangerschaft bei der „Selbststeuerung“ des Uterus Bedeutung gewinnen, sind am Cervix beschrieben, das Ganglion cervicale uteri. Eigenthümlich ist, dass die untere Fläche der Portio fast bei allen Frauen keine Schmerzempfindung hat, so dass man hier schneiden, kratzen, brennen und nähen kann, ohne Schmerzen zu bereiten.

B. Die acute Endometritis und Metritis[1].

Aetiologie.

Anatomisch besteht eine Communication zwischen Peritonäalhöhle und der äusseren Körperbedeckung. Vulva, Vagina, Uterus, Tube bilden einen Gang, der nirgends einen anatomischen Verschluss hat. Es muss also eine Grenze bestehen, über welche hinaus die Mikroorganismen nicht vordringen. Viele Forscher haben diese Grenze in der Weise gesucht, dass sie feststellten, wo Bacterien — ubiquistische, specifische und pathogene — vorhanden waren und wo sie fehlten. Es ist hier nicht der Ort, alle Arbeiten zu besprechen. Als Resultat steht fest, dass Bacterien zwar in die Scheide gelangen, hier aber zu

[1] Die Gonorrhoe wird in gesondertem Capitel behandelt.

Grunde gehen, und dass die Cervix, der Uterus und die Tuben normaliter bacterienfrei sind. Die wichtigste bactericide Localität ist die Cervix, man kann es geradezu als physiologische Aufgabe des Cervicalschleimes hinstellen, dass er die Bacterien, welche in die Scheide gelangen, vernichtet. Hier ist die Grenze, die so vorzüglich fungirt, dass z. B. in der Schwangerschaft bei Portiocarcinom bis an den Cervicalschleim Jauchung besteht, während oberhalb das Ei sich ungestört entwickelt. Wird aber dieser Schleim mechanisch fortgeschafft, bohrt sich ein unsauberer Finger, ein unsauberes Instrument, das vielleicht aseptisch in die Scheide gelangte, aber in der unreinen Scheide septisch wurde, durch den Schleim hindurch in den Uterus hinein, werden mechanisch Bacterien in den Uterus befördert, so kommt es zur Bacterienentwickelung im Uterus — zu bacterieller Endometritis. Dies namentlich dann, wenn die Uterusschleimhaut verwundet wird und wenn die Secrete am Abfliessen gehindert sind. Brachte man bei Thieren in den unverletzten Uterus Bacterium coli, so verschwand es, wurde die Schleimhaut verletzt, so entstand eitrige Endometritis[1]. Da bei der leichten Verletzlichkeit der Uterusschleimhaut das eindringende Instrument stets Verletzungen macht, so muss bei unsauberem Manipuliren im Uterus Endometritis entstehen.

Gemäss der tiefen geschützten Lage des Uterus sind zufällige Invasionen der Bacterien und zufällige Wunden schwer denkbar. Nur im Wochenbett, wo der Schleim entfernt ist, wo die Cervix klafft, wo die Uterusinnenfläche eine grosse Wunde bildet, wo die Lochien Nährflüssigkeit für Kokken bieten und wo beim Lagewechsel der Wöchnerin sich die Flüssigkeit von der Vulva bis in die Cervix senkt, entsteht leicht eine progrediente Entzündung, eine Endometritis und Metritis. Ausserhalb des Puerperiums ist es der Arzt, der bei unsauberen Vorgehen inficirt, der mit Instrumenten die Uterusschleimhaut verletzt und Bacterien aus der Scheide in den Uterus befördert. Die sich anschliessenden Entzündungen bewahren ausserhalb des Puerperiums meist einen localen Charakter. Aber bei grösserer Virulenz des inficirenden Agens kann auch die Entzündung eine gefährlichere sein. Selbst auf einfache Sondirungen oder kleine Schnitte mit unreinen Instrumenten ist eine tödtliche Metritis, Parametritis und Peritonitis gefolgt.

Ferner entsteht eine Endometritis und Metritis, wenn zersetzte Secrete nicht abfliessen können. So habe ich eine lebensgefährliche Metritis und Perimetritis gesehen, die nach vergessenen Tampons bei starker Menorrhagie eingetreten war. Auch bei Fäulniss intrauteriner

[1] Morisani: Archivio di obst. et gin. Napoli 1897, 3.

harter, zurückgehaltener Liquor-ferri-Borken kommt es zu entzündlicher Schwellung des Uterus. Namentlich jauchende Pressschwämme, Mangel an antiseptischer Sorgfalt bei der Laminariadilatation haben früher oft zu acuter Metritis Veranlassung gegeben. Selbst bei schlecht passenden Vaginalpessarien kann Metritis entstehen. Auch giebt es eine acute gonorrhoische Endometritis, wenn eine Cervicalgonorrhoe unvorsichtig behandelt wird, so dass das Uterusinnere mit Instrumenten verletzt und inficirt wird. Ohnedies finden selbst Gonokokken oft eine Grenze an der gesunden Cervix.

Anatomie.

Bei der acuten Endometritis und Metritis ist der Uterus erweicht und vergrössert. Es findet eine Durchtränkung des Gewebes mit seröser Feuchtigkeit, eine Auswanderung weisser Blutkörperchen und eine Entwickelung von Strepto- oder Staphylokokken in der Schleimhaut und der benachbarten Muskulatur statt. Der Uterus schwillt, und wegen des innigen Zusammenhanges der Substrate der Gebärmutter betheiligt sich das Peritonäum, so dass der Uterus druckempfindlich wird. Das Peritonäum hat eine grosse Resorptions- und bactericide Kraft, so dass oft nach 24 Stunden schon die Druckempfindlichkeit des Uterus aufhört.

Symptome und Verlauf.

Tritt nach den geschilderten ätiologischen Momenten Uebelbefinden, Empfindlichkeit der Unterbauchgegend, „Ziehen“, wehenartiger Schmerz und eine Temperaturerhöhung (38 bis 39°) ein, so besteht Endometritis und Metritis acuta. Aber es kommen auch bei Retention der Secrete im Uteruscavum hohe Temperaturen und Schüttelfröste vor, die nach reinigender Ausspülung des Uteruscavum wie beim Experiment verschwinden. Ferner besteht Schwellung des Uterus; er fühlt sich weich, eindrückbar, wie ödematös an und erreicht mitunter die Grösse eines im 3. Monat schwangeren Uterus. Die Schmerzen haben oft deutlich den Charakter von Wehen. Der Druck von aussen und die Bewegungen des Uterus sowohl mit dem Finger, als beim Stuhlgang und Urinlassen sind empfindlich, so dass man schon daraus auf eine Betheiligung des Peritonäum an der Entzündung schliessen kann. Indessen kommen auch Fälle vor, bei denen keine Druckempfindlichkeit, sondern nur ein dumpfer Beckenschmerz besteht. Uebelkeit und Erbrechen treten ein. Gleichzeitig besteht ein im Beginn blutiger, später eitriger, mit Fetzen der durch Kokkeninvasion abgestorbenen Epithelien und obersten Schichten der Schleimhaut vermischter Ausfluss.

Wie beim Erysipel Abscesse in den infiltrirten Geweben entstehen, so kann es auch hier, übrigens sehr selten, zur Eiterbildung im Uterusparenchym kommen. So hatte ich eine acute Metritis nach bilateraler Discission beobachtet. Später wurde wieder eine erweiternde Operation vorgenommen. Dabei floss auf einmal Eiter über die Schnittfläche des Cervix. Ich konnte feststellen, dass der Abscess in der Muskulatur des Uterus lag und dass es sich nicht etwa um einen grossen vereiterten Follikel handelte. Die in der alten Literatur beschriebenen Uterusabscesse stellen sich bei genauer Prüfung des Falles meist als parametrische Beckenabscesse heraus.

Diagnose und Prognose.

Die Schmerzen beim Druck, das Fieber, der Ausfluss, die Vergrösserung des Uterus und der ätiologische Zusammenhang mit einer Infection machen den Fall klar.

Wegen der Betheiligung des Peritonäums, der zu pseudomembranösen Auflagerungen und Verklebungen mit dem Nachbarorganen, zu Tubenverschluss und Hydrosalpinx führt, wegen des Zurückbleibens der Hypertrophie des Uterus und der Bildung eines parametritischen Abscesses, ist die Prognose bei sehr intensiven Erscheinungen und dauernd hohem Fieber nicht durchaus gut.

Behandlung.

Handelt es sich um leichte Fälle, so kommt man mit Bettruhe, Opium, Priessnitz'schen Umschlägen und Vaginalirrigationen aus. Der Uterus wird möglichst in Ruhe gelassen.

Da die Schmerzen peritonitischer Natur sind, so behandelt man, wie bei Peritonitis, mit Opium. Erfahrungsgemäss wirken continuirliche Opiumdosen, z. B. 2stündlich 10 Tropfen Tinct. Opii, besser als seltene, wenn auch starke Morphiumeinspritzungen. Macht Opium Uebelkeit, so giebt man, um es ja nicht zum Erbrechen kommen zu lassen, Suppositorien 2 g Cacaobutter mit 0,03 Extractum Opii und Belladonnae ana.

Ist der Ausfluss reichlich, sogar übelriechend, übersteigt das Fieber 39°, so muss man den Uterus reinigen. Ich bemerke besonders, dass dies nicht zu geschehen hat, wenn etwa das Secret ganz minimal ist und das Fieber auf eine benachbarte sich deutlich bildende Infiltration — ein Exsudat — bezogen werden muss. In diesem Falle spült man nur die Scheide aus. Ist aber die Umgebung des Uterus frei von Härten, ist die Portio sehr weich, und befinden sich am hervorgezogenen Finger Fetzen, Blut, Eiter und überhaupt viel Secrete,

so spült man den Uterus aus. Vorsichtig, damit nicht durch gewaltsame Bewegungen und Lageveränderungen eine benachbarte Entzündung verschlimmert wird.

Zu diesen Ausspülungen benutzt man Uteruskatheter. Man hat eine grosse Anzahl derartiger Instrumente construirt.

Bei Ausspülungen des Uterus hat man mit Recht Besorgniss vor dem Einfliessen in die Tuben. War der innere Muttermund eng, oder contrahirte sich der Uterus auf den Reiz des einfliessenden Desinficiens, so liess der am Katheter fest anliegende Muttermund die Flüssigkeit nicht wieder austreten. Bei starkem Druck konnte deshalb die Flüssigkeit sich in die Tube einpressen. Für diese Möglichkeit giebt es beweisende Fälle.

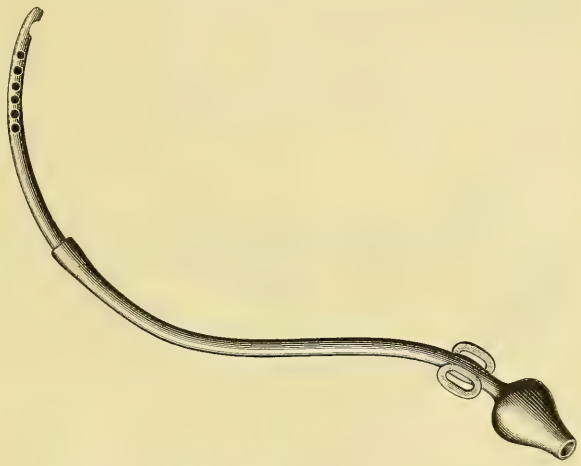

85
Uteruskatheter.

Aber nicht allein die Gefahr des Einfliessens in die Tuben kommt in Betracht, sondern der höchst einfache Umstand, dass selbstverständlich, wenn Nichts ausfliesst, auch Nichts einfliessen kann. Eine Ausspülung, Auswaschung, Reinigung des Uterusinnern, ist also nur möglich, wenn der Abfluss gut vor sich geht. In dem Augenblicke, wo der Abfluss aufhört, stockt der einfliessende Strom. Es muss also entweder der innere, der äussere Muttermund und die Cervix so weit sein, dass die Flüssigkeit gut heraus kann, oder der Katheter selbst muss in sich den Rückfluss ermöglichen. Alle Katheter, die nur eine Ausflussöffnung haben, namentlich oben, drücken sich leicht in die Schleimhaut ein, oder gegen sie an. Auch dann stockt der Ausfluss.

Man muss also sehr feine Katheter mit vielen Oeffnungen anwenden. Gute Modelle derart sind, nach reichlicher Erfahrung, der abgebildete (Figur 85). Ich lasse diese Katheter in 3 Stärken, 3, 4 und 5 mm stark, anfertigen. Nur der uterine Theil ist dünn, der andere Theil stark. Die Ausflussöffnungen reichen vom inneren Muttermund bis zum Fundus. Die obersten Löcher sind, da oben der Druck geringer ist, weiter, als die unteren. Nach Laminariadilatation bei

gesundem Uterus kann man dreist mit starkem Druck diesen Katheter anwenden.

Bei allen Entzündungen, wo jeder Druck, jede Reizung zu vermeiden ist, wendet man den Fritsch-Bozeman'schen Katheter an.

Der Katheter ist so construirt, dass eine dünne Röhre von einer dickeren, uterinen (Figur 86 a b c) umhüllt ist. Die Flüssigkeit, welche bei d aus dem Irrigator einläuft, fliesst aus der dünnen Röhre a wieder aus und vertheilt sich in der Uterushöhle. Der theoretische Einwand, dass die Flüssigkeit nicht die ganze Höhle befeuchtet, sondern gleich wieder abfliesse, ist sicher nicht richtig. Bei starkem Wasserdruck verbreitet sich die Flüssigkeit überall im Uterus und fliesst sowohl neben der dicken deckenden Röhre, als in ihr ab. Die letztere garantirt nur, dass der Strom sicher nicht cessirt. Liegt der Muttermund bezw. der Cervicalcanal dem Katheter ganz eng an, so kann doch die Flüssigkeit zu den beiden grossen seitlichen Fenstern b wieder ein- und aus c

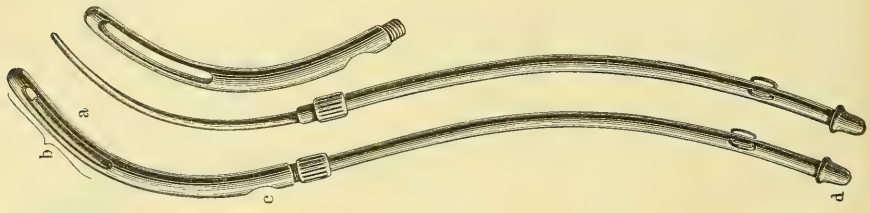

86

ausfliessen; c liegt in der Vagina. Bei Gebrauch des Katheters im Speculum überzeugt man sich leicht davon. Die Dicke des Lumens des umhüllenden Hohlcylinders gestattet, dass selbst grössere zähe Schleimmassen den Weg durch den Katheter passiren können.

Die Spitze ist solid und so kurz als möglich, die Ausflussöffnung befindet sich hoch oben, dicht unter der Spitze. Die Spitze selbst ist deshalb nicht durchbohrt, weil sie sich leicht in die Gewebe eindrückt, in diesem Falle würde das Wasser nicht ausfliessen. Ferner ist die dünne Röhre an und in der dicken durch eine Schraubenvorrichtung befestigt, welche es erlaubt, die dünne Röhre behufs Reinigung der dicken zu entfernen. Soll der Katheter nach dem Gebrauche von dem in der dickeren Röhre sitzen gebliebenen Schleim gereinigt werden, so zieht man nach Abschrauben die Hülle von dem dünnen Rohre ab. Dann fällt der Schleim heraus oder wird durch Hin- und Herspülen in einem Gefässe mit Wasser entfernt. Selbst bei Nulliparis gelingt es fast stets, eine dünne Nummer dieses Katheters ohne vorherige Dilatation in den Uterus einzuschieben. Der Fachgynäkologe wird sich eine Anzahl verschieden starker Katheter anschaffen müssen.

Auch gläserne Katheter besitze ich in verschiedenen Stärken (abgebildet S. 118, Figur 53), man kann sie leicht über einer Spirituslampe biegen; der untere Knopf muss etwas dick sein, um den Gummischlauch zu halten. Diese Katheter sind kürzer als die metallenen, weil sie sonst zu leicht brechen. Bei Ausspülungen mit Sublimat-, Argentum nitricum- oder Jod-Lösungen muss man sich der gläsernen Katheter bedienen. Durch Kochen oder Ausglühen werden sie leicht gereinigt.

Bei allen Kathetern sind die unteren Knöpfe sehr dick (1 cm Durchmesser), damit der Gummischlauch ohne besondere Befestigung leicht haftet und leicht entfernt werden kann. Diese kleine praktische Modification, die ich vor 25 Jahren angab, hat sich überraschend schnell überall eingebürgert.

Mit den Ausspülungen hört man dann auf, wenn ein Uterusinhalt nicht mehr vorhanden, d. h. wenn das Wasser klar abfliesst und wenn das Fieber aufhört.

Um ganz sicher vor neuer Zersetzung zu sein, schiebt man einen in der Uteruswärme und Feuchtigkeit zerfliessenden Uterusbacillus in den Uterus und lässt noch einige Zeit Scheidenspülungen machen.

Diese Bacilli, ca. 6 cm lang, 3 bis 5 mm dick, rund, glatt, etwas biegsam, werden aus Zucker, Gummi arabicum, Glycerin und Jodoform, Salicylsäure, Alaun, Alumnol, Calomel, Borsäure, Ichthyol oder jedem beliebigen Medicament hergestellt. Auch kann man Jodoformgaze noch mit einer desinficirenden Salbe bestreichen oder in einer Flüssigkeit, z. B. Jodtinctur, getränkt, in den Uterus einschieben (vergl. unten). Ebenso kann mit der S. 96 abgebildeten Salbenspritze jede Art Salbe in den Uterus befördert werden. Die Canüle ist nach der Richtung der Uterushöhle zu biegen, so dass Verletzungen nicht gemacht werden. Selbstverständlich kann man jedes beliebige Medicament in dieser Weise zur intrauterinen Anwendung geeignet machen.

Ist die Druckempfindlichkeit des Leibes völlig verschwunden, so wird mit Klystieren oder inneren Mitteln Stuhlgang erzielt. Vorsicht ist nöthig, da die Schmerzen oft nach dem Stuhlgang wieder zunehmen.

Bei der Nachbehandlung sind Secalepräparate zu empfehlen, um die Verkleinerung des Uterus zu begünstigen.

Seltene Fälle giebt es, wo nach 4-, ja 5tägiger Pause fast symptomlos die Entzündung vom Endometrium weiter in die Tuben wandert und wo dann nach völlig gesundem Verhalten plötzlich eine schwere Peritonitis einsetzt. Da der letzte Grund meist ein Trauma

oder eine heftige Bewegung ist, so muss ganz entschieden für die 1. Woche, auch wenn kein Fieber mehr besteht, ruhige Bettlage angerathen werden.

Hört nach 3 bis 4 Tagen das Fieber nicht auf, so entwickelt sich meist ein parametritisches Exsudat, das zunächst als Härte neben der Portio im seitlichen Vaginalgewölbe nachweisbar ist.

C. Die chronische Metritis.

Aetiologie.

Alle Zustände und Umstände, welche zu einer wiederholten Hyperämie des Uterus führen oder die normale puerperale Involution des Uterus verhindern, bewirken eine dauernde Vergrösserung des Uterus, einen chronischen Infarct. Das nannte man dann chronische Metritis. Es sind demnach zuerst die Menstruationsanomalien zu nennen. Normaliter haben wir bei der menstrualen Congestion ein Stadium incrementi, eine Acme mit dem Platzen der Gefässe: die Blutung, und ein Stadium decrementi: die Abschwellung und Rückbildung. Wenn aus irgend einem Grunde eine Störung in diesem normalen Verlaufe der Menstruation eintritt, so kommt es zu Circulationsstörungen. Gründe für Circulationsstörungen sind Erkältungen, Coitus, Anstrengungen zur Zeit der Menstruation, z. B. Tanzen, viel Clavierspielen, Maschinenähen, Veränderungen in den Ovarien, Geschwülste im Uterus oder am Uterus, benachbarte Entzündungen, wobei der Uterus mehr den Weg als den Ort der Entzündung abgab. In solchen Fällen entsteht chronische Hyperämie, reichliche Menstruation, Verdickung des Uterus und Dysmenorrhoe. Auch bei langdauernder Erkrankung der Uterusschleimhaut, z. B. bei Gonorrhoe, betheiligt sich das Uterusparenchym, in das die Kokken auf den Lymphwegen einwandern. Werden sie dort auch allmählich vernichtet, so führt doch die Reaction der Gewebe, die die Kokken vernichtete, zu dauernder Hyperplasie.

Bei Perimetritis mit vielen Adhäsionen, in denen Gefässe verlaufen, tritt ebenfalls Uterushypertrophie ein, ebenso bei dicht angelagerten malignen Ovarialgeschwülsten.

Dasselbe ist der Fall bei Lageveränderungen und Knickungen, welche zu Stauungen führen.

Die überwiegende Mehrzahl der Fälle betrifft also Frauen, die geboren oder abortirt haben. Wir wissen durch directe, vergleichende Messungen, dass jede Peri- oder Parametritis die puerperale Involution des Uterus stört. Indessen nicht nur nach Entzündungen, auch allein nach Störungen in der Nachgeburtsperiode, Spätblutungen, postpuer-

peralen Retroversionen u. s. w. bleibt der Uterus auffallend gross, „involvirt sich schlecht“. Auch Aborte, besonders häufig wiederkehrende, ungünstig verlaufende, mit Resten und Nachblutungen, sind zu beschuldigen. Chronische Obstruction, zeitiges Aufstehen nach Geburten oder Aborten, stören die Involution. Nach jahrelangem schlechtem Stuhlgang ist der Uterus meist als Theilerscheinung der Plethora abdominalis gross, und scheidet viel Secret ab. Bei puerperalen Krankheiten bleiben die Gefässe im Uterus weit, namentlich die, welche am wenigsten von der sich contrahirenden Muskulatur beeinflusst werden: die Gefässe am seitlichen Uterusrande. Man findet sie bei der Exstirpation geschlängelt und weit, wie in der Schwangerschaft. Auch Onanie ist ätiologisch wichtig. Bei unerklärlichen Menorrhagien eben menstruirter Mädchen stellte ich mehrmals diesen Zusammenhang fest. Der Coitus, zu zeitig post partum ausgeübt, ist ebenfalls schädlich, er ruft oft ganz direct starke Blutungen hervor, bei denen man den Uterus auffallend gross findet. Dasselbe ist der Fall bei gewohnheitsgemäss ausgeführtem Coitus reservatus.

Anatomie.

An vergrösserten „chronisch metritischen“ Uteris findet man peritonitische Auf- und Anlagerungen. Ich habe einige Mal bei Adnexoperationen den Uterus gefunden, aussehend wie ein Cor villosum. Der Uterus selbst sieht roth aus, oft wie punctirt, mit teleangiektatischen Stellen bedeckt. Die Oberfläche ist etwas unregelmässig, hier und da ist das Peritonäum gelockert und verdickt. Der Körper ist weich, eindrückbar, beim Nähen mürbe und zerreisslich. Das Parenchym ist nicht so weiss wie beim normalen Uterus. An den Uterusrändern findet man viele weite Durchschnitte von Gefässen. Bei mikroskopischen Schnitten fällt ein Vorwiegen des Bindegewebes vor den Muskelfasern auf. Ferner sind die Gefässwände verdickt, starrwandig, so dass ein am Uterusrande geführter Schnitt vollkommen cavernöse Structur zeigt. Der Ansatz des Lig. latum ist breit, die Blätter des Ligamentes sind durch viele Gefässe und Bindegewebsschwarten resp. alte Narben auseinandergedrängt.

Bei langjährigem Bestehen sind trotz völliger Ausheilung des Uterus die Ovarien und Tuben verlagert und mit der benachbarten Uterusoberfläche durch spinnewebenartige, gefässfreie Pseudoligamente verbunden.

Symptome und Verlauf.

Alle, dem weiblichen Geschlecht eigenthümlichen, krankhaften Empfindungen und Schmerzen kommen bei chronischer Metritis vor,

ihr ganz allein zukommende pathognomonische, charakteristische Symptome giebt es dagegen nicht.

Noch am leichtesten sind die Symptome dann zu beschreiben, wenn die Hypertrophie nach Abort oder Puerperium zurückbleibt. In vielen Fällen sind Complicationen vorhanden: Deviationen des Uterus und Affectionen der Nachbarorgane. Aber es kommen doch Fälle vor, wo der Uterus zwar sehr gross, aber doch richtig gelagert ist und Erkrankungen in der Nachbarschaft fehlen. Die Frauen klagen dabei über Schmerzen beim Gehen, Stehen, über Drängen nach unten, fortwährendes quälendes Druckgefühl im Becken, ja, über Empfindungen, wie beim beginnenden Prolaps. Nebenbei kommt es zu Erscheinungen, die denen der beginnenden Schwangerschaft ähneln. Handelt es sich doch auch anatomisch um ähnliche Vorgänge im Uterusparenchym. Es wird geklagt über Erbrechen, Appetitlosigkeit, Obstruction, über Intercostalneuralgien, Schmerzen in den Brüsten, im Magen, im ganzen Unterleib, oben und unten, im Rücken u. s. w. Aus den Brüsten, die nicht selten spontan etwas Flüssigkeit abscheiden, lässt sich mitunter Serum ausdrücken. Harndrang besteht, weil die benachbarte Blasenwand ebenfalls hyperämisch ist und weil der schwere Uterus die Blase drückt. Dabei entsteht Missstimmung in Folge der unaufhörlichen Beschwerden. Zufällig hinzukommende Schädlichkeiten verschlimmern den Zustand. Sie lassen sich nicht vermeiden. Fortwährend schonen kann sich weder die Frau der besseren, noch die der niederen Stände. Dagegen bessern Ruhe, Enthaltsamkeit vom Coitus und geeignete Therapie. Erneute Schädlichkeiten machen wieder Exacerbationen. Schon die Menstruationscongestion allein kann jedes Mal eine Verschlimmerung des Zustandes bewirken. Im Verlauf der chronischen Metritis kommt es namentlich bei Betheiligung der Ovarien zu Menstruationsanomalien. Sowohl Dysmenorrhoe als auch starke Blutung ohne Schmerzen wird beobachtet. Die erkrankte Uterusschleimhaut bildet Secret in abnormer Menge. Die drüsigen Organe des Cervix wuchern und bedecken in adenoiden Neubildungen die Aussenfläche der Portio.

Der Uterus ist verdickt zu fühlen, so dick, dass man oft ein interstitielles Myom vermuthet. Der Druck auf ihn und die Bewegungen des Organs sind bei der combinirten Untersuchung schmerzhaft. Sterilität muss auf Complicationen: Adhäsionen, Knickungen der Tube, Verlagerung der Ovarien, aber auch auf Endometritis oder Schleimretention im Uteruscavum bezogen werden. Doch giebt es auch Fälle, wo auffallend leicht Conception eintritt. Wegen des pathologischen Zustandes der Schleimhaut sind Aborte häufig.

Der Verlauf ist ein chronischer. Exacerbationen bewirken einen Rückschritt in der Heilung. Unter dem Einflusse der chronischen

Hyperämie wird der Termin der Menopause hinausgeschoben. Ja, oft verschlimmern sich die Symptome, namentlich der Blutverlust bei der Menstruation in der klimakterischen Periode ganz wesentlich. Und auch nach definitivem Eintritt der Menopause bleibt eine geringe eitrige Secretion des Endometriums und die damit verbundene Vaginitis vetularum zurück.

Diagnose und Prognose.

Fast bei allen Affectionen des Uterus kann man eine chronische Metritis diagnosticiren. So besteht diese eigenthümliche Hypertrophie ebensowohl bei Carcinom, Fibrom, als bei den Lageveränderungen des Uterus. Namentlich der Mangel des physiologischen Knickungswinkels, das dauernde Bestehen einer Aufsteifung des Organs, mag es normal oder nach hinten liegen, beweist einen chronisch-metritischen Zustand. Pelveoperitonitis ist meist mit chronischer Metritis complicirt. Zur Diagnose gehört Vergrösserung des Uterus, Schmerzhaftigkeit, sowohl spontan, als bei Druck, Abnormitäten in der Secretion und der Menstruation.

Bei der Differentialdiagnose kommt vor allen Dingen Schwangerschaft in den ersten Monaten in Betracht. Wird sie nicht vermuthet, oder wird sie geleugnet, so ist wegen der gleichen subjectiven Symptome ein Irrthum möglich. Da die für die chronische Metritis nöthige Therapie den Abort zur Folge haben kann, so wird in jedem zweifelhaften Falle mit der localen Behandlung so lange gewartet werden müssen, bis die Menstruation wieder eingetreten ist.

Die Prognose ist ungünstig. Besonders in den Fällen, welche aus dem Puerperium oder von Aborten herrühren, sind die Veränderungen, Gefässerweiterungen und die Hyperplasie so erheblich, dass eine Restitutio in integrum wohl nicht möglich ist. Ist doch überhaupt jeder Uterus, der geboren hat, grösser, als der nullipare. Auch in den Fällen, wo die Heilung im Bereiche der Möglichkeit liegt, bringen Unachtsamkeit der Patientin, Unvollständigkeit der Kuren, Nichtbefolgen der ärztlichen Vorschriften, Aborte und Geburten, neue Perimetritiden, Tripper und andere Schädlichkeiten, immer wieder Verschlimmerungen, die zwar ein zeitweises Wohlbefinden zulassen, im Grunde aber doch die Patientin invalide machen. Die Rückwirkung des fortwährenden Uebelbefindens auf Geist und Körper untergräbt die Gesundheit, so dass die Patientin herunterkommt und fortwährend kränkelt. Bei lange fortgesetzter und rationeller Behandlung, bei Fehlen neuer Schädlichkeiten erreicht man einen Zustand, der der Heilung gleicht.

Allgemeine Behandlung.

Gemäss unserer Darstellung ist die Metritis selten eine isolirte Krankheit. Deshalb ist der Angriffspunkt für die Behandlung nicht allein der Uterus. Die vielfachen entzündlichen Vorgänge um den Uterus und in dem Uterus machen es sogar oft nothwendig, zunächst den Uterus in Ruhe zu lassen oder mit einer milden antiphlogistischen Therapie zu beginnen.

Die Patientin muss sich im weitesten Sinne schonen. Schädlichkeiten, die eine Congestion zu den inneren Genitalien herbeiführen, sind zu vermeiden. Tanzen, Reiten, Fahren auf schlechtem Pflaster und der Eisenbahn, Treppensteigen, körperliche Anstrengungen, Nähen auf der Nähmaschine u. s. w. sind zu untersagen. Vor Allem aber muss der Coitus unterbleiben, theils weil die Hyperämie beim Orgasmus, theils weil die Schwangerschaft und der eventuelle Abort den Zustand verschlimmern. Ferner ist die Stuhlentleerung zu regeln. Die Wahl der Mittel hängt von verschiedenen Umständen ab. Da die Obstruction meist sehr lange Zeit besteht und sehr hartnäckig ist, so muss man darauf Bedacht nehmen, durch die Diät den Stuhl zu regeln. Früh beim Aufstehen Saft von 2 bis 3 Orangen, gekochte Pflaumen, Kaffee, der die Peristaltik anregt, Grahambrot, Apfelwein, Abends vor dem Schlaf, $^1/_2$ l Milch mit 50 g Milchzucker, Mineralwasser, Buttermilch, täglich bis 2 l, Traubenkuren, u. s. w. bewirken oft, dass die chronische Obstruction aufhört. Massage des Leibes, mit der Hand oder einer Massirkugel, faradische Reizung, indem man die Patientin auf eine Metallplatte legt und mit starken Strömen den Leib in der Richtung des Dickdarms bestreicht, Gymnastik, Schwimmen, körperliche Uebungen jeder Art, sind anzuwenden. In manchen Fällen tritt durch Radfahren Besserung ein. Nicht selten aber folgt dem Radfahren jedesmal eine Blutung. Es ist also nie vorauszusagen, welchen Einfluss das Radfahren hat.

Leider sind Drastica nicht immer zur Unterstützung zu entbehren. In mässigen Gaben wirken sie auf Appetit und Verdauung besser als Mittelsalze. Wegen der Anämie verbindet man gern mit den Abführmitteln Eisen. So in Form der Pil. aloët. ferrat. täglich 2 bis 3 Stück.

Ebenso kann man Podophyllin 1,0 zu 100 Pillen und Extractum fluidum Cascarae 1 bis 3 Theelöffel täglich gebrauchen lassen.

Zum Gynäkologen kommen solche Patientinnen oft, nachdem schon alle Abführmittel erfolglos geworden sind. Dann wende man principiell keine stärkeren Mittel an, sondern bestehe energisch auf diätetischer Regelung der Darmschlaffheit.

Besteht Anämie ohne Obstruction, so wendet man Eisenmittel an: Ferrum solubile saccharatum, 1 Theelöffel; Liquor ferri albuminati 2 Esslöffel täglich. Aqua ferri pyrophosphorici, das alte Scanzoni'sche Mittel, $^1/_8$ l täglich. Es giebt alljährlich neue Mittel: Ferratin, Hämalbumin etc. etc.

Treten mehr die perimetritischen Schmerzen in den Vordergrund, so verordnet man Priessnitz'sche Umschläge, oder Gummiblasen mit heissem Wasser gefüllt, auf den Bauch gelegt, Irrigationen, Sitzbäder etc.

Sind die Patientinnen in der Lage, Badereisen zu machen, so sind die abführenden Eisenwässer in Elster, Franzensbad, Marienbad, Karlsbad, Tarasp, Kissingen, Homburg, Neuenahr, Bertrich zu empfehlen. Namentlich die kohlensäurehaltigen Mineral- und Moorbäder wirken oft vorzüglich: Schwalbach, Driburg, Reinerz, Langenau in Schlesien.

Bei peritonitischen Schmerzen werden mehr Soolbäder angewendet, Pyrmont, das gleichzeitig Soolbäder und Stahlbrunnen besitzt, Kreuznach, Münster am Stein, Königsborn u. s. w.

Vergleiche auch die Therapie der Perimetritis.

Oft ist auch frische Luft im Walde, im Gebirge, an der See, gute Diät, geistige und körperliche Ruhe mehr werth, als alle Pillen, Wässer und gynäkologischen Quälereien.

Die Entscheidung, was individuell das Richtige ist, liegt nicht beim Gynäkologen, der die Patientinnen einmal sieht, sondern beim Hausarzt, der den Charakter und die Verhältnisse seit Jahren kennt.

Locale Behandlung.

Bei der localen Behandlung kommen viele Manipulationen der „kleinen Gynäkologie“ in Anwendung. So besonders Blutentziehungen, welche bei der Therapie der chronischen Metritis obenan stehen.

Sollte das Einführen des Mutterspiegels unmöglich sein, z. B. wegen Enge der Scheide oder enormer Schmerzhaftigkeit, so werden Blutegel an den Damm gesetzt. Der Damm ist eine besse Applicationsstelle als der Mons Veneris oder die Innenfläche der Oberschenkel. Gelingt es irgendwie, ein Speculum einzuführen, selbst ein ganz kleines, so stellt man die Portio ein und entzieht dem Uterus direct das Blut. Dies ist bei Uteruskrankheiten bei weitem wirksamer als Blutentziehung aus benachbarten Gebieten. Man stellt die Portio im Speculum ein und sticht mit einem langgestielten Messer (Figur 87) in die Portio. Man muss die Spitze häufig schärfen lassen, denn nur ein scharfes Instrument dringt leicht und schmerzlos in eine weiche Portio ein. Fliesst aus einem Loch reichlich Blut, so sind mehr Löcher unnöthig. Nur selten aber genügt ein Stich. Die einzelnen Verwundungen durchdringen nur die Schleimhaut. Schnitte, Scarificationen werden eben-

falls empfohlen, man kann gitterförmig über die ganze Portio schneiden. Will man von weiter oben Blut entziehen, so fährt man mit dem Messer in den Cervialcanal und macht dort seichte Einschnitte. Hat man nur wenige flache Einstiche gemacht, so genügt schon der Druck der Scheidenwände gegen die Portio, um die Blutung zu stillen. Besser setzt man einen Tampon von Gaze gegen die Portio, da auf diese Weise neben der prompten Blutstillung zugleich Desinfection erzielt wird. Ist die Blutung sehr stark, so wälzt man den Tampon in Jodoformtannin herum. Die prompte Blutstillung hat auch einen psychischen Werth. Manche Patientin ist durch das Erscheinen des Blutes erschreckt. Den Tampon lässt man des Abends im Bett entfernen, da, wenn noch etwa Blutung eintreten sollte, sich dieselbe am besten beim Liegen von selbst stillt.

87

Zweischneidiges Messer zur Stichelung der Portio.

Eine andere Methode, welche depletorisch auf den Uterus wirkt und mit der Scarification oft verbunden wird, ist die „Glycerintamponade". Man legt vor die Portio einen in Glycerin eingetauchten Tampon, der die Gewebsfeuchtigkeit aus dem Uterus aussaugt und so den Uterus verkleinert.

Dem Glycerin werden Medicamente beigemischt, z. B. Borsäure 1 : 10, Alaun 0,5 : 10, Ichthyol 1 : 10, Jodtinctur 3 : 100. Das Ichthyol wirkt stark austrocknend, soll Schmerzen beseitigen, riecht aber widerwärtig und macht Flecke in die Wäsche. Mit Bor- und Alaunglycerin erreicht man dieselben guten Resultate.

In frischeren Fällen kann eine grosse Portio nach einmaliger Scarification und 3- bis 4tägiger Glycerintamponade um die Hälfte abgeschwollen sein. Gewiss ein grosser Erfolg auf ungefährliche Weise erreicht! Die Blutentziehungen werden nicht mehr als 6 bis 8 Mal in der intermenstruellen Zeit vorgenommen, während man die Glycerintamponade lange fortsetzen kann. Tägliche Anwendung ist allerdings oft unmöglich, da die Vagina sehr eng wird.

Bleibt die Portio trotz der Behandlung sehr gross, so ist eine keilförmige Excision beider hypertrophirten Lippen zu empfehlen. Da sich nach Amputation der hypertrophirten Portio eines hypertrophischen Uterus derselbe im Allgemeinen bedeutend verkleinert, so hat Martin

sehr richtig die Amputation als rationelle Therapie bei der chronischen Metritis empfohlen.

Die Amputation wird am einfachsten nach folgender Methode gemacht (vergl. Figur 88):

Es wird zunächst mit einer Scheere, oder, falls man nicht mit einem Scheerenblatt in den Cervix eindringen kann, mit einem Messer die Portio nach rechts und links bis an das Scheidengewölbe gespalten, so dass beide Hälften der Portio — die vordere und hintere — besonders gefasst und herumgeklappt werden können.

Dabei ist zu berücksichtigen, dass man nicht zu sehr am Uterus zieht, sonst erscheint die Portio zu lang, man würde zu tief schneiden eventuell die kleinen Rami vaginales der Arteria uterina verletzen. Oft ist auf einer Seite die Portio schon von der Geburt her gespalten, so dass man nur eine Seite einzuschneiden nöthig hat.

Diese vorbereitende Spaltung erleichtert sämmtliche Operationen an der Portio dadurch, dass man alle Schnitte gerade legen kann.

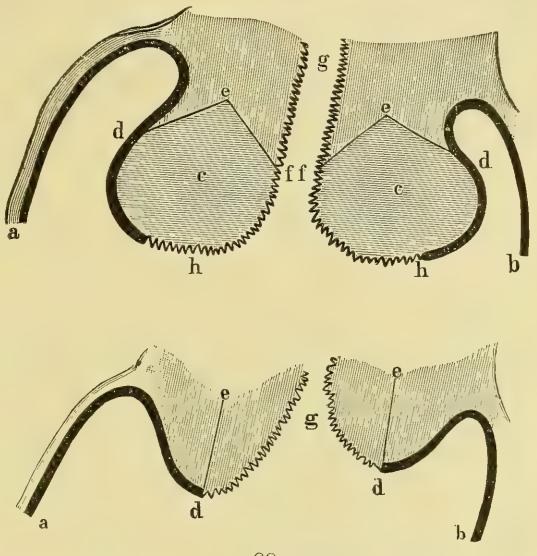

88

a hinteres, b vorderes Scheidengewölbe, c wegfallendes Stück der Portio, d äusserer, f innerer Schnitt, welche in e zusammentreffen, g Cervicalcanal.

Man erfasst nun mit einer Muzeux'schen Zange eine Lippe, zieht sie an und schneidet einen Keil aus. Die Schnitte aussen und innen treffen im rechten Winkel aufeinander.

Die Naht vereinigt die Wunde. Man wählt am besten etwas dicken Katgut, damit man die Fäden später nicht zu entfernen braucht. Ebenso verfährt man an der anderen Lippe und legt zum Schluss noch zwei seitliche, die oberen Enden der ersten Incisionen umfassende Nähte. Bei der Vereinigung der Wunden müssen solange Suturen gelegt werden, als es blutet. Die Blutung ist völlig zu stillen. Im Cervicalcanal muss man ziemlich hoch mit der Nadel einstechen, das Parenchym des Uterus muss gut gefasst werden, da der Faden

sonst beim festen Knüpfen leicht durchschneidet. Nach der kleinen Operation, die übrigens auch ohne Narcose zu machen ist, wird mit Jodoformgaze tamponirt.

Ich möchte hier erwähnen, dass mitunter nach der Portioamputation die Beschwerden grösser sind, als vorher. In Folge von zwei Fehlern: es wird oft der Muttermund durch falsche Technik zu eng, dann fliessen die Secrete schlecht ab, es entsteht Sterilität und Dysmenorrhoe. Ferner werden die Nadeln oft so tief geführt, dass sie durch das Peritonäum des Douglas'schen Raumes gehen, dann kann eine chronische Perimetritis zu fortwährenden Schmerzen führen. Leider ist wenig dabei zu thun.

C. Braun: Wiener med. Woch. 1859, p. 30. — Seyfert, Ueber chronischen Uterusinfarct: Wiener med. Woch. 1862, p. 37. — Scanzoni, Die chronische Metritis. Wien 1863. — Säxinger: Prager Vierteljahrsschr. Bd. 90, 1866. — Fritsch, Die Lageveränderungen und Entzündungen des Uterus. Stuttgart 1885, Enke. — Abel u. Landau: A. f. G. XXXV, 214; XXXIV, 165. — Cornil, Leçons sur l'anatomie pathologique des métrites etc. Paris 1889. — Döderlein: Veit's Handbuch. Wiesbaden 1898, Bergmann.

D. Atrophie des Uterus.

Wenn ein normaler Uterus vor dem physiologischen Termin der klimakterischen Involution auffallend klein wird, sich „hyperinvolvirt", so spricht man von Atrophie des Uterus. Physiologisch ist während der Lactationsperiode der Uterus klein. Schon das regelmässige Ausbleiben der Ovulation und Menstruation in dieser Zeit beweist, dass eine Störung in Bezug auf die Function und der diese bedingenden anatomischen und biologischen Verhältnisse durch reichliche Milchproduction eintritt. Die mit Atrophie vergesellschaftete Functionsstörung resp. Functionslosigkeit kann sich pathologisch so steigern, dass eine factische, messbare Atrophie eintritt. Der Uterus kann sowohl schlaff, dünnwandig aber mit normal langer Höhle, als auch klein, fest, mit verkürzter Höhle gefunden werden. Es scheint, dass die Atrophie auch nur einzelne Abschnitte treffen kann, so dass z. B. eine Partie des Fundus oder ein Tubenwinkel isolirt malacisch weich gefunden wird. Dieser Umstand ist sehr wichtig, die Sonde resp. Curette wird solche Uteri oder solche Stellen eines Uterus leicht verletzen und perforiren, ein Umbindungsfaden wird beim Zuschnüren den Tubenwinkel leicht zerschneiden. Ja es ist nicht unwahrscheinlich, dass derartige isolirte weiche Partien selbst in eine Schwangerschaft mit hinübergenommen werden und bei der Uterusruptur eine ätiologische Bedeutung haben.

Die Annahme, dass es sich bei der Lactationsatrophie um einen gleichsam durch Potenzirung pathologisch gewordenen physiologischen

Vorgang handelt, wird auch dadurch bewiesen, dass fast in allen Fällen, wo das Stillen den Gesammtorganismus schädigt, Kreuzschmerzen und wehenartige Koliken als erstes Symptom zu beobachten sind. Auch physiologisch treten ja Nachwehen beim Anlegen des Kindes ein.

Von mehreren Autoren ist darauf aufmerksam gemacht, dass relativ übermässige Milchproduction, z. B. Stillen des Kindes bei allgemeiner Schwäche des Organismus, besonders wichtig für die entstehende Atrophie ist. Ebenso fand man präsenile Atrophie nach Puerperalfieber, vielleicht durch Zerstörung des Ovarialparenchyms. Ich habe einige sichere Fälle gesehen, wo nach grossen Ovarialabscessen die Periode schon in jungen Jahren definitiv aufhörte, während gleichzeitig der Uterus schrumpfte. Auch consumirende Allgemeinkrankheiten, Chlorose, Typhus, Scharlach, Tuberkulose, Diabetes, Morbus Addisonii, Morphinismus sollen mitunter die Atrophie des Uterus bewirkt haben.

Künstlich wird durch die Castration eine Schrumpfung des Uterus erzielt. Man sieht nicht selten, dass, wenn bei Adnexexstirpation auch zunächst die pelveoperitonitischen und metritischen Schmerzen andauern, sie allmählich nach Schrumpfung des Uterus verschwinden. Mit der Uterusatrophie kommt es zu Atrophie der Gefäss- und Nervenapparate in der Umgebung. Dass bei Morphinistinnen die Menstruation verschwindet, ist so typisch, dass man daraus die Diagnose des Morphiummissbrauchs stellen kann.

Andererseits ist es ebenfalls eine alltägliche Beobachtung, dass mitunter die Uterusatrophie jahrelang trotz der Castration ausbleibt, dass selbst die Menstruation, nachdem die unmittelbaren, schwächenden Einflüsse der Operation überwunden sind, wieder regelmässig eintritt. In allen Fällen, wo dauernd Fluor, Schmerzen und Menstruation trotz der Castration zurückbleiben, hat auch der Uterus seine Grösse bewahrt. Die Thatsache, dass hier entzündliche Vorgänge an den Ovarialnervenstümpfen eine Rolle spielen, beweist einerseits der Befund kleiner Tumoren an der bezüglichen Stelle, andererseits der Umstand, dass allmählich, namentlich nach antiphlogistischer Behandlung (Soolbädern, Kreuznach), die Atrophie und damit die Heilung und Menopause schliesslich doch eintritt.

Man beobachtet nicht selten, dass die mit Anämie und Schwäche verbundene Lactationsatrophie und Functionsstörung bei Kräftigung des Organismus verschwindet. Die Menstruation tritt schliesslich nach Monaten wieder ein und damit auch die Conception. Dauert aber der Zustand länger als 1 Jahr, trotz Zunahme der Kräfte, so ist meist

die Atrophie ein definitiver Zustand: die durch Hyperinvolution entstandene vorzeitige, definitive, senile Schrumpfung.

Diese Auseinandersetzungen geben uns Fingerzeige für die Behandlung. Es wird das Eintreten von Kreuzschmerzen, ohne localen, zur Erklärung dienenden Grund, in der Lactationsperiode uns zum Absetzen des Kindes veranlassen. Es wird die Hauptsache der Therapie stets die Allgemeinbehandlung mit kräftiger Ernährung und mit Eisenpräparaten sein.

Local habe ich nur durch Faradisation des Uterus mit bipolarer Sonde Erfolge gesehen. Ob diese aber auf Zufälligkeit beruhen, so dass sie nur den letzten Anstoss für den Uterus zur Wiederaufnahme seiner Function gaben, möchte ich nicht entscheiden.

Mikroskopisch hat Eckardt zuerst an einem von mir exstirpirten Uterus, bei dem vor Jahren die Castration ausgeführt war, sehr erhebliche Schrumpfung der Schleimhaut und Verluste des Drüsenapparates nachgewiesen. Angaben, die von Gottschalk bestätigt sind.

Dass Geschwülste im Uterus zu Atrophie führen, ist im Allgemeinen nicht richtig. Scanzoni bezog schon vor vielen Jahren die Inversion des Uterus durch sich senkende Myome auf Atrophie an der Basis der Geschwulst. Im Allgemeinen ist aber das Umgekehrte richtig, dass die Uterusmuskulatur sich bei Anwesenheit von Myom erheblich verdickt.

Ries: Z. f. G. XXIV, p. 33; XXVII, p. 38. — Thorn: Z. f. G. XVI, p. 57; C. f. G. 1894, p. 716. — Kleinwächter: Z. f. G. XVII, p. 73. — Gottschalk: Samml. klin. Vorträge 1892, No. 49. — Eckardt: C. f. G. 1896, p. 786. — Döderlein: Veit's Handbuch II, p. 391. Wiesbaden 1898, Bergmann.

E. Die chronischen pathologischen Zustände des Endometriums.

Die chronische Endometritis[1].

Oft ist das pathologische Verhalten der Uterusschleimhaut die Folge von pathologischen Circulationsverhältnissen. Wie physiologisch die Schwellung der Uterusschleimhaut bei der Menstruation von der physiologischen Eireifung abhängt, so führen auch noch nicht genau bekannte pathologische Zustände in den Ovarien zur Veränderung der Circulation in der Uterusschleimhaut resp. zu Hyperämie. Davon ist

[1] Olshausen: A. f. G. VIII, p. 97. — Ruge: Z. f. G. V, p. 317. — Küstner: Beiträge zur Lehre der Endometritis. Jena 1883; A. f. G. XVIII, p. 252. — Döderlein: Veit's Handbuch II, p. 247; C. f. G. 1889, p. 162. — Veit: Z. f. G. XIII, p. 388. — Brennecke: A. f. G. XX, p. 455. — Wyder: A. f. G. XIII, p. 1; XXIX, p. 1. — Pinkus: Z. f. G. XXXIII, Heft 2. — Leopold: A. f. G. X, p. 293.

wieder die Folge Verdickung der Schleimhaut: vermehrte Blutung bei der Menstruation, vermehrte Secretion ausserhalb der Menstruation. Es giebt also einen pathologischen Zustand des Endometriums, bei dem physiologisches Secret in zu reichlicher Menge geliefert wird, eine Hypersecretion ohne jedes Substrat einer „Entzündung“ oder Infection. Nicht primär, sondern secundär bildet sich die Hypertrophie der Schleimhaut aus, die so bedeutend werden kann, dass man von einer fungösen Endometritis gesprochen hat.

Auch eine schlechte Involution des Uterus nach Aborten oder im Puerperium ist der Grund einer Hypertrophie der Schleimhaut. Dasselbe ist der Fall bei vielknolligen Myomen, die die Höhle gross, verzerrt und unregelmässig machen. In dem grossen und weiten Uterus bildet sich gleichsam wegen des Horror vacui und wegen der fehlenden Compression durch das Ausbleiben der Involution eine auffallend dicke, neue, oft sehr verschieden dicke Uterusschleimhaut.

Das pathologisch-anatomische Substrat dieser Form der Schleimhautveränderung ist eine Wucherung und Verdickung der Gebärmutterschleimhaut. Daher der Name: Endometritis fungosa (Olshausen), hyperplastische Endometritis oder Endometritis haemorrhagica.

Bei Myomen und bei Carcinom[1] der Portio findet man fast regelmässig in den exstirpirten Uteris eine Hypertrophie der Schleimhaut, die oft namentlich in den oberen Theilen der Höhle 1 cm dick ist. Dasselbe ist der Fall bei chronischer Hypertrophie des Uterus in Folge von Stauung, z. B. bei Retroflexio uteri.

Der dauernde Blutreichthum der Schleimhaut und des ganzen Uterus muss auch auf die Ovarien und Tuben einen Einfluss haben, und es ist deshalb umgekehrt, wie vorher beschrieben, denkbar, dass jetzt die Hyperämie des Uterus der primäre pathologische Zustand, dagegen die Schwellung der Ovarien das Secundäre ist.

Schon in der ersten Auflage meiner Klinik der geburtshilflichen Operationen habe ich darauf hingewiesen, dass bei sehr zeitigen Aborten (z. B. nach 4 bis 5 Wochen) das Ei allein abgeht, dass sich aber die „Decidua“ wieder zur Uterusschleimhaut zurückbildet. Leider bleibt danach die Uterusschleimhaut zu dick und zu Blutungen geneigt. Diese Form hat man auch deciduale Endometritis genannt. Bei allen diesen Formen betheiligt sich oft die Portio in der Weise, dass sie ihre normalen Epithelien verliert (vergl. unten Erosionen). Bei der Untersuchung der Schleimhaut sieht man Partien, welche mikroskopisch Nichts als eine durchaus gleichmässige Hypertrophie

[1] Saurenhaus: Z. f. G. XVIII, p. 9. — Abel und Landau: A. f. G. XXXV, p. 214; C. f. G. 1890, p. 673.

sämmtlicher Theile der Schleimhaut zeigen. Aber mitunter sind auch die Drüsen sehr vermehrt und theilweise erweitert, was ja überhaupt bei jeder Menstruation der Fall ist. Ja, die Drüsen sind oft der Grund der Hypertrophie allein, denn sie waren in einzelnen Präparaten nicht nur erweitert, sondern verlängert, durcheinander gewachsen, durch Verdrängung des Bindegewebes der Schleimhant eng aneinander liegend, fast ohne Lumen. In anderen Fällen wieder sind die Drüsen partiell dilatirt, so dass viele kleine und oft auch recht grosse communicirende Cysten die Schleimhaut zu durchsetzen scheinen.

Nicht selten ist die Schleimhaut nur partiell hypertrophirt, so dass man ebensogut von einem oder mehreren breitbasigen Polypen als von einer partiellen Hyperplasie der Schleimhaut sprechen kann.

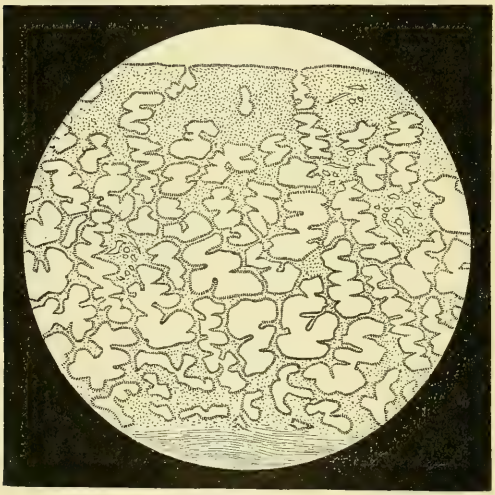

89
Glanduläre Endometritis.

Figur 89 stellt ein ausgekratztes Stück einer allgemeinen glandulären, Figur 90 ein Stück einer partiell polypösen Hypertrophie der Uterushöhle dar. Im letzteren Falle sind wirkliche Cysten vorhanden.

Von dieser glandulären Endometritis hat man anatomisch, nicht klinisch, eine andere Form als interstitielle Endometritis getrennt, bei der das interglanduläre Bindegewebe der Sitz oder der Grund der Hypertrophie der Schleimhaut ist. Man kann aber klinisch, und wohl auch pathologisch-anatomisch beide Formen nicht streng trennen, denn bei Untersuchung von Schleimhautstücken aus demselben Uterus findet man promiscue Bilder, die beiden Formen entsprechen. Jedenfalls giebt es auch im gesunden Uterus Schleimhautgegenden mit viel und solche mit wenigen Drüsen.

Bei der Endometritis exfoliativa[1], früher Dysmenorrhoea membranacea genannt, löst sich bei jeder Menstruation die oberflächliche

[1] Hegar: Virchow's A. LII. — Weyder: A. f. G. XIII, p. 1. — Löhlein: Z. f. G. XII, p. 465; Tagesfragen Heft 2; A. f. G. XXXVI, p. 537. — Meyer: A. f. G. XXXI. — v. Franqué: Z. f. G. XXVII, 1. — Veit: Z. f. G. XI, p. 410.

Schicht der Schleimhaut ganz oder theilweise ab und wird oft unter Wehenschmerzen zusammenhängend oder in Fetzen ausgestossen. Verwechslung mit Abort ist im concreten Falle leicht möglich. Hält man aber fest, dass zum Wesen der Dysmenorrhoea membranacea die Ausstossung einer Membran bei jeder Menstruation gehört, so ist die Diagnose leicht zu stellen. Die Basis dieser Affection ist ein pathologischer Zustand der Schleimhaut, bei dem entweder die oberste Schicht zu fest und zähe oder die darunter befindliche zu weich und zerreisslich ist (S. 198, Figur 91).

Bei der Menstruationscongestion hebt das Blut die obersten Schichten ab. Es handelt sich also um Aehnliches wie bei der physiologischen Menstruation, bei der minimale Fetzen ebenfalls abgehen. Es ist nur ein gradueller Unterschied, bedingt durch eine Krankheit der Schleimhaut, die, regelmässig mit weissen Blutkörperchen stark durchsetzt, gefunden wird. Ich will gleich vorausnehmen, dass bei dieser Affection eine langdauernde Behandlung mit Spülungen der Uterushöhle noch die besten Resultate giebt. Die Schmerzen hören danach oft auf, und Schwangerschaft tritt nicht selten ein.

90

Aus dem Uterus entfernter breitbasiger Schleimpolyp oder partielle glanduläre Endometritis.

Tuberkulöse Endometritis[1] als ulceröse Form ist wiederholt beschrieben und durch den Befund der Tuberkelbacillen bewiesen. Auch miliare Tuberkulose der Uterusschleimhaut ist beobachtet.

Sehr seltene Fälle von Plattenepithel[2] im Uterus sind beschrieben. Zeller war der Meinung, dass dergleichen Epithelmetaplasie häufig

---

[1] Sippel: Deutsche med. Woch. 1894, No. 52. — Hegar: Entstehung etc. der Genitaltuberkulose. Stuttgart 1886, Enke. — Veit: Z. f. G. XXVII, p. 226. — Walther: M. f. G. VI, p. 1.

[2] Zeller: Z. f. G. XI, p. 56. — Ries: Med. Stand 1896, p. 36. — v. Rosthorn: Festschr. zur Feier d. 50jähr. Jubil. d. Ges. f. Geb. u. Gyn. zu Berlin 1894, p. 319. Wien, Hölder.

sei. Dass sie vorkommt, ist auch nach anderen sicheren Beobachtungen (Rosthorn) zweifellos, dass sie aber enorm selten ist und eine praktische Bedeutung nicht besitzt, steht ebenfalls fest (Ruge).

Unter dem Namen atrophisirende Endometritis handelte ich die „Uterusblennorrhoe“ der Alten als specielle Affection ab, ohne etwa leugnen zu wollen, dass diese Affection das Endresultat aller leichteren Formen der Endometritis sein kann. Bei der atrophisiren-

91

Dysmenorrhoische Membran.

den Endometritis verschwinden allmählich die physiologisch wichtigen Bestandtheile der Uterusschleimhaut: Drüsen und Epithelien. Auch das interglanduläre Gewebe schrumpft, so dass schliesslich statt der eigentlichen Uterusschleimhaut nur eine dünne Membran mit Drüsenresten vorhanden ist. Die oberflächlichen Epithelien desquamiren oder nehmen einen epithelialen Charakter an. Völlig atypisches, sogar verhorntes Epithel ist dabei in dem Uterus gefunden.

Sub finem vitae bei Cholera, Scharlach, Typhus und vielleicht noch bei vielen anderen Krankheiten besteht eine Art Pseudomenstruation:

es geht mehr oder weniger Blut ab. Das anatomische Substrat dieser Erscheinung besteht in einer hämorrhagischen Endometritis, bei der es zu bedeutender Hyperämie der Schleimhaut kommt.

Auch bei Morbus Brightii und bei Stauung im Venensystem, bei Herzfehlern habe ich diese Form wiederholt gesehen und mit Erfolg local behandelt.

Symptome und Verlauf.

Bei Hypertrophie der Uterusschleimhaut geht glasiger Schleim ab, er führt auch in der Vagina zu Desquamation, so dass die Scheide mit milchiger Flüssigkeit erfüllt ist.

Bei der hyperplastischen und decidualen Endometritis ist das hauptsächlichste Symptom die Menorrhagie.

Die exfoliative Endometritis kommt bei Nulliparen, aber auch nach Geburten vor. Ja, es können Frauen dabei schwanger werden und austragen. Danach aber gehen wieder bei den Menstruationen grössere und kleinere Fetzen ab. Auch vorübergehende Besserungen und Recidive kommen vor.

Bei der gonorrhoischen Endometritis geht Eiter mit Gonokokken ab. Bei der atrophisirenden Endometritis ist der Ausfluss dünnflüssig, aber doch eitrig, er enthält Saprophyten, Colibacterien und Staphylokokken. Auf den Zusammenhang mit Vaginitis vetularum ist S. 85 hingewiesen.

Dass, wie es die Laien meinen, der Ausfluss schwächt, ist bei dem relativ geringen Eiweissverlust nicht anzunehmen, vielmehr ist der Zusammenhang umgekehrt, die Krankheit, deren Symptom der Ausfluss ist, schwächt den Organismus. Die Ursachen des Ausflusses und die Complicationen: Blutungen, Aborte, Perimetritis führen zum Gesammtbilde der weiblichen Invalidität.

Wenn Frauen angeben, dass bei Anstrengungen der Ausfluss zunimmt, so liegt darin etwas Wahres. Bei Anstrengung wird der Uterus und die Vagina nach unten gedrängt, gleichsam ausgedrückt, so dass allerdings der Ausfluss zunimmt.

Diagnose und Prognose.

Die Diagnose ist nicht allein nach den Angaben der Patientin zu stellen. Der Arzt darf principiell nur dann einer Angabe trauen, wenn er sich von der Wahrheit überzeugt hat. Oft machen Patientinnen, z. B. masturbirende Jungfrauen, die übertriebensten Schilderungen und sprechen von „weissem Fluss“, wenn sie nur Feuchtigkeit an den äusseren Geschlechtstheilen spüren. Ja, Hysterische belügen sogar absichtlich den Arzt, um interessant zu erscheinen oder um untersucht

zu werden. Umgekehrt kann eine Patientin, welche sich häufig wäscht und den Irrigator braucht, namentlich bei sehr zähem Secret über die Menge und Beschaffenheit des Ausflusses im Unklaren sein. Oder der enge Muttermund lässt den Schleim nicht ausfliessen, so dass die Cervix ampullenartig dilatirt ist. Auch findet man manchmal grosse Massen glasigen Schleimes einer zerrissenen, mit Erosionen bedeckten Portio so fest ankleben, dass die Patientin von „Fluor" nichts empfindet. Aus allen diesen Gründen ist eine digitale und eine Speculumuntersuchung unerlässlich.

Für rein katarrhalische Form spricht das Fehlen aller Complicationen, die glasige Beschaffenheit des Secrets, das Fehlen der Eiterbeimischung. Dass aber auch rein glasiger Schleim mitunter Gonokokken enthält, ist bekannt. Hyperplastische Endometritis kann man bei starker Menorrhagie vermuthen.

Die atrophisirende Endometritis nimmt man dann an, wenn stets dünner Eiter aus dem Uterus fliesst, die Affection trotz aller Therapie wiederkehrt und die Auskratzung keine verdickte Schleimhaut nachweist. Da diese Form mehr im Alter vorkommt, so ist auch dieser Umstand zu berücksichtigen.

Exacte Methoden, die Uterusabgänge zu bestimmen, gab zuerst Küstner an, der in Glasröhren den Uterusinhalt auffing. In neuerer Zeit haben sich viele Autoren damit beschäftigt. Uebereinstimmend wurde nachgewiesen, dass im Allgemeinen die Uterushöhle, abgesehen von der Gonorrhoe und den eitrigen Formen, bacterienfrei ist. Auch der Schultze'sche Probetampon, richtig angewendet, giebt gute Resultate. Nach sorgfältiger Säuberung der Scheide und Reinigung der Cervix mit Watte wird ein in Tanninglycerin (25 : 100) getauchter, gut ausgedrückter Tampon vor die Portio gelegt und hier durch andere Tampons fixirt erhalten. Nach 6 bis 12 Stunden wird er entfernt. Auf der dem Muttermund entsprechenden Stelle liegt das Uterussecret. Lässt man den Tampon länger liegen, so sind die Resultate unsicher, weil die Epitheldecke abmacerirt und weisse Blutkörperchen austreten.

Die Prognose ist am besten bei der decidualen und hyperplastischen Endometritis, weniger gut bei der katarrhalischen und exfoliativen, schlecht bei der gonorrhoischen und atrophisirenden Endometritis.

Behandlung.

Die Allgemeinbehandlung deckt sich mit der Behandlung der chronischen Metritis. Gemäss meiner Auseinandersetzungen über die Aetiologie möchte ich besonders darauf hinweisen, dass die chronische

Endometritis oft secundär ist, und dass es deshalb durchaus falsch ist, nur ein Symptom: die Schwellung der Uterusschleimhaut, zu behandeln, während der primäre Grund in den Ovarien, in der Uterusmuskulatur, in Plethora abdominalis, einem Herzfehler resp. Verdauungsträgheit zu suchen und zu behandeln ist.

Die vielen Fälle, wo Auskratzungen auf Blutungen und Secretion absolut keinen bessernden Einfluss haben, sind durch die Nichtberücksichtigung der ätiologischen Momente zu erklären. Manche Menorrhagie wird durch Regelung des Stuhlganges, allgemeine Antiphlogose, Ruhe, Enthaltung vom Coitus, Unterlassen jeder gynäkologischen Manipulation, viel richtiger und erfolgreicher behandelt, als durch die so beliebten Auskratzungen.

Bei der örtlichen Behandlung muss man sich darüber klar sein, was man eigentlich erreichen kann und will. Heutzutage ist leider von rationeller Behandlung kaum die Rede, sondern nur von Dem, was man ungestraft dem Uterus zumuthen kann. Endometritis — Auskratzen und Ausätzung — gilt so ausnahmslos als selbstverständlich, dass man sich doch fragen muss: wird hier noch nach allgemeinen therapeutischen Regeln oder schablonenhaft vorgegangen? Wir haben Symptome einer Schleimhauterkrankung vor uns. Warum ist die Schleimhaut erkrankt? Ist es allein eine idiopathische Affection des Endometriums? Können wir nicht causal behandeln? Ist es unbedingt nöthig, sofort die Schleimhaut direct anzugreifen? Und ist es denn auch nur wahrscheinlich, dass nach der oberflächlichen Abkratzung der kranken Schleimhaut nun eo ipso eine gesunde Schleimhaut wieder wächst? Dass z. B. auch bei der intensivsten Aetzung die Kokken nicht sicher vernichtet werden, ist zweifellos festgestellt.

Zu bedenken ist ferner, dass die Schleimhaut, wenn auch noch so energisch geätzt, doch eine Schleimhaut bleibt; dass sie, wie einmal, so auch öfter erkranken kann, dass es ganz widersinnig ist, prompte Heilung für das ganze Leben zu versprechen! Kann man denn Jemand versprechen, dass er nie wieder im Leben einen Schnupfen bekommen wird?

Man beginnt mit milden örtlichen Mitteln: Vaginalduschen mit Soole oder alkalinischen Wässern, z. B. 30 g Soda zu 1000 g Wasser. Diese Lösung verflüssigt den Schleim. In vielen Fällen wird Heilung dadurch bewirkt. Ja, es sind diese Spülungen zusammen mit mehrwöchentlicher Abstinenz vom Coitus eine directe Therapie bei Sterilität.

Kehrt aber der Ausfluss immer wieder, gesellt sich namentlich schwächende Menorrhagie dazu, so ist es indicirt, eine örtliche Behandlung der Schleimhaut selbst zu beginnen. Vorher muss man die Patientinnen darauf hinweisen, dass jahrelang bestehende Leiden nicht

durch eine einmalige Aetzung u. s. w. zu beseitigen sind. Man muss die Wichtigkeit der längeren Kur, der Ausdauer und der Gewissenhaftigkeit betonen und davor warnen, etwa eigenwillig die Kur abzubrechen. Man muss ausdrücklich darauf hinweisen, dass nicht der Uterus allein krank ist, sondern dass allgemein vernünftige Diätetik ebenso nothwendig ist. Weshalb spielen denn die Naturärzte heutzutage eine so grosse Rolle? Weil die Gynäkologen nur „operiren", aber den Allgemeinzustand zu wenig berücksichtigen!

Bei Hyperämien sind Scarificationen von Nutzen. Wenn also bei Stichelung der Portio das Blut massenhaft hervorströmt, so ist eine mehrmalige Blutentleerung, Glycerintamponade, Jodbepinselung indicirt.

Der therapeutische Plan muss darin bestehen: 1. den Secreten guten Abfluss zu verschaffen; 2. das Endometrium von allem anhaftenden Schleim zu befreien; 3. die kranke Schleimhaut durch Einwirkung

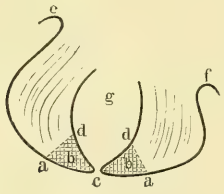

92

Ursprünglich, bis auf die Stenosis orificii externi, normale Portio vagina is, g erweiterter Cervicalcanal, e hinteres, f vorderes Scheidengewölbe, a d c das Stück b, welches rings um den Muttermund wegfällt.

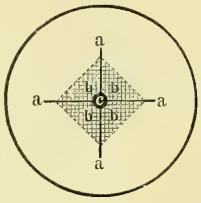

93

a c, a c, a c Schnitte vom Muttermund c aus nach aussen geführt, b die vier Dreiecke, welche wegfallen, mit der Scheere abgeschnitten, mit dem Paquélin verschorft werden oder einfach schrumpfen.

von Medicamenten gesund zu machen, umzustimmen oder sie zu entfernen, wenn sie hypertrophirt ist.

Ist das Orificium uteri externum bei einer Nullipara eng und dicht an die Vaginalwand angedrückt, so kann der Schleim nicht ausfliessen, er dickt sich zu einem festen Gallertklumpen ein und dilatirt allmählich die Cervix, wie in Figur 92 g. In solchen Fällen erzielt man oft schon dadurch Heilung, dass man den Secreten Abfluss verschafft. Dies geschieht durch operative Eröffnung des engen Orificii externi (vergl. Figur 92 und 93).

In der Sims'schen Seitenlage erfasst man mit einem scharfen Häkchen oder einer Muzeux'schen Zange die Portio. Dann schiebt man das Messer (Figur 94) ein und schneidet vom Muttermund 4 oder auch 5, 6 oder 8 Schnitte nach allen Seiten radiär ein. Somit gehen von der Mitte aus radiäre Schnitte (Figur 93 a c). Nach der Operation wird Jodoformgaze in die Cervix fest eingestopft, um die Wunde aus-

einander zu halten. Dieser kleine Bausch wird durch einen grösseren fixirt. Nach 24 Stunden lässt man beide entfernen und eine Irrigation machen. Danach brennt man mit dem Paquélin die Wunden, zerstört namentlich die Zipfel (in der Figur 93 b b) und stopft nochmals in die Cervix Jodoformgaze. Der nach dieser Operation sich bildende Trichter lässt kaum eine stattgehabte Operation vermuthen, und gleicht oft einem normalen Muttermunde. Selten entsteht eine Nachblutung dadurch, dass eine atypisch verlaufende kleine Arterie in den Schnitt fällt. Man stillt die Nachblutung entweder so, dass man in den Trichter einen kleinen, in Liquor ferri getauchten Tampon eindrückt, oder so, dass ein in Gaze eingewickelter Esslöffel Bortannin gegen die Portio angedrückt wird. Bei starken Blutungen wendet man Beides an und tamponirt die Scheide fest aus. Legt sich die Patientin danach auf den Rücken, so sinkt der Uterus gegen den Tampon nach unten und wird dadurch comprimirt.

94

Messer zur Incision des Muttermundes.

Die früher beliebten bilateralen Incisionen müssen, um eine ebenso grosse Oeffnung zu erzielen, viel tiefer gemacht werden und kommen dann in die gefährliche Nähe des Parametriums und der Arterien. Während bei meiner Methode die Narbenverkleinerung den Muttermund eher grösser zieht, wird er bei der bilateralen Discission allmählich wieder kleiner. Ausserdem stellt die bilaterale Incision, wenn sie ausgiebig gemacht wird, eine pathologische Form des Muttermundes her; werden aber die bilateralen Schnitte zu klein gemacht, so wachsen sie wieder zusammen. Der Muttermund ist dann kleiner als vorher.

Bei Hypersecretion kann durch Rückstauung des Secrets der Uterus in toto weit werden, so dass man nach der Erweiterung des äusseren Muttermundes mit dicken Sonden anstandslos das Orificium internum passirt. Entfernt man den Schleim aus der Cervix, so zeigt der immer wieder nachquellende Schleim die Betheiligung des Uterusinnern an der Hypersecretion. Selbst bei kleinen Uteris gehen oft täglich 1 bis 2 Theelöffel voll glasigen Schleims ab.

Aehnliche Hypersecretionen von normalem Uterusschleim finden sich nicht selten nach Aborten, normalen Geburten und bei Myomen.

In diesen Fällen ist die Schleimhautfläche wegen schlechter Involution oder Auseinanderzerrung bei Myomen zu gross, die Secretion dementsprechend ebenfalls. Die Höhle ist auffallend weit.

Die beschriebene Operation allein heilt unter Umständen die Endometritis, da erst bei weitem Muttermund der Schleim ungehindert abgehen kann.

Die Uterusinnenfläche ist schwer zugänglich, es fragt sich also, wie macht man sich die Uterushöhle zugänglich und in welcher Weise bringt man Medicamente auf die kranke Schleimhaut.



95
Uterussonde.

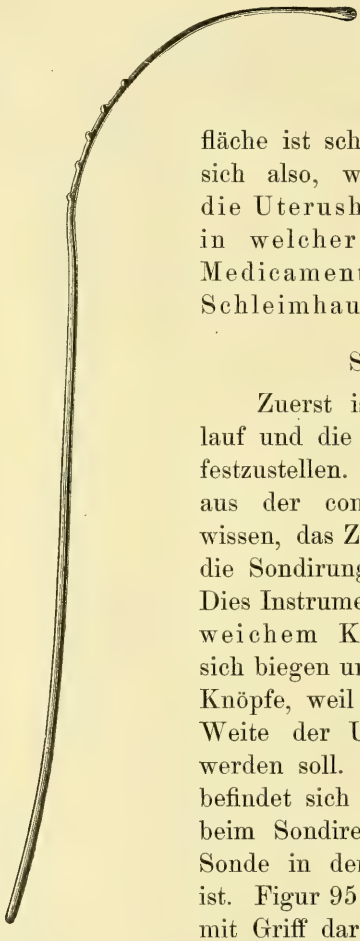

96
Uterussonde von B. S. Schultze.

Sondirung.

Zuerst ist es nöthig, den Verlauf und die Länge der Uterushöhle festzustellen. Das Erste wird man aus der combinirten Untersuchung wissen, das Zweite erfährt man durch die Sondirung mit der Uterussonde. Dies Instrument ist aus vernickeltem, weichem Kupfer hergestellt, lässt sich biegen und hat verschieden dicke Knöpfe, weil mit der Sonde auch die Weite der Uterusorificien bestimmt werden soll. 7 cm unter dem Knopf befindet sich eine Marke, damit man beim Sondiren weiss, wie tief die Sonde in den Uterus eingedrungen ist. Figur 95 stellt eine Kupfersonde mit Griff dar.

Jede Sonde, auch wenn sie nach jedem Gebrauch gereinigt ist, wird vor der Anwendung mit einem Desinficiens abgerieben.

Bei Verdacht auf Schwangerschaft, ja selbst einige Tage vor der Menstruation, die ja ausbleiben kann, sondire man nicht. Ebenso wenig wenn die Berührung des Uterus schmerzhaft ist. Besteht eitriger Fluor, so würden die infectiösen Massen in die vielleicht noch gesunde

Uterushöhle übergeimpft. Man wird also, ist es unbedingt nothwendig zu sondiren, vorher desinficiren. Dies geschieht nicht nur durch Ausspülen der Vagina, sondern auch durch Auswischen der Cervix mit sehr nassen kleinen Tupfern. Auch ist es vortheilhaft, mit einer Spritze, die nicht in die Cervix geschoben, sondern ca. 1 cm unterhalb gehalten wird, einen kräftigen Strahl Flüssigkeit gegen den Muttermund zu spritzen, um den Schleim völlig zu entfernen und die Cervix zu desinficiren.

Vor der Sondirung ist durch die Digitaluntersuchung die Lage des Uterus genau festzustellen, damit man den Weg kennt, und nicht durch Anstossen an ein Hinderniss Verletzungen macht.

Sondirt man in der Seitenlage den normal liegenden Uterus, so muss man die Spitze etwas nach unten richten, da der bewegliche Uterus mit dem Fundus nach abwärts sinkt.

Bei Anteflexio ist die Sonde concav nach oben, bei Retroflexio mehr gerade oder concav nach unten gebogen. Niemals darf Gewalt angewendet werden. Lieber verzichte man auf die Sondirung. Ein Anziehen der Portio mit der Muzeux'schen Zange erleichtert oft die Sondirung, weil der Uteruswinkel dabei etwas ausgeglichen wird.

Oft ist es vorgekommen, dass die Sonde den ganzen Uterus durchbohrte, so dass man den Sondenknopf dicht unter den Bauchdecken fühlte. Diese zufälligen Uterusperforationen kommen gar nicht selten vor und verlaufen ohne Blutung oder nachfolgende Entzündungserscheinungen. Puerperale Uteri, ca. 6 Wochen post partum, lassen sich leicht durchbohren. Ebenso ist bei Phthise der Uterus oft auffallend weich.

Macht man Versuche an frischen total-exstirpirten postpuerperalen Uteris, so kann man deutlich wahrnehmen, dass das Uterus-Parenchym wenig Widerstand entgegensetzt. Man muss deshalb puerperale Uteri sehr vorsichtig und stets mit dicken Sonden sondiren. Jeder Druck bei Widerstand ist zu vermeiden. Nimmt man wahr, dass die Sonde weit hineingleitet, soweit, dass die Annahme nahe liegt, der Uterus sei perforirt, so palpirt man vorsichtig und zieht die Sonde langsam auf demselben Wege wie beim Eindringen, damit das Loch nicht grösser gedrückt oder gerissen wird, wieder zurück. Man unterlässt vorläufig jede Fortsetzung der Manipulationen, auch jede Spülung, und ordnet absolute Bettruhe an. Selbst dann, wenn die Durchstossung nur vermuthet, nicht factisch bewiesen ist, unterlasse man Aetzungen und Spülungen. Dann hat die Durchstossung keine üblen Folgen. — Ich habe einmal einige Tage nach einer Durchstossung des Uterus eine Ovariotomie gemacht. Auf dem Uterus konnte man als kleines braunrothes Pünktchen den Ort der Durchbohrung sehen,

ohne dass etwa intrauterine oder peritonäale Blutung oder Verwachsung mit den anliegenden Därmen eingetreten war. Sollten sich auch an der Sonde oder im Uterus infectiöse Massen befunden haben, so werden sie bei der Durchstossung vom glatten Knopf abgestreift und bleiben in den zuerst durchbohrten, der Schleimhaut nahen Schichten zurück oder werden wegen ihrer geringen Menge vom Peritonäum resorbirt, d. h. unschädlich gemacht. Sehr gefährlich dagegen würde es sein und ist es auch schon gewesen, in den Manipulationen fortzufahren, so dass etwa das Loch grösser gerissen wird oder differente Chemikalien in die Bauchhöhle gelangen. Dann schliesst sich eine tödtliche Perforationsperitonitis an, wie es leider schon recht oft vorgekommen ist.

Bei hysterischen, zur Ohnmacht geneigten Frauen nehme man die Sondirung nicht in der Sprechstunde vor, da die Sondirung manche Patientin so angreift, dass der Transport nach Hause stundenlang unmöglich ist. Schwierige Sondirungen mache man bei der im Bett liegenden Patientin, man lasse die Patientin principiell einige Stunden danach zu Bett liegen und 1 bis 2 Tage desinficirende Scheidenausspülungen vornehmen. Sehr selten treten nach der Sondirung kolikartige Schmerzen auf. Gegen diese ist eine subcutane Morphiuminjection das einfachste Mittel. Man darf Nichts forciren und etwa aus einer vorsichtigen diagnostischen Sondirung eine gewaltsame Dilatation machen.

Ist nun die Weite und Enge des Uterus mit der Sonde gemessen, so geht man an die Dilatation, die Erweiterung.

Die Erweiterung der Gebärmutter, Quellmittel.

Die Erweiterung wird erzielt durch Quellmittel, durch gewaltsames Auseinanderdrücken und durch Incisionen. Letztere werden erst später bei den Myomen besprochen.

Die älteste Methode ist die Erweiterung mit Quellmitteln. — Diese werden aus drei Substanzen hergestellt, aus Badeschwamm — Pressschwämme, aus Seetang — als Laminariastäbchen, aus Nyssa aquatica — als Tupelostäbchen.

Ist es auch möglich, den Pressschwamm aseptisch herzustellen, so ist er doch heutzutage fast völlig verlassen.

Der Pressschwamm wirkt nicht allein mechanisch, sondern auch reizend. Er führt in seiner Umgebung zur Congestion und Erweichung des Gewebes. In die Schleimhaut wächst er bei der Ausdehnung gleichsam hinein, so dass er, herausgezogen, einen Theil der Schleimhaut mitnimmt. Der Pressschwamm ist theuer und bei sehr engem Canal nicht zu gebrauchen. Er ist nicht im Stande, Stenosen auseinander zu pressen. Oberhalb und unterhalb der Stenose dehnt sich

der Schwamm aus, die enge Stelle selbst, bleibt, wie sie ist. Wohl aber sind die Gewebe nach der Pressschwammanwendung durchfeuchtet und gelockert, so dass nunmehr die mechanische Dilatation auf geringeren Widerstand stösst, als vorher.

Langsamer als der Pressschwamm quillt der Laminariastift, erst in 36 Stunden erreicht er den dicksten Umfang. Indessen ist eine Quellung von 24 Stunden genügend. Man muss Laminariastäbe von 3 bis 10 mm Durchmesser besitzen, so dass man stets den der Sonde entsprechenden Stift wählen kann. Man beginnt mit einem dünnen Stift. Presst man einen dicken, gerade noch passirenden Stift ein, so entstehen bei der Quellung Schmerzen, die man bei Gebrauch eines dünnen Stiftes sicher vermeidet. Der Stift sei nur 7 cm lang, da er beim Quellen sich auch verlängert und deshalb, zu lang genommen, die Schleimhaut verletzt.

Man legt die Portio im Sims'schen Speculum in der Seitenlage frei. Dann wird noch einmal die Portio und der Cervicalcanal gereinigt. Der Uterus wird angezogen, wodurch der Knickungswinkel ausgeglichen oder doch wenigstens stumpfer wird. Nun sondirt man noch einmal, um die Richtung und Weite für den Stift genau kennen zu lernen, und lässt die den Uterus etwas streckende Sonde einige Augenblicke liegen. Jetzt ergreift man den Laminariastift mit einer Kornzange, taucht ihn in Acidum carbolicum fluidum, spült ihn in Lysollösung ab und steckt ihn vorsichtig in den Uterus. Oft gleitet der Stift sofort wieder heraus. Man muss ihn deshalb erst etwas festhalten, eventuell durch einen schnell eingeschobenen Tampon im Uterus fixiren.

Das Ende des Stiftes muss bei engem Muttermunde das Orificium uteri externum überragen, damit der Stift nicht innerhalb des Uterus quillt und den äusseren Muttermund undilatirt vor sich lässt. Eine Entfernung des dicken, weichen, zerreisslichen Stiftes aus dem engen und harten Muttermunde kann sehr schwer sein.

Liegt der Stift, so legt man einen nassen Jodoformgazetampon vor den Stift. Hierauf wartet man 24 Stunden. Dann wird durch Ziehen an dem Faden der Stift entfernt. Oft hat der Uterus den Stift schon unter Wehenschmerzen ausgestossen. Nicht selten ist er nicht im Stande, den inneren Muttermund zu dilatiren. Während im Uterus und Cervicalcanal der Stift dicker wird, ist er vom inneren Muttermund fest umklammert, hier dünn geblieben. Nur bei sehr kräftigem Zug, oft unter lautem Schmerzensschrei der Patientin, folgt der Stift, dessen tiefe Rinne in der Mitte gleichsam ein Abdruck des inneren Muttermundes ist. Dann ist es nöthig, den Uterus zu reinigen und einen dickeren Stift einzulegen. Ist der Stift entfernt, so macht

man zunächst eine Ausspülung des Uterus mit meinem Katheter (Figur 85, S. 181). Sehr häufig geht etwas Blut, meist viel Schleim ab, der auch den Stift umgiebt.

Tupelostifte quellen etwas schneller, haben aber vor den Laminariastiften keine Vortheile.

Instrumentelle Erweiterung: Uterine Dilatatorien[1].

Häufige Unglücksfälle durch Infection bei den Quellmitteln führten unter dem Einflusse der Lehren der Antisepsis zu Versuchen mit der mechanischen Dilatation.

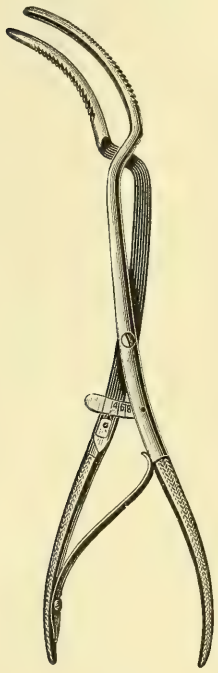

97
Schultze's Dilatatorium.

Es ist hier zunächst nicht zu vergessen, dass in vielen Fällen gerade die Krankheit, z. B. Blutung, welche ein Eindringen in den Uterus nöthig macht, den Uterus erweicht, also die Gewebe für das Eindringen eines Dilatators vorbereitet hat. In diesen Fällen ist das Dilatationsinstrument eigentlich mehr ein Mittel, um die schon vorhandene Dehnungsfähigkeit festzustellen und zu messen, als um factisch auszudehnen. B. S. Schultze construirte zur Messung der Weite des Muttermundes Uterussonden mit verschieden dicken Knöpfen. Mit diesen Sonden macht man, die Schleimhaut comprimirend, den Canal wegsam. Ich wende zur Prüfung der Weite verschieden dicke Katheter an.

Es giebt eine ganze Reihe von Dilatatorien, welche so construirt sind, dass durch Schrauben oder Drücken sich zwei obere im Uterus liegende Arme von einander entfernen. Von diesen zahlreichen Instrumenten bilde ich in Figur 97 das beste, das von B. S. Schultze, ab.

Ich hatte Dilatatorien angegeben, welche ungefähr den Simon'schen Harnröhrenspeculis in der Form entsprechen. Auch Peaslee und Hegar construirten schon früher ähnliche Instrumente. Eine andere Form ist die der Figur 98. Diese Dilatatorien sind aus Zinn, deshalb biegsam und billig. Die dünnen Nummern sind so biegsam, dass eine Perforation

[1] Kasprzik: Allg. Wiener med. Ztg. 1880, 12. — Fehling: A. f. G. XVIII. — Fritsch: C. f. G. 1878, 1879, 25; 1880, 21. — Peaslee: New York med. Journal 1870, p. 465. — Schatz: A. f. G. XVIII. — Schröder: C. f. G. 1879, 26. — B. S. Schultze: C. f. G. 1878, 7; 1879, 3; 1880, 15; 1889, 321; Wiener med. Blätter 1879, 42 bis 45; 1882, 41; A. f. G. XX.

des Uterus undenkbar ist. Diese Instrumente haben die Form der Uteruskatheter und werden in der Sims'schen Seitenlage eingeführt. Man ergreift nach Einbringung des Sims'schen Spiegels (vergl. Figur 14 und 15 und Figur 16 und 17, S. 32 und 33) die Portio mit einer

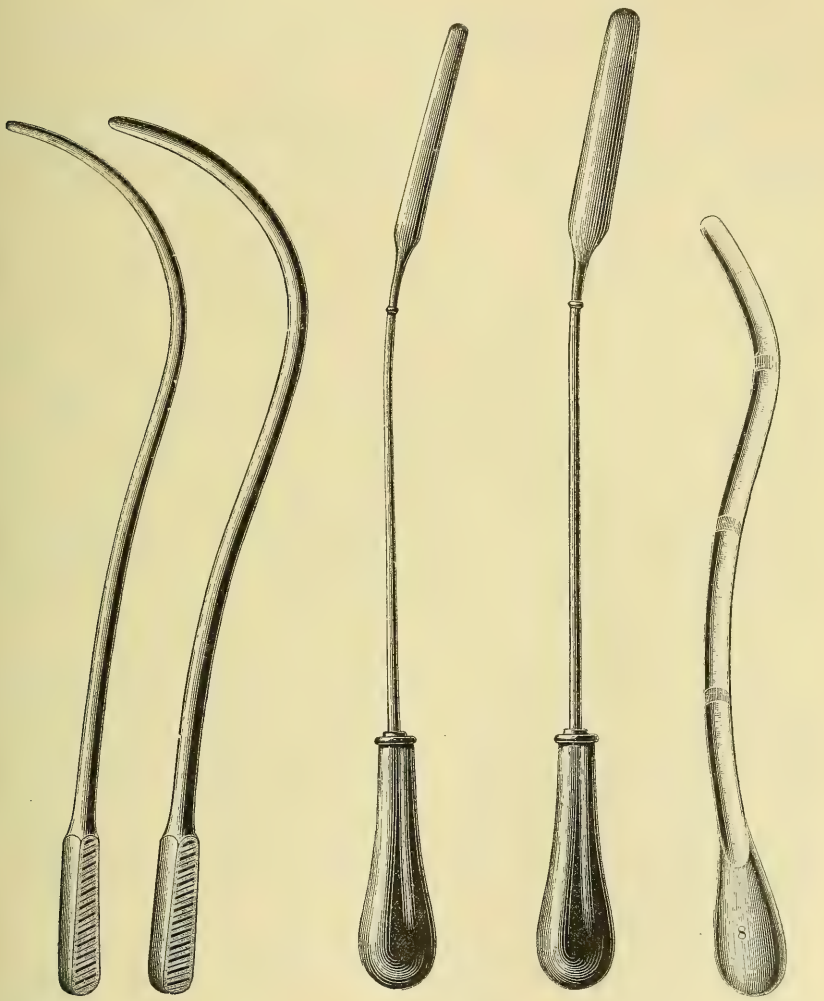

98 99 100

Uterus-Dilatatorien von Fritsch. Dilatator von Küstner.

Muzeux'schen Zange und presst nun langsam eine Nummer der Dilatatorien nach der anderen hinein, bis man die Weite erzielt hat, die nöthig erscheint. Dabei streckt man den Uterus. Auch dadurch gleiten die grösseren Nummern leichter hinein.

Die Hegar'schen Dilatatorien, verbessert von Küstner (Figur 100), sind kürzer und namentlich in der Narcose bei Steissrückenlage zu operativen Zwecken besser und sicherer zu handhaben, als die langen Instrumente.

Es ist nun die Frage zu erörtern: Ist es besser, allmählich zu dilatiren oder rapide, und ist die Dilatation überhaupt nöthig?

Die erste Frage muss ich bejahen, namentlich für den praktischen Arzt. Die Erweiterung mit Laminaria ist heutzutage aseptisch und gefahrlos zu machen. Sie ist ausserdem, wenn man mit dünnen Stäbchen beginnt, schmerzlos, was bei aufgeregten Damen schon ein grosser Vortheil ist. Der Vorwurf, dass sie langweilig sei, hat keine Berechtigung. Auf Zeit darf es uns nicht ankommen. Kann der Arzt, ohne Schmerzen zu bereiten, gefahrlos, Dasselbe in 24 Stunden erreichen, was er in Minuten unter grossen Schmerzen und Gefahren erzielt, so hat er die Pflicht, das erste Verfahren vorzuziehen. Nun giebt es bei der rapiden Dilatation ohne Zweifel Zerreissungen selbst von bedeutender Ausdehnung. Hämatome neben dem Uterus sind sogar vorgekommen. Die Schmerzen sind oft so gross, dass Narcose angewendet werden muss. Soll aber narcotisirt werden, so werden sich viele Patientinnen sträuben. Ich chloroformire principiell nicht, weil gerade die Schmerzen beim Herabziehen und bei den intrauterinen Manipulationen einen guten Maassstab geben für Das, was man ohne Gefahr vornehmen kann.

Manche Autoren haben die Dilatation für völlig überflüssig erklärt. Dies ist gewiss nicht richtig. Hat man dilatirt, so kann man die Curette viel freier in der Uterushöhle und nach allen Orten hin bewegen, man kann grössere, somit ungefährlichere Instrumente einführen, bei deren Gebrauch eine Durchstossung des Uterus nicht vorkommt. Bei kleinen Instrumenten können Polypen der Schlinge der Curette ausweichen, eine grosse Curette erfasst leichter und besser den Uterusinhalt.

Das Ausschaben ist auch nach der Dilatation bei weitem nicht so schmerzhaft als ohne Dilatation. Man muss, schon um das Abgeschabte zu entfernen, wiederholt mit dem Instrument den inneren Muttermund passiren. Presst man jedesmal die Curette gewaltsam durch die Enge, und zieht man beim Entfernen mit der Curette den Uterus etwas herab, so entstehen jedesmal beim Passiren der engen Stelle Schmerzen und unnöthige Verletzungen der Muscularis. Diese fehlen, wenn der Muttermund so weit ist, dass die Curette ohne Widerstand hinein- und herausgeschoben werden kann.

Wendet man in der Uterushöhle Medicamente an, die mit Blut und Schleim Coagula machen, so entsteht bei engem Muttermund Uteruskolik, weil die Coagula den Muttermund nicht passiren können. Dies ist nicht der Fall, wenn der erweiterte Muttermund dem Abgang selbst grösserer Brocken keinen Widerstand entgegensetzt.

Der praktische Arzt wird deshalb ohne Zweifel besser und vorsichtiger verfahren, wenn er vor allen intrauterinen Manipulationen die Dilatation mit Laminaria vorausschickt.

Dagegen halte ich es für unnöthig und oft auch unmöglich, stets so stark zu dilatiren, dass man mit dem Finger den Uterus austasten kann. Auch wenn der conische Dilatator vom Umfang des Fingers in den Uterus passirte, ist damit nicht gesagt, dass nun auch der Finger frei im Uterus umhertasten kann. Der Uterus ist elastisch und zieht sich unmittelbar nach Herausnahme des glatten Dilatators wieder zusammen. Es ist bei nulliparem Uterus selbst bei ausgiebigster Laminariadilatation oft unmöglich, den Uterus zu erweitern, so dass er auszutasten ist. Diese Austastung ist auch überflüssig. Kann man mit einer grossen Curette eindringen und wegen der Weite des Muttermundes diese Curette frei bewegen, so fühlt man mit ihr jede Rauhigkeit der Uterusinnenfläche. Interstitielle Geschwülste aber in der Gebärmutterwand soll man durch sorgfältige bimanuelle Abtastung diagnosticiren.

Muss eine völlige Erweiterung eines nulliparen Uterus gemacht werden, so ist dies ohne Incisionen nicht möglich.

Einwirkung auf die Uterusschleimhaut[1].

Die als krank erkannte Uterusschleimhaut kann abgespült werden, sie kann mit flüssigen Chemikalien geätzt, mit heissem Wasserdampf verbrüht werden, man kann durch die Uterustamponade einwirken, man kann sie abschaben, zuletzt ist es möglich, durch Elektricität — elektrolytisch, elektrokaustisch sie zu zerstören.

Die Ausschabung hat gleichzeitig einen diagnostischen Zweck; es wird etwas Schleimhaut bezw. Uterusinhalt zur mikroskopischen Untersuchung entfernt. An die diagnostische Entfernung eines Partikels schliesst sich meistens die therapeutische Abschabung des ganzen Inhaltes unmittelbar an.

[1] Nöggerath, Latente Gonorrhoe. Bonn 1872. — Schultze: A. f. G. XX, p. 275; Uterus-Dilatation: Wiener med. Blätter 1879. — Fritsch: C. f. G. 1871, p. 221; 1877, p. 613; Wiener med. Blätter 1883, No. 14 bis 18. — Schwarz: A. f. G. XX, 245. — A. Martin: Z. f. G. VII, p. 1. — Stratz: Z. f. G. XVIII, 153. — Freund: Berliner klin. Woch. 1890, 45. — Skutsch: C. f. G. 1891, 469. — Werth: A. f. G. XLIX, Heft 3. — Löhlein: C. f. G. 1895, p. 353. — Mackenrodt: Samml. klin. Vorträge N. F., No. 45. — Rheinstädter: C. f. G. 1888, p. 545.

Und handelt es sich um bacterielle Krankheiten des Uterusinnern, so muss, da die Bacterien nicht allein auf der Schleimhaut sitzen und eventuell doch kleine Schleimhautfetzen zurückbleiben, nach der Ausschabung ausgeätzt und noch tagelang antiseptisch nachbehandelt werden.

Ausschabung, Uterusstäbchen, Löffel, Curetten.

Der Uterus wird zunächst gereinigt; durch eine Ausspülung mit meinen Kathetern (vergl. Figur 85 und 86, S. 181 und 182), und durch Auswischen und Auswaschen.

Namentlich bei grösserer Secretion ist eine lange antiseptische Ausspülung der Höhle vorauszuschicken. Ohne das würden die Medicamente nicht auf die Schleimhaut einwirken, sondern Coagula mit dem Eiter bilden. $^1/_2$ l genügt zur Ausspülung. Borsäure-, Lysol-, Salicylsäure-, Carbolsäurelösung in den S. 91 angegebenen Concentrationen werden gebraucht.

Zum Auswischen empfehle ich mein Uterusstäbchen (Figur 101) als handliches und einfaches Instrument. Es besteht aus einem neusilbernen, hohlen, cannelirten, gedrehten Griff, an welchem oben ein rauher, weicher Kupferansatz von 3 mm Dicke und 10 cm Länge angebracht ist. Der Uterusansatz ist biegsam, aber doch so hart, dass man in die Uteruswinkel hineindrücken kann.

Von solchen Stäbchen muss man circa ein Dutzend besitzen. An das rauhe Ende wird Watte angewickelt, deren Quantität sich nach der Weite der Uterushöhle richtet (Figur 101 b). Die Watte wird mit desinficirender Lösung getränkt, und der Uterus wird ausgewischt, von Schleim gereinigt und ausgewaschen. 5 bis 6 Mal muss man wenigstens eindringen.

Man kann diese Stäbchen auch zum Aetzen gebrauchen, indem man wenig Watte (Figur 101 a) anwickelt und diese in Chlorzinklösung, 1 : 10 bis 5 : 10, Jodtinctur, Acid. nitr., Acid. carbol. fluid. u. s. w. getaucht, in den Uterus einführt. Wickelt man einen grossen Bausch Watte an (Figur 101 c), so ist das Stäbchen auch zum Abwaschen der Portio und zum Auswaschen der Scheide zu benutzen.

Das Stäbchen (Figur 101 b), mit steriler Watte umwickelt, wird in den Uterus eingeschoben, dasselbe nimmt die Flüssigkeit auf und macht die Schleimhautoberfläche frei, es wird schnell herausgezogen und ebenso schnell wird ein zweites in das Medicament, z. B. Jodtinctur, getauchtes Stäbchen schnell in den Uterus eingeschoben. Der sich durch den Reiz etwa contrahirende Uterus drückt das Medicament aus der Watte aus, so dass es einwirkt. Der Stab bleibt 1 bis

2 Minuten im Uterus liegen und wird dann herausgezogen. Dazu gehört nicht selten etwas Kraft, da der Uterus sich mittlerweile

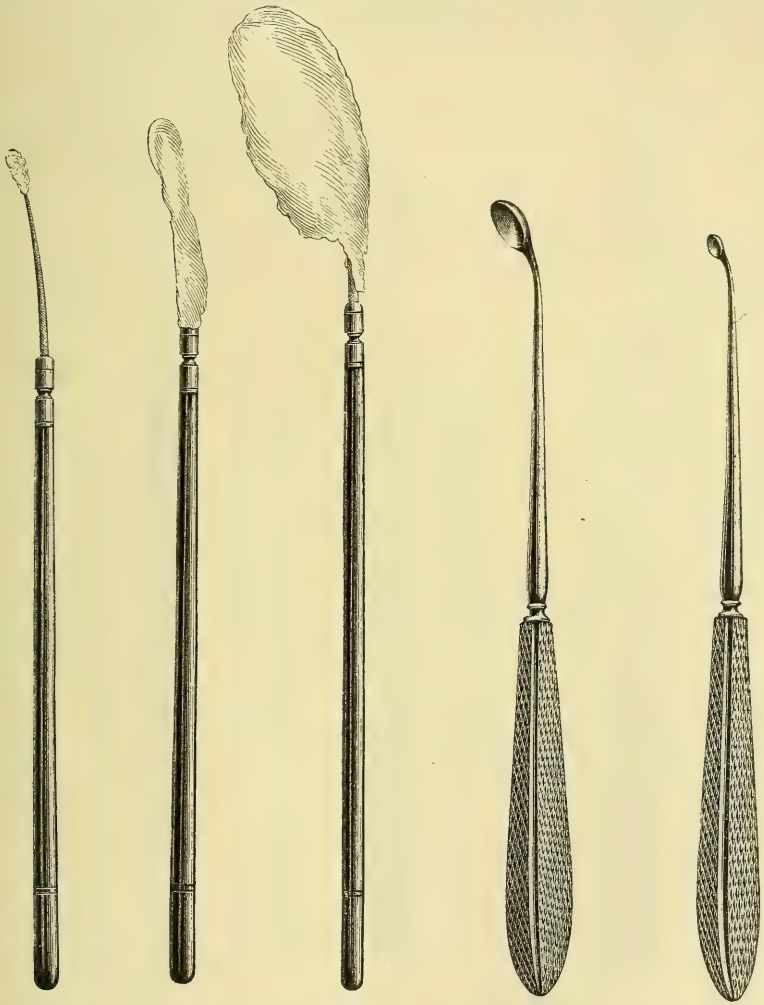

101 a **101 b** **101 c** **102** **103**

Uterusstäbchen.

a zum Aetzen armirt, nur so wenig Watte ist angewickelt, dass ein Tropfen Aetzflüssigkeit anhaftet, b zum Reinigen der Uterushöhle armirt, bezw. zur Einführung von flüssigen Arzneimitteln, z. B. Jodtinctur, c zum Reinigen der Portio mit grossem Wattebausch versehen, zum Aufsaugen von Blut, Entfernen von Secret, Schorfen, überflüssiger Aetzflüssigkeit etc.

Simon'sche scharfe Löffel.

Dieselben werden von 3 bis zu 15 mm Querdurchmesser gebraucht.

contrahirt hat. Nach dem Gebrauch wird die Watte abgeschoben, oder über Spiritus- oder Gasflamme abgebrannt.

Technik der Ausschabung.

Soll ausgeschabt werden, so wird die Höhle ausgespült, sodann wird das Instrument in den Uterus eingeführt. Simon benutzte scharfe Löffel. Dieselben (Figur 102 und 103) werden in 6 bis 8

104

Scharfe Curette. Der Stiel ist aus Neusilber oder Kupfer gefertigt, um das Instrument biegen zu können.

105

Stumpfe Curette zur Entfernung der lose im Uterus liegenden Massen.

106

Uterusstopfer, a obere Fläche.

verschiedenen Grössen angefertigt. Der grösste dient dazu, grosse weiche Geschwülste zu entfernen, mit den kleinsten Löffeln kann man in den Cervix und in den Uterus eindringen. Ein Fehler dieser Löffel sind die festen Stiele. Geeigneter und mehr gebraucht sind Uterus-

curetten mit biegsamem Stiel (Figur 104). Oben an der weichen Kupfer- oder Neusilberstange befindet sich eine ovale, nicht sehr scharfe Stahlschleife, mit welcher die Innenfläche des Uterus abgeschabt wird. Ich benutze einen Satz Curetten, deren obere Breite den Dilatatoren und Sonden genau entspricht. In jedem einzelnen Falle wählt man die Curette, die so breit, als der Canal weit ist.

Auch diese Instrumente müssen völlig aus Metall hergestellt werden, so dass sie sterilisirt werden können.

Man schabt, nicht einmal rechts, einmal links, ohne Plan, sondern man fängt an einem Punkte an, z. B. in einer Tubenecke, dann führt man immer weiter herumgehend die Curette nach ganz bestimmtem Plane parallel so viele Male so von oben nach unten, dass die ganze Innenfläche des Uterus getroffen wird. Von Zeit zu Zeit geht man mit der Curette nach aussen, das Abgeschabte herausbefördernd. Diese Massen werden in ein bereit gehaltenes Gefäss gelegt zur späteren mikroskopischen Untersuchung. Glaubt man fertig zu sein, so tastet man nochmals den Uterus mit der Curette aus, ob man auch überall auf der harten Uterusmuskulatur schabt und nicht mehr in der weichen Schleimhaut. Mit einer kleinen Curette kratzt man die Tubenecken noch aus und befördert mit ihr, mit Spülung und mit dem Uterusstäbchen die Hautfetzen möglichst nach aussen. Das Stäbchen wird vor jeder neuen Einführung in desinficirende Lösung getaucht, so dass also die „Wunden", die man gemacht hat, desinficirt werden.

Dies Herausbefördern der abgeschabten Massen wird auch durch mehrmaliges Einschieben und Herausziehen eines Jodoformgazestreifens bewirkt. In den Maschen der Gaze fangen sich die Fetzen, die an der Gaze haften bleiben.

Im Voraus will ich noch Folgendes bemerken:

Gelangt man an einer circumscripten Stelle der Uteruswand mit der Curette tief in weiches Gewebe hinein, das sich leicht zerstören lässt, oder ist eine ganze Uteruswand höckerig und uneben, so liegt wohl stets eine bösartige Geschwulst vor. Diese muss durch mikroskopische Untersuchung des Ausgekratzten diagnosticirt werden. Carcinom und Sarcom geben grosse, solide, weisse, undurchsichtige, feste Brocken, während die Schleimhaut in röthlichen, glasigen, fetzigen, zerdrückbaren, losen, leicht zerreissenden, im Wasser flottirenden langen Streifen abgeht. Kann man Nichts „abkratzen", weist man aber mit der Curette eine sehr unregelmässige, grosshöckerige Uterusinnenfläche nach, so liegt ebenfalls der Verdacht auf eine maligne Neubildung vor.

Das Ausspülen ist bei sehr weiten und voraussichtlich grossen Massen abgeschabten Materials zu empfehlen. Es ist zu unterlassen.

wenn man auch nur den geringsten, leisesten Verdacht hat, dass der Uterus perforirt ist. Stets sind wegen der Gefahr der Durchgängigkeit der Tuben sehr dünne Katheter (Figur 85, S. 181) oder Uteruskatheter mit Rückfluss anzuwenden. Sie sind mehrmals ein- und auszuführen, um die Fenster von den Fetzen zu reinigen und dadurch durchgängig zu erhalten.

Eine vortreffliche Methode ist die von mir zuerst angegebene Tamponade des Uterus mit Jodoformgaze.

Man nimmt 1 m lange, etwa 2 bis 3 cm breite Streifen Jodoformgaze und stopft diese nach der Auskratzung in die Uterushöhle bis an den Fundus. Dann zieht man, ohne irgendwie Schmerzen zu machen, den Streifen heraus, dadurch den Uterus sehr vollkommen und ausgiebig reinigend. Nachdem dies 2 bis 3 Mal wiederholt ist, wälzt man einen Streifen noch besonders in Jodoform herum und stopft, beziehungsweise „plombirt" nun den Uterus von neuem. Ich gebrauchte den Ausdruck „plombirt", um anzudeuten, dass die Uterushöhle ebenso fest und ebenso vollständig wie ein hohler Zahn angefüllt werden soll. Man lässt diese Streifen 24 oder 48 Stunden im Uterus liegen. Das Ende des Streifens hängt aus der Vulva heraus, so dass bei Schmerzen, die übrigens selten auftreten, der Streifen von Laienhänden entfernt werden kann. Dabei geht meist etwas Blut ab.

Diese Procedur wird mit einem glatten, nur an der Spitze rauhen Uterusstäbchen, dem „Stopfer", ausgeführt (Figur 106). Auch für diese Stopfer giebt es eine grosse Zahl Modelle. Diejenigen Stopfer, die oben scharf zulaufen, halte ich für schlecht, da sie leicht verletzen.

Die Vortheile der Uterustamponade bestehen darin, dass die Blutung prompt steht, dass der Uterus weit bleibt und sich nicht abknickt. Es bilden sich keine Recessus, in welchen Secrete stagniren, sondern die Jodoformgaze kommt mit der ganzen Innenfläche in Berührung, sie saugt die Secrete ein, desinficirt sie und erhält sie desinficirt; sie stillt prompt, namentlich bei gleichzeitiger Scheidentamponade, jede Blutung. Man hat also bei Fieber oder überhaupt bei nicht aseptischen Fällen den Vortheil, dass der Uterus weit bleibt, dass die Uterushöhle gleichsam dauernd entfaltet ist. Muss man, ohne dies Verfahren angewendet zu haben, bei der Nachbehandlung den Uterus ausspülen, so macht es namentlich bei abgeknicktem Uteruscorpus Schwierigkeit, durch die sich oft schnell verengernde Cervix in die Höhle zu gelangen. Die Secrete oder die Desinfectionsflüssigkeiten fliessen deshalb schlecht ab. Hält man aber den Uterus durch Jodoformgaze weit und gestreckt, so dringen grosse Katheter leicht ein, ein starker Wasserstrom reinigt ohne Schwierigkeit, ohne Gefahren und ohne Schmerzen die Höhle, selbst grosse, nachträglich gelockerte

Partikel werden entweder, an der Gaze klebend, herausgezogen oder herausgespült. Ausserdem aber werden unmittelbar nach der Herausnahme des Tampons eingeführte Arzneimittel sich gut im Uterusinnern verbreiten.

Man kann diese Gazestreifen in Jodtinctur, Terpentinöl, Liquor ferri, Protargol-Ichthyol-Argentumlösung, Jodoformglycerinemulsion u. s. w. oder in andere Medicamente tauchen. Man kann die Gazestreifen in Pulver, z. B. Calomel, Alaun, Argonin, Airol, Protargol u. s. w. vor dem Einführen umherwälzen. Man kann sie auch in Salben einhüllen, z. B. in Argentumsalben. Dann hat man den Vortheil, dass das Medicament noch Stunden lang auf die Uterusinnenfläche einwirkt.

Als Nachbehandlung führt man medicamentöse Stäbchen aus Ichthyol, Bortannin, Jodoformtannin, Alumen, Itrol, Airol, Alumnol oder andere Mittel in den Uterus ein. Sie schmelzen in der Körperwärme, so dass die Mittel ihre Wirkung entfalten können. Ebenso kann man bei weiter Höhle Salben, mit verschiedenen der genannten Mittel hergestellt, in den Uterus einspritzen (vergl. S. 96, Figur 50).

Sowohl nach der Ausschabung als auch ohne vorherige Ausschabung wird die Uterustamponade bei Endometritis angewendet.

Wenn der völlig mit Gaze angefüllte Uterus sich contrahirt, so wird durch Herabdrängen der Gaze der innere Muttermund dilatirt. Die Gaze an sich hat nicht etwa ein Quellungsvermögen wie die Quellmittel.

Auch bei reiner Hypersecretion, wo der therapeutische Plan mehr dahin geht, die Schleimhaut umzustimmen, als zu zerstören, ist die Uterustamponade ein vortreffliches Mittel. Durch Einstopfen von Gazestreifen und Herausziehen derselben reinigt man die Höhle von Schleim und comprimirt die Schleimhaut. Hierauf bringt man einen in ein Medicament getauchten Streifen, ein Uterusstäbchen mit dem Medicament oder Salbe in die Höhle ein. Auf die vom Schleim befreite Schleimhaut wirkt das Mittel gut ein.

Ist der Uterus sehr weit und will man ihn verkleinern, so ist eine Nachbehandlung der Innenfläche des Uterus mit Jodtinctur und Glycerintamponade der Scheide unerlässlich. Man kann Jodtinctur mit der Spritze einspritzen, mit dem Stäbchen einwischen, aber auch z. B. so einführen, dass man in einem Uteruskatheter in situ eine Spritze voll Jodtinctur einspritzt. Unmittelbar danach kann man mit Wasser nachspülen, um die ausfliessende Jodtinctur von der Scheidenwand zu entfernen.

5 bis 6 Tage — so lange, als man die Weite der Höhle beim Auswischen nachweist, muss nachbehandelt werden. Hört man, dass eine Ausschabung erfolglos geblieben, so liegt das oft an der unter-

lassenen Nachbehandlung. Die Ausschabung allein ohne Nachbehandlung hat nicht immer Erfolg. Abgesehen von der intrauterinen Jodbehandlung tamponirt man ebenso lange mit Glycerintampons die Scheide (Alaun 5, Acidi borici 10, Glyc. 200). Gleichzeitig giebt man innerlich Ergotindosen: Tinctura haemostyptica täglich 2 Esslöffel.

Ist diese Behandlung bei Menorrhagien durchaus unwirksam, so ist das der beste Beweis, dass der Grund der Blutungen nicht im Uterus, sondern in den Ovarien zu suchen ist.

Es ist sehr zu widerrathen, diese Behandlung zu kurze Zeit vor der Periode zu beginnen, weil nicht selten dann eine erhebliche Blutung eintritt, gegen die man nicht viel machen kann.

Einspritzung mit der Braun'schen Spritze[1].

Die älteste Behandlungsmethode uteriner Blutungen ist das Einspritzen von Liquor ferri mit der Braun'schen Spritze (Figur 107, S. 219) in die Uterushöhle.

Der Specialist besitzt meist 3 bis 4 verschieden grosse Uterinspritzen, um bei verschiedener Grösse der Höhle verschiedene Quantitäten einzuspritzen.

Ohne allen Zweifel ist es eine ausgezeichnete Methode der Blutstillung. Die Methode ist dem Auswischen weit überlegen und bei Vorsicht absolut ungefährlich.

Man verfahre in folgender Weise: Die Patientin liegt im Bett, ambulatorisch habe ich es noch nie riskirt, Liquor ferri in den Uterus zu spritzen. Die Vagina wird desinficirend ausgespült. Man führt ein Sims'sches Speculum in der Seitenlage ein. Nunmehr erkundet man mit der Sonde zunächst genau die Richtung und Weite der Uterushöhle und schiebt dann die Spritze mit Liquor ferri gefüllt ein, bis sie am Fundus anstösst. Zwar kann man bei Flexionen durch Biegen über einer Flamme dem Spritzenansatz jede Biegung geben, aber es ist im Gegentheil vortheilhaft, die Spritze gerade einzuführen, um die Höhle gestreckt wegen des Ausflusses zu erhalten. Dann zieht man die Spritze ganz wenig zurück, lässt etwa 2 Tropfen austreten und wartet etwas ab. Die Patientin wird aufgefordert, anzugeben, ob sie Schmerzen verspüre. Sind dieselben, was höchst selten ist, heftig, so tastet man von aussen an die beiden Seiten des Fundus. Sollte irgendwo Empfindlichkeit nachweisbar sein, oder sollten die Schmerzen nicht sofort nachlassen, so spritzt man keinen Tropfen mehr aus, lässt die Spritze ruhig liegen und zieht sie dann heraus. Sind keine Schmerzen vorhanden, oder

[1] Braun v. Fernwald: Uterusspritze (Mon. f. G. XXVI; Wiener med. Woch. 1878).

hören sie sofort auf, so zieht man die Spritze $^1/_2$ cm zurück und spritzt wieder einige Tropfen aus. So fährt man fort, bis die letzten Tropfen oberhalb des innern Muttermundes die Spritze verlassen. Dann schiebt man sie wieder langsam vorsichtig bis zum Fundus, lässt sie noch einige Zeit liegen und beobachtet im Speculum den Muttermund. Quellen neben der Spritze oder unmittelbar nach Entfernung derselben Liquor ferri-Tropfen oder schwarze Coagula aus dem Uterus aus, so ist weitere Gefahr nicht vorhanden. Bleibt aber, was besonders bei Blutungen nach Abort und weiter Höhle oder bei starken Flexionen geschieht, die ganze Flüssigkeit im Uterus, so sondire man nochmals mit der Spritze, drücke auch etwas von aussen auf den Uterus, um festzustellen, dass das Orificium internum durchgängig ist.

107

Braun's Spritze zur Injection von Flüssigkeiten in die Gebärmutterhöhle.

Selten treten unmittelbar nach der Injection oder nach einiger Zeit heftige, wehenartige Schmerzen: Uteruskoliken auf. Diese haben dann nichts zu bedeuten, wenn bei der combinirten Untersuchung die Aussenseite des Uterus sowie die Parametrien schmerzfrei sind. Eine Morphiuminjection beseitigt bald die Schmerzen, und eine Sondirung und Vaginalspülung macht den Weg für die austretenden Gerinnsel frei. Im Allgemeinen kann man sagen, dass der Zweck der Injection: Uterusverkleinerung, eher eintritt, wenn Uteruscontractionen, d. h. Schmerzen, vorhanden sind. Sie können aber so heftig werden, dass Morphium nothwendig wird. Bei peritonäaler Druckempfindlichkeit und Fieber wird mit Opium und Eisblase behandelt.

Die Einspritzungen mit reinem Liquor ferri sind ungefährlich, man kann sie auch zur Zeit der Menstruation bei Menorrhagie, selbst 3 bis 4 Mal hintereinander, anwenden. Die Patientin muss wenigstens aber an dem Tage der Injection das Bett hüten. Als Nachbehandlung ist die Scheide desinficirend von den Abgängen zu reinigen. Geschieht dies nicht, so kann eine aufsteigende Zersetzung zu Metritis führen. Oft gehen noch Tage lang häutige Fetzen aus dem Uterus ab. Ja die ganze Schleimhaut des Uterus kann wie ein Handschuhfinger ausgestossen werden.

In der Literatur sind einige Fälle verzeichnet, in denen eine schwere, ja tödtliche Peritonitis nach Anwendung der Braun'schen Spritze beobachtet wurde. Ob hier Sepsis, ob vorherige Durchbohrung des Uterus vorlag, weiss ich nicht. Durch eine Tube kann die Contraction erregende Flüssigkeit nicht hindurch. Läge die Spritzenöffnung zufällig auf einer dilatirten Tubenöffnung, so könnte man mit roher Kraft Liquor ferri hineinpressen. Aber wer hat schon weite Tubenöffnungen im Uteruscavum sicher gesehen? Ich jedenfalls nicht, obwohl ich bei unzähligen exstirpirten Uteris darauf achtete.

Jedenfalls habe ich bei meiner Methode Nichts dergleichen erlebt.

Die Braun'sche Spritze wird von manchen Gynäkologen nicht mehr gebraucht. Ich wende sie namentlich bei starken Menorrhagien im Klimakterium an, wenn ich bestimmt weiss, dass eine organische Krankheit nicht vorliegt. Man wiederholt dann die Injection an 2 bis 3 Tagen, weil eine Einspritzung meist noch Nichts nützt.

Von mir zuerst[1] und auch von Anderen sind Fälle beobachtet, bei denen es nach energischem Auskratzen zu völligen oder partiellen Verwachsungen kam. Meist handelte es sich um postpuerperale Uteri. Es war jedenfalls die oberste Schicht der weichen, verfetteten Uterusmuskulatur mit entfernt. Eben dasselbe tritt bei sehr energisch wirkenden Aetzmitteln, z. B. den Pasten aus Chlorzink, ein. Deshalb sei man mit Auskratzungen im Spätwochenbett vorsichtig.

Im Allgemeinen besitzt die Uterusschleimhaut eine grosse Regenerationskraft. Wie im Puerperium sich eine ganz neue Schleimhaut bildet, so wächst auch trotz starker intensiver Zerstörung, z. B. nach Ausätzung des Uterus mit reiner Carbolsäure, bald eine neue Schleimhaut. Dieser kommen alle Functionen und anatomischen Charaktere der normalen Schleimhaut zu, was dadurch bewiesen wird, dass gerade nach Ausätzungen und Ausschabungen die Conception leicht eintritt.

Die elektrolytische Behandlung.

Die Apostoli'sche Methode wurde mit grossem Enthusiasmus aufgenommen. Jetzt haben sich wohl die kostspieligen Apparate bald amortisirt, so dass nur noch wenige Gynäkologen für diese Methode schwärmen. Man muss Apostoli das Verdienst zurechnen, dass er die elektrischen Behandlungsmethoden dadurch, dass er die Stromstärke dosirte, erst zu einer wissenschaftlichen machte.

Diese Behandlung ist eine eigenartige Aetzungsmethode der Uterusschleimhaut.

---

[1] C. f. G. 1894, p. 1337. — Küstner: ibid. 1895, p. 809. — Pfannenstiel: ibid. 1896, p. 1037.

Dass eine Stromstärke bis zu 250 Milliampères Wirkung haben muss, ist wohl nicht zu leugnen. Die Elektrolyse in der Uterusschleimhaut wirkt wie ein energisches Aetzmittel. Dabei hat man den Vortheil völlig gleichmässiger Wirkung, die grosse Sicherheit der Asepsis, die vielleicht durch die kokkentödtende Eigenschaft starker Ströme erhöht wird.

Es ist zwar sicher, dass höchst hartnäckige Blutungen durch die Apostoli'sche Methode oft nachhaltig und ungefährlich gestillt werden. Es ist aber ebenso sicher, dass die Methode in anderen Fällen nicht nur wirkungslos ist, sondern sogar den Zustand verschlimmert.

Eigenthümlich ist, dass der Strom Contractionen des Uterus meist nicht hervorruft.

In dem beigegebenen Holzschnitt (Figur 108) habe ich die Apparate, welche zu dieser Behandlungsmethode nöthig sind, zusammengestellt. Oben die transportable Batterie. Durch Heben an dem Handgriffe werden die Gefässe der Batterie gehoben, so dass die Kohlencylinder eintauchen. Der Schieber vorn gestattet nacheinander eine immer grössere Anzahl von Elementen einzuschalten. Am Ende gehen die Leitungsschnüre zu den Elektroden ab. Man gebraucht meist intrauterin den positiven Strom. Derselbe geht zu einer Uterussonde, die, insoweit sie in der

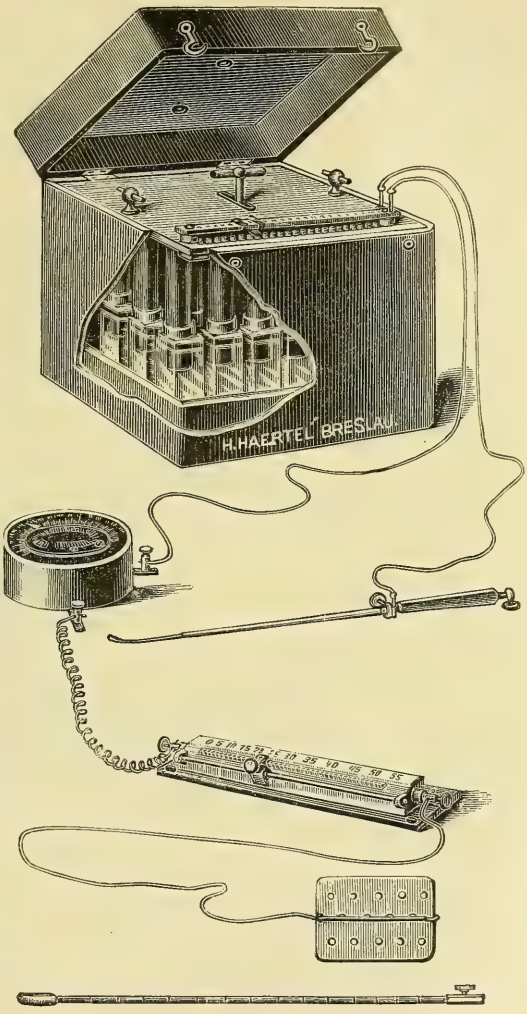

108

Apostoli's Apparat zur Elektrolyse.

Vagina liegt, durch eine übergeschobene Kautschukröhre isolirt ist. Am Handgriff befindet sich noch eine Schraube, für den Fall, dass man eine bipolare Sonde oder. eine Combination von constantem und inducirtem Strom anwenden will.

Die Leitungsschnur vom negativen Pol geht zuerst durch den Galvanometer, an welchem man die Stromstärke ablesen muss. Der Galvanometer ist mit einem Rheostaten verbunden. Vom Rheostaten geht der Strom in eine Blechplatte, die bei der Anwendung mit weichem Thon umgeben ist. Der Rheostat ist deshalb unumgänglich nöthig, weil man durch langsame Ausschaltung der Widerstände die Stromkraft ganz allmählich erhöhen kann. Dieses allmähliche Verstärken des Stromes, die Möglichkeit, vorsichtig, langsam, zu sehr hoher Stärke bis zu 250 Milliampères in die Höhe zu gehen, hat den Vortheil, dass die Schmerzen nicht erheblich werden. Geht man ruckweise vor, dadurch, dass stets auf einmal viel Elemente eingeschaltet werden oder der Strom unterbrochen wird, so ist diese plötzliche Unterbrechung und Zunahme für die Patientinnen sehr unangenehm. Zuletzt ist in der Figur unten noch eine Kohlenelektrode abgebildet, welche sich besonders bei Blutungen bewährt hat.

Man verfährt nun folgendermaassen: Die Sonde wird in den Uterus so eingeschoben, dass die Kautschukröhre über der Sonde die Scheide schützt, nur der uterine Theil liegt frei. Hierauf legt man die in einen Thonkuchen oder feuchte Watte gehüllte Blechplatte so auf den Leib, dass sich der Thon oder die Watte überall gut anschmiegt. Befinden sich in der Haut kleine Wunden, so sucht man diese Stellen zu vermeiden. Nunmehr schliesst man den Strom, nachdem mit dem Rheostaten die meisten Widerstände eingeschaltet sind. Unter genauer Beobachtung des Galvanometers und des Gesichtes der Patientin schaltet man langsam die Widerstände aus, so dass der Zeiger des Galvanometers in die Höhe geht. Klagt die Patientin über Brennen auf der Haut, so ist dies ziemlich gleichgültig, treten aber heftige Schmerzen im Leibe ein, so unterbricht man den Strom, wieder nicht plötzlich, sondern ganz allmählich: man lässt also den Strom „einschleichen“ und „ausschleichen“. Der Strom wirkt 5 bis 10 Minuten. Hierauf bleibt die Patientin, namentlich bei der ersten Anwendung der Methode, 1 Tag im Bette liegen. Man wiederholt die Procedur nach 4 bis 7 Tagen Pause und beobachtet oft, aber durchaus nicht immer, eine schnelle Sistirung der Blutungen. Bei Hypersecretion und eitriger Endometritis konnte ich ebenso wenig Erfolge erzielen, als bei Exsudaten.

Die Atmocausis von Pincus[1].

Die modernste Methode der Intrauterinbehandlung ist die von Pincus sogenannte Atmocausis oder Vaporisation des Uterus. Haben auch schon andere Autoren (zuerst Snegirew) die Application von heissem Wasserdampf auf die Uterusinnenfläche gelehrt, geübt und empfohlen, so hat doch Pincus entschieden das Verdienst, die Methode durch Angabe eines handlichen, gut fungirenden Apparates, durch sorgfältiges Studium der Wirkung und genaue Beschreibung der Ausführung popularisirt zu haben.



109

Pincus' Apparat zur Atmocausis.

Der Apparat besteht aus einem kleinen Dampfkessel (Figur 109 d), an dem ein Sicherheitsventil b und Thermometer a angebracht ist. Das Wasser wird durch einen Spiritusrapidbrenner (Figur 109 e) zum Sieden resp. zur Dampfentwickelung gebracht. Der Dampf wird durch einen starken, der Sicherheit wegen umsponnenen Gummischlauch (Figur 110 c) zum intrauterinen Theil — Atmocauter — geleitet. Ein doppelt durchbohrter Hahn (Figur 110 d) leitet den Dampf

[1] Snegirew: C. f. G. 1895, p. 74. — L. Pincus: Ueber Atmocausis und Zestocausis in der Gynäkologie (Samml. klin. Vorträge N. F., No. 238; C. f. G. 1899, No. 4).

zunächst durch das Rohr (Figur 110 b) in einen angeschobenen Schlauch, durch den der Dampf abströmt. Nun wird die Portio vaginalis in Steissrückenlage mit Simon'scher Speculis blossgelegt. Der Atmocauter (Figur 110 e, f) ist ein kleiner Fritsch-Bozeman'scher Intrauterinkatheter. Er wird, nachdem der blutende Uterus möglichst ausgetrocknet, oder bei vielem Fluor ausgespült und ausgewischt ist, in den Uterus bis über den inneren Muttermund, aber nicht bis an den Fundus eingeschoben. Wäre der Uterus, was meist nicht der Fall ist, eng, so müsste er vorher dilatirt werden. Der Atmocauter ist zum Schutz der Cervix mit einem Mantel, e, von Holzmasse (Celluvert) bekleidet. Sobald der Ansatz sich im Uterus befindet, sieht man nach

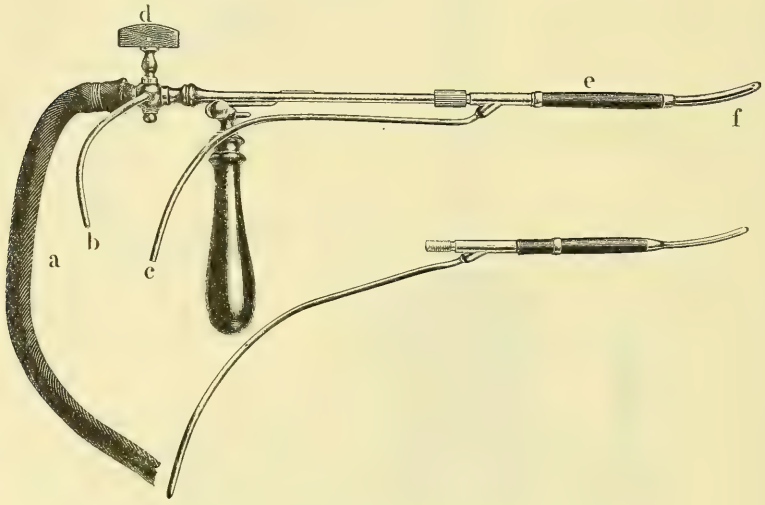

110

Oben der Atmocauter, unten der Zestocauter von Pincus.

der Uhr und dreht den Hahn (Figur 110 d), so dass der Dampf in die Uterushöhle gelangt. Er fliesst mit dem entstehenden Condenswasser sprudelnd durch das Rohr (Figur 110 c) ab. Zur Atmocausis genügt bei einer Temperatur im Kessel, die man am Thermometer ablas, von 105 bis Maximum 115° R. die Zeit von 10 bis höchstens 30 Secunden.

Ist diese Zeit verstrichen, so dreht man den Hahn d, damit der Dampf bei b abströmt, entfernt schnell den Atmocauter aus dem Uterus und spült die Portio mit kühlem Wasser ab. Der heisse Wasserdampf hat also die Schleimhaut der Uterushöhle „verbrüht". Selbstverständlich kam er mit der ganzen Uterusinnenfläche in Berührung. Pincus gebraucht kurze Röhrenspecula aus Holz nach

Art der alten Bandl'schen teleskopischen Specula und Zangen mit abnehmbarem Griffe, wie sie schon Sänger vor Jahren angab. Mit Hilfe dieser Instrumente kommt er ohne Assistenz aus.

Die Patientin muss nach der Anwendung einige Tage zu Bett liegen. Ambulatorisch habe ich noch nicht gewagt, die Methode anzuwenden, doch wird sie allerdings gut vertragen.

Ist die Methode auch noch neu, erstrecken sich also die Erfahrungen noch nicht über Jahre, so lässt sich doch schon Folgendes sagen: Die Atmocausis ist ungefährlich, schmerzlos und wirksam. Selbstverständlich wird man sie nur anwenden, wenn Entzündungen oder Exsudate in der Nachbarschaft fehlen. Ich habe in mehreren Fällen von uterinen Blutungen, wo jede andere Methode im Stich liess, prompte Blutstillung erzielt. Die Schmerzen sind namentlich bei geringer Dauer der Anwendung sehr gering. Nachkrankheiten habe ich bei der beschriebenen vorsichtigen Anwendung nicht gesehen. Auch über Unglücksfälle ist Wenig berichtet, und wo sie eintraten, ist eine falsche Anwendung resp. Nichtbeachtung der Pincus'schen Vorschriften zu beschuldigen. Dass eine spätere Blutung nicht verhütet werden kann, ist selbstverständlich. Nach Regeneration der Schleimhaut und bei Fortbestehen der ätiologischen, ausserhalb des Uterus liegenden Gründe, kann es wiederum bluten. Doch sah ich dann meistens Besserung, d. h. dauernde Verringerung der Blutung. Es steht auch Nichts im Wege, wiederholt den Atmocauter zu gebrauchen. Selbst bei grosser, weiter Höhle, z. B. bei inoperablem Corpuscarcinom, habe ich die Atmocausis mit ausgezeichnetem Erfolge angewendet.

Erfahrungen bei Fluor liegen noch nicht viel vor. Indessen hoffe ich, bald darüber berichten zu können. Aprioristisch ist anzunehmen, dass die Atmocausis bei Gonorrhoe gut wirkt, da bekanntlich bei Einwirkung von hohen Wärmegraden die Gonokokken bald absterben.

Dass man durch energische, d. h. lang einwirkende Atmocausis die Uterushöhle oberflächlich zur Nekrose bringen kann, so dass sie nach Abstossung des Schorfes verwächst, ist nach Analogie der Therapie mit Dumontpallier'schen Chlorzinkstiften anzunehmen. Ich habe diese Behandlung nicht gewagt, sah aber einen von anderer Seite operirten traurigen Fall, wo nach Obliteration der Höhle unerträgliche, wehenartige, dauernde Schmerzen mir den Gedanken der Totalexstirpation oder Castration nahe legten.

Pincus hat noch einen anderen Ansatz: den Zestocauter construirt, welcher geschlossen ist und so von heissem Dampf durchströmt wird, dass nur das heisse Metall in Contact mit der Uterusschleimhaut kommt. Das Instrument soll bei engem Cavum uteri, zur isolirten Aetzung der Cervixschleimhaut und bei Erosionen gebraucht werden.

Er scheint mir vor dem leichter zu handhabenden Paquélin keinen Vortheil zu besitzen. Mir persönlich fehlen darüber Erfahrungen.

F. Die pathologischen Zustände der Cervix uteri[1].

Aetiologie.

Die Portio ist vielen Schädlichkeiten ausgesetzt; bei der Geburt wird sie zerrissen, die Narben bewirken in einzelnen Partien Stauung und Hypertrophie, in anderen Anämie und Schrumpfung. Sie führen zum Verschluss von Drüsenabschnitten in der Tiefe. Heilen die Einrisse nicht zusammen, so klafft der Cervicalcanal. Theile der Innenfläche, welche eigentlich intracervical unter gegenseitigem Druck sich befinden, gelangen durch Umkrempelung beider, einer oder einer halben Lippe nach aussen.

Der fehlende Gegendruck der Cervicalwände und die Circulationsstörung in Folge der Narben führt zu Hyperämie und Schwellung der cervicalen Schleimhaut, die nun hypersecernirend frei in der Vagina liegt. Die Häufigkeit der Erosionen bei Tripper legt auch den Gedanken nahe, dass „Trippererosionen" dadurch entstehen, dass in den blossliegenden, weichen, feuchten Epithelien der Gonokokkus besser wuchern kann, als in der festen, mit Plattenepithel bedeckten Portio.

Auch sind die veränderten Druckverhältnisse in der Vagina von Bedeutung. Ist bei einer Nullipara die Vulva geschlossen, die Vagina eng, so macht der ganze Beckenboden einen Theil der Abdominalwandung aus. Aber bei Multiparen mit schlaffer, weiter Scheide, klaffender, zerrissener Vulva und mit Senkung der vorderen Vaginalwand ist der Gegendruck der Vagina zu gering. Durch die Senkung der Scheide werden die Gefässe gezerrt, es entsteht Stauung; die Stauung wiederum verhindert die Involution im Puerperium, die Portio bleibt gross, dick, hyperämisch und unregelmässig.

---

[1] Roser, Das Ektropium am Muttermunde: Archiv d. Heilkunde 1861. — C. Mayer: Klin. Mittheilungen a. d. Gebiete der Gynäkologie. Berlin 1861, Hirschwald. — Ruge und Veit: C. f. G. 1877, No. 2; Z. f. G. II. — Ruge: C. f. G. 1880, p. 489; Z. f. G. V. — Nieberding, Ueber Ektropium und Risse am Halse der schwangeren und puerperalen Gebärmutter. Würzburg 1879, Staudinger. — Leopold: A. f. G. XII. — H. Klotz: Gynäkologische Studien. Wien 1879, Seidel & Sohn. — Fischel: A. f. G. XV, XVI; C. f. G. 1880, 425; Prager Ztschr. f. Heilkunde II, 261. — Heitzmann: Spiegelbilder der gesunden und kranken Vaginalportio und Vagina. Wien 1883, Braumüller. — Schröder: Charité-Annalen 1880, p. 243. — Ackermann: Virchow's A. XLIII, 88. — Simon: Mon. f. G. XXIII, 241. — Billroth: Bau der Schleimpolypen. Berlin 1865. — Hofmeier: Z. f. G. IV; C. f. G. 1893, 33. — Dührssen: A. f. G. XLI.

Anatomie.

Nur selten ist eine der drei charakteristischen Affectionen der Portio vaginalis: Hypertrophie, Hypersecretion der Cervicalschleimhaut, Erosion, ganz allein vorhanden. Fast immer findet man, wenn auch das Eine vorwiegt, doch die zwei anderen Affectionen als Complication, beziehungsweise ist die eine Affection Grund oder Folge der anderen. Häufig besteht gleichzeitig chronische Metritis und Endometritis.

111

Folliculäre Erosion (nach Veit und Ruge), links normale Papillen mit Plattenepithel, daneben adenoide Wucherungen, in der Tiefe vielfache Drüsendurchschnitte.

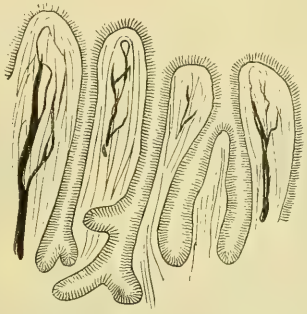

112

Papillomatöse Erosion. Einsenkung von neu sich bildenden Drüsenschläuchen, dazwischen Gewebsmassen, welche Papillen vortäuschen (nach Veit und Ruge).

Was zunächst die „angeborene“ Hypertrophie anbetrifft, so beruht oft eine pathologische Form der Portio auf einer fehlerhaften Umbildung des fötalen Uterus zum reifen Organe.

Nicht selten ist die Verdickung der Portio die Folge eines Cervicalkatarrhs, bei dem die Schleimhaut verdickt, aufgelockert ist und leicht

113

Erosion, Abrasion, rechts und links Papillen. In der Mitte Verlust des Epithels, Hervorquellung der subepithelialen Strata. Infiltration der Gewebe, Erweiterung der Gefässe, nach Fischel.

blutet. Der Schleim ist mikroskopisch mit weissen Blutkörperchen und Gonokokken gemischt, dabei kann er makroskopisch rein glasig sein. Auch im Spätwochenbett quillt oft Schleim massenhaft aus der Portio. Dabei kann die Aussenfläche der Portio völlig intact sein, und der Schleim aus der Uterushöhle stammen.

Häufig ist die Portio mit Erosionen bedeckt. Diese wurden früher als Geschwüre, d. h. granulirende Flächen, aufgefasst. Es ist das Verdienst von Ruge und Veit, auf diesen hochrothen Partien Cylinderepithel nachgewiesen zu haben. Die Erosionen finden sich auch bei Nulliparen, meist um den Muttermund herum in continuirlichem Zusammenhang mit der gleichfalls entzündeten Cervixschleimhaut, aber auch isolirte kleine Erosionen bedecken die Portio. Gerade diese Form kommt bei Gonorrhoe vor.

Oft sieht man Erosionen auf den durch Geburten zerrissenen Portionen Multiparer. Man erblickt eine grosse oder kleinere, sich auf eine oder beide Muttermundslippen erstreckende, geröthete Partie mit

114

Erosives Geschwür.
Rechts die stark infiltrirte Geschwürsfläche, links eine Partie dünn endendes Plattenepithel.

115

Erosion.
Rechts Papillen und Drüsen mit Cylinderepithel, links Plattenepithel, über eine Papille gewachsen.

oft unregelmässiger Oberfläche. Deutlich hat diese Partie einen anderen Ueberzug als die normale Portio. Wenn die Oberfläche granulirt aussah, so sprach man von granulöser oder papillomatöser Erosion. Folliculär hiess eine Erosion, wenn in dem Geschwür Follikel, Ovula Nabothi, Retentionscysten mit schleimigem Inhalt sich befanden, varicös, wenn in der Erosion ektatische Venen verliefen.

Man nahm also früher an, dass die Oberflächenepithelien abmacerirten und die nun blossliegenden, gereizten Papillarkörper hypertrophirten. In diesem Sinne kommen, wie Fischel nachwies, „Erosionen“ vor. Der Typus dieser Erosionen sind die Substanzverluste auf einem prolabirten Uterus. Hier an der vor den äusseren Genitalien liegenden, von Kleidung und Schenkeln maltraitirten, durch Stauung

hyperämischen Portio finden sich factisch erosive Geschwüre. Figur 113 ist eine mehr schematische Abbildung. Figur 114 ist derselbe Befund, nach einem Präparat gezeichnet. Man erblickt die starke Infiltration der Geschwürsfläche, welche kein Epithel trägt. Auf der linken Seite befindet sich ein Plattenepithel, das an dem erosiven Geschwür endet. Bei den typischen „Erosionen" handelt es sich um etwas anderes. Die „Erosionen" sind mit Cylinderzellen bedeckt.

Die physiologische Grenze zwischen dem Cylinderepithel der Uterushöhle und dem Plattenepithel der Portio ist inconstant und individuell verschieden. Ja, es kann sich in dem Uterus atypisches Plattenepithel und auf der Portio atypisches pathologisches Cylinderepithel finden.

Dem die Erosion bedeckenden Cylinderepithel (vergl. Figur 115) kommt eine erhebliche Wachsthumsenergie zu, so dass es, in die Tiefe wachsend, drüsenartige Gebilde hervorbringt. Küstner wies nach, dass Einwirkung von Adstringentien im Stande ist, da Plattenepithel zu erzeugen, wo vorher Cylinderepithel sich befand, Zeller, dass bei alten Entzündungen im Uterus sich das Cylinderepithel in atypisches Plattenepithel verwandelt.

Nicht selten kommt es zum Verschluss eines Theiles einer Drüse oder der ganzen Drüse. Eindickung des Secrets, auch Compression des Ausführungsganges durch geschwollenes, periglanduläres Gewebe, durch Narben in Folge von Rissen, durch benachbarte gefüllte Drüsen, durch starke Wucherung des oberflächlichen Epithels zwischen den Ausmündungsgängen der Drüsen, hindert das Ausfliessen der Drüsensecrete. Kann die Drüse ihr Secret nicht entleeren, so entsteht eine Retentionscyste, ein Ovulum Nabothi. In der Tiefe hindert ein starker Widerstand der umgebenden Gewebe die Entlastung der Cyste. Wo der Widerstand fehlt — an der Oberfläche — geht die Bildung der Cysten leichter vor sich. Sie ragen über die Oberfläche hervor. Der Schleim schimmert durch die dünne Haut. Die Grösse variirt von 1 bis 10 und mehr Millimeter Durchmesser. Grosse Ovula sind seltener, als kleine. Es findet sich mitunter nur ein Ovulum oder eine geringe Anzahl, in anderen Fällen sind so massenhafte Ovula vorhanden, dass die Portio stark vergrössert, folliculär degenerirt erscheint.

Durch zunehmenden Innendruck bei seitlichen Widerständen schiebt sich die Cyste allmählich nach aussen über die Oberfläche hervor. Sie wird sogar polypös und hängt an der Portio, oder aus dem Muttermund, heraus (Figur 116 b, b). Ein solcher Polyp kann einkammerig sein, wie eine Perle aus dem Muttermund hängen und allmählich einen immer längeren Stiel bekommen. Es können aber auch mehrere Drüsenabschnitte wuchern, und, befreit vom Druck der umgebenden

Gewebe, in der Scheide bedeutend an Ausdehnung zunehmen. Wuchert der Polyp aus der Cervicalhöhle nach aussen, so trägt er auf seiner Oberfläche dasselbe Cylinderepithel, wie in den Retentionscysten. Doch verwandelt sich das Cylinderepithel dann in Plattenepithel, wenn der Polyp lange Zeit in der Scheide liegt.

Derartige Polypen haben sehr verschiedene Formen. In der Figur 116 sieht man zwei kleine, als Ovula Nabothi zu bezeichnende Polypen (b, b). In Figur 117 sind zwei gestielte, aus der Portio heraushängende Polypen abgebildet. Aber es kommen auch Polypen von 4 bis 5 cm Durchmesser vor. Stets sind die grösseren von den Scheidenwandungen platt gedrückt, da sie nur aus Schleimhautgebilden bestehen und in Folge dessen sehr weich sind.

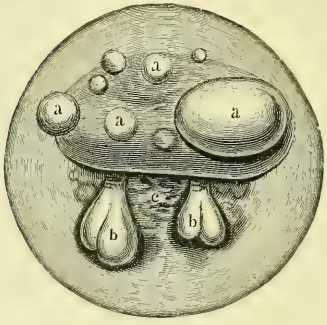

116

Portio mit Erosion c, Ovulis Nabothi verschiedener Grösse a, a, a, und mit kleinen aus Ovulis Nabothi gebildeten Schleimpolypen b, b.

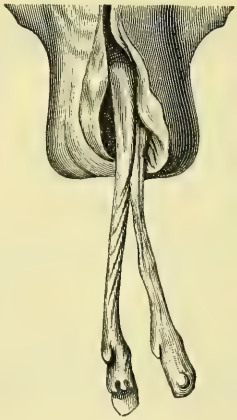

117

Zwei langgestielte Schleimpolypen, aus dem Cervix heraushängend, nach Billroth.

Mitunter findet sich eine so erhebliche Hyperplasie der Drüsen, dass eine Portio in toto aus lauter kleinen Cysten bestehen kann. Die Portio ist in einen cavernösen Tumor verwandelt, das Bindegewebe ist verdrängt, bei einem Schnitt durchdringt man unzählige kleine, mit Schleim gefüllte Retentionscysten. Darunter befindet sich mitunter auch eine grössere von 1 bis $1^1/_2$ cm Durchmesser.

Bei dieser „cystischen Degeneration“ wird die Portio stark vergrössert; sie secernirt erhebliche Schleimmassen. Oft haben sich einige Cysten geöffnet, so dass hier massenhafte Cysten bläulich, glasig hindurchschimmern, dort die Oberfläche der Portio ein siebförmiges Aussehen, wie eine Decidua, hat.

Aber nicht immer sind die Cysten zu sehen, oft entleert man zufällig bei der Scarification tiefsitzende Ovula Nabothi, oder man

findet auch eine grosse Cyste bis tief am inneren Muttermunde bei der Amputation.

In seltenen Fällen gewinnt das Wachsthum eine ungeheure Ausdehnung. Die minimalen Acini werden fingerdicke Röhren, von zähem Schleim erfüllt, die hypertrophirende Partie verändert die Form der Muttermundslippe, von der sie entspringt. Nur einmal sah ich diesen Zustand ringsherum an der ganzen Portio, welche als grosser Lappen vor den Genitalien hing. Meist ist nur eine Muttermundslippe oder ein kleiner Theil derselben ergriffen. Im Laufe der Jahre entstehen faustgrosse Geschwülste, deren Oberfläche ein tonsillenartiges, unregelmässiges Aussehen hat. Man nannte diese grossen Polypen auch: folliculäre Hypertrophie der Portio vaginalis. Obwohl sie genetisch dasselbe sind, wie die oben geschilderten Schleimpolypen, so haben sie doch ein anderes Aussehen, da sich an ihrer Bildung das Parenchym der Portio und das sie bedeckende Plattenepithel betheiligt. Ja, es ist vorgekommen, dass das Cylinderepithel einer Retentionscyste papillomatös wucherte. Dann findet sich ein reines, von einem Drüsenlumen ausgegangenes Papillom, das über dem Cylinderepithel noch eine Schicht Plattenepithel trägt (Ackermann).

Symptome und Verlauf.

Bei diesen Hypertrophien der Portio bestehen Symptome, die man auch bei chronischer Metritis antrifft. Druckgefühl im Becken, Harndrang, Stuhlbeschwerden, unangenehmes Gefühl beim schnellen Setzen, Schmerzen beim Coitus, starke Secretion von wässerigem Schleim.

Die Erosionen unterhalten oft einen erheblichen Ausfluss schleimig aber auch rein eitriger Art. Dabei ist fast stets die Menstruation verstärkt. Die Erosion selbst ist so blutreich, dass beim Coitus, beim Stuhlgang oder beim Touchiren Blut abgeht. Ja, wenn nur beim Einschieben eines Röhrenspeculums die Erosion vom Gegendruck der Vaginalwand befreit ist, zeigen sich mitunter Punkte, aus denen Blutstropfen hervorquellen.

Bei grossen Schleimpolypen fliesst rein seröses, dünnflüssiges Secret aus, so massenhaft, dass am Morgen, nachdem sich in der Nacht die Flüssigkeit ansammelte, 30 bis 50 g hervorstürzen. Beim Coitus geht häufig etwas Blut ab, namentlich in der Schwangerschaft, wo der Polyp hyperämisch ist.

Die Schleimpolypen wachsen langsam. Sie kommen bei Verheiratheten und Unverheiratheten, bei jungen und alten Frauen vor, während die Erosionen sich besonders leicht an ein Wochenbett oder einen Abort anschliessen. Auch bei Gonorrhoe entstehen Erosionen der Portio.

Diagnose.

Die Diagnose wird durch Digital- und Speculumuntersuchung gestellt. Die Portio macht einen auffallend weichen, sammetartigen Eindruck beim Touchiren. Mit dem Nagel kann man das Epithel abkratzen, aber zum Unterschied vom Carcinom nicht Bröckel abdrücken. Im Speculum sieht man oft deutlich Ovula Nabothi durchschimmern. Auch entdeckt man die kleinen Hervorragungen als harte Körner mit dem Finger. Die Schleimpolypen sind nicht immer leicht zu fühlen. Mit Erstaunen erblickt man mitunter im Speculum einen grossen, bläulichrothen Polypen, der so weich ist, dass er dem Finger überall ausweicht und nicht gefühlt wird. Die an der Aussenfläche der Portio hervorragenden Röhrenpolypen haben ein eigenthümlich runzliges Aussehen, sind unregelmässig gestaltet, aber stellen auch vollkommen gleichmässige ovale Gebilde vor, so dass man an einen myomatösen Polypen denken kann. Ja, es findet sich ein als Myom zu diagnosticirender muskulöser Polyp, der aber doch beim Durchschneiden eine oder mehrere mit Cylinderepithel ausgekleidete Cysten enthält. Das Aussehen trennt sie vom Papillom. Beim Durchschneiden fallen sofort die grossen Retentionscysten mit glasigem Schleim auf.

Bei grösseren Erosionen kommt die Differentialdiagnose zwischen Carcinom und Erosion in Betracht. Die Erosion schliesst sich häufig an ein Puerperium an, kommt im jugendlichen Alter vor, schädigt zunächst nicht das Allgemeinbefinden, ist an der Oberfläche weich, überzieht die hypertrophirte Portio in grösserer Ausdehnung, bildet keine circumscripten harten Tumoren und verschwindet vor Allem schnell bei richtiger Behandlung. Setzt man einen Haken tief in das Gewebe, so reisst er nicht aus. Spontane, atypische starke Blutungen fehlen.

Indessen wird sich selbst der erfahrene Gynäkologe irren können und ein beginnendes Carcinom für eine Erosion halten oder umgekehrt. Es ist deshalb in jedem zweifelhaften Falle die sofortige mikroskopische Untersuchung nöthig.

Behandlung.

Es wird zunächst die Portio gereinigt, damit nicht eine Blutung die Beobachtung stört. Dann stichelt man die Portio (Figur 87, S. 190), einerseits, um die sichtbaren oder unsichtbaren Ovula Nabothi zu entleeren, andererseits um durch die Blutung depletorisch zu wirken. Mit einem kleinen, scharfen Löffel (Figur 103, S. 213) kratzt man, am inneren Muttermund beginnend, den Cervicalcanal aus und die Erosion ab. Die Blutung aus der Schleimhaut wirkt depletorisch, auch werden kleine Polypen zerstört und Wulstungen entfernt. Dadurch allein ist

Heilung nicht zu erzielen, weil man nur einen Theil der kranken Epithelien entfernt. Nachdem man die blutenden Epithelien abgewaschen, legt man einen Bor-Glycerintampon (1 : 10) vor die Portio. Diesen entfernt man nach 24 Stunden und reinigt mit Watte die ganze Portio. Bei dicker Portio kann sie auch mehrere Male gestichelt, mit Jodtinctur bepinselt und durch mehrere Glycerintamponaden verkleinert werden.

Hat die Hyperämie abgenommen, so wird die vorher sorgfältig gereinigte Erosion geätzt. Ich nehme mit meinem Uterusstäbchen (Figur 101a, S. 213) nur einen Tropfen Acidum nitricum und betupfe zunächst die Erosion. Jede Partie bedeckt sich sofort nach der Aetzung mit einem weissen Schorf. Sehr sorgfältig wird die Erosion nach allen Richtungen hin geätzt, das Gesunde wird geschont. Namentlich in die Risse hinein und in die Winkel des Muttermundes dringt man mit dem Aetzmittel. Danach fährt man in die Cervix hinein, gleich möglichst hoch bis an den inneren Muttermund, aber nicht darüber hinaus. Durch Andrücken an die Wandung wird die Salpetersäure aus der Watte ausgedrückt. Auch hier geht man wohl 6 bis 10 Mal ein, um jede Stelle zu treffen. Bräunliche Massen fliessen aus dem Muttermunde aus. Diese wischt man ab, betrachtet noch einige Zeit die Portio, ob wohl hier und da noch eine ungeätzte rothe Partie sich befindet und legt schliesslich Jodoformgaze vor die Portio. Die ganze Procedur wird ambulatorisch ausgeführt. Die Aetzung der Erosion selbst ist nicht, die Ausätzung des Cervicalcanals nur wenig schmerzhaft. Klagt die Patientin über Brennen, so verschwindet dies schon nach wenigen Minuten.

Man kann freilich das ganze Verfahren, d. h. Stichelung und Aetzung, auf eine Sitzung zusammendrängen, doch ist dabei der Erfolg keineswegs so sicher, als wenn man langsam und sorgfältig verfährt.

3 bis 4 Tage lang lässt man jetzt die Scheide ausspülen. Ist die Portio noch dick, so wird mit Bor-Alaun- oder Ichthyolglycerintampons (1 : 10), die sehr gut austrocknend wirken, nachbehandelt, oder man behandelt trocken mit Pulvern oder mit Pulverbeuteln. In frischen Fällen, namentlich im Spätwochenbett, tritt schnell die Heilung ein. Die Portio kann ganz rapide abschwellen. Auch mit einem spitzen Paquélinbrenner kann man die Portio ätzen, und die Ovula Nabothi durch Einstechen und Ausbrennen zur Verödung bringen. Das locale Bad der Portio mit Acetum pyrolignosum ist sehr beliebt. Ich wende mehr reinen Liquor Aluminii acetici an, der in das Röhrenspeculum gegossen, und dann mit dem Uterusstäbchen in den Cervix hineinbefördert wird.

Ich kann versichern, dass ich die grössten Erosionen, die beide Muttermundslippen bedeckten, auf diese gefahrlose Weise ambulatorisch behandelnd, völlig und definitiv geheilt habe. Es ist durchaus nicht nöthig, die Portio sofort zu amputiren. Ja, die Verengerung des Eingangs in den Uterus giebt oft zu Sterilität oder auch zu Dysmenorrhoe Veranlassung.

Ist es aus socialen Gründen der Patientin unmöglich, sich gynäkologisch behandeln zu lassen, so verordne man 2 Mal täglich Ausspülung mit Salicylsäure (20 Acid. salicyl. zu 200 Alkohol, davon 2 Esslöffel zu 1 l Wasser). Auch bei dieser Selbstbehandlung sieht man mitunter die grössten Erosionen in 3 bis 4 Wochen verschwinden. Nur müssen diese Ausspülungen Abends im Liegen gemacht werden (vergl. S. 92).

In einem Falle aber ist der Erfolg kein dauernder, nämlich bei der sogenannten folliculären Erosion oder bei cystöser Degeneration der Portio, d. h. bei so massenhaften Ovulis Nabothi, dass die Entleerung der oberflächlichsten keinen grossen Einfluss hat. In diesem Falle, wo nach wenigen Wochen bei neuer Stichelung wieder neue Schleimmassen ausfliessen, kann man sich zunächst durch wiederholte Stichelung helfen. Namentlich ist es vortheilhaft, in diesen Fällen mit einem spitzen Thermocauter in die Ovula Nabothi energisch hineinzubrennen und sie dadurch zu zerstören.

Amputation der Portio.

Sind viele Ovula Nabothi vorhanden und kommen nach der Stichelung und Cauterisation immer wieder neue Ovula an die Oberfläche, ist es ausserdem der Wunsch der Patientin, lieber schnell gesund zu werden, als sich lange behandeln zu lassen, so muss man eine derartige Portio amputiren. Wenn auch nicht die gesammte erkrankte Partie wegfällt, so bringt doch die Narbencontraction beziehungsweise -compression die Drüsen zur Verödung. Cervicalkatarrh mit massenhaftem Ausflusse verschwindet in derartigen Fällen wie mit einem Schlage. Die Operation selbst wird nach der S. 191, Figur 88, geschilderten Methode ausgeführt.

Die Figur 118 zeigt eine derartige Portio mit Erosionen bedeckt im Speculum. Das obere „Rieselspeculum“ ist, wie das untere, sehr kurz, vergl. auch Figur 23 e, f, S. 37. Denn soll die Portio herabgezogen werden, so ist es falsch, lange (Simon'sche) Specula zu gebrauchen. Um die Seitenhalter zu sparen, habe ich die seitlichen Theile (Figur 118 e, e) sehr hoch machen lassen. Dadurch wird das Operationsfeld gut zugänglich, und die Seiten der Vulva sind gegen Stichverletzungen beim Nähen gut geschützt.

Schröder (vergl. Figur 119 und 120) legte Werth auf das „Ausfüttern“ des Cervicalcanals mit Vaginalschleimhaut. Er schnitt die Portio weg und klappte einen Lappen nach oben. Wichtiger ist es nach meiner Erfahrung, auf zwei Punkte vor allem zu achten: 1. Der Muttermund muss weit bleiben. Es muss deshalb ein Keil so ausgeschnitten und die Vereinigung so gemacht werden, dass der Muttermund auch bei der Narbencontraction weit bleibt. Eine Verengung des Muttermundes führt zu Dilatation der Gebärmutter, zu Retention von Schleim und namentlich Menstrualblut. Die Schleimhaut hypertrophirt, und schliesslich tritt permanenter Abgang schwarzer Blutmassen oder wenigstens Menorrhagie ein.

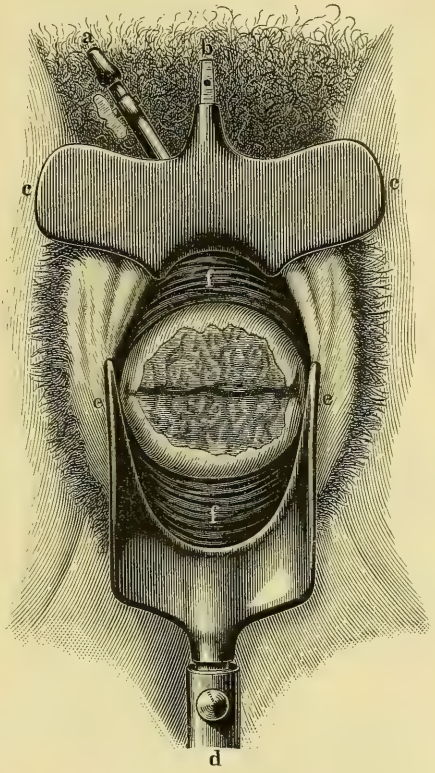

118

a, b, c Rieselspeculum, die Flügel c c haben den Zweck, die Schamhaare und Schamlippen möglichst aus dem Gesichtsfeld zu verdrängen. Bei b wird das Speculum in den oberen Handgriff des Simonschen Speculums eingefügt, a Rohr, an welchem der Irrigatorschlauch befestigt wird, e e grosse Schamlippen, f f Scheide, d unteres Speculum, unten am Griffe d befestigt. Zwischen beiden Speculis die Portio vaginalis, deren beide Lippen mit einer zerklüfteten, papillomatösen Erosion bedeckt sind.

Ferner ist es wichtig — worauf Dührssen mit Recht hingewiesen hat, — dass die Nadeln knapp unter der Wundfläche weggehen. Führt man sie hinten zu tief durch den Rest der Portio, so wird das Peritonäum des Douglasschen Raumes durchstochen beziehungsweise festgenäht, dann erlebt man, dass jahrelang perimetritische Schmerzen zurückbleiben, gegen die eine Therapie ziemlich machtlos ist.

Das Rieselspeculum ist doppelt gearbeitet, am oberen Ende a fliesst die desinficirende, das Operationsgebiet permanent berieselnde Flüssigkeit ein. Verfügt man über geschulte Assistenten, so ist das Rieselspeculum überflüssig.

Sieht man auch in der Schnittfläche noch Cysten, so nähe man die Wundflächen doch aneinander; die Cystenreste veröden.

Mit dieser kleinen Operation wird viel Unfug getrieben. Es giebt Gynäkologen, die jeder Patientin vorreden, es könne aus der Erosion Krebs entstehen, und die dadurch die geängstigten Frauen bestimmen, sich die Portio abschneiden zu lassen. Oft giebt es dann Verengungen des Uterus, Dysmenorrhoe, Sterilität, Blutungen, chronische Perimetritis bei zu tiefem Durchführen der Suturen. Einem Cervicalkatarrh oder

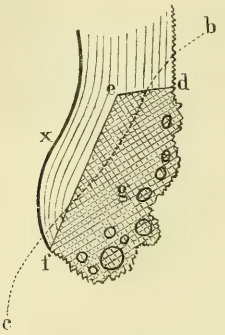

119

Schröder's Methode der Operation der Entfernung von Erosionen.

d e Querschnitt, den in e ein Schnitt von unten f trifft, g die Erosion, mit ihrem Mutterboden wegfallend, b c Nahtführung, x der Punkt, von dem aus bei der keilförmigen Excision der Schnitt nach e geführt werden würde.

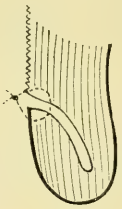

120

Andere Muttermundslippe nach Vollendung der Operation.

einer Endometritis ist wegen des engen Muttermundes nicht mehr beizukommen. Pessarien haben keinen Halt mehr. Der Patientin ist sicher mehr geschadet als genützt.

Emmet'sche Operation[1].

Küstner legte besonderen Werth darauf, dass durch plastische Operationen die Portio wieder in ihrer alten Form hergestellt wird. Er sah dadurch Verschwinden der Hyperämie und Hypersecretion des Cervix.

Befindet sich ein bis in das Scheidengewölbe reichender Riss in der Portio, so kann man diesen Riss vereinigen. Emmet bezog eine ganze Reihe von schädlichen Folgen auf diese Risse. Olshausen nahm an, dass der Abort, Breisky, dass Cervicalcarcinombildung mit den nach Einrissen entstehenden Ectropien zusammenhängen. Ich halte

[1] Emmet, Risse des Cervix u. s. w. als eine häufige und nicht erkannte Krankheitsursache (deutsch von Vogel). Berlin 1874, Denicke. — Breisky: Wiener med. Woch. 1876, p. 188; Prager med. Woch. 1877, No. 28. — Olshausen: C. f. G. 1877, 13. — Spiegelberg: Breslauer ärztl. Ztschr. 1879, 1. — Sänger: Samml. klin. Vorträge 6, 1890. — Kleinwächter: Z. f. G. XVII, 289. — Dührssen: C. f. G. 1890, 4.

beides für zufällige Complicationen. Je mehr ich darauf achtete, um so mehr fand ich Fälle, wo ganz colossale Risse bei Frauen vorhanden waren, die viele Kinder glücklich geboren, und die nie abortirt hatten. Machen diese Risse Beschwerden, so handelt es sich um grosse, vom Risse ausgehende parametrane, den Uterus in seinen Bewegungen hindernde schmerzhafte Narben. Ist der Uterus ganz freibeweglich, so fehlen Aborte und andere Symptome, so dass ich betreffs der hohen Bedeutung der „Emmet'schen Operation" doch sehr Skeptiker bin. Die „Emmet'sche Operation" wird in folgender Weise gemacht: mit einer Muzeux'schen Zange erfasst man beide Lippen, sie in ihrer früheren Lage aneinanderpressend. Nun frischt man den Schlitz so an, dass die zwei Wundflächen gut aufeinander liegen. Dann näht man mit 4 bis 5 Suturen. Namentlich am oberen Winkel, wo leicht eine kleine Arterie angeschnitten wird, ist auf völlige Blutstillung zu achten. Der Hauptwerth ist auf den oberen Winkel zu legen, den äusseren Muttermund ganz klein zu machen, hat keinen Sinn. Als Nahtmaterial wendet man am besten Katgut an, damit man nicht später die Fäden zu entfernen braucht.

Von der Lappenbildung bei der Emmet'schen Operation bin ich wieder zurückgekommen. Besser ist es, den Wundflächen eine solche Richtung zu geben, dass sie gut aufeinander passen. Ist die eine Lippe dadurch, dass die seitlichen Risse nicht gerade seitlich sich befinden, oder dass die eine Lippe stark geschrumpft ist, sehr klein, so macht man in der Mitte einen sagittalen Entspannungsschnitt. Jedenfalls darf die Naht nicht gewaltsam die Wundflächen aneinander zerren, vielmehr müssen sie ohne Zerrung gut aneinander passen. Bei guter Anfrischung und richtiger Naht heilt jede Portio.

Nach glücklicher Heilung rückt die Narbe mehr nach der Seite, die Portio steigt höher und der Uterus nimmt wieder die normale Stellung ein.

Zur Naht nehme man Katgut, das gestattet, die Narbe unberührt zu lassen. Will man Seidenfäden bald entfernen, so reisst die Wunde beim Einschieben der Specula leicht auseinander. Silkworm aber ist schwer zu entfernen, da man die Fäden schlecht sieht, zerrt man sie gewaltsam heraus, so giebt es mitunter eine starke Blutung. Seidenfäden unterhalten lange Eiterungen.

Eine vortreffliche Methode bei einem nicht zu grossen Ectropium den Katarrh zu heilen, besteht in der tiefen Zerstörung der Schleimhaut mit dem Paquélin. Man verschorft 3 bis 4 Mal hintereinander die ganze, sichtbar zu machende Schleimhaut. Der Brenner dringt ca. 0,5 cm in die Tiefe. Ist die Vernarbung eingetreten, so ist der Katarrh, die Hypertrophie, die Erosion und das Ectropium verschwunden.

Diese bequeme, schmerzlose und erfolgreiche Behandlung Emmetscher Risse möchte ich besonders bei kleinen Rissen des Uterus empfehlen. Ist die Scheide am Risse betheiligt und der Uterus durch Narbenzerrung laterovertirt, so genügt allerdings das Brennen nicht.

Behandlung der Schleimpolypen.

Schleimpolypen werden abgeschnitten. Sind sie zu klein, so kratzt man sie mit dem scharfen Löffel ab und brennt die Ansatzstelle mit dem Paquélin aus. Wegen des Blutreichthums dieser Polypen ist es nothwendig, zu tamponiren und die Patientin 1 Tag das Bett hüten zu lassen. Bei starken Blutungen schiebt man einen kleinen, 2 cm langen und 0,5 cm dicken, in Liquor ferri sesquichlorati getränkten Tampon, der wiederum durch einen Scheidentampon fixirt wird, in die Cervix ein.

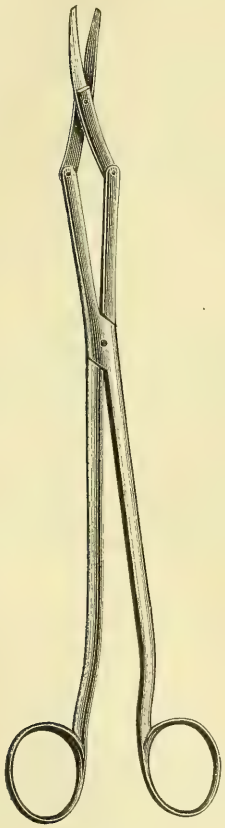

121

Scheere, zum Abschneiden von Schleimpolypen.

Eine für kleine weiche Polypen geeignete Scheere, mit der es auch gelingt, im röhrenförmigen Speculum zu operiren, ist die in Figur 121 abgebildete.

Schluss.

Zum Schlusse möchte ich noch betonen, dass der Hausarzt die geeignetste Person ist, die „kleine Gynäkologie“ auszuüben, denn ein Ueberhasten dieser Kuren, ein Zusammendrängen auf den möglichst kurz bemessenen Zeitraum eines Aufenthaltes in der Klinik, beeinträchtigt den Erfolg. Gerade die schonende, langsame Behandlung, wo man in einer Woche vielleicht nur einen, höchstens zwei Eingriffe macht, sichert am besten dauernden Erfolg und macht die Kranke nicht nervös. Alle gewaltsamen, hastigen Eingriffe, auch von der geschicktesten Hand ausgeführt, sind für die Kranken bei weitem nicht so vortheilhaft, als eine langsame, sorgfältige, nach allen Richtungen hin schonende Behandlung. Die erfolglose gynäkologische Localbehandlung ist am meisten Schuld daran, dass die Patientinnen, den Gynäkologen und der Gynäkologie misstrauend, sich der „Naturheilkunde“ zuwenden.

Achtes Capitel.

Die Lageveränderungen des Uterus.

A. Die typische Lage des Uterus[1].

Da der Uterus, wie Waldeyer mit Recht sagt, zu den am meisten beweglichen Theilen des menschlichen Körpers gehört, so nimmt er unter verschiedenen Bedingungen eine grosse Anzahl verschiedener Lagen ein, die sämmtlich als normale Lagen zu bezeichnen sind. So giebt es z. B. bei Füllung der Blase oder des Mastdarms eine für diese Verhältnisse normale Lage. Als typische Lage muss aber die Anteflexio-versio angesehen werden, bei der der Uterus in der Mitte des kleinen Beckens zwischen der Ebene des Beckeneingangs und der des Beckenausgangs liegt. So liegt der Uterus schon beim Fötus, so in der Schwangerschaft, so im Wochenbett, so findet man ihn bei ganz gesunden Frauen, so hindert er kein Nachbarorgan in seinen physiologischen Functionen.

Die Achse der Cervix verläuft in der Führungslinie des Beckens. Das Orificium externum steht im Planum interspinosum, in einer die Spinae ischiadicae verbindenden Linie, in der Höhe der Verbindung des Steissbeins mit dem Kreuzbein.

Man hatte früher nach Leichenuntersuchungen die Lage des Uterus bestimmt. B. S. Schultze hat das grosse Verdienst, diese Methode von der Hand gewiesen und die moderne Lehre von der typischen Lage des Uterus begründet zu haben. Er erreichte seine Resultate durch die von ihm eingeführte Methode der sorgfältigen combinirten Untersuchung.

---

[1] Rokitansky: Lehrbuch der pathologischen Anatomie. 3. Aufl., 3. Th. Wien 1853, Braumüller. — Virchow: Virchow's Archiv 1854, I. — E. Martin, Neigungen und Beugungen der Gebärmutter. Berlin 1872. — Fritsch, Die Lageveränderungen und Entzündungen der Gebärmutter. 2. Aufl. Stuttgart 1885, Enke. — B. S. Schultze, Lageveränderungen der Gebärmutter. Berlin 1882, Hirschwald. — Pansch: Dubois' und Reichert's Archiv 1874, p. 702. — His: Archiv f. Anat. u. Phys., anat. Abth., 1878. — Küstner: Veit's Handbuch I. Wiesbaden 1897, Bergmann.

Die Scheide liegt in der liegenden Frau fast horizontal, nach oben concav. Zwischen ihr und dem Uterus, den Beckeninhalt überdachend, liegt die tellerförmige, leere Blase, unmittelbar auf ihr der Uterus. Die hintere Fläche des Uterus sieht nach oben und hinten. Der Fundus ist gegen den oberen Rand der Symphyse gerichtet. Die Portio sieht nach hinten und unten. Am inneren Muttermund, bei Multiparen mehr abwärts im Cervix, besteht ein Winkel. Es sieht also die untere

122

Lage des Uterus,
schematisch, bei leerer Blase und leerem Mastdarm.

Um die Uebersicht nicht zu stören, sind Buchstabenbezeichnungen weggelassen. Man sieht die tellerförmige Blase im Durchschnitt. Auf ihr liegend den mässig physiologisch-anteflectirten Uterus. An ihm vorn oben das Ovarium und Lig. lat., hinten die Abgangsstelle der Douglas'schen Falte. Hinter der Scheide die Ampulle des Rectum.

Fläche der Portio etwas nach unten. Der Uterus liegt bei leerer Blase unterhalb des Beckeneingangs. Hinter dem Uterus steigt links der Mastdarm herab, überragt aber oft die Mittellinie, so dass auf Durchschnitten der Theil über dem After ganz rechts liegt. Ist der Mastdarm stark gefüllt, so verschiebt er den Uterus nach vorn.

Die stark gefüllte Blase hebt den Uterus in die Höhe, schiebt das Corpus etwas nach hinten und macht den Winkel der Anteflexio grösser. Bedenkt man aber, dass die Blase ungemein dünnwandig ist,

dass sie sich — wie man sich bei der Katheterisation während einer Laparotomie überzeugen kann — nach allen Richtungen leicht ausdehnen lässt, so ist auch erklärlich, dass der Urin nach unten vorn, rechts und links ausweichen kann. Bei der Digitaluntersuchung gelingt es auch bei mässig voller Blase, den Urin wegzudrücken und die vordere Fläche des Uterus zu fühlen. Der Uterus wird also nicht etwa so erhoben, als wenn sich eine feste Kugel unter ihn schöbe, sondern der Uterus liegt auf der Blase, wie ein Kranker auf dem Wasserkissen.

Von besonderer Wichtigkeit ist, nicht zu vergessen, dass der Uterus erstens in toto nach allen Seiten, nach oben und unten verschieblich ist; dass er zweitens in der Art bewegt werden kann, dass der obere grössere Hebelarm, der Körper, dem unteren kleineren Hebelarm, der Cervix, Bewegungen — im entgegengesetzten Sinne — mittheilt, und umgekehrt die Cervix dem Körper; und dass der Uterus drittens in sich beweglich ist, so dass das Verhältniss der Bewegungen als zweier Hebelarme aufhört, und der Fundus isolirt nach irgend einer Richtung hin sich bewegt.

Alle diese Bewegungen kommen physiologisch in geringem Maasse vor.

Schon beim Aufrechtstehen sinkt, selbst bei der Jungfrau, nicht nur der Körper, sondern auch der ganze Uterus etwas nach unten, so dass die Scheide kürzer wird. Und beim Coitus wird der Uterus um 5 bis 6 cm erhoben, ohne dass etwa Schmerzen entstehen. Ebenso kann man die Portio des nulliparen Uterus, ohne erhebliche Schmerzen zu bereiten, bis dicht an den Introitus vaginae herabziehen. Stärker sind diese Veränderungen der Uteruslage bei den schlaffen Beckenorganen der Multiparae. Untersucht man im Liegen mit erhöhtem Becken, so sinkt öfter der Uterus so weit nach oben, dass der Finger nur eben die Portio erreicht. Massirt man etwas den Leib, so sinkt das Corpus der Wirbelsäule zu, und explorirt man dieselbe Frau im Stehen, lässt man etwas nach unten pressen, so gelangt die Portio so tief, dass sie schon beim Eindringen von 2 Fingergliedern in die Vagina erreicht wird.

Der Uterus ist demnach sehr beweglich, wenn auch seine Befestigungen excessiven Bewegungen Widerstand entgegensetzen. Man kann die paradox scheinende Behauptung aufstellen, dass die allbekannten Bänder des Uterus am wenigsten bei seiner Befestigung betheiligt sind, vielmehr ist es das den Gebärmutterhals seitlich umgebende straffe Bindegewebe, das den Uterus hoch hält. Durchschneidet man dies, z. B. bei meiner Methode der Uterusexstirpation, so kann man den Uterus nunmehr leicht und gut herabziehen.

Die eigentlichen Bänder sind 1. die Douglas'schen Falten, sie halten gleichsam den Uterus im Gleichgewicht. Ist z. B. die eine Falte entzündlich geschrumpft, so macht das Collum eine Achsendrehung, so dass der quere Muttermund schräg steht. Die Douglasschen Falten liegen hinten aussen in der Höhe des inneren Muttermundes, haben einen muskulösen Kern und gehen hinten zum parietalen Peritonäum, in das sie aufgehen.

2. Die breiten Mutterbänder verlaufen von den Uterusseiten nach hinten oben, sie liegen schlaff, dehnbar am Uterusrande und halten nicht eigentlich den Uterus. Oben verlaufen in ihnen die Arteriae und Venae spermaticae, unten die Uterinae. In der sogenannten Basis befindet sich jenes straffe, den Uterus hochhaltende Bindegewebe. Schrumpfungen in einem Ligament zerren, resp. verschieben den Uterus seitlich.

3. Die Ligamenta rotunda gehen vom obern Winkel an der Beckenseite herum zum Leistencanal, durchdringen ihn und strahlen unter der Haut aus. Dass sie den Uterus in Anteversion halten, beweist der Umstand, dass man durch Ziehen am Ende vor dem Leistencanal den retroflectirten Uterus antevertiren kann. In der Schwangerschaft halten sie, stark hypertrophirt, den Uterus an die vordere Bauchwand angelagert. Reisst bei der Uterusruptur die Cervix quer durch, so bleiben diese Bänder erhalten.

Der abdominelle Druck presst den Uterus an seine Unterlage, den Beckenboden, an, somit trägt der Beckenboden — die Fascien, das Fett, der Levator ani u. s. w. — die inneren Geschlechtsorgane. Dauernde Erschlaffung und Atrophie des Beckenbodens spielt bei der Senkung des Uterus eine wichtige Rolle. So entstehen Prolapse bei völligem Fettschwunde, z. B. nach Typhus oder schweren Krankheiten.

Pathologisch ist der Zustand dann, wenn der Uterus seine Lage so ändert, dass er keine der beschriebenen physiologischen Lagen einnehmen kann, oder dann, wenn in einer bestimmten Lage Fixation eintritt, und somit die physiologischen Bewegungen gehemmt sind.

Man unterscheidet Flexionen, bei denen der Körper sich vom Cervix abknickt, und Versionen, bei denen der Uterus sich in toto, ohne seine Form zu ändern, mit dem Fundus senkt.

Unter Senkungen oder Prolaps versteht man die Lageänderung, bei der der ganze Uterus oder ein Theil desselben nach unten herabsinkt; unter Elevation einen Zustand, der nur secundär eintritt, wenn ein Tumor den Uterus nach oben schiebt oder oben gefesselt hält; unter Torsion eine Achsendrehung des ganzen Uterus oder eines Theiles.

C. Anteflexio[1].

Bei der Anteflexio uteri ist der Körper in einem spitzen Winkel nach vorn vom Cervix abgeknickt. Der Winkel kann so spitz sein, dass die obere Hälfte parallel zur unteren verläuft. Es gehört dazu ein dünnwandiger, atrophischer Uterus. Derartige Fälle gehören — entgegen zur früheren Anschauung, wo man die physiologische Knickung für pathologisch hielt, zwar zu den seltensten Befunden, aber leugnen kann man ihr Vorkommen nicht.

Aetiologie.

Die Anteflexio ist ein Entwickelungsfehler, d. h. die Muskulatur des Uterus ist in der Entwickelung zurückgeblieben, dünnwandig und schlaff. Dann muss wegen des abdominellen Druckes der Winkel im Uterus spitzer sein, als bei normal dicker Muskulatur. Kleiner Uterus, starke Anteflexio, enges Orificium, unverhältnissmässig lange und dünne Portio kommen als Complicationen vor. Hier ist anzunehmen, dass mit dem Uterus auch das Pelveoperitonäum in seiner Ausbildung zurückgeblieben ist. In Folge dessen steht der Uterus höher, ist höher suspendirt. Solche Fälle ohne irgend eine Entzündung kommen angeboren vor.

Ist die Portio auffallend lang (vergl. Figur 123), so nimmt sie die Richtung der Scheide an. Bei festen virginellen Bauchdecken, namentlich bei habitueller Obstipation, halten die Därme den Uteruskörper fest gegen die Blase gepresst. Somit entsteht eine sehr erhebliche Anteflexio mehr dadurch, dass sich die Portio gegen den Körper, als dass sich der Körper gegen die Portio knickt. Figur 123 zeigt diese Verhältnisse.

Dabei bohrt sich der Fundus zwischen Blase und Cervix ein, die Blase hebt nicht den Körper, sondern schiebt sich vorn an ihm vorbei nach oben. Die Muskulatur am Knickungswinkel wird bei der dauernden Compression schlecht ernährt, dadurch kommt zu der angeborenen Atrophie noch eine secundäre Druckatrophie des Knickungswinkels. Die entsprechende obere Wand wird ebenso durch Auszerrung atrophisch,

[1] Marion Sims, Gebärmutterchirurgie (deutsch von Beigel). 3. Aufl. Stuttgart 1873, Enke. — Olshausen: A. f. G. IV, 471. — Schultze: A. f. G. IV, 373; VIII, p. 134; IX, 453; C. f. G. 1878, No. 7 u. 11; 1879, No. 3. — Spiegelberg: Volkmann's Vortr. 24. — Scanzoni: Scanzoni's Beitr. VIII. — Virchow: Beitr. z. Geb. u. Gyn. p. 323. — Schröder: Volkmann's Vortr. 37; A. f. G. IX, p. 60. — v. Grünwaldt: A. f. G. VIII, p. 414. — E. v. d. Warker: New-York med. Journal 1876, Juni. — Bandl: A. f. G. XXII, 408. — Klotz: Wiener med. Woch. 1882, No. 32. — Küstner: Veit's Handbuch Bd. I. Wiesbaden 1898, Bergmann.

so dass die Uteruswand oben und unten am Knickungswinkel abnorm dünn wird. Bei der menstruellen Congestion kann das Blut in die comprimirten, beziehungsweise gezerrten Gefässe des Winkels nicht eindringen, die Aufsteifung findet nicht statt, in dem Körper staut sich das Blut, dieser wird hyperämisch. Das Endresultat ist, dass sich der Körper, wie in einem leicht beweglichen Gelenk im Winkel bewegen lässt. Es entsteht also leicht aus der Anteflexio Retroflexio, und umgekehrt. Beide Lageveränderungen findet man bei derselben Patientin abwechselnd bei verschiedenen Untersuchungen. Durch diese Vorgänge wird die Circulation und dadurch der richtige Verlauf der Menstruation gestört. Dann leidet auch die Circulation in den Ovarien, und der Einfluss der pathologischen Verhältnisse der Ovarien führt wiederum zu Menstruationsstörungen.

123

Anteflexio uteri mit Col tapiroid.

Eine solche Patientin kann schwanger werden. Dann liegt das wachsende Uteruscorpus dicht hinter der Symphyse und sehr tief, so dass erhebliche Blasensymptome und Druckgefühl im Becken entstehen. In der späteren Zeit der Schwangerschaft steigt der Uterus zwar in der Regel nach oben, doch habe ich in sehr seltenen Fällen Incarcerationserscheinungen beobachtet, wie sie Ahlfeld beschrieben hat.

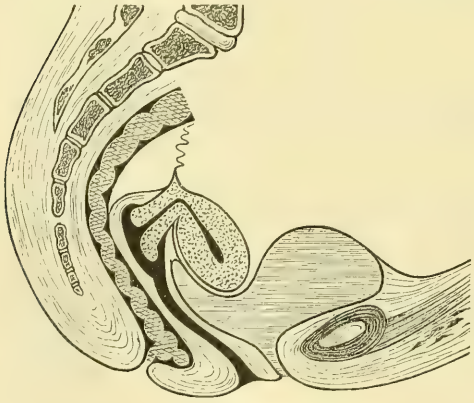

124

Anteflexio mit hinterer Fixation. Pilzförmig umgeworfene Portio vaginalis.

Besonders ungünstig gestaltet sich der Verlauf, wenn eine peritonäale oder subperitonäale Entzündung hinter dem Uterus besteht. Diese kann durch Fortleitung einer Entzündung der Cervixschleimhaut auf das Cervixparenchym und das anlagernde Bindegewebe, vielleicht auch bei chronischer Stuhl-

verstopfung, durch Auswanderung der Darmgase und Darmbacterien, und gewiss oft durch unsaubere Localbehandlung entstehen, so dass also der Schrumpfungsprocess in den Bändern mehr subperitonäal verläuft. Ferner erkrankt bei Tripper die Schleimhaut, das Parenchym des Uterus und die Tube. Fliesst dann infectiöses Secret aus dem Abdominalende der Tube aus, so kommt es zur Entzündung und Verklebung der Ovarien der Tuben und des Peritonäums im Douglas'schen Raume. Subperitonäale und peritonäale Entzündung und Verkürzung der Bänder am Uterus (Parametritis posterior) führen zur Verkürzung der Douglas'schen Falten und Fixation des Uterus am Knickungswinkel. Wird dann der Knickungswinkel des Uterus nach hinten und oben gezogen, so wird der Winkel spitzer, und der Fundus sinkt nach unten und vorn. In Figur 124 sieht man durch die zackige Linie die hintere Fixation dargestellt. Die gefüllte Blase ist nicht im Stande, den Fundus zu heben, sondern schiebt sich vorn am Uterus vorbei nach oben.

125

Retropositio, Retroversio cum Anteflexione.

Bei diesen Anteflexionen wird die Portio oft so gegen die hintere Vaginalwand gedrückt, dass eine Pilzform der Portio entsteht, geradeso, wie wenn man eine weiche Thonstange gegen eine harte Platte drückt. Man findet dabei eine Retropositio, beziehungsweise Retroversio uteri cum Anteflexione aus. Ein derartiger Fall ist abgebildet in Figur 125; hier kam es ausserdem durch Schrumpfung der Pseudoligamente zu Elevatio uteri, d. h. der Uterus ist in toto etwas nach oben gerückt.

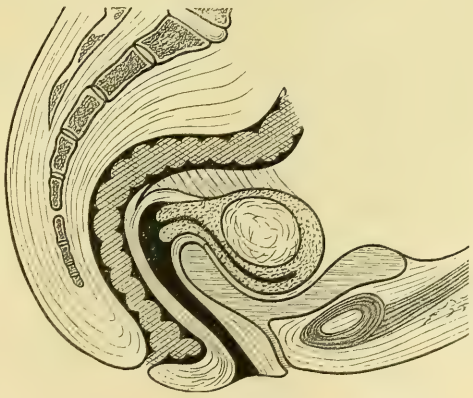

126

Starke Anteversio-flexio.
Myom der oberen Wand, totale Adhärenz der hinteren Uteruswand. Nullipara.

Zweifellos ist unter diesen Umständen die Hauptsache nicht mehr die Anteflexio uteri, sondern die Fixation, d. h. die Beschränkung der freien Beweglichkeit des Uterus. Man wird also diese Fälle auch unter die Pelveoperitonitis einrangiren können.

Auch bei Myomen im Uteruskörper kann eine Anteflexion entstehen oder sich verstärken. Es ist gleichgültig, ob das Myom in der vorderen oder hinteren Wand sitzt. Schon kleine Myome verstärken die Anteflexio, noch mehr grosse Myome. Sind hier die Bauchdecken straff, so kann das Myom tief in den Beckeneingang hineingepresst, anscheinend am Becken fixirt sein. Das Wichtige ist also das Schwererwerden und das Herabsinken des Fundus, der schon physiologisch auf der Blase liegt, also hier noch tiefer herabsinken und drücken muss (vergl. Figur 126).

Symptome, Verlauf, Behandlung.

Es sind vor Allem drei Symptome, welche mehr traditionell als faktisch richtig der Anteflexion zugeschrieben werden.

Urinbeschwerden, Sterilität und Dysmenorrhoe. Ein Blick auf Figur 124 und 126 zeigt, dass der tiefliegende Fundus die normale Ausdehnung der Blase hindert. Namentlich zur Zeit der Menstruation, wo die Hyperämie die Nerven für Reize empfänglicher macht, wo der Uterus schwerer und die Blase sich ebenfalls an der Hyperämie betheiligt, besteht häufiger Urindrang.

Heutzutage weiss man, dass weder die Dysmenorrhoe noch die Sterilität Symptome der Anteflexion sind. Ich werde deshalb Beides an geeigneten Orten abhandeln.

Da es Symptome, die ganz allein der Anteflexion zukommen, nicht giebt, so kann auch von einer speciellen Anteflexionsbehandlung keine Rede sein. Man wird also die Complicationen Metritis, Endometritis, Perimetritis u. s. w. nach den Regeln der ärztlichen Kunst behandeln.

Pessarien, die gegen die Anteflexion wirksam sein sollen, sind vielfach construirt, doch ist keines im Stande, einen spitzen Winkel des Uterus auszugleichen. Darüber aber ist kein Zweifel, dass oft ein gewöhnliches kleines Hodge-Pessar oder ein runder Ring durch Heben des Uterus Erleichterung schafft. Der Uterus, der beim Gehen, Stehen, bei der Defäcation an den Bändern zerrt und auf die Blase drückt, wird etwas erhoben und gestützt. Dies empfinden oft die Patientinnen als eine grosse Erleichterung.

D. Anteversion.

Aetiologie und Anatomie.

Ist der Uterus infiltrirt und chronisch entzündet, so dass der Knickungswinkel am inneren Muttermund ausgeglichen ist, oder hat ein perimetritischer Vorgang das untere Ende des Uterus hoch erhoben, oder das obere Ende des Uterus vorn unten fixirt, so besteht eine Anteversion. Danach muss also stets das Uterusparenchym oder seine Umgebung pathologisch verändert sein. Man kann die Entstehung einer Anteversion beobachten, wenn bei der Intrauterinbehandlung mit Laminaria der Uterus hyperämisch wird. Das physiologische Paradigma ist die Menstruation, bei der sich ebenfalls der Knickungswinkel ausgleicht.

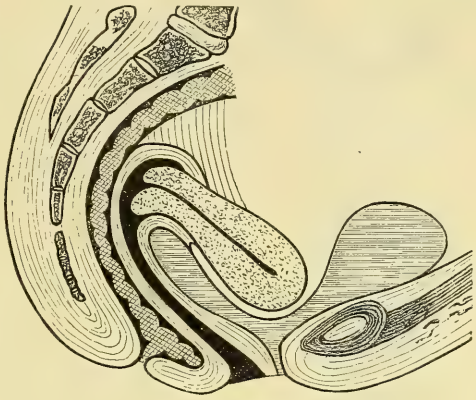

127

Anteversion,
nach Abort, Metritis und Perimetritis zurückgeblieben. Chronische Metritis. Adhäsionen im Douglas'schen Raume.

Nicht nur die hintere Fixation führt nebst der Infiltration zur Anteversion, sondern auch eine vordere. Tube und Ovarium der einen Seite können durch peritonitische Adhäsionen vorn seitlich so angeheftet sein, dass der Finger den Fundus nicht zu erheben im Stande ist.

128

Starke Anteversio-flexio.
Myom der oberen Wand, totale Adhärenz der hinteren Uteruswand. Nullipara.

Ebenso bewirkt ein Myom oder namentlich mehrere kleine, interstitielle, fundale Myome eine hochgradige Anteversion. Ein solcher Fall (Figur 128) kam mir zur Obduction. Im Leben war der antevertirte Uterus immobil und nicht zu sondiren. Bei der Section fand sich kein Douglas'scher Raum. Das Rectum, die Flexura sigmoidea.

die atretische, von Blut angefüllte Tube, das in ein Hämatom verwandelte Ovarium sinistrum bildeten eine Masse, welche die Hinterwand des Uterus bedeckte.



129
Mayer'scher Gummiring.

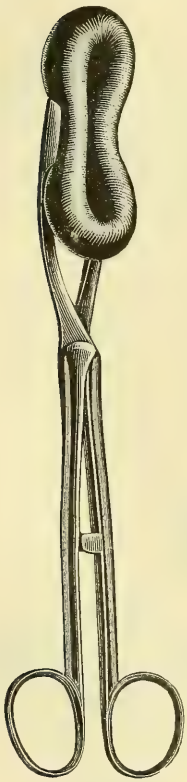

130
Pessarienzange von Fritsch, zum schmerzlosen Einführen der Ringe.

Symptome und Verlauf.

Da die Anteversion stets Folge oder Begleiterscheinung der Metritis, Perimetritis oder eines Myoms ist, so treten die Symptome dieser Erkrankungen in den Vordergrund. Es ist erklärlich, dass namentlich der während der Menstruation vergrösserte Uterus die Ausdehnung der Blase verhindert, dass somit der Urindrang häufiger eintritt. Im Spätwochenbett sah ich bei fixirter Anteversion erhebliche Menorrhagien. Ist der Uterus schlaff und weit, so dehnt das in das Uteruscavum ergossene Blut die Höhle aus und wird durch Wehen ausgestossen. Sind die acuten oder subacuten Entzündungen abgelaufen, so besteht eine Anteversion oft völlig symptomlos.

Diagnose und Prognose.

Die Diagnose wird durch die combinirte Untersuchung gestellt. Fühlt man den platt wie ein Brett das Becken überdachenden Uterus, so ist er oft von angelagerten Exsudaten kaum abzugrenzen. Gelingt es, diese zu beseitigen, so bringt die Lageveränderung an sich keinen Schaden. Demnach ist die Prognose gut.

Behandlung.

Alle Complicationen sind zu behandeln. Gegen die Anteversion hat man keine besondere Therapie nöthig. Drückt indessen der Uterus stark auf die Blase, oder zerrt er durch sein Gewicht an perimetritischen Adhäsionen, so thut oft ein einfacher runder Gummiring gute Dienste. Dieser nimmt in sein Lumen die Portio auf, sie füllt das Lumen aus, wird vom Ring gefesselt. Der Ring liegt so, dass seine Fläche parallel mit der hinteren Scheidenwand, beziehungsweise dem untersten Theil des Kreuzbeins und dem Steissbein verläuft. Der nicht biegsame Uteruskörper, den Bewegungen der Portio folgend, steht also senkrecht zur

Fläche des Ringes und wird von der Blase abgehoben. Figur 129 stellt einen solchen Ring dar, Figur 130 eine Zange zum Einführen dieser Ringe. Der Ring wird in der Zange fixirt, dann erst eingefettet. Nunmehr schiebt man, ohne die Genitalien der Patientin zu entblössen, den Ring an der hinteren Scheidenwand vorsichtig langsam in die Höhe, bis man nicht weiter nach oben dringen kann. Darauf öffnet man die Zange langsam. Der gerade vor der Portio liegende Ring öffnet sich, zieht wegen des luftleeren Raumes die Portio in sein Lumen und treibt die Zangenblätter auseinander. Die Blätter der Zange werden einzeln hervorgezogen. Diese Methode imponirt den Patientinnen sehr, weil man selbst grosse Ringe, ohne Schmerz zu bereiten, einschieben kann.

Soll der Ring entfernt werden, so hakt man vom Lumen aus eine gebogene Sonde um den Ring oder einen scharfen Haken in den Ring. Hierauf zieht man ihn langsam nach aussen.

Selbstverständlich kann man auch ohne Instrumente Ringe einführen und entfernen. Nur ist das beschriebene Verfahren die schonendste Methode.

E. Antepositio uteri.

Ein hinter dem Uterus in der Beckenhöhle liegender Tumor schiebt den Uterus nach vorn. Physiologisch hat diesen Effect die Füllung des Mastdarms. Bei Kothverhaltung, z. B. in der Reconvalescenz nach Typhus, Typhlitis oder Puerperalfieber, hat die Patientin „Stuhlgang in den Mastdarm“, d. h. sie ist zu schwach, den Koth durch den Sphincter zu pressen. Der Koth sammelt sich mehr und mehr an und bildet einen kindskopfgrossen Tumor, der den Uterus dicht an die Symphyse presst. Diagnostische Irrthümer werden sofort durch Rectaluntersuchung vermieden. Von der Scheide aus ist oft nur der steinharte, ausgetrocknete, kaum eindrückbare Koth zu fühlen.

Ebenso wird durch einen intraperitonäal liegenden Tumor, z. B. in typischer Form durch Tubargravidität, der Uterus anteponirt. Auch ein Ovarientumor, der sich nicht aus dem Douglas'schen Raume erheben kann, weil er fixirt ist, presst den Uterus gegen die Symphyse. Dasselbe ist der Fall bei grossen Mastdarmcarcinomen, die sich von der Scheide rund, glatt, wie Exsudate anfühlen. Stets muss vom Mastdarm aus explorirt werden. Liegt der Tumor hinter dem Darm fest den Knochen an, so kann es sich auch um ein Osteosarcom handeln.

Bei diesen Zuständen sind öfter Blasenbeschwerden vorhanden, und zwar haben diese diagnostische Bedeutung. Traten die Blasenbeschwerden plötzlich ein, so entstand auch die Anteposition plötzlich,

z. B. bei Platzen der Tubargravidität und Bildung eines grossen Coagulums, das den Uterus in wenig Stunden nach vorn schiebt. Besteht die Anteposition erst einige Tage, so adaptirt sich die Blase der neuen Lage und der Urindrang verschwindet. Ebenso fehlt er, wenn der retrouterine Tumor ganz allmählich entstand.

Die Behandlung richtet sich selbstverständlich gegen den causalen Zusammenhang und gegen die Symptome.

F. Retroversion[1].

Aetiologie und Anatomie.

Die Retroversion ist meist eine Uebergangslage, aus der sich entweder die normale Anteversio oder eine Retroflexio oder ein Descensus uteri ausbildet. Der Hausarzt wird oft Gelegenheit haben, diese Vorgänge im Spätwochenbett oder nach einem Abort zu constatiren, während der Specialist, der das Fait accompli einer, viele Symptome machenden Lageveränderung diagnosticirt, häufiger ein vorgeschrittenes Stadium, d. h. eine Flexion findet.

Im Puerperium liegt der Uterus so, wie in der letzten Zeit der Schwangerschaft. Eine Verschiebung der Muskelbündel, eine Dehnung der vorderen und Knickung der hinteren Wand in dem Sinne, dass eine Biegung nach hinten entstände, ist unmittelbar post partum sehr selten. Aber einige Male habe ich doch unmittelbar nach Ausstossung der Placenta eine Retroflexio gefunden. In der Regel liegt der puerperale Uterus anteflectirt-vertirt. Anders aber im Spätwochenbett nach 10 bis 14 Tagen. Dann erlaubt die Dicke des Uterus noch nicht eine Biegung am inneren Muttermund nach hinten. Eine Bewegung der wieder festgewordenen Cervix theilt sich dem Corpus mit. Gleitet die noch voluminöse Portio nach unten, so gelangt sie auf die schräge Ebene des Beckenbodens. Hier wird bei jedem Druck von oben der Portio die Bewegung nach unten vorn aufgenöthigt. Somit kommt das Corpus nach hinten. Dann lagern die Gedärme auf der Vorderseite der Gebärmutter und verhindern die spontane Richtiglagerung des

---

[1] Hodge, Diseases peculiar to women. Philadelphia 1860. — Braun: Wiener med. Woch. 1864, No. 27 u. s. w. — Küstner: A. f. G. XV; C. f. G. 1882, p. 433. — Schultze: C. f. G. 1879, No. 3; Volkmann's Vortr. 226. — Löhlein: Z. f. G. VIII, 102. — Prochownik: Volkmann's Vortr. 226. — Meinert: C. f. G. 1885, p. 78. — Ruge: Z. f. G. II, p. 24. — Grenser: A. f. G. X, p. 311. — Chrobak: Wiener med. Presse 1869, 2. — Schröder: Berliner klin. Woch. 1879, 1. — Olshausen: A. f. G. XX, p. 318; Z. f. G. XXXII, 1; Beiträge zur Geb. u. Gyn. Erlangen 1884. — Küstner: l. c.

Organs. Auch bei der Defäcation wird die Portio nach vorn geschoben. Noch wichtiger ist die Urinverhaltung. Die volle schwere Blase lastet auf dem Fundus, ihn nach hinten drängend. Liegt der Uterus dann in der Beckenachse, so wird er nur durch die oberen Befestigungen gehalten, diese — die peritonäalen Aufhängebänder — sind nicht fest genug, somit gleitet der Uterus nach unten.

Auch nach Aborten, und überhaupt bei schwerem, grossem Uterus und schlaffer Scheide, leitet sich durch den intraabdominellen Druck dieser Vorgang ein. Ferner entsteht durch langes Krankenlager, z. B. bei einem Typhus, bei dem alles Fett im Becken verschwindet, eine Retroversio nach demselben mechanischen Vorgang, durch den bei der Leiche der Uterus nach unten sinkt.

Das Herabziehen der Portio bei der Intrauterinbehandlung in der Seitenlage führt mitunter zu dauernder Retroversion, wenn nicht stets zum Schluss die Portio wieder hochgeschoben wird.

Somit liegt der Uterus wie in Figur 131.

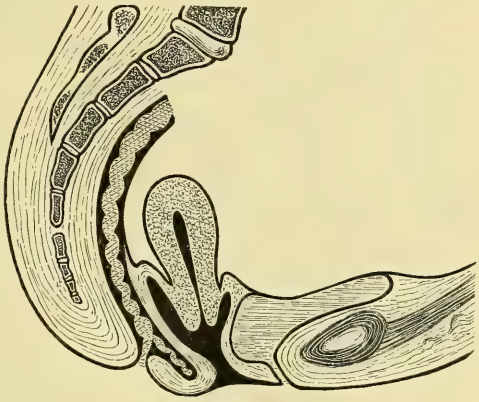

131

Spätpuerperale Retroversion, beginnende Inversion des Scheidengewölbes, geringe Cystocele, Dammdefect.

Eine andere Art der Retroversion stellten wir in Figur 125, S. 245 dar. In diesem Falle ist der Uterus durch Adhäsionen hinten gefesselt: retroponirt. Er hat noch die Anteflexion beibehalten. Nicht selten aber klappt sich schliesslich auch das Corpus nach oben, wird adhärent und wir finden einen retroponirten, retrovertirten, elevirten, vollkommen fixirten Uterus.

Symptome und Verlauf.

Die Symptome der frischen Retroversio im Spätwochenbett bestehen in Drängen nach unten, einem, wenn auch nicht schmerzhaften, so doch höchst peinigenden Druck auf den Mastdarm, Gefühl von Schwere im Becken, Unmöglichkeit der körperlichen Anstrengung und Obstruction. Die Blutung ist zwar unbedeutend, dauert aber in wechselnder geringer, die Menstruation vortäuschender Weise lange Zeit an. Da im Liegen die Retroversion sich nicht spontan aufrichten kann und die Obstruction und Harnverhaltung schädlich einwirken, so

nützt Bettliegen nichts. Im Gegentheil hört nach dem Aufstehen die Blutung mitunter sofort auf, wenn der Uterus sich antevertirt. Auch leichter Urinabgang beim Pressen, Husten und Lachen tritt ein, bedingt durch die beginnende Cystocele und Erweiterung der oberen Hälfte der Harnröhre.

Es giebt eine Naturheilung im Spätwochenbett. Dabei stellt sich durch die Involution, an der auch die Ligamente des Uterus sich betheiligen, die normale Anteversion oft von selbst wieder her. Aber beim Andauern der Schädlichkeiten, namentlich der Obstruction, und bei körperlichen Anstrengungen ist Retroversion ein Vorstadium der Flexion oder des Prolapses.

Diagnose und Prognose.

Schon das Gefühl des Drängens nach unten und der Druck auf den Mastdarm lassen eine Retroversion vermuthen. Ebenso die Blutungen. Bei der Exploration im Liegen findet man die weiche, gewulstete Portio von Schleim oder Blut bedeckt, der Finger schiebt das hintere Scheidengewölbe hoch an der hinteren Uteruswand nach oben. Bei der combinirten Untersuchung fehlt der Fundus hinter der Symphyse. Fehlen Entzündungen, so ist der Uterus leicht verschieblich. Bei Perimetritis ist namentlich der Druck gegen die hintere Uteruswand sehr schmerzhaft. Den Grad der Senkung diagnosticirt man durch eine Untersuchung im Stehen. Hier liegt oft die Portio, von grossen seitlichen ringförmigen Falten der geschwollenen und gelockerten Vagina umgeben, dicht hinter dem Introitus.

Die Prognose ist bei richtiger Behandlung gut.

Behandlung.

Prophylaktisch muss jedes Wochenbett richtig geleitet werden, namentlich soll eine Frau, die schon früher an Retroversion litt, im Puerperium stets auf der Seite liegen, zeitig Abführmittel bekommen und auch ohne Urindrang versuchen, alle 3 Stunden die Blase zu entleeren. Vom 5. bis 6. Tage des Wochenbettes an lasse man adstringirende Injectionen machen, 2 Theelöffel Alaun und 2 Esslöffel Alkohol zu 1 l Wasser. Dann muss sich die Wöchnerin von jeder Anstrengung fernhalten und noch 6 Wochen lang täglich mindestens 1 Stunde in der Mitte des Tages horizontal auf der Seite liegen. Auch Ergotin und Secale sind zu gebrauchen. Am besten wirkt Ergotin-Denzel und Secale ana 5,0 zu 100 Pillen täglich 5 bis 6 Stück oder Tinctura haemostyptica 1 bis 2 Esslöffel täglich. In der Armenpraxis giebt man Secale in Pillen, 5 g zu 60 Pillen, oder Secalepulver täglich 1 bis 2 g.

Man darf schon am 7. bis 8. Tage des normalen Wochenbettes ein Hodge-Pessar einlegen. Ist es möglich, sorgfältig zu behandeln, so legt man 14 Tage post partum fingerlange und fingerdicke Wattetampons am besten als Stabtampons, vergl. S. 95, in Alaunglycerin, Ichthyolglycerin oder Tanninglycerin (10 : 200) getaucht in die Scheide. Tritt beim Tragen des Pessars wieder Retroflexio ein, so bekommt die Frau Kreuzschmerzen, weil der obere Bügel sich in die weiche hintere Uteruswand eindrückt. Die Patientin braucht nicht zu liegen, im Gegentheil hört die Blutung beim Herumgehen eher auf; fast stets steht die Blutung, sobald die Lage des Uterus eine normale ist. Gegen die Blutung speciell wirken ganz vortrefflich heisse Einspritzungen. Das Wasser sei 33 bis 36° R. warm. Man steigt allmählich mit der Wärme und lässt unter ganz geringem Druck, liegend, nacheinander wenigstens 3 l einfliessen. Die Procedur kann täglich 2 bis 3 Mal wiederholt werden. Eine kurze Irrigation von 1 l hat wenig Erfolg. Diese Therapie befördert jedenfalls die Involution.

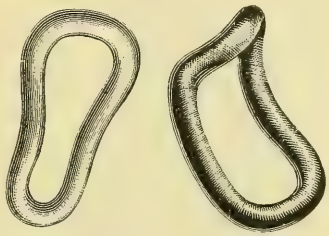

132 133

Pessarien von Hodge.

Wie ein Gypsverband um ein fracturirtes Glied gelegt, durch ein äusseres Stützmittel das innere ersetzt, so ersetzt umgekehrt das in der Scheide liegende, die Scheide streckende Hodge-Pessar die fehlende Resistenz der Scheidenwandung. Es soll also eigentlich das Pessar die mangelhafte Function der Scheide unterstützen. In einer grossen Anzahl von Fällen wird durch diese leicht zu applicirenden und keine Gefahren bedingenden Pessarien die Scheide genügend gestreckt und der Uterus so erhoben, dass er bei gleichzeitiger Einwirkung der Adstringentien definitiv seine normale Stellung wieder einnimmt. Damit geht das Schwinden der Stauungshypertrophie Hand in Hand.

Sehr zu empfehlen ist es, noch wochenlang kleine Secaledosen, täglich 0,3 bis 0,5 g, zu verabfolgen und adstringirende, tonisirende Irrigationen vornehmen zu lassen.

Kann man die Patientin selbst behandeln, so thut die tägliche Tamponade mit dem in Alaunglycerin (5 : 100) getauchten Tampon vortreffliche Dienste. Der Tampon wird in das Lumen des Pessars dicht unter die Portio gelegt.

G. Retroflexio.

Aetiologie und Anatomie.

In den meisten Fällen entsteht die Retroflexio aus der Retroversio. Die Befestigungen des Uterus geben nicht in infinitum nach, die Gedärme lasten auf der vorderen Seite des Uterus, jede Vermehrung des intraabdominellen Druckes verstärkt diese Last. Involvirt sich der Uterus, wird er biegsam, so knickt sich allmählich mehr und mehr die obere Hälfte von der unteren nach hinten ab. Da eine gewisse Resistenz am Knickungswinkel noch besteht, so folgt die Portio der Bewegung, d. h. je mehr der Fundus nach hinten und unten kommt, um so mehr gleitet die Portio nach vorn oben. So giebt es ein Uebergangsstadium, in dem der auffallend breite, wegen der Stauung grosse Uterus das Becken überdacht. Der Uterus ist in dieser Zeit oft weich, so weich, dass man ihn eindrücken kann, dass dünne Pessarien in ihm Rinnen hinterlassen, dass die Compression von hinten — Mastdarm — und vorn — Blase — den Körper kürzer und breiter macht. Allmählich aber muss der Fundus immer mehr nach hinten unten sinken, die Portio nach vorn oben kommen. Dadurch bohrt sich gleichsam das Corpus zwischen Portio und Mastdarm ein, so weit, bis der Fundus auf dem Boden des Douglas'schen Raumes liegt. Da der Douglas'sche Raum verschieden tief ist, so hat eine grössere Tiefe auch einen besonders starken Grad der Retroflexion zur Folge. Die abnorme Geräumigkeit des Douglas'schen Raumes scheint mir das wichtigste ätiologische Moment der Incarceration des retroflectirten graviden Uterus. Adhäsionen fand ich bei der Reposition in der Schwangerschaft niemals. Der Mastdarm wird comprimirt, der Fundus kann unmittelbar über dem After vom Mastdarm aus gefühlt werden. Die Portio wird gegen die Symphyse gepresst, oder sie ist gleichsam aus der Scheide heraus-

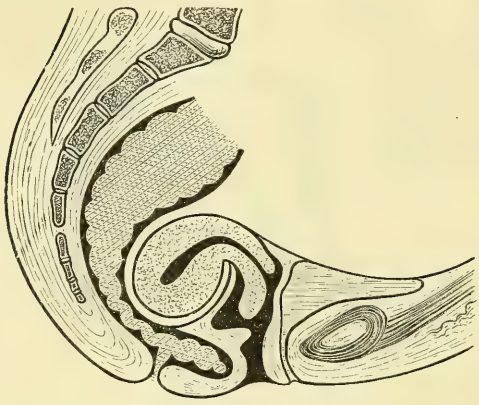

134

Hochgradige Retroflexio.

Stauungshypertrophie des Corpus, lange hintere Muttermundslippe, kurze vordere. Zusammengeschobene hintere Vaginalwand, langgezerrte vordere. Senkrechter Verlauf der Scheide. Compression des Mastdarms durch das Corpus uteri.

gezogen, ganz kurz. Sind Einrisse vorhanden, so klappt der Zug der oberen convexen Uteruswand die vordere Muttermundslippe nach oben, die hintere Lippe liegt in der Richtung der nunmehr senkrecht vorn verlaufenden, kurzen zusammengeschobenen Scheide (vergl. Figur 134). Ja die Portio erscheint oft sehr kurz, während sie nach Richtiglegung des Uterus auffallend lang gefühlt wird.

Die Ovarien liegen seitlich an und über dem Uterus. Waren sie aber vorher descendirt und hinten festgewachsen, so können sie zwischen Uterus und Mastdarm oder seitlich am Fundus liegen.

Häufig ist der retroflectirte Uterus „immobil", d. h. er kann nicht nach oben geschoben werden, sondern ist hinten adhärent. Adhäsionen entstehen dadurch, dass puerperale oder Trippererkrankungen des Perimetriums das Peritonäalendothel zerstören. Dann bilden sich Verwachsungen. Oft ist die Adhäsionsbildung eine indirecte. Salpingitis führt zu Perisalpingitis, Oophoritis zu Perioophoritis. Die Bänder schrumpfen, verdicken sich, der theilweise fortschreitende Heilungsprocess verzerrt die Adnexe und fixirt mittelbar den Uteruskörper hinten und unten.

Auch fehlerhaft liegende, drückende Vaginalpessarien, Circulationsstörungen, der Druck harter Kothmassen, rohe Repositionsversuche u. s. w. können zu Läsionen des Peritonäalendothels und zu Adhäsionsbildung führen.

Diese Adhäsionen sind oft dehnbar, so dass man zwar den Uterus richtig lagern kann, sofort nach Entfernung der Hände aber tritt die Retroflexion wieder ein. Die Adhäsionen sind nicht etwa immer flächenartige oder sehr feste, sondern sie ziehen als Residuen früherer Verklebungen spinnwebenartig von einem Organ zum anderen. Bei der manuellen Umwandlung der Lage der Beckenorgane dehnen sich oder zerreissen die Pseudomembranen.

Ausser den bis jetzt beschriebenen Retroflexionen kommen auch angeborene oder erworbene bei Nulliparen vor. Schon oben erwähnten wir, dass der kleine infantile Uterus sich oft wie in einem Gelenk in der Gegend des inneren Muttermundes bewegt. Der hochgradig erschlaffte Uterus, jeder Einwirkung von aussen folgend, liegt einmal anteflectirt, ein anderes Mal retroflectirt. Diese auffallende Schlaffheit des Uterus findet man bei Onanistinnen. Es ist das eine vielbestätigte, richtige Beobachtung. Langjährige Stuhlverstopfung kann bei Virgines Retroflexio bewirken. Sodann sah ich eine ganze Reihe Fälle, wo mit grosser Bestimmtheit die Symptome der Retroflexio und somit wohl auch die Retroflexio selbst ganz acut nach einem starken Fall auf den Hintern begannen. Ja, selbst stundenlange habituelle Urinverhaltung ist ätiologisch wichtig.

Auch bei der virginellen Retroflexio kommt es ohne Infection zu Stauung im Corpus, zu Perimetritis, Ovariitis, Fixation des Uterus im Douglas'schen Raume und allen Folgen der Retroflexio.

Symptome.

Es giebt viele Fälle, bei denen trotz starker Retroflexio auch nicht die geringste Krankheitserscheinung vorhanden ist, Fälle, die man ganz zufällig entdeckt und die niemals eine locale Therapie nöthig machen. Meist aber bestehen verschiedene typische Symptome. Sie hängen erstens von Veränderungen im Uterus selbst ab, zweitens sind sie auf den Einfluss zurückzuführen, den die Lageveränderung auf die umgebenden Organe ausübt, und drittens werden eine Anzahl consensueller Leiden und Folgen für das Allgemeinbefinden beobachtet.

Der retroflectirte, noch nicht senil involvirte Uterus ist meist hyperämisch. Demnach ist die Menstruation reichlich. Wegen des schlaffen Uterus kann die Schleimhaut anschwellen, ohne Schmerzen hervorzurufen. Das unbehagliche, auch schmerzhafte Druckgefühl ist meist am stärksten kurz vor der Menstruation. Der grosse, retroflectirte, jetzt anschwellende Uterus, hat keinen Raum im Becken, so dass er rings herum auf seine Umgebung drückt, und selbst gedrückt wird. Die Blutung hat einen verschiedenen Charakter, einmal tritt sie sofort sehr heftig ein und dauert nur wenige Tage. In anderen Fällen dauert die Blutung ununterbrochen 12 bis 14 Tage, so dass die Patientin nur kurze Zeit von der Blutung verschont ist. Ja, die Blutung kann im Spätwochenbett in schwachem Maasse permanent sein und sich während der Menstruation verstärken. Nach der Blutung fliesst aus dem erschlafften Uterus noch eine Zeit lang blutiger, bräunlicher Schleim aus. Liegt der Knickungswinkel höher als der Fundus und ist das Parenchym auffallend nachgiebig, so sammeln sich sogar die Secrete im Uterus an, dilatiren ihn und werden als übelriechende Massen von Zeit zu Zeit unter Wehenschmerzen ausgestossen.

Handelt es sich aber um einen infantilen, retroflectirten Uterus einer Nullipara, so kann Sterilität und Dysmenorrhoe bei sehr spärlichem Blutabfluss vorhanden sein. Ebenso ist die Menstruation schmerzhaft, wenn Perimetritis und Perioophoritis bestehen. So kann eine Patientin, die niemals dysmenorrhoische Beschwerden hatte, Dysmenorrhoe als Folge der Retroflexio und Perimetritis bekommen.

Die Symptome von Seiten des Mastdarms bestehen in erschwerter und schmerzhafter Defäcation. Wie bei Perimetritis, so wird auch bei der Retroflexion die Verschiebung der Beckenorgane bei der Defäcation Schmerzen bereiten. Die geringe körperliche Bewegung, die Furcht vor dem schmerzhaften Stuhlgang, das dadurch veranlasste, willkürliche

Verhalten der Fäces, der Flüssigkeitsverlust bei der Menstruation, alles wirkt zusammen, um Obstruction herbeizuführen. Der Uterus selbst wird bei der Vermehrung des intraabdominellen Druckes auf den Mastdarm gepresst. Viele Frauen geben deutlich an, dass nach der Defäcation ein unangenehmer Druck auf den Mastdarm wahrgenommen werde, „als ob noch etwas kommen solle", oder dass es ihnen unmöglich sei, beim Stuhlgang „mitzuhelfen", d. h. mit Kraft zu pressen.

Oft besteht fortwährend das Gefühl von Schwere und Schmerz in den Beinen, eine „schmerzhafte Müdigkeit". Die Kranken können noch besser gehen, als lange stehen. Schwere körperliche Arbeit wird unmöglich.

Ausser den localen Symptomen bestehen Erscheinungen, die man als „consensuelle" bezeichnet. Wenn es auch vielfach nachgewiesen ist, dass diese Erscheinungen nach Reposition der Retroflexio verschwinden, so ist damit nicht bewiesen, dass sie allein auf den Uterus zu beziehen sind. Auch der Druck oder die Zerrung, den die dislocirten, abnorm fixirten Ovarien erfahren, spielt eine Rolle. Bedenken wir, dass die veränderte Ernährung und die Hyperämie der Ovarien die Vorgänge beim Reifen und Platzen des Follikels vielfach beeinflussen, so werden wir wohl die hysterischen Symptome ebenso viel oder wenig auf die Ovarien, wie den Uterus beziehen dürfen.

Derartige hysterische Symptome sind: Singultus, Erbrechen, Hustenparoxysmen, Gesichts- und Intercostalneuralgien, Mastodynie, Ischias, Hemicranie, habituelle, nicht genau zu localisirende Schmerzen im Unterleib, in den Nerven der Extremitäten, Zittern der Arme und Beine. Auch die Verdauungsschwäche und chronische Magenleiden, namentlich Motilitätsstörungen (Hysteroneurosis ventriculi, hysterische Dyspepsie und Cardialgie) gehören hierher.

Zum Schluss sei erwähnt, dass die Retroflexio uteri zur Unterbrechung der Schwangerschaft führen kann. Wird ein tiefliegender retroflectirter Uterus geschwängert, so wächst er und erhebt sich zwar oft aus dem Becken, andererseits aber füllt er auch wachsend das kleine Becken derart aus, dass er nicht nach oben über das Promontorium gelangen kann. Dann ist der Uterus in seinem Wachsthum behindert, es entstehen Circulationsstörungen, Stauungen, Decidualblutungen, die zum Abort führen. Der Uterus drückt aber auch auf die Beckenorgane. Die Harnröhre wird lang gezerrt und die Richtung ihres Verlaufes wird geändert, so dass Urinretention eintritt. Dies ist oft das erste und wichtigste Symptom der Incarceration des retroflectirten graviden Uterus. Wird rechtzeitig reponirt, so besteht die Schwangerschaft fort. Im anderen Falle erfolgt der Abort. Auch können sich sehr gefährliche Blasenkrankheiten ausbilden (vergl. S. 114).

Durch die Blutungen, die Schmerzen, die Genuss- und Arbeitsunfähigkeit, die Verdauungsstörungen und die hysterischen Symptome leidet der Organismus in hohem Grade. Nicht wenige Frauen, die nach der ersten Geburt oder nach einem Abort eine Retroflexion acquiriren, sind von da an chronisch leidend: invalide.

Diagnose.

Druckgefühl im Becken, Obstipation und Blutungen lassen auf Retroflexio schliessen, namentlich dann, wenn es sich um Frauen handelt, welche häufig geboren, bezw. abortirt haben.

Die directe Untersuchung ergiebt die Lageveränderung; man fühlt die Portio vorn an der Symphyse und kann von ihr aus den Körper des Uterus nach hinten verfolgen. Er ist meist vergrössert, hat eine so charakteristische Form, dass eine Täuschung schwer ist. An beiden Seiten nach oben gehend, fühlt man nicht selten das eine oder andere Ovarium. Da es sich meist um Frauen handelt, welche geboren haben, so rathe ich dringend, stets mit zwei Fingern zu untersuchen; wenn man oben die Finger spreizt, wird dadurch die Vulva nicht insultirt, und beim Spreizen der Finger kann man am besten die Ränder des Uterus abtasten, oder sich den Uterus mit einem Finger gegen den anderen schieben. Die combinirte Untersuchung ist stets nothwendig.

Da es sich oft um magere elende Multiparae mit schlaffen Bauchdecken handelt, so ist die combinirte Abtastung leicht. Bei dicken Bauchdecken wird der fein Fühlende an der Portio den durch die Bauchdecken und Intestina sich fortsetzenden Druck bei normal liegendem Uterus wahrnehmen, bei Retroflexio vermissen.

Bei der Differentialdiagnose muss an jede Geschwulst, welche im Douglas'schen Raume vorkommt, gedacht werden. Ist die Untersuchung sehr schmerzhaft, so verzichte man vorläufig auf die genaue Diagnose, wenn keine Symptome vorliegen, welche eine Therapie dringend verlangen. Man behandle expectativ und suche bei vorsichtigen, wiederholten Untersuchungen zu einem Resultate zu kommen. Durch schonungslose Untersuchungen kann man viel schaden. Ist z. B. der Uterus anteponirt und befindet sich hinter dem Uterus ein Exsudat oder der Fruchtsack einer ektopischen Schwangerschaft, wird aber die Diagnose auf retroflectirten Uterus gestellt, vielleicht sogar wegen angenommener Gravidität eine Reposition forcirt, so kann eine schwere Perimetritis oder eine tödtliche Blutung eintreten.

Vorsichtig und abwechselnd drücken die Finger nach allen möglichen Richtungen hin, tasten jeden erreichbaren Punkt im Becken ab, verschieben den Uterus hierhin und dorthin, suchen nach Tumoren und Resistenzen in der unmittelbaren Nähe des Uterus und im ganzen

Becken. Zu jeder vollständigen Untersuchung gehört auch die Untersuchung per anum. Sie ist die einzig mögliche Methode bei Virgines. Oft hielt ich es für schonender, bei einer Virgo in Narcose zu untersuchen, um eventuell gleich in derselben Sitzung das Pessar zu appliciren.

Bereitet aber die Untersuchung keine Schmerzen, so prüft man, ob der Uterus sich reponiren lässt. Die Patientin liegt horizontal mit etwas erhobenem Steiss. Man geht mit zwei Fingern in der Scheide, hinten in die Kreuzbeinaushöhlung und hebt den Uterus möglichst hoch nach oben, so dass man ihn und die ganzen Beckenorgane gleichsam aus dem Becken hinaus in die Abdominalhöhle hinein schiebt und hebt. Je höher man den Uterus erhebt, um so besser. Nunmehr schiebt man, circulär reibend und streichend, die Därme weg, so dass sie nach oben oder vielmehr bei erhobenem Steisse nach unten in die Kuppel des Diaphragmas gleiten. Die Patientin darf nicht pressen. Erst dann gehen die Finger der äusseren Hand dicht unterhalb des Nabels nach dem Promontorium hin.

135

Gelungene Reposition bezw. Lage der Hände bei der combinirten Untersuchung.

Die innen liegenden Finger gleiten vor die Portio und schieben sie, sobald man aussen sicher auf der Hinterwand des Uterus sich befindet, kräftig nach dem Promontorium zu. Die Hände liegen wie in Figur 135 und halten den Uterus fest, leichte Adhäsionen durch Hin- und Herstreichen und Herabdrücken auf der Rückseite des Uterus lösend. Man verschiebt das Corpus uteri leicht nach rechts und links, es von unten durch Gegendruck in gleicher Höhe haltend. Dadurch überzeugt man sich, ob eine Fixation in dem oberen Theil des Ligamentum latum vorhanden ist und ob alle Därme von der oberen Uteruswand wegmassirt sind.

Wenn trotz sicher gelungener Reposition die frühere Lage sofort wiederkehrt, sobald die Hände loslassen, so wird der Uterus durch peritonäale Verklebungen, häufiger noch durch Schrumpfungen im Ligamentum latum einer Seite festgehalten. Man kann dieses „Zurückfedern" des Uterus oft deutlich wahrnehmen, sobald die obere Hand den Uterus loslässt.

Der Grund kann auch darin liegen, dass die vordere Scheidenwand durch jahrelanges Bestehen der Retroflexio geschrumpft ist, oder dass vom Cervix nach der vorderen Beckenwand ein parametraner Strang — Narbe, Rest einer Entzündung — verläuft. Dadurch wird die Portio vorn fixirt, so dass sie nicht nach hinten gebracht werden kann, oder, wenn sie durch gewaltsame Dehnung des Stranges nach hinten geschoben ist, federt sie sofort wieder in ihre alte Stellung zurück. So findet man z. B. bei sehr hohen Emmet'schen Einrissen mitunter von der tiefsten Stelle des Einrisses eine feste parametritische Narbe ausgehend, welche die Reposition des Uterus durch vordere Fixation verhindert.

Die Reposition kann auch in geeigneten Fällen sehr vortheilhaft mit der Sonde gemacht werden. Warum soll eine Methode, die mitunter viel schonender ist, als die manuelle Reposition, aus Principienreiterei für verwerflich gelten? Ich habe in 30 Jahren unzählige Mal sehr leicht mit der Sonde reponirt und noch nicht ein einziges Mal ein Unglück oder Schaden dabei erlebt. Sind z. B. die Bauchdecken sehr dick, so dass von aussen jede Einwirkung unmöglich ist, oder ist die hintere Uteruswand sehr druckempfindlich, so muss wohl oder übel die Reposition mit der Sonde gemacht werden. Ja, es ist oft die Reposition mit der Sonde leichter und schmerzloser, als die manuelle Reposition, da man das Peritonäum nicht direct drückt. Man führt die weiche Kupfersonde zuerst fast gerade ein, mit hoch erhobenem Griffe, d. h. die Sonde richtet sich nach der Uteruslage, nicht umgekehrt. Während zunächst der intrauterine Theil der Sonde unverrückt liegt, biegt man den Griff der weichen Sonde gegen die Finger, die in der Scheide lagern, drückend, rechtwinkelig nach oben. Dann senkt man vorsichtig den Sondengriff nach abwärts.

Dabei drückt man, um nicht zu perforiren, nicht etwa mit der Spitze der Sonde im Uterus, sondern mit dem ganzen intrauterinen Theil der Sonde auf die vordere Wand des Uterus. Man fühlt aussen nach, die Sonde mit den intravaginal liegenden Finger und den Daumen derselben Hand fixirend. Gelangt man noch nicht auf die Hinterwand, so wird der Winkel in der Sonde noch spitzer, d. h. der Griff noch mehr nach oben gebogen. Nun senkt man den Griff noch mehr. Sobald man aber auf der Hinterwand des Uterus mit der

äusseren Hand sich befindet, zieht man mit den Zähnen — da beide Hände am Uterus liegen — die Sonde heraus und hat nun den anteponirten Uterus fest zwischen beiden Händen. Verfügt man über Assistenz, so kann der Assistent die Sonde auf Commando entfernen.

Die äussere Hand massirt die Därme und eventuelle Adhäsionen hinweg, so dass man sicher den Uterus zwischen den Fingern beider Hände hat. Die inneren Finger drängen die Portio sehr stark nach oben, die äusseren ergreifen das Pessar und appliciren es sofort.

Die Procedur ist sofort zu unterbrechen, wenn man Schmerzen macht oder wenn Blutung eintritt.

Die Prognose hängt bei der Retroflexio davon ab, ob die Patientin zeitig und richtig behandelt wird. Die Retroflexio ist durch Pessarbehandlung heilbar. Sind aber die Douglas'schen Falten und peritonäalen Uterusbefestigungen sehr erschlafft, so ist es nur durch vaginale Stützen möglich, den Uterus richtig lagernd zu erhalten.

Behandlung.

Fehlen alle typischen Symptome, findet man zufällig ein Retroflexio, so ist es zwar gleichgültig, ob der Uterus falsch oder richtig liegt, aber man behält doch den Fall unter Augen, um den rechten Zeitpunkt für Orthopädie nicht zu versäumen. Das Ignoriren einer Retroflexio ist nur bei älteren Frauen statthaft. Bei jungen Frauen ist es sogar nothwendig, prophylactisch eine Retroflexio orthopädisch zu behandeln, weil über kurz oder lang doch Symptome sich einstellen werden. Sind Symptome vorhanden, die nicht unmittelbar auf die Retroflexio zu beziehen sind, wie z. B. Migräne, Dyspepsie, hysterischer Husten oder Verstopfung, so behandelt man zunächst diese.

Beweist die Erfolglosigkeit medicamentös-diätetischer Therapie, dass die Retroflexio an sich Ursache der Leiden ist, so tritt man in eine neue Instanz ein, man fasst den Beschluss und theilt ihn der Patientin mit: dass, weil ein örtliches Leiden vorliegt, örtlich behandelt werden muss, d. h. dass die Gebärmutter aufgerichtet und durch ein Instrument in der hergestellten normalen Lage erhalten werden müsse.

Gelingt die Reposition nicht leicht, geräth die Patientin in grosse Aufregung durch schmerzhafte erfolglose Versuche, widerstrebt sie unwillkürlich, so dass man nicht combinirt einwirken kann, so chloroformire man, lege den Uterus in der Narcose richtig und applicire sofort noch in der Narcose das Pessar. Namentlich bei Nulliparen oder Virgines, die „orthopädisch" in Bezug auf den Uterus deshalb behandelt werden müssen, weil jede symptomatische Therapie erfolglos war, ist Narcose nothwendig. Ebenso dann, wenn die Adhäsion zwar gefühlt, aber nicht leicht und schnell zersprengt werden kann. Es ist

eins der unzähligen Verdienste B. S. Schultze's, die Lösung des Uterus in Narcose empfohlen zu haben. Jeder, der diese Methode übt, wird erstaunt sein über die Leichtigkeit der Ausführung. Der Eingriff an sich ist — abgesehen von der Narcose — sicher viel geringer als eine langdauernde combinirte oder eine Sondenaufrichtung. In vielen Fällen, bei denen man sich vergeblich abmüht, den Uterus richtig zu lagern, gelingt es — ich sage nicht zu viel — in der Narcose mit einem Griffe den Uterus normal zu lagern. Man erhebt zunächst den Uterus von der Scheide aus möglichst hoch und drückt dann die äussere Hand den innerlich liegenden Fingern über der hinteren Fläche des Uterus entgegen. Langsam, vorsichtig streicht man nach rechts und links, auf der Hinterseite des Uterus nach abwärts gehend. Dabei fühlt man nicht selten das Knirschen und Zerreissen der Adhäsionen. Sofort nach gelungener Reposition legt man das Pessar ein.

Man sollte nun meinen, dass in der Narcose die Umlagerung stets gelingen müsse, dies ist aber nicht der Fall. Ich habe manchen Fall behandelt und auch zufällig bei Sectionen oder Laparotomien gesehen, wo die ganze hintere Fläche des Uterus so fest angewachsen war, dass man sich nicht zwischen Uterusfundus und Wirbelsäule in die Tiefe arbeiten konnte. In einem solchen Falle fand ich beim Leibschnitt hinter dem Uterus ein durch die theilweise Trennung der Adhäsionen entstandenes Hämatom, das keinerlei Symptome gemacht hatte. Das aseptische, eingedickte Blut lag seit 8 Tagen unschädlich zwischen und auf den Adhäsionen.

In anderen Fällen wiederum ist der kleine Uterus so weich und schlaff, dass er keinen mechanischen Werth hat. Man drückt ihn zusammen, er knickt sich beim combinirten Druck, weicht aus, und es gelingt nicht, mit den Fingern hinter ihn zu kommen und ihn loszureissen. Oder der Uterus ist stark seitlich fixirt. Nach vieler Mühe wird er in Anteversion gebracht, das Pessar wird eingelegt, der Uterus aber zieht sich in den nächsten Stunden oder Tagen an der Seite herum, retroflectirt sich wieder, und alle Mühe ist vergeblich. Auch machen oft die zu dicken Bauchdecken oder die zu straffen und harten Bauchdecken einer Nullipara die äussere Einwirkung unmöglich.

Man verzweifle nicht sofort. Ein wiederholtes methodisches Hochheben[1] des Uterus, Ziehen an ihm in der dem Widerstand entgegengesetzten Richtung, ein Streichen und Drücken in der Richtung der hinteren Fläche lockert den Uterus, und allmählich gelingt die Umlagerung. Scheinbar völlig undehnbare Narben werden in dieser Weise

[1] Döderlein: C. f. G. 1890, 127. — Müller: Münchener med. Woch. 1890, 323. — Dührssen: C. f. G. 1891, 460. — Dollinger, Die Massage. Stuttgart 1890, Enke. — Ries: Deutsche med. Woch. 1892, p. 402.

durch Massage zum Schwund gebracht. Ich erlebte z. B. einmal, dass eine äusserst schmerzhafte Infiltration und Verkürzung der Douglas-schen Falten den Uterus in Anteflexion erhielt. Die Härte schwand nach 2wöchentlicher Massage, und nunmehr, wie beim Experiment, warf sich der Uterus sofort in Retroflexion.

In dieser Weise gelingt es auch, die im Douglas'schen Raum verwachsenen Ovarien loszudrücken, so dass sie nach oben an ihre richtige Stelle steigen und dort definitiv bleiben.

Fieber, auch grosse Schmerzhaftigkeit ist gegen diese fortgesetzten Bemühungen eine Contraindication. Freilich machen manche Aerzte bei jeder Berührung Schmerzen, während eine geschicktere Hand in kurzer Zeit die Reposition schmerzlos zu Stande bringt.

Was die Gefährlichkeit der schnellen Reposition in der Narcose anbelangt, so bin ich an diese Methode etwas zaghaft gegangen und erst ganz allmählich dreister geworden. Ich war erstaunt, zu sehen, wie gut selbst eine grosse Kraftanwendung vertragen wurde. Selbst Schmerzen blieben an der Stelle der durchrissenen Adhäsionen kaum jemals zurück. Meist waren die Patientinnen, wenn anders die Narcose gut vertragen wurde, unmittelbar danach im Stande, aufzustehen und zu arbeiten.

Solche Fälle geben eine gute Prognose, vielleicht weil der Uterus sich wiederum, nun aber in normaler Lage, fixirt.

Jedenfalls ist die gewaltsame Reposition in der Narcose ungefährlicher und schonender, als das kräftige und schmerzhafte Aufrichten ohne Narcose. Es sind hier ähnliche Verhältnisse wie bei einer Luxation. Der erfahrene, geübte Chirurg wird schnell und schonend das luxirte Glied „einrenken". Der Anfänger wird den Patienten sehr malträtiren. Jeder Arzt macht heutzutage die Reduction einer Luxation in der Narcose, um Muskelzuckung und Widerstand des Patienten zu umgehen. Warum soll man diese Wohlthat, diese Erleichterung, diese Schonung, diesen Schutz vor Verletzungen und Quetschungen den kranken Frauen versagen?

Wer geschickt genug ist, keine Narcose zu brauchen, kann die Narcose unterlassen. Der Anfänger aber wird gewiss richtiger handeln, zu narcotisiren, ehe er die armen Frauen mit ungeschickten Versuchen quält. Erinnert man sich, dass man selbst viele, lange Jahre brauchte, um die Pessarbehandlung zu erlernen, so werden auch Andere nicht nach der Lectüre eines Capitels über Lageveränderungen sofort „Meister" sein! Anfänger aber werden bei der Reposition in der Narcose sehr Vieles lernen. Namentlich wird man ganz andere Ansichten über fixirte Retroflexionen bekommen. Anfänger finden oft „Verwachsungen", wo der Geübte den Uterus leicht reponirt. Je älter

man wird, um so mehr sieht man, dass feste Verwachsungen eigentlich recht selten sind.

Ist der Uterus aufgerichtet, so wird er durch ein Pessar fixirt. Dies ist bei nicht veralteten Flexionen und straffer Scheide allein durch Streckung der Scheide möglich. Dazu wendet man am besten die Hodge-Pessare S. 253 an. Bei diesen Pessaren dehnt sich oft allein der Scheidengrund so stark, dass die Portio wieder nach vorn gelangt, der Uterus sich wieder retroflectirt und trotz der Scheidenstreckung die alte pathologische Lage wieder vorhanden ist.



136 137

Pessare von Thomas.

Dies ist besonders dann der Fall, wenn man wenig gekrümmte Pessare anwendet, die wegen der leichten Application bei Aerzten leider sehr beliebt sind. Man nimmt deshalb lieber starkgebogene Pessare, wie das in Figur 139 abgebildete.

Pessare werden aus Glas, Zinn, Kupferdraht mit Gummischlauch überzogen, Celluloid und Hartgummi hergestellt. Ohne allen Zweifel verdient das letztere Material den Vorzug. Die Celluloidringe müssen aus einer Platte gedreht und nicht in der Form gepresst sein. Deshalb sind die billigen Sorten schlecht. Man wirft sie in kochendes Wasser, nicht etwa in lauwarmes Wasser, das allmählich ins Kochen kommt. Sie werden in kochendem Wasser schnell weich und lassen sich in jede beliebige Form bringen. Durch sofortiges Eintauchen in kaltes Wasser werden sie in der gebogenen Form fest.

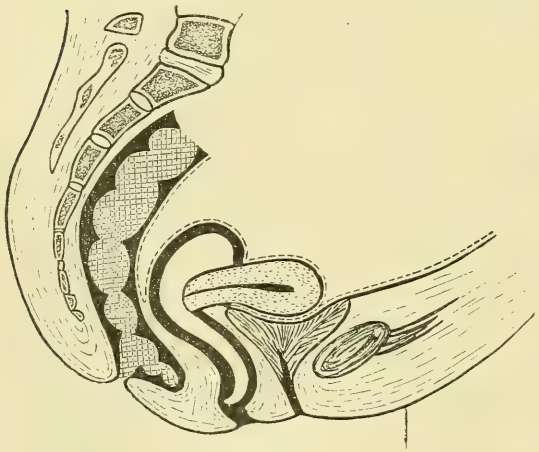

138

Thomas' Pessar in situ.

Gleichwerthig ist Hartkautschuk. Es lässt sich, in Spiritusflamme gehalten, biegen, doch muss man geschickt verfahren, dass der Kaut-

schuk nicht anbrennt. Die aus Röhren hergestellten Hartkautschukpessare lassen sich ebenfalls durch Kochen so biegsam machen, wie die Celluloidringe.

Die mit Gummischlauch überzogenen Ringe wendet man nicht mehr an, weil sie Fluor erzeugen. Die Zinn- und Aluminiumpessare sind nicht glatt genug, die gläsernen zu hart und schwer.

Von den fertigen Pessaren sind die gebräuchlichsten die Thomas-Pessare (Figur 136, 137, 138). Sie sind nicht leicht zu appliciren. Es macht oft Schwierigkeit, den dicken Bügel hinter die Portio zu bringen. Liegt das Pessar aber erst richtig, so liegt es sicherer als jedes andere. Es fixirt den Uterus in Anteversion. Nur sehr selten — wenn der obere Bügel nicht breit genug war — bemerkte ich, dass der Fundus seitlich vom Pessar sich retroflectirt hatte. Meist aber liegt das Pessar dauernd gut. Es mag Zufall sein, aber häufig

139

Stark gebogener Hodge-Pessar



140

Achterförmig gebogene Pessare nach Schultze.

141

erlebte ich beim Liegen dieser Pessare Conception; der Grund kann darin zu suchen sein, dass diese Pessare weniger als andere den Coitus behindern. Aber es ist auch möglich, dass die Ausdehnung des „Receptaculum seminis“ von gutem Einfluss ist.

In neuerer Zeit wende ich die Thomas-Pessare seltener an. Ich gebrauche stark gebogene Hodge-Pessare aus Kautschuk, oder ich biege sie aus Celluloid. Die obere Krümmung entspricht der des Thomas-Pessars, Figur 139.

Da im Grossen und Ganzen die anatomischen Verhältnisse gleich sind, so werden auch gleichgeformte — nur in der Grösse verschiedene Pessare genügen. Die stark gebogenen Hodge-Pessare sind jedenfalls für den Praktiker die besten Instrumente.

Einen anderen Weg beschritt früher Schultze, indem er nicht indirect, sondern direct die Portio oben fesselte. Schultze wendet

Achterpessarien an, von denen in Figur 140 und 141 zwei Formen abgebildet sind.

Man schiebt das Pessar schräg, um den Harnröhrenwulst zu vermeiden, in die Vagina. Den oberen Ring hält man möglichst an die hintere Scheidenwand angedrängt und fängt durch Hebelbewegungen am unteren grösseren Ringe die Portio im oberen kleineren. Dann touchirt man unter dem Pessar, ob die Portio sich im oberen Ringe befindet, und untersucht bei enger Vagina per anum, ob nicht etwa der Fundus uteri zu fühlen ist, d. h. ob nicht der Uterus retroflectirt geblieben und nur in toto gehoben ist.

Die Exploratio per anum ist dann besonders wichtig, wenn die Enge der Scheide eine Exploratio per vaginam bei oder unter dem liegenden Pessar unmöglich macht. Nunmehr probirt man, ob beim

142

Hodge-Pessar des Verfassers mit Querbügel zur Fixation der Portio von vorn.

143

Dasselbe von der Seite.



144

Dieselbe Form aus einem weichen Ring hergestellt.

Nachobendrücken des unteren Ringes Schmerzen entstehen, ob die Patientin vom Pessar ungehindert sich setzen, sich bücken, aufstehen und gehen kann. Sind diese Körperbewegungen ohne Beschwerden möglich, und hat auch bei einer Defäcation das Pessar sich nicht verschoben, kann auch die Patientin gut Urin lassen, so kann das Pessar liegen bleiben, „es passt“. Dennoch muss man nach einigen Tagen wieder untersuchen.

Klagt die Patientin über Schmerzen, so sucht man festzustellen, ob das Pessar die Schmerzen macht. Zu dem Zwecke drückt man vorsichtig an dem unteren Ringe nach oben und verschiebt das Instrument nach allen Richtungen in der Scheide hin und her. Entstehen bei den Verschiebungen, die allmählich ausgiebiger gemacht werden, keine Schmerzen, so wird man die schmerzhaften Empfindungen nicht allein auf Druck des Pessars beziehen, demnach berechtigt sein, das

Pessar liegen zu lassen und abzuwarten. Entstehen aber Schmerzen beim Verschieben, namentlich in der Richtung nach oben, so entfernt man das Pessar, verkürzt oder biegt es etwas anders; kurz, man probirt aus, ob durch Veränderung der Form und Grösse die Schmerzen zu beseitigen sind. Ist die Patientin beim Urinlassen behindert, so biegt man den unteren Bügel so nach hinten, dass er nicht die Harnröhre gegen die Symphyse pressen kann. Man legt meist die Pessare in der Rückenlage ein, doch gelingt es ebenso gut in der Seitenlage.

Die Patientin kann auf der Seite liegend den reponirten Uterus nicht in Retroflexion pressen, überhaupt nicht die Bauchpresse so in Wirksamkeit setzen, dass das Einlegen gehindert wird. Durch Abziehen des Dammes und Uebersicht über den Harnröhrenwulst schafft man sich gut Platz. Die sofortige Controle der Lage des Pessars von Scheide oder Mastdarm aus ist eine sehr leichte.

Schultze und seine Schüler wenden auch das sogenannte Schlittenpessar an (Figur 145).

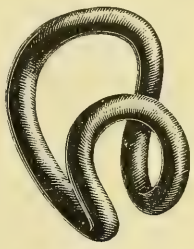

145
Schultze's Schlittenpessar.

Bei diesem Pessar liegt die Portio zwischen den beiden nach oben ragenden Bügeln. Der Uterus wird in toto erhoben, die Flexion etwas ausgeglichen, so dass der Uterus in dem Pessar gleichsam steht. Ich habe diese Form seit Jahren nicht mehr gebraucht.

Je länger ein Pessar liegt, um so besser; ein Vierteljahr dürfte die kürzeste Zeit sein. Man entfernt es probeweise und legt es von Neuem ein, wenn die Flexion, bezw. wenn die Beschwerden derselben wieder eintreten. Auch wenn bei Erschlaffung der Uterusbefestigungen die Flexion wieder vorhanden ist, kann eine Patientin dennoch „geheilt" sein, denn während der Zeit der Normallage schwoll der Uterus ab, die Complicationen verschwanden, und der kleine Uterus macht trotz der Retroflexion keine Symptome. Fälle aber, wo wirklich dauernd die Lage durch Tragen eines Pessars normal bleibt, sind nicht so selten, als gewöhnlich angenommen wird.

Macht das Pessarium keinerlei Fluor, so lässt man nur nach der Menstruation einige Tage Soda-Alkohol-Spülungen (30 g Soda, 30 g Alkohol zu 1 l Wasser) machen, um das Blut zu entfernen. Oefteres Herausnehmen und Säubern ist nicht nöthig.

Entsteht Fluor, so lässt man Irrigationen machen, z. B. 50 g Liqu. Alumin. acetici zu 1 l oder noch kräftiger wirkend Acid. salicylici 20,0, Alkohol 200,0. D. S. 2 Esslöffel zu 1 l Wasser von 28 bis 29° R. Hört das Fluor nicht auf, so ist das Pessar zu entfernen.

Ob der Fluor stark wird oder nicht, hängt meist davon ab, ob schon früher Fluor vorhanden war. Bei Mädchen, bezw. bei enger Vulva, und Fehlen des Coitus können oft Spülungen völlig unterbleiben. Jedenfalls ist die Vorschrift, täglich Spülungen zu machen, falsch. Namentlich ist zu widerrathen nur Wasser zu nehmen, da das Wasser die Vagina auflockert und erst recht zu Ausfluss disponirt. Ist kein Ausfluss vorhanden, so ist auch nicht zu spülen, ist er aber vorhanden, so wende man Adstringentien an. Grosse Pessare reiben die Vagina im hinteren Scheidengewölbe. Betrachtet man im Sims'schen Speculum bei Anziehen der Portio das hintere Scheidengewölbe, so sieht es oft roth, hyperämisch, erodirt aus.

Schlecht polirte Pessarien verlieren bald den Glanz resp. die Glätte im hinteren Scheidengewölbe, sie werden rauh und reiben mechanisch die Epithelien ab. Dann muss man das Pessar entfernen und ein neues einlegen.

Besteht eine floride Perimetritis, so ist selbstverständlich von jeder orthopädischen Behandlung zunächst abzusehen und vorläufig nur die Entzündung zu behandeln.

Höchstens kann man bei mässigen Entzündungserscheinungen einen weichen Mayer'schen Ring einlegen. Ich habe es wiederholt erlebt, dass bei grosser Schmerzhaftigkeit, namentlich beim Gehen, die Patientin sich nach Application des Mayer'schen Ringes besser bewegen konnte. Ja, es kommt vor, dass der Uterus später in normaler Lage gefunden wird, so dass allein dieser Ring durch Erheben des Uteruskörpers die richtige Lagerung erzielte.

Operative Heilung der Retroflexio[1].

Die Pessarbehandlung hat die Inconvenienz, dass der Arzt die Patientin nicht los wird und die Patientin nicht den Arzt. Vielen Frauen ist die fortgesetzte Behandlung unsympathisch, sie verlangen, „völlig geheilt" zu werden. Das kann man bei der Pessarbehandlung nie mit absoluter Sicherheit versprechen. Oder arme Patientinnen

[1] W. Alexander, Behandlung von Retroflexion und Prolapsus uteri durch die neue Methode der Verkürzung der Ligamenta rotunda. London 1884, Churchill. — Zeiss: C. f. G. 1885, p. 689. — Olshausen: C. f. G. 1886, No. 43; 1888, p. 388. — Leopold: ibid. 1888, 161; 1891, 317. — Czerny: Beitr. z. klin. Chir. 1889, IV, 164. — Gottschalk: C. f. G. 1889, 35. — Küstner: C. f. G. 1889, 567; Samml. klin. Vortr. 1890, 9. — Leopold: Samml. klin. Vortr. 96. — Martin: Deutsche med. Woch. 1889, 39. — Zinsmeister: Wiener med. Blätter 1889, 487. — Frommel: C. f. G. 1890, 94. — Gottschalk: ibid. 1891, 397. — Veit: Z. f. G. XVIII, 352. — Zweifel: C. f. G. 1890, 689. — Leopold: C. f. G. 1891, 115. — Engström: ibid. 189, 918. — C. v. Braun: ibid. 596. — Flaischlen: C. f. G. 1031. — Asch: C. f. G. 1892, p. 251.

können weder Arzt noch Pessare bezahlen und wünschen dringend, arbeitsfähig zu werden. Auch der heutige erfolgfrohe Arzt ist mit einer Behandlung nicht zufrieden, die ihrem ganzen Charakter nach eine palliative ist. Zudem ist die Pessarbehandlung aber schwierig zu üben, und mancher junge Arzt macht lieber eine Operation als dass er sich die Mühe giebt, Jahre lang sich auf die Pessarbehandlung einzuüben. Deshalb hat der Wunsch, Retroflexionen sicher definitiv zu heilen, seit langen Jahren bestanden. Der Aufschwung der operativen Technik in der Sicherheit und Vermeidung von Wundkrankheit hat auch hier zu vielen Versuchen geführt, die zum Theil von Erfolg gekrönt sind.

Köberlé hatte schon vor Jahren wegen Obstruction einen Uterus dadurch vorn fixirt, dass er ein Ovarium entfernte und den Stumpf in die Bauchwunde einnähte. Ferner hat man bei den alten Methoden der Ovariotomie mit extraperitonäaler Stumpfbehandlung unendlich oft den Uterus dicht an der Bauchwunde fixirt. Aber in bewusster Weise, mit überlegter therapeutischer Absicht war Olshausen der Erste, der einen Leibschnitt zu dem genannten Zwecke wagte; er ventrofixirte den Uterus nach Eröffnung der Bauchhöhle. Und zwar nähte er nicht den Fundus uteri an, sondern die beiden benachbarten Partien des Ligamentum lat. Er beschränkte die Operation zunächst auf die Fälle, wo eine Pessarbehandlung wegen Schmerzen oder aus anderen Gründen unmöglich war.

Andere Operateure, wie auch ich, haben vom ersten Falle an den Fundus uteri direct in die Bauchwunde eingenäht.

Man operirt mit Beckenhochlagerung, so dass die Gedärme, in die Kuppel des Zwerchfells sinkend, nicht stören.

Der Bauchschnitt ist bei beweglichem Uterus sehr klein, so dass man mit zwei Fingern eindringen kann. Zwei Finger gehen tief über den Fundus hinweg und „löffeln“ den Uterus aus dem Douglas'schen Raume heraus. Man hakt in den unteren Wundwinkel ein Bauchspeculum und sieht nun den Uterus. Sobald man den Fundus in der Tiefe erblickt, führt man durch ihn mit kleiner, sehr krummer Nadel einen Faden, an dem man den Uterus in die Bauchwunde hineinzieht. Oder man erfasst ihn mit einer feinen Muzeux'schen Zange und zieht ihn nach oben. Die dadurch bewirkten Verletzungen schaden nichts, da sie an der Stelle der späteren Fixation liegen. Nunmehr näht man mit etwa 6 Suturen oder fortlaufend mit demselben Katgutfaden, der später die Peritonäalwunde schliesst, das Bauchfell und die untere Fascie des Rectus, nicht etwa den Rectus selbst, oder noch weniger die obere Fascie und die Bauchhaut, so auf den Fundus fest, dass ein ovales Stück des Fundus — nicht der vorderen Fläche — aus-

geschaltet ist. In der Bauchwunde erblickt man die glatte Fläche des Uterusfundus in Ausdehnung von ungefähr $1^1/_2$ cm von rechts nach links und $1^1/_2$ cm von oben nach unten. Jetzt wird, nachdem man sich mit dem Finger überzeugt hat, dass die Därme nicht vor dem Uterus liegen, mit einer fortlaufenden Katgutnaht die Peritonäalwunde völlig geschlossen. Bei der kleinen Wunde ist dies eine Tabaksbeutelnaht. Nach Abschluss der Peritonäalhöhle wird mit Bauchdeckennähten, die aber nicht den Fundus mitfassen, die Wunde geschlossen. Bei dieser Art der Ventrofixation ist die Dauer der Eröffnung der Bauchhöhle sehr kurz, der Rückfluss von Blut ist unmöglich, somit ist auch die Gefahr gering. Ist ein Theil des Uterus aus der Peritonäalhöhle ausgeschaltet, so löst er sich auch bei Katgutnaht niemals wieder ab, deshalb ist eine solidere Fixation mit Seide oder Draht unnöthig.

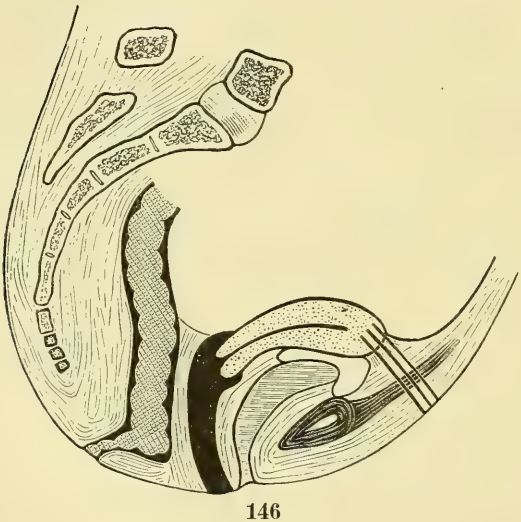

146

Ventrofixation.

Näht man den Uterus an die Bauchhaut oder den Muskel fest, so entstehen später, namentlich bei schwer arbeitenden Personen, Schmerzen. Ebenso entstehen in der Schwangerschaft dann keine Beschwerden, wenn die Fixation nur mit Peritonäum und der unteren Fascie bewerkstelligt wird. Ja, ich habe in vielen Fällen den Uterus absichtlich nur mit dem Peritonäum vernäht und dabei völlig gute und dauernde Resultate erzielt.

Der Erfolg ist eclatant. Untersucht man nach Jahren, so findet man den Uterus noch antevertirt, aber der Fundus liegt den Bauchdecken nicht mehr so fest an, es entsteht ein neues Ligamentum suspensorium fundale medium von 1 bis 2 cm Länge, das auch nach Ablauf mehrerer Schwangerschaften noch vorhanden ist.

Verbindet man mit der Ventrofixation die Entfernung der pathologischen Adnexe oder ist der Uterus fixirt, so muss der Bauchschnitt grösser ausfallen, denn nur das Sehen der Adhäsionen verleiht Sicherheit bei der Durchtrennung. Die Lösung der dünnen Adhäsionen geschieht durch Zerreissen. Dickere, lange, strangförmige, in denen man Gefässe vermuthet, werden vor der Durchtrennung mit der Scheere

doppelt mit Katgut unterbunden. Kurze und feste Adhäsionen werden so durchtrennt, dass man die schneidenden Instrumente möglichst nach dem Uterus hin richtet. Sonst könnte man eventuell den Darm verletzen. Küstner empfiehlt warm, die Adhäsionen mit dem Paquélin zu durchtrennen.

Principiell wird bei Netzadhäsionen oder Verwachsungen der Appendices epiploicae Das entfernt, was verwachsen war, denn selbstverständlich entbehren diese Partien des Endothels und verwachsen an anderen Orten wieder. Wendet man diese Vorsicht nicht an, so kann man gezwungen sein, wegen der andauernden Schmerzen, die ihren Grund in den neu entstehenden Verwachsungen haben, noch einmal zu laparotomiren.

Näht man nicht den Fundus, sondern die Winkel an die Bauchwand fest, so kann vor dem Fundus herab sich das Netz einschieben und fixiren. Dann entstehen enorme Schmerzen bei körperlichen Anstrengungen. Ich musste in einem solchen Falle Laparotomie machen und ein Stück Netz reseciren. Es war ganz unmöglich, das zwischen Bauchdecken- und vorderer Uteruswand fixirte Netz herauszuziehen.

Die specielle Indication zur Ventrofixation möchte ich dahin formuliren, dass in allen Fällen, wo aus irgend welchen Gründen die Pessarbehandlung unmöglich ist und die Beschwerden Genuss- und Arbeitsfähigkeit rauben, die Operation indicirt ist.

Die Unmöglichkeit der Pessarbehandlung liegt durchaus nicht allein bei fester Fixation vor, sondern auch bei bleibenden Schmerzen und dann, wenn der Beckenboden schlaff ist. Muss man eine ganze Anzahl die Vagina verengender Operationen als Vorbereitung für die Pessarbehandlung vorausschicken, so erscheint es rationeller, die Ventrofixation zu machen.

Es ist eins der vielen grossen Verdienste Olshausen's, mit der Ventrofixation eine neue, heilsame Operation erfunden zu haben.

Bei starker Dysmenorrhoe, wenn Heirath oder Nachkommenschaft nicht in Frage kommt, namentlich bei pathologischem Verhalten der Adnexe, sind diese mit zu entfernen.

Es kommt auch gewiss die Totalexstirpation in Frage. Für sie spricht die Thatsache, dass die Prognose der Totalexstirpation von der Scheide aus besser als die der Laparotomie ist, dass Bauchbrüche nicht in Frage kommen, dass auch Nachkrankheiten, wie sie doch manchmal durch Exsudatbildung an den Stümpfen entstehen, ausbleiben. Ja, es scheint mir, dass auch die allgemeinen Störungen, z. B. die Congestionen, nicht so erheblich sind, wenn die ganzen inneren Genitalien, als wenn nur die Ovarien entfernt sind. Und zuletzt hat die Patientin von dem Uterus ohne Tuben und Ovarien

selbstverständlich nicht den geringsten Vortheil. Namentlich bei Uterusgonorrhoe ist dieser mit zu entfernen. Bei jugendlichen Personen aber, die noch viel Gebrauch von ihrem Uterus machen können, wäre es frevelhaft, eine verstümmelnde Operation vorzunehmen. Giebt es doch schon unzählige Fälle, wo Frauen nach der Ventrofixation glückliche Mütter geworden sind.

Die Vaginafixation[1].

Schon ehe Olshausen die Ventrofixation angab, hatte Schücking eine andere Methode, die Vaginafixation ersonnen. Schücking führte von der Vagina aus eine gedeckte Nadel in die Uterushöhle. Die Nadel wurde vorgestossen, durchbohrte den Fundus uteri und kam in der Nähe der Harnröhre aus der vorderen Vaginalwand heraus. Nunmehr wurde ein Faden in die Spitze gefädelt, und mit ihm wanderte die Nadel den Weg zurück. Die Enden des Fadens, dessen eines Ende aus der Portio, dessen anderes aus der Vaginalwunde hervorragte, wurden zusammen geknüpft. Dadurch entstand eine starke Anteflexio. Durch Anheilen des Fundus an der Stichöffnung sollte der Uterus dauernd in Anteflexion erhalten werden. Diese Methode ist verlassen. An ihre Stelle ist die Vaginafixation von Dührssen und Mackenrodt getreten. Es ist eine Thatsache, dass die Vaginafixation leicht und fast gefahrlos auszuführen ist. Die Operation ist nur möglich, wenn es gelingt, ohne oder mit Narcose den Uterus manuell zu reponiren. Bei völlig fixirtem Uterus ist die Vaginafixation contraindicirt. Ich habe sie versucht, doch zerrte sich der gewaltsam an die Vagina herangezogene Uterus

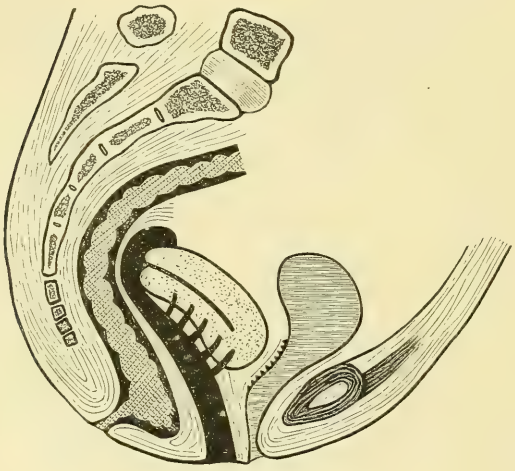

147
Vaginafixation.

[1] Schücking: C. f. G. 1888, 181; 1890, 123; 1891, 392. — Saenger: C. f. G. 1888, 17, 34, 102; 1891, 305, 889. — Dührssen: Z. f. G. XXV, p. 368. — Mackenrodt: Deutsche med. Woch. 1892, 491; Z. f. G. XXIV, 315. — Glaeser: C. f. G. 1892, 893.

bald wieder los. Der Raum, den man vorn durch Eröffnung des Cavum vesicouterinum gewinnt, ist nicht genügend, um hinter dem Uterus feste Adhäsionen zu lösen. In diesen Fällen hat man auch den Douglas eröffnet, die Adhäsionen zerrissen, drainirt, den Douglas-schen Raum zur Verödung gebracht und so die Retroflexio geheilt.

Bei Vaginafixation wird ein Längsschnitt in die Vagina von der Portio bis zur Gegend der oberen Urethralöffnung geführt. Von diesem Längsschnitt aus wird die Vaginalwand unterminirt, abgelöst. Zwei kleine Arterien, die an der Portio meist spritzen, sind sicher zu unterbinden, nicht nur wegen der störenden Blutung und um Blut zu sparen, sondern auch deshalb, weil unangenehme, ja lebensgefährliche Nachblutungen entstehen können und schon entstanden sind. Ein Todesfall durch Nachblutung nach oben ist berichtet. Die Blase wird hoch in die Höhe geschoben, während die Portio stark abwärts gezogen wird. Man eröffnet durch Druck mit dem Finger das Peritonäum. Nun lässt man die Portio los, so dass sie nach oben gleiten kann, und zieht gleichzeitig mit dem kleinen, feinen „Kletterhaken" oder in anderer Weise den Uterus hervor. Der erste Haken wird oberhalb der Portio eingesetzt, der zweite 1 cm höher und so weiter. Man geht so lange aufwärts, bis der Fundus, d. h. die obere Fläche des Uterus, in der Peritonäalöffnung liegt. Auch gelingt es, mit einer gebogenen Sonde den Uterus in die Vaginalwunde zu drücken und ihn direct, ohne anzuhaken, anzunähen. Sobald man den Fundus vor sich hat, geht man mit einer starken, krummen Nadel durch die Vaginalwand unter der nach oben geschobenen Blase hinweg durch die vordere Uteruswand hindurch und durch den anderen Vaginalwundrand heraus.

Man näht gleichzeitig die Vaginalwunde und den Uterus so in dieselbe hinein, dass der Uterus völlig an die Vagina gedrückt wird. Es resultirt eine schöne, glatte, leicht heilende Wunde.

Die Operation ist so oft modificirt, dass es ganz unmöglich ist, alle Aenderungen zu beschreiben. Namentlich Mackenrodt sucht sie dadurch erfolgreich und ungefährlich zu gestalten, dass er den Uterus nicht fest an die Scheidenwand, sondern an das Blasenperitonäum nähte: Vesicifixatio.

In neuerer Zeit sind viele Fälle bekannt geworden, bei denen Schwangerschaft bei vaginafixirtem Uterus zu schweren Complicationen führte. Es musste der Kaiserschnitt gemacht werden, da der Muttermund des fixirten Uterus hoch nach hinten oben gelangte und die Wehen das Kind nicht austreiben konnten.

Diese Unglücksfälle haben viele Operateure veranlasst, die Operation ganz fallen zu lassen. Andere, wie ich, machen sie nur dann, wenn

Conception nicht mehr in Frage kommt. Bei jüngeren Individuen hat man die „Sterilisirung“ durch Tubenabbindung oder Tubenresection mit der Vaginafixation combinirt.

Die Alexander'sche Operation.

Die älteste der Operationen ist wieder die neueste geworden! Schon vor Jahrzehnten hat Alquié vorgeschlagen, beim Prolaps die runden Mutterbänder durch einen Hautschnitt am Mons Veneris aufzusuchen, sie hervorzuziehen und dadurch den Uterus richtig zu lagern. Diese Operation wurde von Alexander zur Richtiglagerung des retroflectirten Uterus empfohlen. Neuerdings sind besonders Werth[1] und Küstner[2], Asch[3] und Andere für die Methode eingetreten.

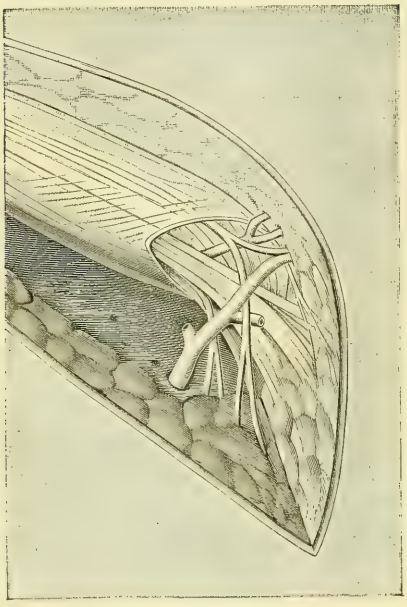

148

Operationsgebiet bei der Alexander-Adam'schen Operation nach Waldeyer.

Man erblickt in Figur 148, aus dem Leistencanal herauskommend, das Ligamentum rotundum strahlenförmig sich theilend. Darüber verläuft, etwas schräg nach innen und oben mehrere Aeste abgebend, die Vena pudenda externo, die beim Durchschneiden dunkles Blut ausfliessen lässt. Darunter der Nervus ileo inguinalis. Ebenfalls aus dem Leistencanal, oberhalb des Ligamentum rotundum unter dem genannten Nerven, zieht ein Ast der Vena spermatica externa.

Die Operation wird in folgender Art ausgeführt: Nach Reposition des Uterus und Reinigung des Operationsfeldes wird zuerst links ein 6 bis 8 cm langer Schnitt vom Tuberculum pubis parallel mit dem Pouparti'schen Bande gemacht. Nach Freilegung der Fascia superficialis sucht man den Leistencanal. Die sichelförmige Begrenzung nach oben und aussen ist mit dem Finger leicht zu fühlen. Man sieht auch die hervorquellende Fettmasse. Findet man den Leistencanal

---

[1] Werth: A. f. G. XLIIV, Festschrift zur Feier u. s. w. Wien 1894, Hölder.
[2] Küstner: C. f. G. 1895, No. 7.
[3] Calmann: C. f. G. 1897, p. 97.

nicht, so suche man das Tuberculum am Knochen und gehe von ihm nach aussen. Der Inhalt des Leistencanals mit dem Ligamentum rotundum wird mit einer Pincette hervorgezogen. Das ist leicht gesagt, aber oft schwer gethan. Indessen macht auch hier Uebung den Meister. Bei circa 60 Operationen habe ich nur 2 Mal das Band nicht gefunden. Hierauf erfasst der Finger das isolirte Ligament und zieht es hervor. Nun wird das Ligament mit der Umgebung in der Tiefe, und sodann in der Wunde auf die Fascien fest aufgenäht. Die Hautwunde wird geschlossen.

Die Naht in der Tiefe muss den Leistencanal verschliessen, damit nicht Hernien entstehen. Sie darf nicht das ganze Band umschnüren, sondern nur seitlich fixiren, so dass die Ernährung dem Bande nicht abgeschnitten wird. Wenigstens 4 bis 5 cm des Bandes müssen stehen bleiben und auf der Fascie angenäht werden. In zwei Fällen habe ich zufällig bestehende Leistenhernien gleichzeitig geheilt. In einem Falle konnte ich durch die Hernie die mit Höckern besetzte Tube fühlen und diese wegen Tuberkulose reseciren.

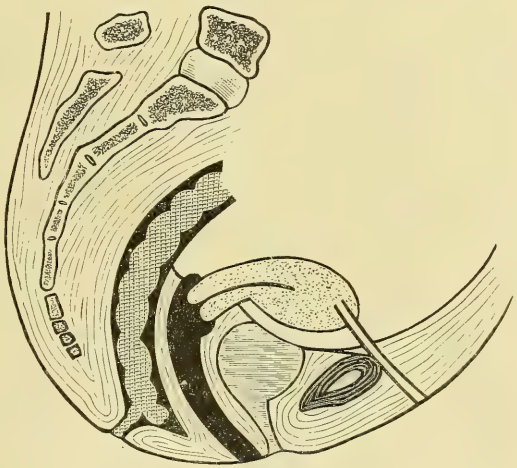

149
Alexander'sche Operation.

Weshalb gerathen wird, den Leistencanal, d. h. die Fascie, zu spalten, verstehe ich nicht. Sicher, um Leistenhernien zu vermeiden, ist doch gewiss die Fascie intact zu lassen.

Bei dieser Operation macht man nur eine Hautwunde. Die Narbe, in den Haaren liegend, ist unsichtbar, die Wunde heilt stets aseptisch primär. Nur fragt es sich, ob die Verkürzung der Ligamenta rotunda auch stets dauernde Heilung selbst nach Schwangerschaften bringt. Dies muss die Zukunft lehren.

Kritik der beschriebenen Operationen.

Es giebt sicher Fälle, wo jede der drei beschriebenen Operationen ein gutes Resultat haben würde; wo es also, wenn ich so sagen darf, Geschmackssache ist, wie man operiren will. Hat nun ein Operateur stets eine, „seine“ Methode geübt, beherrscht er diese und die anderen

nicht, hat er also das Recht, sich und seinen Erfolgen zu vertrauen, warum sollte er nicht „seine“ Methode bevorzugen? Dann darf er aber nicht so weit gehen, dass er die anderen Methoden für schlecht erklärt.

Zieht man Erkundigungen bei den praktischen Gynäkologen ein und urtheilt man nach der Literatur, so stellt man in der That fest, dass der Eine an dieser, der Andere an jener Methode der Operation trotz aller fremden Empfehlungen dauernd festhält.

Als Lehrer des Faches hat man aber die Verpflichtung, jede Methode, wenn sie nicht aprioristisch abgelehnt werden muss, auszuprobiren. Dies habe ich in der That gethan und komme zu folgendem Resultat:

Die Ventrofixation giebt, richtig ausgeführt, vortreffliche Resultate. Es hängt ihr aber immerhin die Gefahr der Eröffnung der Bauchhöhle an. Ist diese Gefahr auch heutzutage gering — ich habe noch keinen Todesfall bei Ventrofixation erlebt —, so ist doch Ileus, wie bei allen Bauchoperationen, auch hier möglich. Zwei weitere Gefahren liegen in der Möglichkeit einer Bauchhernie und in der Schwangerschaft. Eine Bauchhernie oberhalb des ventrofixirten Uterus kann entstehen. Ich habe nach einigen ganz glatt verlaufenen Ventrofixationen mit primärer Heilung kleine Hernien gesehen. Ja, ich habe einige Male eine zweite Operation nachfolgen lassen müssen, weil das Netz in dem Bruch adhärent war und deshalb unerträgliche Schmerzen entstanden. Meines Erachtens ist der Grund der, dass das Peritonäum schlecht vereinigt war, oder dass die Peritonäalnaht bei übermässigem Erbrechen unmittelbar nach der Operation geplatzt war. Dabei kann äusserlich resp. zunächst der Erfolg ein ganz vortrefflicher sein. Erst später bei starker körperlicher Anstrengung oder bei Geburten entsteht die Hernie. Der Uterus wird herabgedrängt, zieht die Weichtheile mit und begünstigt vielleicht dadurch die Bildung einer Lücke. Auch sah ich, wenn fälschlich der Uterus an Muskel und Bauchdecken angenäht war, tiefe, trichterförmige Einziehungen namentlich dann, wenn der Uterus zu hoch fixirt war.

Dass eine Schwangerschaft ganz normal verlaufen kann, ist oft festgestellt. Ich habe 15 Fälle von ungestörter Schwangerschaft nach Ventrofixation verfolgt. Gewiss ist es noch viel öfter der Fall gewesen, ohne dass ich etwas davon erfuhr. Aber nicht zu leugnen ist, dass dennoch Beschwerden, vielleicht aus Angst von der Patientin übertrieben, existirten. Einige Fälle sah ich, wo die Schwangere, obwohl schliesslich die Geburt normal verlief, wochenlang brach und zu Bett liegen musste. Absolut ohne Beschwerden verliefen nur wenige

Fälle. Wer anders urtheilt, hatte wohl nicht Gelegenheit, die Fälle genau zu verfolgen.

Dennoch wird die Operation auch von mir vielfach ausgeführt. So bei Virgines, die man arbeitsfähig für ihren Beruf machen will, bei denen man ganz sicher sein muss, dass keinerlei Beschwerden die körperliche Anstrengung hindern. Vor Allem aber muss man die Ventrofixation dann machen, wenn der Uterus verwachsen ist oder wenn gleichzeitig Adnexerkrankungen vorliegen. Ich fand einige Mal Netzadhäsionen am Ovarium und an der Tube, ohne dass Gonorrhoe oder Abort vorhergegangen war. Es ist mir nicht unwahrscheinlich, dass auch chronische Obstruction und namentlich ein den Unterleib direct treffendes Trauma (Stoss oder Fall) zu Netzadhäsionen führen kann. Prädisponirend ist ein individuell sehr langes, bis in die Beckenhöhle reichendes Netz.

Hat man also Adhäsionen constatirt, wird trotz Massage, trotz Richtiglegung, der Uterus stets wieder über das Pessar nach hinten gezogen, ist eventuell eine Pyosalpinx zu exstirpiren, so ist die Ventrofixation die richtige Operation. Liegt der Grund der Erkrankung in der Abdominalhöhle, so muss man auch in die Abdominalhöhle hineingehen. Interessant ist, dass parametritische Narben, die die Portio vorn fixiren und die der Massage und Pessarbehandlung trotzten, allmählich verschwinden, wenn der Uterus ventrofixirt ist. Ja, ich habe einige Mal die Bauchdecken auf den retrovertirten, nicht mobil zu machenden Uterus aufgenäht, so dass ein tiefer Trichter an der Nahtstelle entstand. Allmählich glich sich der Trichter aus, die Bauchdecken zogen in ihrem Bestreben, ihre natürliche Form wieder einzunehmen, allmählich den Uterus hinten los. Die hinteren Fixationen gaben nach, lösten sich, der Uterus lag schliesslich normal.

Die Vaginafixation soll man bei fixirtem Uterus nicht machen. Ich habe auch dies versucht und hoffte, dass die Vagina, wie die Bauchdecken, durch permanenten Zug den Uterus anteflectiren würden. Es gab aber im Gegentheil die vaginale Adhäsion nach. Der Uterus, gewaltsam an die Scheide gezogen, löste sich und lag bald wieder retroflectirt. Erst die Ventrofixation mit instrumenteller Trennung der Adhäsionen hatte Erfolg.

Ich rathe auch, die Vaginafixation nicht bei einer völlig virginellen Vagina zu machen. Dass sie möglich ist, haben Viele und habe auch ich festgestellt. Ich sah aber recht hässliche Narben, da bei der schlechten Uebersicht in der engen Vagina nicht exact operirt und vereinigt werden konnte. Mir ist ein Unglück nicht vorgekommen. Aber ich kenne Fälle von Ureterverletzung, von Blasenfisteln, von sehr gefährlichen Nachblutungen gerade bei sehr enger Vulva und Vagina.

Nun die Gefahr der Schwangerschaft![1] Dührssen und Mackenrodt behaupten, dass diese Gefahr bei richtiger Ausführung der Operation nicht existire. Aber ist wohl jeder der unzähligen Operateure, die heutzutage, geübt oder ungeübt, gynäkologisch operiren, im Stande, die Gefahr zu fester Verwachsung zu vermeiden, und kann nicht nachträglich, unbeabsichtigt, eine zu feste, ausgiebige Verwachsung eintreten? Die Erfahrung lehrt, dass dies der Fall ist!

Es bleiben auch Narben zurück, die den Coitus fast unmöglich machen, Blasenverzerrungen, die ich selbst durch Kystoskopie nachwies. Blasenleiden, die durch Einwanderung der Fäden oder directe Verletzungen entstehen, zu feste Verwachsungen, die die Geburt per vias naturales unmöglich machen!

Sah man solche Fälle, erlebte man, dass eine Frau wegen leichter Beschwerden operirt, schliesslich bei der Geburt den Kaiserschnitt durchmachen musste und stirbt, so ist man doch sicher im Recht, wenn man die Vaginafixation durch eine gleichwerthige Operation ersetzt, und wenn man eine gleichwerthige Operation für besser erklärt. Kann ich die unglücklichen Folgen ganz vermeiden, warum soll ich sie riskiren?

So gebe ich gern zu, dass die Meister in dieser Operation gute Resultate haben, dass aber im Allgemeinen vor der Vaginafixation gewarnt werden muss.

Hat man also eine mobile Retroflexio operativ zu heilen beschlossen, so ist es gewiss das Richtigste, die Alexander-Adam-Operation zu wählen. Dabei haben wir keine Laparotomie mit ihren Gefahren, keine verunstaltete Scheide oder Blase, keine Gefahr für die Schwangerschaft! Warum soll man nicht die ungefährlichste Methode für die beste erklären?

Ich bin der Meinung, dass die Gegner dieser Operation die Technik nicht beherrschen. Ich urtheile aus eigener Erfahrung. Auch ich fürchtete einen Misserfolg. Man versprach Heilung und fand eventuell die Bänder nicht! Dann hatte man sich sehr bloss gestellt! Jedenfalls ist aber diese Operation wie jede zu erlernen. Man muss nur zunächst magere Frauen operiren und erst später sich an solche mit sehr dickem Fettpolster wagen. Manche empfehlen einen grossen Schnitt. Warum? Die Leistencanalöffnung ist 1 bis $1^1/_2$ cm lang! Was soll es nützen, bis an die Spina ilei arterior in einer Gegend zu schneiden, wo der Canal unmöglich liegen kann? Man irrt viel öfter, wenn man

[1] Strassmann: A. f. G. L, Heft 3. — Graefe: M. f. G. II, Heft 6. — Werthheim: C. f. G. 1896, p. 25. — Rühl: C. f. G. 1895, p. 147. — Dietrich: C. f. G. 1899, p. 961.

ihn zu seitlich oder zu sehr in der Mitte sucht! Auch das Ablösen des ganzen Mons Veneris durch einen Schnitt giebt eine grössere, schwerer heilende Wunde als die zwei seitlichen Schnitte.

Ich resümire mich also dahin: Ventrofixation, wenn es indicirt, ist ausser der Fixirung des Uterus nach anderen Manipulationen in der Bauchhöhle vorzunehmen, d. h. bei festen Adhäsionen und Adnexerkrankungen. Vaginafixation nur dann, wenn Schwangerschaft ausgeschlossen ist, wenn die Scheide weit ist, oder wenn man die gleichzeitige Sterilisirung (Tubenresection) machen will, Alexander-Adam-Operation als principiell ungefährlichste und leichteste Methode in allen Fällen von uncomplicirter Retroflexio!

H. Der Uterusprolaps[1].

Wir behandeln in diesem Abschnitt die Senkungen der Vagina und die des Uterus gemeinsam, und zwar theilen wir die verschiedenen Formen folgendermaassen ein:

1. Isolirte Senkung der Scheidenwandung, a) der vorderen: Cystocele; b) der hinteren Wand: Rectocele; c) beider Wände.
2. Primäre Senkung der Scheidenwandung mit Senkung des Uterus.
3. Primäre Senkung des Uterus mit Inversion der Scheide.

1. Isolirte Senkung der Scheidenwandung.

Bei jeder Geburt wird vom herabtretenden Kopfe die vordere Scheidenwand mit der Muttermundslippe nach unten gepresst, die ganze Scheide zusammengeschoben und verkürzt. Namentlich bei Rigidität des Muttermundes, bei vorzeitigem Wasserabfluss und bei Anschwellung der vorderen Muttermundslippe ist dies der Fall. Nicht selten sieht man dicht hinter der Vulva vor und kurze Zeit nach der Geburt beim Auseinanderklappen der Schamlippen die blaurothe Muttermundslippe. Die vordere herabgepresste Scheidenwand wird in allen ihren Verbindungen gelockert. Da die Bauchdecken schwer und noch zu gross auf den Gedärmen lagern, da die Blase gefüllt auf den grossen und schweren Uterus drückt, so steigen die inneren Genitalien nicht nach oben, sondern bleiben, bevor die Involution Fortschritte macht

[1] Meissner, Der Vorfall der Gebärmutter u. s. w. Leipzig 1821, Fr. Fleischer. — Froriep, Chirurgische Kupfertafeln IV. — Virchow, Gesammelte Abhandl. p. 812. — v. Franqué, Der Vorfall der Gebärmutter u. s. w. Würzburg 1860, Stahel. — Huguier, Sur les allongements hypertrophiques u. s. w. Paris 1860. — Tauffer: Deutsche med. Woch. 1877, 22 bis 25. — Herbst, Historisch-kritische Darstellung der Operationen des Prolapsus uteri. Diss. Halle 1881.

tief im Becken liegen. Nur dann, wenn die Involution des Uterus und des den Uterus haltenden straffen Bindegewebes an der Basis der Ligamenta lata sowie des Peritonäums gut vor sich geht, wenn gleicher Weise die Scheide wieder rigide und fest wird, sich zusammenzieht und dabei verlängert, gelangt die Portio wieder nach oben, und die vordere Scheidenwand wird wieder fest. Immer aber bleibt, wenn Geburten schnell sich folgen, eine geringe Senkung der vorderen Vaginalwand und eine geringe Cystocele zurück.

Nicht unwichtig ist auch die Muskulatur des Beckenbodens. Wenn das Kind „durchtritt", wird der Levator ani gewaltsam gedehnt und an die Beckenwand angedrückt. Bleibt der Levator schlaff, so bleibt zwischen beiden Hälften der Raum weit. Die Scheide entbehrt der Stütze und kann sich nebst dem Uterus senken.

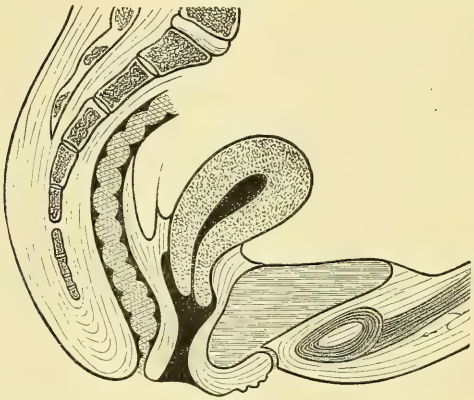

150

Uterus am Ende des Wochenbettes.
Die hintere Vaginalwand ist durch einen Dammriss zerstört und senkrecht geworden. Die vordere Vaginalwand, ihrer Stütze beraubt, senkt sich, hypertrophirt, zieht den Uterus nach sich, der Prolaps leitet sich ein.

Auch der Dammriss hat ätiologische Wichtigkeit, weil er dem Beckenboden seinen Halt raubt. Hinten fehlt die normale Stütze für die vordere Wand. Während normaliter (vergl. Figur 122, S. 240) die vordere Wand der hinteren aufliegt, kann bei einem Dammrisse sich die vordere Wand an der hinteren, nunmehr senkrecht verlaufenden, herabschieben, sich ungehindert senken, bis in den Introitus vaginae hinein vorfallen (vergl. Figur 150).

Dabei involvirt sich die Scheide schlecht, im Gegentheil, es besteht Stauungsödem oder wenigstens Hyperämie, die sich durch auffallende Röthe des sichtbaren Theils des Harnröhrenwulstes markirt. Wie ein Zipfel hängt die mediane Partie der Scheide vorn und hinten in den Introitus vaginae hinein, während seitlich die Befestigungen intact sind. Der gesenkten Vagina liegt die Blase unmittelbar an: Cystocele.

Steht die Wöchnerin auf, so senkt sich die dicke Scheidenwand mehr und mehr. Der aus der Cystocele nicht abfliessende Urin, auf dem der intraabdominelle Druck lastet, schiebt die Scheidenwandung — die Columna rugarum — in und vor die Vulva. Dadurch wird der Uterus nachgezogen. Die Retroversion wird begünstigt.

Indessen kann auch der Uterus allmählich seine normale Stelle wieder einnehmen, so dass allein ein Prolaps der Cystocele übrig bleibt. Man sieht dies nicht selten nach Eintreten der Menopause.

Die dünne, trockene vordere Vaginalwand liegt vor der Vulva, ohne dass der Uterus seine Lage änderte. Dies ist ein isolirter Prolaps der vorderen Vaginalwand mit Cystocele.

Ist der Sphincter zerrissen, so entsteht nicht eine Rectocele, weil das wichtigste ätiologische Moment, die Kothstauung fehlt. Ist aber der Damm und die Vagina zerrissen, während der Sphincter ani erhalten blieb, so stülpt sich oberhalb des Sphincter die ungestützte Rectalwand weit nach vorn. Auch bei völlig erhaltenem Damme und chronischer schlechter Entleerung des Rectums entsteht nicht selten sogar bei Nulliparis eine Rectocele. Wird sie nicht durch Clysmata entleert, so nimmt sie allmählich zu.

Jedenfalls ist das Rectum primär, die Vagina secundär betheiligt. Nicht die Vagina zerrt das Rectum herab — dazu sind die Verbindungen viel zu lose —, sondern das Rectum dilatirt sich und schiebt die Vagina vor sich her.

Wir betrachteten bis jetzt die untere Hälfte der Vagina. Auch die oberen Wandungen senken sich oft primär. So ist es vorgekommen, dass sich bei starker Anteflexio die Verbindung zwischen Blase und Uterus löste und die Excavatio utero-vesicalis in die Scheide hinein prolabirte. Auch der Douglas'sche Raum kann abnorm ausgedehnt sein, der Zwischenraum zwischen beiden Douglas'schen Falten bildet dann gleichsam die Bruchpforte, durch welche Gedärme oder pathologischer Inhalt (Ascites, dünnwandige Ovarientumoren) in den Douglas'schen Raum eintreten, ihn ausdehnen, ihn in die Scheide und vor die Scheide hervorwölben. Befinden sich in der descendirten Excavatio vesico-uterina oder im Douglas'schen Raume Gedärme, die von der Scheide aus zu diagnosticiren sind, so handelt es sich um eine Enterocele vaginalis anterior oder posterior.

Der Prolaps der vorderen Wand combinirt sich häufig mit dem der hinteren Wand. Dabei ist aber die seitliche Verbindung der Vagina mit ihrer Unterlage oft intact. Nur dann, wenn der Uterus völlig vor der Vulva liegt, kommt es zu einer totalen Ablösung und Umkrempelung der Scheide, die nun völlig vorgefallen den Uterus nicht mehr trägt, sondern aufgehängt hält.

Es ist zwar richtig, dass bei der gesunden stehenden Frau der antevertirte Uterus nicht prolabiren kann. Aber schlafen muss schliesslich jeder Mensch, und so kann man auch weder Wöchnerinnen noch andere Menschen zwingen, fortwährend zu stehen. Trotz aller theoretischer Explicationen wird doch der alte Satz richtig bleiben, dass der

Prolaps mit körperlicher Anstrengung und zu zeitigem Verlassen des Bettes nach Geburten ätiologisch zusammenhängt.

2. Senkung der Scheidenwand mit Senkung des Uterus.

In den meisten Fällen ist der Vaginalprolaps nur ein Stadium der gemeinsamen Gebärmutter- und Scheidensenkung. Irrig ist es, von einer festen Verbindung der Blase mit der Cervix zu sprechen. Das beweist die alltägliche gynäkologische Erfahrung. Die Blase ist mit der Scheide fest verbunden. Zerrt nun die Scheide den Uterus herab, so folgt Uterus und Blase nach. Dagegen ist die Blase mit dem Uterus sehr lose verbunden. Man kann sie ohne jede Gewalt bei der Operation mit dem Finger abdrücken, sowohl von oben als wie von unten.

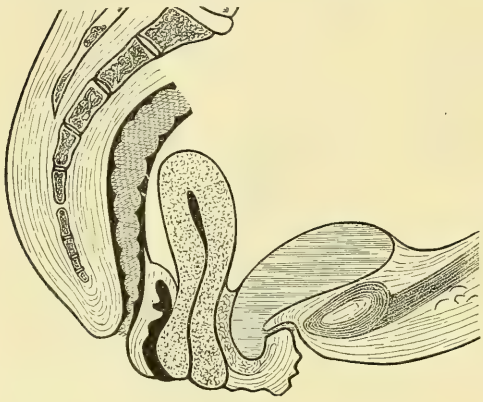

151

Prolaps der vorderen Vaginalwand.
Senkung des Uterus, hinteres Scheidengewölbe noch vorhanden. (Hypertrophie der Portio media der Cervix.)

Bei schlechter puerperaler Involution bleibt die Scheidenwand, namentlich vorn, wo ohnehin schon ein natürlicher Wulst besteht, dick. Die Stauung ist die Folge der Senkung. Klafft die Vulva und senkt sich in sie resp. zwischen die Labien die vordere Vaginalwand, so nimmt die Hyperämie, wie bei der Kopfgeschwulst, durch Druckdifferenz zu.

An dieser Hyperämie betheiligt sich die Portio bezw. der untere Abschnitt des Uterus. Die Portio wird dick, die Cervix lang: beide hypertrophiren circulär und longitudinal.

Allmählich senkt sich die vordere Vaginalwand so sehr, dass sie unterhalb der äusseren Harnröhrenmündung sich befindet. Der hintere Vaginalraum ist noch vorhanden. Dabei ist der Uterus retrovertirt und steht in der Richtung der Beckenachse, wie es in Figur 151 abgebildet ist.

Bei einem in dieser Stellung befindlichen Uterus wirkte sein Eigengewicht und der auf ihn lastende intraabdominelle Druck den Vorfall begünstigend.

Nimmt der Vorfall zu, so wird die hintere Vaginalwand nachgezogen und kommt allmählich tiefer und tiefer. Ist sie erst vor der Vulva, so wird der Effect der Stauung bei der ausserhalb des Beckens

liegenden Masse ein viel grösserer als vorher. Namentlich die circuläre Hypertrophie und die Verdickung der Vaginalwände wird erheblich. In Figur 152 bilden wir diesen Fall ab.

3. Primäre Senkung des Uterus mit Inversion der Scheide.

In anderen Fällen senkt sich der Uterus primär, schiebt die Scheide herab und stülpt sie völlig um, so dass schliesslich die Scheide den Uterus nicht mehr trägt, sondern dass der Uterus an der Scheide hängt.

In dem Puerperium involvirt sich das Peritonäum, das den Uterus tragende und haltende Bindegewebe wird wieder straff wie vorher. Ist die Involution durch Entzündung resp. Hyperämie gestört, und das Bindegewebe nach abgelaufener Entzündung atrophisch, so leiden die Befestigungen, und der Uterus folgt dem abdominellen Druck nach unten. Bei normaler Lage könnte immer nur eine verstärkte Anteversion entstehen (vergl. S. 281). Bei Retroversion aber gleitet der Uterus nach unten, wie wir das S. 280, Figur 150 schilderten. Begünstigend für das Prolabiren wirkt der Fettverlust in der Schwangerschaft oder nach langem Krankenlager. So kann nach einem Typhus ein Prolaps entstehen. So sah ich acut entstandenen Prolaps bei Wöchnerinnen. Dienstmädchen, aus der Klinik kommend, hatten sofort schwerste Arbeit verrichtet. Der acute Prolaps rief die schwersten peritonitischen Schmerzen hervor.

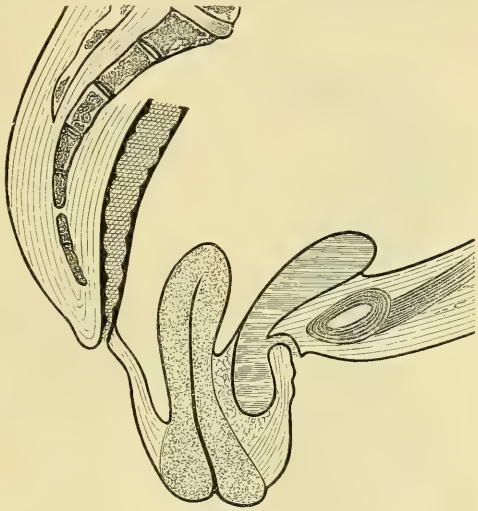

152

Totaler Prolaps des Uterus und beider Vaginalwände.
Starke Verdickung der Portio und der Vagina an ihrem Ansatzpunkte, am Uterus circuläre Hypertrophie.

Was für die Aetiologie der Retroversion wichtig ist, ist es auch für die Aetiologie des Prolapses. Die Retroversio ist ein Vorstadium des Prolapses, der freilich dann nicht entsteht, wenn sich die Retroversio in eine typische Retroflexio verwandelt.

Der sich senkende, retrovertirte Uterus wickelt gleichsam die Scheide von ihrer Unterlage ab und tritt vor die äusseren Genitalien. Dies ist ein primärer Uterusprolaps mit secundärer Inversion und

Prolaps der Vagina. Das Resultat dieses Vorganges ist in Figur 153 abgebildet.

In gleicher Weise entstehen Senkungen des Uterus mit Inversion der Scheide bei Nulliparen, sogar bei Virgines. Hier sind vielleicht die Fascien, welche den Beckeneingeweiden ihren Halt geben, schlecht ausgebildet. Die Fälle, wo der Uterus nach einer Geburt bei Spaltbecken sofort prolabirt, sind für das Fehlen der normalen Verbindungen typisch. Der Uterus ist in diesen Fällen nicht immer zu schwer oder hypertrophirt, sondern wegen der zu schlaffen Scheide und des unvollkommenen Bandapparates zu beweglich. Typisch sind die Fälle, wo Hebammen ohne Grund immer grössere Gummiringe einlegen, so dass die Scheide immer weiter, schlaffer und unfähiger wird, den Uterus hochzuhalten. Der retrovertirte Uterus wandert nach unten bis vor die äusseren Genitalien. Selbst eine Anteversionsstellung des total prolabirten Uterus bei einer Nullipara mit stark gedehnter Scheide habe ich gesehen.

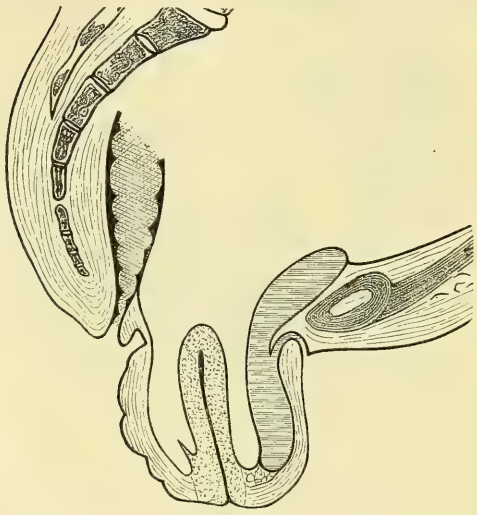

153

Primärer Uterusprolaps nach Retroversio, ohne Hypertrophie der Cervix.

Natürlich giebt es auch Fälle, und dies sind die meisten, bei denen alle ungünstigen Momente: Dammriss, schlaffe Scheide, Atrophie des Bindegewebes, nachgiebiger Beckenboden, primäre Cystocelenbildung, Retroversion und erschlaffte Peritonäalverbindungen concurriren, um den Prolaps zu Stande zu bringen.

Andererseits findet man bei den grössten Dammrissen und functionsunfähiger Scheide oft eine normale Anteversion des hochliegenden Uterus.

Auch bei Neugeborenen sind angeborene Prolapse als Bildungsfehler beobachtet, sie waren mit Spina bifida lumbo-sacralis complicirt[1].

Anatomie.

Bei der Schilderung der Anatomie müssen wir den Uterus, die Vagina, das Peritonäum, das Rectum und die Blase betrachten.

[1] Krause: C. f. G. 1897, p. 422.

Der Uterus ist meistentheils hypertrophirt, und zwar besonders in seinem unteren, extraperitonäal gelegenen Theile, d. h. abwärts vom inneren Muttermunde: es besteht eine Hypertrophie der Cervix. Dabei ist die Cervix nicht nur verdickt — circulär hypertrophirt, sondern auch oft so erheblich verlängert, dass sie weit vor den äusseren Genitalien liegt, obwohl der Uterusfundus in normaler Höhe sich befindet. Der Uterus hängt an der vorderen Vaginalwand, welche von dem Arcus pubis und der Symphyse bis zur Portio herabreicht. Während vorher die Vagina den Uterus herabzerrte, hält sie jetzt den gesunkenen, und verhindert durch ihre geringe Dehnbarkeit ein noch tieferes Herabfallen des Uterus.

Am leichtesten verständlich werden diese Verhältnisse durch eine von Schröder entworfene schematische Zeichnung.

Ist Figur 154a, die Portio vaginalis, hypertrophisch, so haben wir eine rüsselförmige Portio (vergl. S. 244, Figur 123), bei der natürlich das Scheidengewölbe hinten und vorn an seiner normalen Stelle bleibt; ein Zustand, welcher mit den hier abgehandelten Fällen von Prolaps durchaus nichts gemein hat. Ist b, die Portio media, hypertrophisch, so entsteht das Bild Figur 151, S. 282, ein Stadium bei der Entstehung eines Prolapses. Ist c, die Portio supravaginalis, hypertrophisch, so entsteht das Bild Figur 152, S. 283; der totale Prolaps.

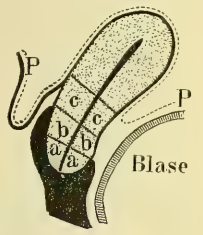

154

Schröder's Eintheilung der Cervix zum Verständniss der Anatomie der Prolapse. a Portio vaginalis, b Portio media, c Portio supra-vaginalis, P Peritonäum.

Diese anatomische Eintheilung ist nicht etwa so aufzufassen, als ob primär die Cervix hypertrophire und secundär die an ihm sitzenden Theile verschöbe. Würde der supravaginale Theil des Uterus primär hypertrophiren, so müsste er, wie bei chronischer Metritis, bei Geschwulstentwickelung oder bei Schwangerschaft nach oben in die Abdominalhöhle hineinwachsen. Senkte sich andererseits der Uterus primär, so dass also das ätiologisch wichtige Uebergangsstadium der Vaginalsenkung, Stauung und Hypertrophie fehlte, so fehlt auch die Cervixhypertrophie (vergl. Figur 153, S. 284).

Späterhin kann der Uterus sich senil involviren, meistentheils aber ist der Einfluss der während des Entstehens eines Prolapses vorhandenen Hypertrophie ein so dauernder, dass selbst im 60. und 70. Lebensjahre der Uterus noch auffallend gross ist.

Ist die Cervix bedeutend hypertrophirt, so findet man auch stets die benachbarten Gewebspartien in ihrer Ausdehnung vergrössert. So ist die Bindegewebsmasse, welche die Blase an den Uterus heftet, in

Figur 152 und 153 bedeutend verlängert, ein ungünstiger Umstand für die Exstirpation der Portio, weil die Umschlagstelle des Peritonäums viel weiter entfernt von der Vagina ist, als gewöhnlich. In den Fällen andererseits, wo der Uterus nicht vergrössert total im Prolaps liegt, ist der Abstand von Scheide bis Excavatio vesico-uterina ein sehr geringer (Figur 153).

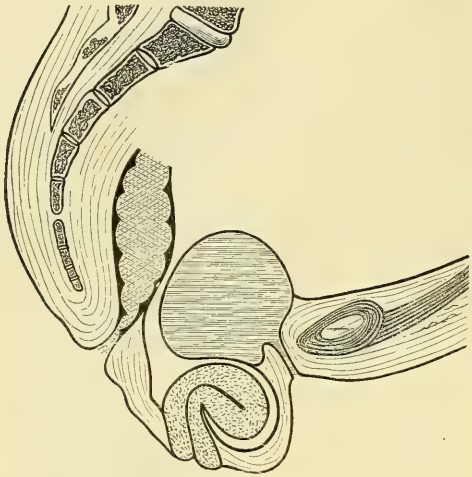

155

Anteflexio uteri bei Prolaps, völlige Trennung der Blase vom Uterus. Blase und Mastdarm liegen über der Rückseite des Uterus und berühren sich hier.

Ist die Portio, ehe der Prolaps entstand, unregelmässig, z. B. stark eingerissen, so wird auch der Prolaps eine unregelmässige Form haben. Der Cervicalcanal kann vollkommen geöffnet, klaffend zu Tage liegen, d. h. die beiden Lippen sind evertirt.

Der Uterus ist mitunter geknickt. Entweder ist er so schlaff, dass die Art der Flexion zufällig ist, oder es bestand schon vor dem Entstehen des Prolapses eine Flexion, die später fortdauert. Bei Anteflexio bohrt sich der Uterusfundus so zwischen Blase und Cervix ein, dass die Blase vom Uterus völlig getrennt ist, als bester Beweis für die lose Verbindung zwischen Blase und Uterus (vergl. Figur 155).

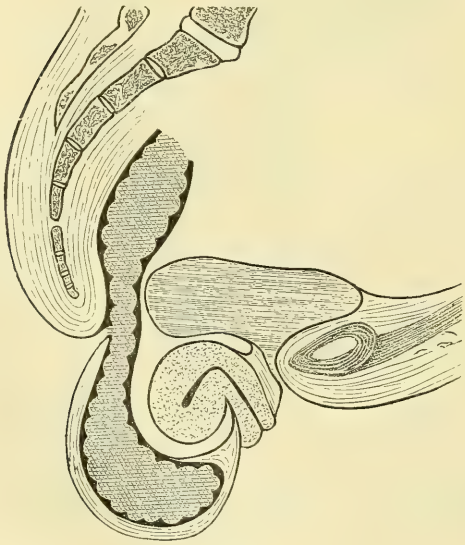

156

Retroflexio uteri bei Prolaps, bedeutende Rectocele.

Auch eine Retroflexio ist möglich, Figur 156 zeigt ein solche, mit bedeutender Rectocele, nach Freund.

Zuletzt kann der Uterus umgestülpt invertirt sein, d. h. es besteht ein Prolapsus uteri inversi (Figur 167, S. 300).

Bei der Sondirung findet man nicht selten eine Atresie im Cervicalcanal, dieselbe sitzt meistens in der Gegend des inneren Muttermundes, doch habe ich sie auch viel tiefer gefunden. Zum Entstehen der Atresie ist wohl ein endometritischer Vorgang nöthig.

Das Peritonäum, welches eine grosse Dehnbarkeit besitzt, wird vom Uterus nachgezogen. Während die uterinen Enden der Douglasschen Falte meist deutlich vorhanden sind (Figur 153), lassen sich dieselben nach dem Peritonaeum parietale hin nicht verfolgen. Auch die Lig. lata finden sich beiderseitig gedehnt. Ueber die Linea innominata hinaus nach oben ist das Peritonäum nicht gelockert. Während aber hinten meistentheils dicht über dem Vaginalansatz sich das Peritonäum, das Cavum Douglasii befindet, ist vorn die Excavatio vesico-uterina nicht vertieft. Weil sich aber, wie beschrieben, die hypertrophische Partie der Cervix zwischen Portio vaginalis bezw. Vagina und Corpus uteri dazwischen schiebt, muss auch das Peritonäum an der alten Stelle liegen bleiben, d. h. sich am inneren Muttermunde, oberhalb der Cervix auf die Blase umklappen. Nehmen wir an, dass der normale Uterus 7 cm lang ist, ein prolabirter aber 12 cm misst, so wird man nicht irren, wenn man von den 5 cm mindestens $4^1/_2$ auf die Cervixhypertrophie rechnet. $4^1/_2$ cm also würde dann der Vaginalansatz von der Excavatio vesico-uterina entfernt sein. Prolabirt aber primär der Uterus, so findet sich, bei Fehlen jeder Cervixhypertrophie, das Peritonäum dicht über dem Vaginalansatz. Dann würde auch die Sonde nur eine geringe Länge des Uterus nachweisen.

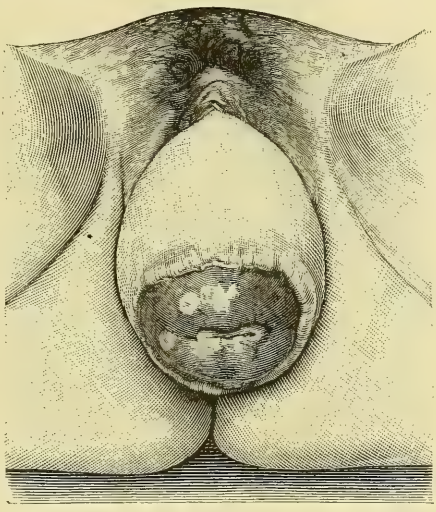

157

Totaler Uterusprolaps mit Inversion der Scheide. Grosses Geschwür der Portio, theilweise vernarbend.

Die zu Tage liegenden Theile des Prolapses schwellen in acuten Fällen ödematös an. Bei allmählich entstandenen Prolapsen nimmt ebenfalls das prävulväre Stück oft erheblich zu, so dass die Portio, vom Scheidenansatz vorn nach dem Scheidenansatz hinten gemessen, 6 bis 8 cm Durchmesser haben kann. Dies nennt man circuläre Hypertrophie.

Die andauernd vor der Vulva liegenden Theile der Scheide verlieren ihre charakteristische Oberfläche. Die Schleimhaut wird trocken, lederartig hart, da die Secrete des Uterus die Scheide nicht mehr befeuchten. Nicht selten entstehen an der angeschwollenen ödematösen Partie Geschwüre, Pigmentirungen, Continuitätstrennungen und Substanzverluste der Haut. Ja es ist schon zu Fistelbildung durch ein derartiges, sich tieferfressendes Geschwür an der Vesicovaginalwand gekommen.

Die Scheide, namentlich am Uterinansatze, ist bedeutend verdickt (vergl. Figur 152, S. 283).

Das Rectum ist mit der Vagina nicht so fest verbunden, dass es der sich senkenden hinteren Vaginalwand folgen müsste. Im Gegentheil findet man bei der Section oder beim Spirituspräparat, selbst bei totalen Prolapsen das leere, zusammengezogene Rectum richtig gelagert. Tritt das Rectum, wie in Figur 156, mit der Vagina vor die äusseren Genitalien, so befindet sich ein Theil des Mastdarms unterhalb des Afters; hier kann sich der Koth stauen, die flüssigen Theile werden resorbirt, feste Kothballen bleiben liegen. Bei nicht grossen Rectocelen dagegen zieht sich nach der Defäcation das Rectum zusammen und stösst, allerdings schwierig, aber doch völlig, den Inhalt aus.

Die Blase folgt der vorderen Vaginalwand, sowohl deshalb, weil die Verbindung zwischen beiden eine sehr feste ist, als auch weil der intraabdominelle Druck die Blase an die Vaginalwand angedrückt erhält. Da die Urethra in ihrer unteren Hälfte fest an dem Knochen angeheftet ist, so kann die Urethra diese Bewegung nicht mitmachen. Deshalb klappt sich die Blase und die obere Hälfte der Harnröhre nach unten, es entsteht eine Cystocele (vergl. Figur 150 bis 153). Die innere Harnröhrenmündung liegt ungefähr in der Mitte der sanduhrförmigen Blase. Der untere Theil der Blase kann den Urin schwer entleeren. Stets weist die Sonde die untere Ausbuchtung der Blase nach, auch wenn man anscheinend den Uterus unmittelbar auf der Vagina fühlt.

Symptome und Verlauf.

Während des Entstehens eines Uterusprolapses klagen die Frauen sowohl über Schmerzen im Abdomen — Zerrung an den peritonäalen Verbindungen, als über Druck und Drängen nach unten. Dabei bestehen meist wegen der Cystocele Urinbeschwerden, und bei Rectocele Obstruction. Presst die Patientin beim Stuhl, so hat sie das unangenehme Gefühl, dass „Etwas hervortritt“. Sie muss, um das Rectum ganz zu entleeren, mit der Hand die Rectocele zurückschieben. Liegt

der Prolaps vor der Vulva, so hindert er die Patientin am Gehen und am Arbeiten, namentlich dann, wenn der Prolaps in Folge mechanischer Insulte und Unreinlichkeit entzündet ist. Erythem, ausgedehnter Zerfall der Haut, Schmerzen bei starker Schwellung nöthigen dann die Patientin zu liegen. Recidiviren derartige Entzündungen häufig, ist ärztliche Hilfe, Schonung und Pflege unmöglich, so wird der Zustand der Patientin ein trauriger, ja der Prolaps kann ganz oder theilweise gangränös werden. Andererseits kommen nicht wenige Fälle vor, wo die Trägerin des Prolapses über Nichts zu klagen hat und ärztliche Hilfe für durchaus überflüssig hält.

Die Menstruation ist meist etwas stärker als gewöhnlich. Gravidität kann eintreten. Dann bleibt der wachsende Uterus im Abdomen liegen, und die Patientin ist temporär geheilt.

Beim plötzlichen Entstehen eines Prolapses sind die Schmerzen meistentheils überwältigend, so dass Shock und Ohnmacht eintreten. Eine Peritonitis kann sich anschliessen. Mitunter bilden sich aber nach consumirenden Krankheiten auch plötzliche Prolapse ohne Symptome aus.

Wie aus der Darstellung auf den vorigen Seiten hervorgeht, ist der Verlauf ein chronischer. Er kann sich auf lange Jahre erstrecken und durch Therapie aufhalten bezw. unterbrechen lassen. Ja vollkommene spontane Heilung nach Geburten, auch ohne Peritonitis, kommt vor. Die Heilung ist verständlich, wenn Exsudate bezw. Narben den Uterus fixirten.

Diagnose.

Die Diagnose ist zwar leicht, es muss aber doch genau untersucht werden. Ich habe einige Male Fibrome resp. Geschwülste der Vagina exstirpirt, die Jahre lang als Prolapse mit Pessarien behandelt waren.

Beim Prolaps untersucht man zunächst im Stehen, lässt die Frau pressen und zieht an der Portio, um zu sehen, wie weit der Uterus herabtritt. Den Zug unterbricht man bei der geringsten Schmerzensäusserung. Wenn der Prolaps schon von der Patientin reponirt ist, so weist man dieselbe an, bei vorwärts geneigtem Oberkörper so stark zu pressen, dass der Prolaps wieder entsteht.

Danach untersucht man beim Liegen der Patientin erstens die Vagina, ob vorn, bezw. hinten, noch Vaginalgewölbe vorhanden und wie tief die Vagina ist. Zweitens untersucht man mit der Uterussonde von der Blase, mit dem Finger vom Mastdarm aus, ob eine Cystocele oder Rectocele besteht. Dann bestimmt man durch die Sonde

die Länge des Uterus und stellt durch die combinirte Untersuchung die Grösse, die Beweglichkeit, die Form und die Möglichkeit der Reposition des Uterus fest.

Therapie[1].

Die Prophylaxe der Prolapse deckt sich mit den Regeln über die richtige Leitung der Geburt und des Wochenbettes. Namentlich dann, wenn die Neigung zur Senkung schon vorhanden (vergl. S. 250), muss die Wöchnerin vom 1. Tage an Mastdarm und Blase leer halten, viel auf der Seite liegen, Ergotin nehmen und vom 5. Tage des Wochenbettes an stark adstringirende Einspritzungen (20 Alaun und 50 Alkohol zu 1 l Wasser) machen. Tritt beim Aufstehen Drängen nach unten ein, bildet sich eine Retroversio aus und fühlt man die stark gewulsteten Scheidenwände, so wird ein schmales, aber langes Hodge-Pessar eingelegt. Ausserdem wird 3 bis 4 Wochen lang ein fingerlanger und fingerdicker in Alaunglycerin (5 : 100) getauchter Tampon jeden Abend nach dem Niederlegen ins Bett von der Patientin selbst eingeschoben.

158

Excentrisches Hartgummipessar. Der dicke Theil liegt und drückt gegen die Harnröhre. Dabei hört der unwillkürliche Harnabfluss auf.

Ist der Zustand chronisch geworden, und findet man bei sonst normalem, normal liegendem Uterus eine Beschwerden machende, erhebliche Cystocele, so schlägt man die operative Beseitigung vor.

Besteht Blasenschwäche, wie oft im Spätwochenbette bei sehr dicken Frauen, geht beim Lachen, Niesen und Pressen unwillkürlich etwas Urin ab, so wird ein excentrisches, hohles, hartes Ringpessar eingelegt (Figur 158).

Die Prolapsoperationen sind bei Asepsis völlig gefahrlos. Die Chloroformnarcose ist nicht immer erforderlich. Es giebt Frauen, welche versichern, dass die Schmerzen erträglich sind. Im Allgemeinen aber wird man narcotisiren. Die Versuche, durch Cocaïn-Injectionen

[1] G. Simon: Mon. f. G. XIII, XIV u. Deutsche Klinik 1855, No. 30. — Küchler, Die Doppelnaht zur Damm-Scham-Scheidennaht. Stuttgart 1863, Enke. — v. Engelhardt, Die Retention des Gebärmuttervorfalls durch die Colporrhaphia posterior. Heidelberg 1872, Winter. — Hüffel, Anatomie und operative Behandlung der Gebärmutter- und Scheidenvorfälle. Freiburg 1873, Wagner. — Hegar: A. f. G. VI, 319. — A. Martin: Volkmann's Vortr. 183 u. 184. — Fritsch: C. f. G. 1881, No. 425. — Le Fort: Gaz. des hôp. 1883, p. 657. — Neugebauer: C. f. G. 1883, 44. — Pawlik: C. f. G. 1889, 217. — Kehrer: Beitr. zur klin. u. exper. Geb. u. Gyn. 1879, II, 1. — Asch: A. f. G. XXXIV, p. 1. — Czempin: Z. f. G. XXIV. 128. — Mackenrodt: Z. f. G. XXV, 1369.

locale Anästhesie zu erzielen, haben sich nicht recht bewährt, da mehr das Auseinanderzerren als das Schneiden und Nähen Schmerzen verursacht. Auch beeinträchtigen subcutane Cocaïn-Injectionen ganz entschieden die primäre Heilung.

Ich mache auch diese Operation mit Hilfe meiner Beinhalter. Die Vorbereitungen sind dieselben wie bei der Wiederherstellung des Dammes. Das bequemste Nahtmittel ist Seide und Katgut.

Eine grosse Cystocele wird am besten durch eine baldige Operation beseitigt, und zwar deshalb, weil die Cystocele ein Uebergangsstadium zum vollen Prolaps darstellt.

Bei der Operation der Cystocele: der Elythrorrhaphia anterior, zieht man die Scheide so hervor, dass die Operation vor der Vulva gemacht wird, und frischt ein Oval an.

Ich habe früher, Schröder folgend, das Oval bis in die Portio gehen lassen, einen Keil aus der Portio ausgeschnitten und die Portio sagittal vereinigt. Neuerdings habe ich diese sagittale Keilexcision nicht mehr gemacht, so elegant auch sie technisch erschien. Ich lasse das Oval vor der Portio enden und excidire aus der Portio einen frontalen Keil, wie bei der typischen Portioamputation.

Die Gründe sind theoretische und empirische. Noch immer bin ich von den Vorzügen der Portioamputation überzeugt und halte es für eine falsche Beobachtung, wenn angegeben wird, dass jede grosse Portio nach der Prolapsoperation eo ipso klein wird.

Aber ich fürchte, dass, wenn man die Portio nach der Mitte zusammenzieht, auf der Seite die natürlichen Befestigungen des Uterus noch mehr gezerrt werden. Wiederholt machte ich die Beobachtung, dass bei Totalexstirpation nach typischer Portioamputation das Herabziehen des Uterus auf enorme Schwierigkeiten stiess. Die bis in das Parametrium hineingehenden Suturen bezw. Narben hatten eine Festigkeit seitlich bewirkt, die den Vorgang des künstlichen Prolapses fast unmöglich machten.

Diese Beobachtung führte mich dazu, bei Prolapsen die Keilexcision der Muttermundslippen bis in das Parametrium fortzusetzen und einige Ligaturen seitlich zu legen. Leider kann man wegen der Ureteren nicht dreist in die Tiefe stechen. Ich bin erstaunt, wie vortrefflich gerade diese Nähte wirken. Vielleicht erfindet Jemand eine neue Prolapsoperation, bei der die natürlichen seitlichen parametranen Befestigungsmittel des Uterus ganz besonders berücksichtigt werden. Jedenfalls gehe ich diesem Gedanken nach.

Die Portioamputation wirkt entschieden günstig. Der Uterus schwillt dadurch ab, er wird leichter, der Uterus kann sich, wenn ihm nicht durch eine dicke Portio eine bestimmte Lage (Retroversion) aufgenöthigt wird, besser antevertiren. Alles das bewirkt, dass die

Prognose der Fälle, bei denen die Portio sehr ausgiebig verkleinert wurde, besonders günstig ist.

Hat man den Winkel des wegfallenden Ovals am Harnröhrenwulst gelockert und das ganze Oval tief umschnitten, so gelingt es oft, mit einem Ruck das ganze Stück Scheidenhaut bis zur Portio abzuziehen, ohne weiter zu schneiden.

Bei jeder Prolapsoperation bezw. vorderer Kolporrhaphie muss die Blase so gelagert werden, dass eine neuerliche Cystocelenbildung unmöglich ist. D. h. die Cystocele, die Blasenaussackung muss so nach oben gebracht werden, dass sie dauernd oberhalb des Orificium internum urethrae gelagert ist. Man erzielt Das durch gute Ablösung der Blase von der Scheide, durch Nachobenschieben der Blase und durch Nähte, die die Blase oben fixiren. Diese Nähte können als zwei oder drei in verschiedenen Schichten übereinanderliegenden Tabaksbeutelnähten die Blase in sich selbst hineinstülpen. Oder man legt sagittale parallele Nähte, die die Blasenwandung zusammenziehen.

Auch ist es möglich, wie ich es oft gemacht habe, den Uterus nach Eröffnung der Plica vesico-uterina herabzuziehen und so an die Vagina anzunähen, dass er fest an die Vaginalwand anwächst. Dann liegt also nach der Operation die Blase auf der hinteren Uteruswand und kann sich unmöglich senken. Diese Art der Vaginafixation beseitigt zwar gut den Prolaps der vorderen Vaginalwand, darf aber unter keinen Umständen bei der Möglichkeit einer Conception gemacht werden.

Wertheim hat den Uterus nicht an der äusseren vesicalen Wand der Vagina, sondern an der inneren, also intravaginal, fixirt. Der Uterus wurde durch die übliche Querwunde in die Vagina gezogen. Die Querwunde wurde bis zur Cervix vereinigt, die vordere Vaginalwand wurde angefrischt, die derselben bei dieser Lage des Uterus entsprechende hintere Uteruswand wurde wund geschabt und nun der Uterus intravaginal fixirt. In ähnlicher Weise wurde der Uterus zur Heilung der Rectocele und sogar des Dammrisses an der hinteren Vaginalwand angenäht.

Bei den gewöhnlichen Fällen werden nach Hochnaht der Blase die sich etwa einkrempelnden Ränder der Scheidenwand nochmals glatt und senkrecht abgeschnitten.

Arterien, welche spritzen, müssen genau umstochen werden, damit nicht eine Blutansammlung hinter der geschlossenen Naht entsteht. Entweder fasst man die blutende Partie mit einer versenkten Katgutnaht, oder die Naht geht unter der Arterie hinweg. Auch hier nimmt man am besten allein Katgut zur Naht, um die spätere mühsame Entfernung der Nähte sich und der Patientin zu ersparen.

Da die Scheidenwand oft mürbe ist, muss man nicht zu grosse Nadeln gebrauchen, sonst reisst man grosse, leicht weiterreissende

Löcher in den Wundrand. Um nicht falsch zusammenzunähen, so dass schliesslich auf einer Seite zu viel, auf der anderen zu wenig Wundrand übrig ist, empfiehlt es sich, zuerst in der Mitte der Wunde und in grösseren Abständen davon einige, die richtige Lage der Ränder markirende Fäden durchzuführen.

Man muss etwa 1 cm entfernt vom Wundrand ein- und ausstechen. Der Operateur fasst nach Anlegung aller Fäden, die ungefähr 1 cm von einander entfernt sind, mit 2 Hakenpincetten die Wundränder, hält sie ganz genau au niveau, und der Assistent zieht die Fadenschlinge zu. So erhält man eine ganz glatte Vereinigung. Sollte trotz dessen noch ein Klaffen oder Umkrempeln der Wundränder bemerkt werden, so wird zwischen je 2 Suturen eine fernere mit feinem Katgut dazwischen gelegt. Man kann auch die Anfrischung so machen, dass man zuerst einen Längsschnitt in der Mitte zuletzt anlegt, nun nach der Seite unterminirt, dann das Ueberflüssige resecirt und die Wunde zusammenzieht.

Auch kann man fortlaufend schichtenweise mit Katgut nähen. Man beginnt, die Falte einnähend, z. B. oben mit der tiefsten Schicht, näht dann die mittlere fortlaufend von unten nach oben gehend und vereinigt als letzte Schicht die Vaginalhaut wieder von oben nach unten. Einen besonderen Vortheil dieser Methode sehe ich nicht. Ich hatte schönere Narben bei der gewöhnlichen Knüpfnaht.

159

Pincette von Hegar zum Erfassen von Schleimhautfalten der Vagina behufs Excision.

An der hinteren Vaginalwand verfährt man verschieden. Handelt es sich nur um eine wenn auch bedeutende Rectocele bei normal liegendem Uterus und erhaltenem Damm, so resecirt man das hervorgewulstete, sich in die Vulva drängende Stück der Vagina.

Dazu bedient man sich am einfachsten der Hegar'schen Pincette (Figur 159). Mit 2 oder 3 Muzeux'schen Zangen wird der Prolaps der hinteren Vaginalwand kräftig nach vorn und oben gezogen. Ein mit Gummicondomfinger armirter Finger drückt, in den Anus eingehend, das Rectum aus dem Prolaps heraus nach hinten. Nunmehr wird die gefasste Falte mit der Pincette (Figur 159) ergriffen. Unter der Pincette hinweg werden in Zwischenräumen von 0,5 cm 10 bis 12 Fäden geführt. Der Finger im Rectum controlirt, dass es nicht verletzt wird. Sodann schneidet man mit schnellem Schnitt, die Schärfe des Messers an die Pincette rechtwinkelig andrückend, die Vaginalfalte ab und vereinigt sofort den Defect. Blutet es noch, so werden Nähte nachgelegt. Ist der Damm zerrissen, so schliesst sich unten eine Dammplastik an.

Diese einfache Operation ist sehr wirkungsvoll, weil dabei gleichsam die hintere Vaginalwand um mehrere Centimeter nach vorn geschoben wird. Es wird eine feste Brücke oder Narbe hergestellt, die Scheide wird nach vorn abgeknickt.

Handelt es sich aber nicht um eine isolirte Senkung des untersten Scheidenabschnittes, ist auch der Damm zerstört oder so gedehnt, dass die Vulva weit klafft, so genügt diese Operation nicht: es muss die hintere Kolporrhaphie mit Wiederherstellung des Beckenbodens und Dammes gemacht werden. Diese Operation hat sich folgendermaassen entwickelt:

Zunächst wollte man nur in Fällen, bei denen kein Pessarium hielt oder vertragen wurde, die Vulva theilweise verschliessen: Episiorrhaphie von Fricke. Bald zeigte sich, dass die Vernähung der grossen Schamlippen ungenügend war, dass der Uterus allmählich die Hautbrücke zerriss und wieder prolabirte.

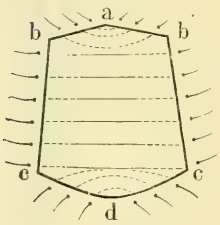

160

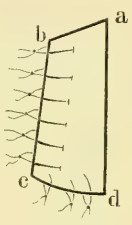

161

Simon's Anfrischungsfläche, mit markirten Suturen. vereinigt.

Man legte nunmehr das Hinderniss höher an. Man vereinigte die hintere Vaginalwand und schuf hier eine enge Partie in der Scheide. Indessen zeigte sich auch diese Methode als unzureichend.

Der nächste Fortschritt war die Kolporrhaphia posterior von Simon. Simon frischte in der hinteren Scheidenwand die Figur 160 an. Die Basis der Figur c d c befindet sich oberhalb der kleinen Schamlippen innerhalb der Vagina. In der in der Figur 161 angedeuteten Art werden die Ränder der Fläche so aufeinander genäht, dass a b an a b, b c an b c, d c an d c kommt. Nach der Vereinigung wird also eine Narbe von der Form der Figur 161 gerade in der Mittellinie sich befinden. Diese Operation gab ungenügende Resultate, deshalb verbesserte Hegar die Operation. Er frischte ein Dreieck, Figur 162 a b d b, an. b d b liegt tiefer als bei Simon (Figur 160 c d), so dass also auch ein neuer Damm gebildet wird. Der Punkt a befindet sich dicht am Muttermund. Ich rathe, der Auffrischung lieber die Form der Figur 164 zu geben.

Der Winkel bei a ist bei Figur 162 zu spitz, er entfernt nicht genug Substanz. Wird aber der Winkel zu gross genommen, so wird b d b zu lang, die Scheide wird zu eng, die Heilung erfolgt oft an der Umschlagstelle der Vagina nach dem Damm (Figur 164) bei e und e' nur ungenügend. Macht man aber den Winkel c a c' rechtwinklig und bricht man die Linie bei c e und c' e', so können c e und c' e' parallel

verlaufen. Ist der Abstand zwischen e und e' nicht zu gross, so tritt leicht Heilung ein. c e b und c' e' b' können auch als geschwungene, nach der Mitte zu convexe Linien angelegt werden.

Hat man diese Figur vereinigt, so befindet sich in der hinteren Vaginalwand eine feste dreieckige Narbe, Figur 163 a b d, Figur 165. Diese Narbe hat den Zweck, eine Inversion der Scheide zu verhindern. Ist es auch unmöglich, die oberen, inneren Befestigungsmittel des Uterus wieder in ihrer Integrität herzustellen, so kann man doch der Scheide künstlich ihre Festigkeit wieder verschaffen. Dies geschieht durch Schaffung einer Narbe, welche, den Damm neu bildend, bis zur Portio hinzieht. Dadurch wird die Portio oben gehalten, also der Uterus erhoben.

Nach der Prolapsoperation muss die Patientin 14 Tage liegen.

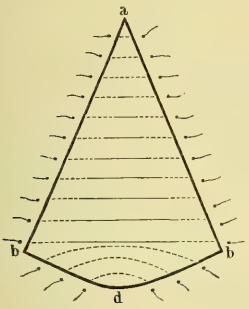

162

Hegar's Anfrischungsfläche mit markirten Suturen.

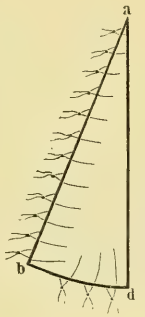

163

vereinigt.

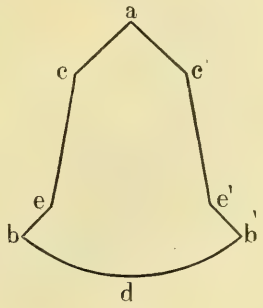

164

Anfrischungsfigur des Verfassers.

Je nach der Grösse der Vagina ist a d 7 bis 10 cm, a b 8 bis 9 cm, b d b 7 bis 8 cm lang.

Den Erfolg der Operation soll schematisch die Figur 165 klar machen.

Bei dieser Operation „frische ich nicht an", sondern ich resecire die Scheidenwand in ihrer ganzen Dicke, so dass das Peritonäum und der Mastdarm völlig bloss liegen.

Ist die Scheidenwandung nicht dick und wulstig, ist es also nicht indicirt, einen Theil zu reseciren, so stellt man nur die Festigkeit des Beckenbodens wieder her.

Ich schneide vor dem Anus parallel mit der hinteren Commissur, ähnlich wie S. 75, Figur 38 bis 41, beschrieben, eine quere Wunde. Von dieser aus löse ich so hoch wie möglich, also 7 bis 8 cm, die ganze Vagina ab, so dass ein fingertiefer Trichter entsteht. Sodann vereinige ich die Wunde in der Tiefe sagittal durch versenkte Katgutnähte. Diese Nähte fassen auf beiden Seiten weit bis an die Innen-

fläche des Tuber Ischii das Gewebe und werden sehr fest geschnürt. Legt man den Querschnitt nicht unmittelbar hinter der Commissur, sondern etwa in der Mitte zwischen Anus und Vagina an, so sieht man den Levator ani, dessen beide auseinander gewichene Bäuche man zusammennäht. Dadurch wird ein sehr fester und dicker Beckenboden erzielt.

Bei dieser Methode tritt selbst dann voller Erfolg ein, wenn die Haut per secundam intentionem heilt. Die Narbe in der Tiefe giebt dem Beckenboden Festigkeit. Der Blutverlust ist gering. Die Operationsdauer kurz. Sieht man nachträglich, dass die Vaginalwand sich doch sehr wulstet, so kann man ein Dreieck, wie bei Hegar's Operation, nachträglich mit der Scheere ausschneiden.

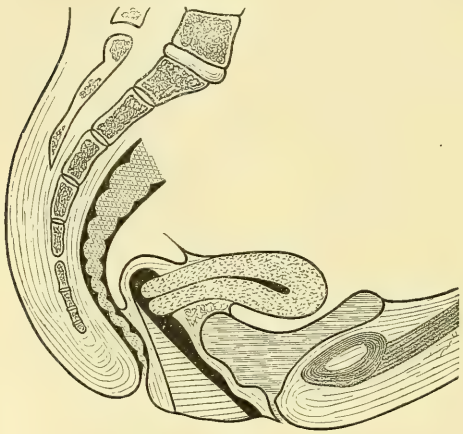

165

Vollkommener Effect der Hegar'schen Prolapsoperation

die vereinigte Fläche ist durch Querstriche deutlich gemacht. Allerdings ist es unmöglich, diese Form der Narbe zu erzielen. Wie die Untersuchung unmittelbar nach der Operation beweist, schiebt sich die Narbe von oben nach unten zusammen, so dass die ganze Scheidenoberfläche sich etwas faltet.

Bei sehr grossen uncomplicirten Rectocelen habe ich von der Portio angefangen einen handbreiten, wohl 15 cm langen Lappen der Scheide ausgeschnitten. Dabei ist mehrere Male der Douglas'sche Raum eröffnet, sofort aber ohne weitere Schädlichkeit geschlossen. Die Stelle des Rectums, wo die Scheide vom Rectum losgelöst, ist durch versenkte, in die Rectalwand zu legende feine Katgutnähte etagenförmig zu verkleinern. Die vaginale Nahtvereinigung endet unten in einer ausgiebigen Dammplastik.

Handelt es sich um ältere Frauen, die nicht mehr concipiren werden, um Prolapse, die grosse Exulcerationen tragen, so dass man in ihnen nicht gut anfrischen und nähen kann, oder handelt es sich um Uteri mit kleinen Myomen oder Adnextumoren, so ist die Totalexstirpation gerechtfertigt. Man muss dabei die Vagina mit fortnehmen und jedesmal eine ausgiebige Dammplastik hinzufügen. Ich habe diese Operation sehr oft gemacht und mache sie noch.

Ich beginne vorn mit einem stumpfen Winkel am Harnröhrenwulst, der, wenn sie sehr dick ist, mit fortgenommen wird. Nachdem

die ganze vordere Scheidenwand bis zum Uterus von der Blase getrennt ist, löse ich diese vom Uterus los. Die Blasenwundfläche wird durch eine versenkte Tabaksbeutelnaht so reponirt, dass der Peritonäalrand der Blase mit dem Vaginalwundrande vereinigt werden kann. Nun werden die Scheidenschnitte herum geführt und der Douglas'sche Raum eröffnet. Jetzt ist der Uterus gelöst und hängt nur beiderseitig an den Ligamentis latis. Diese werden stark herabgezogen, mit der Scheide fest vernäht, bezw. behufs Blutstillung umstochen, an der Scheide fixirt und dann abgeschnitten.

Das Festnähen der stark angezogenen Ligamenta lata an den Scheidenrest hat den Zweck, den Scheidenrest bei der Schrumpfung den nach oben sich zurückziehenden Ligamenta lata die Scheide gleichsam zu suspendiren.

Sodann wird allseitig ringsherum das Peritonäum mit der Scheidenwunde vereinigt. Eine Tabaksbeutelnaht schliesst das Peritonäum etwa 2 cm höher so ab, dass das ganze „Loch" zusammengeschnürt ist. Dann wird der Rest der Vagina nach oben geschoben.

Nachdem ich einige Fälle sah, wo eine Rectocele wieder entstanden war, habe ich principiell eine den Introitus sehr stark verengende Dammplastik als Schluss der Operation hinzugefügt.

Da der Blutverlust sehr eingeschränkt werden kann und die Operation kurze Zeit dauert, so ist sie thatsächlich nicht so angreifend und schwächend, als eine doppelte Kolporrhaphie mit 100 Suturen und grossem Blutverlust. Deshalb ist sie gerade die beste Methode bei Greisinnen.

Andere Operateure machen auch die Ventrofixation, um den Uterus hochzuhalten, und Dammplastiken, um die Scheide zu reponiren. Dabei sind selbstverständlich gute Resultate zu erzielen. Nur ist die Methode doch ein Eingriff von viel grösserer Bedeutung, als meine Methode der Totalexstirpation.

Pessarbehandlung[1].

Ist es auch zweifellos richtig, alle Prolapse zu operiren, so wird es doch immer Fälle geben, in denen eine Operation unmöglich ist, z. B. aus dem einfachen Grunde, weil die Patientin sich nicht operiren lassen will. Auch ist manche Patientin zu schwach oder zu alt, man wagt nicht, die Narcose und den Blutverlust, die Bettruhe für 2 Wochen ihr zuzumuthen, sie hat einen Herzfehler, Struma oder Aehnliches.

---

[1] Zwanck: Mon. f. G. 1853, p. 215. — Mayer: Mon. f. G. XII, 1. — Breisky: Prager med. Woch. 1884, No. 33. — Sänger, Ueber Pessarien. Leipzig 1889, O. Wigand. — Schultze: Wiener med. Blätter 1889, 99.

Dann ist man gezwungen, Pessarien anzuwenden. Die meistgebrauchten sind die grossen und grössten Nummern der Mayer'schen Ringe, die auch aus Hartkautschuk hohl fabricirt werden. Letztere sind sauber, drücken sich nicht zusammen, geben deshalb mehr Halt und reizen nicht. Man kommt mit verhältnissmässig kleineren Nummern der harten Ringe aus. Die tellerförmigen Hartkautschukringe sind zwar anfangs vortrefflich, bald aber schneiden die scharfen Ränder ein, so dass man diese Pessarien dauernd nicht tragen lassen kann.

Sind auch alle Pessarien, welche die Scheide zu stark dehnen, irrationell, so lässt sich nicht leugnen, dass thatsächlich eine grosse Anzahl Patientinnen mit diesen Instrumenten vollkommen zufrieden ist. Freilich wird die Mehrzahl dieser Pessarien nicht von Aerzten, sondern von Hebammen, Bandagisten oder den Patientinnen selbst applicirt.

Halten auch grosse Ringe nicht, so nimmt man seine Zuflucht zu den „Hysterophoren", von denen ein viel gebrauchtes in Figur 166 abgebildet ist. Sie bestehen aus einem Stempel a, welcher, in der Vagina liegend, den Uterus trägt, einem Bauchgurt b, von welchem 4 Gurte c c nach unten ziehen. Sie vereinigen sich in einer Platte, in welche der Stempel durch eine Schraubvorrichtung d befestigt ist.

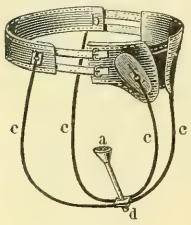

166
Hysterophor.

Der abgebildete Apparat zeichnet sich dadurch aus, dass die Gurte c am Bauchringe leicht verschieblich und leicht zu fixiren sind. Dadurch, dass die Gurte c c sich zwischen den Beinen kreuzen, ist hinten der Anus und vorn die Harnröhrenmündung frei. Der Stempel a wird am besten aus weichem Gummi und nicht wie früher, aus Holz gefertigt. Derartige Apparate werden von den Kranken meist nicht fortwährend getragen, weil sie bei dem Uebergange vom Sitzen zum Stehen, Gehen oder Liegen hinderlich sind, übelriechend werden u. s. w.

Bei Greisinnen, die trotz Schrumpfung der Vagina sehr unter dem Prolaps, namentlich den sich bald ausbildenden Geschwüren leiden, sind oft Pessarien nicht anzuwenden. Die Scheide ist zu unelastisch, sie schiebt kleinere Pessarien hinaus, grössere aber machen Schmerzen, Ausfluss und Blutungen.

In diesen Fällen wendet man wöchentlich 1 bis 2 Mal die Alaunglycerintamponade an. Die Tampons werden Abends eingelegt und bleiben in der Nacht liegen. Oder man lässt eine einfache T-Binde tragen, die an der Vulva eine Pelotte besitzt.

Man hat auch durch Massage[1] Prolapse „geheilt". Massage wirkt bei frischen Prolapsen dadurch, dass die Hypertrophie bezw. die Wulstung zweifellos zu beseitigen ist. Dann kann eine grosse Scheide nebst grossem Uterus, die früher nicht zu reponiren waren, jetzt nach der Verkleinerung zurückgebracht werden. Bei Schonung und nunmehriger Vermeidung der Schädlichkeiten ist durch Massage dauernde Heilung möglich. Solche Fälle habe ich selbst beobachtet.

Nach den Autoren über diesen Gegenstand soll durch methodische Kräftigung der Abductoren gleichsam durch Synergie auch eine Kräftigung und Verstärkung der Muskeln des Beckenbodens eintreten. Bedenkt man, welch grosse Wichtigkeit die Erschlaffung des Levator ani für den Prolaps hat, so muss man zugeben, dass, falls der Levator ani normal zu machen ist, dadurch auch der Prolaps günstig beeinflusst werden muss. Heilung von Prolapsen durch Massage ist ohne Zweifel beobachtet, aber meist kommen die Frauen bald mit Recidiven wieder, die zur Operation zwingen.

I. Die Inversion.

Aetiologie.

Nach rechtzeitigen Geburten, sehr selten nach Aborten, stülpt sich aus Gründen, die nicht hierher gehören, mitunter der Uterusfundus ein, allmählich tritt er tiefer, durch den Cervicalcanal hindurch, und schliesslich liegt der umgestülpte, invertirte Uterus in der Scheide, oder prolabirt sogar bis vor die Vulva. Stirbt die Frau nicht an den Folgen der acuten Umstülpung — Blutung oder fortschreitender septischer Entzündung —, so bleibt die Inversion chronisch.

Ausserdem entsteht noch die Inversion durch Geschwülste. Liegt eine Geschwulst gerade im Fundus, wird das umgebende Uterusgewebe atrophisch, oder degenerirt es fettig, so gleitet die Geschwulst in die Uterushöhle hinein. Theils durch die Schwere der Geschwulst, theils durch die Uteruscontractionen wird der Tumor — den Uterus nachziehend — tiefer geschoben. Am Ende tritt der Tumor durch den Muttermund, ja selbst vor die Vulva. Sowohl gutartige als bösartige Tumoren führen zur Inversion.

---

[1] Braun v. Fernwald und Kreissel, Klinische Beiträge zur manuellen Behandlung der Frauenkrankheiten. Wien 1889, Breitenstein. — Fellner, Die Thure-Brandt'sche Behandlung der weiblichen Geschlechtsorgane. Wien 1889, Braumüller. — Dollinger, Die Massage. Stuttgart 1890, Enke.

Anatomie.

In den meisten Fällen war der Cervicalcanal noch vorhanden, so dass man in der Scheide den umgestülpten Uteruskörper, darüber aber den Muttermund fühlte. Indessen sah ich doch 3 Inversionen, bei denen absolut keine Cervix mehr zu entdecken war. Der obere Theil der Scheide hatte sich an der Inversion mit betheiligt. In dem Falle

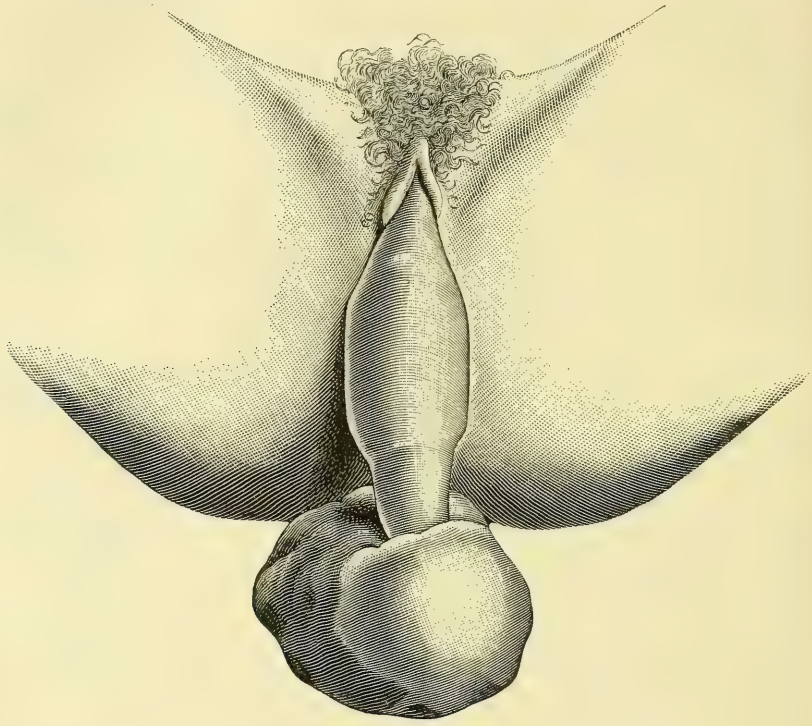

167

Inversion des Uterus und der Scheide.
Nach der Natur gezeichnet von Dr. Rosenstein (Breslau). Oberhalb des Tumors bildet die erste Erhöhung des Prolaps die Grenze zwischen Uterus und Vagina.

(Figur 167) war der Uterus sammt der Scheide so umgekrempelt, dass selbst am Präparat nach der Excision die Cervix nicht gefunden wurde.

Die Blase ist nicht dislocirt. Bei frischen puerperalen Inversionen werden wohl die Ovarien mit im Trichter liegen, dagegen befinden sich, wenigstens nach meinen Beobachtungen, keine Gedärme im Trichter. Späterhin werden die Ovarien nach oben gezogen, so dass der Uterus klein und der Trichter eng wird, so eng, dass man nicht einmal den Finger hineinpressen kann. Die Grösse des Uterus ist

sehr wechselnd. Während er in dem einen Falle als kleine, feste, harte, kugelrunde Geschwulst gefühlt wurde, erscheint er in anderen Fällen gross, weich, eindrückbar, abgeplattet, fast ödematös.

In der Figur 168 ist ein invertirter Uterus dargestellt, in dessen Fundus nur von einer geringen Schicht Uterusgewebe oben und unten umgeben ein grosses Myom sitzt. Sitzt das Myom in der Seitenwandung, so kann auch eine partielle Inversion entstehen, namentlich wenn etwa mit einer Zange das Myom angezogen wird. In solchen Fällen ist die Diagnose schwierig, und es ist schon einige Male beim Abschneiden eines solchen vermeintlichen Polypen die Peritonäalhöhle eröffnet.

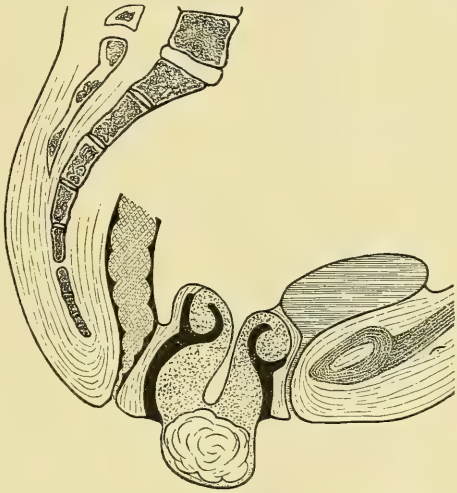

168

Inversion des Uterus, mit Myom im Fundus.

Symptome und Verlauf.

Das wichtigste Symptom der acuten Inversion: die Blutung, dauert bei der chronischen Inversion fort, theils als Menorrhagie, theils als Metrorrhagie, z. B. beim Coitus. Auch Eiter, Hautfetzen und Schleim gehen ab. Die Zerrung der peritonäalen Ligamente verursacht Schmerzen, die namentlich bei der Ausbildung eines Prolapses zunehmen. Die Compression, welche der sich verengende Muttermund auf die Cervix ausübt, kann zu Stauung, ja zu Gangrän des Uteruskörpers führen. Indessen sind auch Fälle beobachtet, in denen die Inversion Jahrzehnte lang symptomlos bestanden hatte. Ja gerade weil jedes Symptom fehlte, war der Uterus für eine Geschwulst gehalten und abgetragen.

Im weiteren Verlaufe treten alle Folgen des wiederholten starken Blutverlustes ein. Die Patientinnen können Jahre lang zu Bett liegen, da jede Bewegung die stärksten Blutungen hervorruft.

Diagnose und Prognose.

Man muss erstens nachweisen, dass der Uterus nicht da ist, wo er sein sollte, und zweitens, dass der in der Scheide gefühlte Tumor wirklich der Uterus ist.

Nachdem die Anamnese die Inversion wahrscheinlich gemacht hat, explorirt man combinirt. Die Diagnose wird wesentlich durch die

sorgfältige combinirte Abtastung gestellt. Oft sind die Patientinnen so mager und heruntergekommen, dass man die inneren Genitalien leicht abtasten kann. Sind aber die Bauchdecken zu resistent und fettreich, um den Beckeneingang gut abtasten zu können, so wird von Mastdarm und Vagina allein und combinirt von Vagina und Blase (mit der Sonde), von Blase und Mastdarm aus combinirt untersucht. Namentlich vom Mastdarm aus wird man den Trichter der Inversion zu fühlen suchen. So muss man zum Ziel kommen, wenn nicht ohne, so mit Narcose. Da eine rationelle Therapie ohne Diagnose unmöglich, so ist es ganz unbedingt nothwendig, dass man völlig im Klaren ist. Zunächst geht man mit einem oder mit zwei Fingern in das Scheidengewölbe und sucht sich die Cervix auf. Man zieht gleichzeitig mit einer Muzeux'schen Zange oder unmittelbar mit der anderen Hand den vermeintlichen Uterus nach unten. Wird dabei die Portio kürzer, stülpt sie sich um, ja verschwindet die Cervix, so liegt eine Inversion vor. Wird dabei die Portio eher länger, steigt sie, ohne ihre Form zu verändern, beim Zug am Tumor etwas herab, oder gelingt es, den Tumor etwas herabzuziehen, ohne dass die Portio flacher und kleiner wird, so handelt es sich um einen gestielten Polypen. Ist es unmöglich, zwischen Tumor und Cervix mit dem Finger einzudringen, so schiebt man rings um den Stiel die Sonde nach oben. Gleitet sie weit hinein, so ist eine Uterushöhle vorhanden, also der Uterus nicht umgestülpt. Man muss vorsichtig sein, damit der Uterus nicht durchbohrt wird, gerade in diesen Fällen ist er oft weich und mürbe. Auch gelingt es trotz grosser Mühe durchaus nicht immer, mit der Sonde in die Uterushöhle zu kommen, obwohl die Höhle vorhanden ist.

Auch wenn das unterste Ende des Prolapses sicher durch einen Tumor gebildet wird, kann doch der Stiel des Tumors zum Theil vom invertirten Uterus gebildet sein. Dies wird stets dann, wenn der Stiel auffallend dick ist, gemuthmaasst werden. Es kann also eine partielle trichterförmige Inversion, eine Einstülpung des Uterus von dem herabtretenden Tumor bewirkt sein. Diese partiellen Inversionen sah ich stets seitlich.

Die Prognose ist ohne operativen Eingriff schlecht, da die Blutungen andauern und der Zerfall der Geschwulst zu Sepsis führt. Die Reposition gelang nach 13 und mehr Jahren, danach tritt völlige Gesundheit, auch Schwangerschaft ein. Die spontane Reinversion ist beobachtet.

Therapie.

Die Therapie besteht in Enucleation eines Tumors, Reposition des Uterus, und, falls diese nicht gelingt, in Operation. Wenn die Inversion keine Symptome mehr macht, könnte man abwarten.

Die Reposition führt man in der Narcose aus. Unter Controle von aussen, damit nicht etwa der hochgedrängte Uterus von der Scheide abreisst, schiebt man den Uterus in und durch die Cervix hindurch. Dies ist leichter gesagt als gethan. Es ist sehr schwer, die Kraft zu bemessen. Ohne Kraft erreicht man Nichts, bei Kraftanwendung reisst oft die mürbe Scheidenwandung ein. Der Uterus muss von der ganzen Hand umfasst und durch Druck weich und blutleer gemacht werden. Die sich spreizenden Finger bohren sich in die Rinnen der Cervix ein und drängen den Muttermundsrand nach aussen. Auch ist empfohlen, eine Tubengegend zuerst zu reinvertiren und Längsincisionen in das Corpus zu machen. Statt des Druckes von aussen ist die Portio vaginalis mit Haken, Muzeux'schen Zangen oder mit durchgezogenen Seidenbändern festgehalten. Dies möchte ich ernstlich widerrathen, die Kraft, die man braucht, ist zu gross, man zerfetzt die Portio und setzt neue Gefahren durch die vielen Wunden.

Kommt man in der angegebenen Art nicht zum Ziel, so wird ein mit Wasser, Luft oder Schrot gefüllter Kolpeurynter in die Scheide gelegt. Der permanente Druck erweicht den Uterus, verkleinert ihn und drängt ihn in die Cervix. Man kann auch den Druck allmählich verstärken. Die Methode führt in Fällen zum Ziel, bei denen die stärkste Kraftanwendung Nichts erreichte. Die Reinversion erfolgt dabei sowohl ganz unmerklich langsam, als unter lebhafter Wehenaction des Uterus. Wunderbar ist es, dass die spontane Reinversion allmählich vollständig erfolgt, wenn nur der Uterusfundus erst in der Cervix ist, obwohl doch jetzt der Kolpeurynter wirkungslos sein muss.

Hat man auf diese Weise keinen Erfolg, so hindern feste Verwachsungen in und über dem Trichter oder eine zu feste Constriction der Cervix die Reposition. Beschliesst man, darauf zu verzichten, so sucht man die Uterinschleimhaut durch Aetzungen oder starke Adstringentien so zu verändern, dass der Blut- und Schleimabgang aufhört.

Ich habe öfter in solchen Fällen den Uterus amputirt. Dies kann nicht einfach durch Abschneiden geschehen, weil sonst die blutende und später eiternde Wundfläche sich sofort nach oben in die Abdominalhöhle hinein umklappen würde. Ich verfuhr folgendermaassen: Zuerst wurde durch vier Nähte rechts, links, vorn und hinten die Portio an den invertirten Uterus festgenäht. Dann wurde 1 cm unterhalb der vier Nähte der Uterus abgeschnitten, nun wurde der Trichter keilförmig ausgeschnitten und vernäht. Wo es blutete, wurden noch Umstechungen gemacht. Ein grosser Jodoformgazetampon lag auf der Operationswunde. Nach 10 Tagen entfernte ich den Tampon und löste die erreichbaren Suturen ab. Die vier Nähte, welche den Uterus fixiren, fesseln die blutende Fläche unten, so dass bei

einer eventuellen Hämorrhagie die Stillung keine Schwierigkeiten gehabt hätte.

Nach der Heilung formirt sich eine normale Portio. Diese Methode ist ohne Zweifel leicht und sicher, sie giebt tadellose Resultate — aber sie opfert immerhin den Uterus. Ungünstige Resultate ergab die Methode der Laparotomie und Erweiterung des Trichters von oben. Es gelang durchaus nicht immer, den Trichter zu erweitern und die Reposition zu bewirken. Auch sind Todesfälle registrirt.

Eine sehr beachtenswerthe Methode der Heilung empfahl Küstner. Er eröffnet den Douglas'schen Raum, geht durch diese Oeffnung in die Abdominalhöhle ein, touchirt den Inversionstrichter und schneidet die hintere Wand des Uterus vom Fundus bis an den äusseren Muttermund völlig durch. Hierauf Umstülpung, Naht des Uterus von der Peritonäalseite aus, Schluss der Wunde des Douglas'schen Raumes.

Kehrer spaltete die vordere Wand des invertirten Uterus durch die ganze Länge der Cervix bis in die Peritonäaltasche, reinvertirt den Uterus, vernäht die Wunde und reponirt.

Borelius macht einen Querschnitt im hinteren Scheidengewölbe, spaltet die ganze hintere Uteruswand, reinvertirt den Uterus, vernäht ihn, reponirt ihn durch die Scheidenwunde, die zuletzt geschlossen wird.

Das Princip der Wandspaltung stammt von Küstner, dass man derartige Operationen, ehe sie typisch werden, vielfach modificirt, ist der gewöhnliche Vorgang.

Hat eine Geschwulst die Inversion verursacht, so wird die Geschwulst sorgfältig abgetrennt, bezw. ausgeschält. Ich mache diese Operation mit denselben Vorsichtsmaassregeln so, wie die Abtragung des invertirten Uterus, um vor allen Ueberraschungen gesichert zu sein. In einem Falle, bei dem die Geschwulst verfault war und auch der Uterus sich an der Fäulniss betheiligt hatte, schnitt ich den Uterus mit dem Paquélin'schen Messer ab. Als das den Uterus ringförmig umkreisende Messer das Peritonäum in der Mitte eröffnete, wurde sofort das Loch durch eine feste Naht geschlossen[1].

K. Die selteneren Lageveränderungen der Gebärmutter.

Ohne praktische Bedeutung ist die extramediane Stellung der Gebärmutter. Eine Abweichung der Portio nach einer oder der

[1] Virchow: Virchow's A. 1854, VII, 167. — Scanzoni: Scanzoni's Beitr. V, 83. — W. A. Freund, Zur Pathologie und Therapie der veralteten Inversio uteri. Breslau 1870, Bial & Freund. — Spiegelberg: A. f. G. IV, 350, u. V, 118. — Werth: A. f. G. XXII, p. 65. — Hildebrandt: Volkmann's Vortr. 47. — Neugebauer: C. f. G. 1890, Beilage p. 141. — Küstner: C. f. G. 1898, No. 41. — Kehrer: C. f. G. 1898, No. 12. — Elis Essen-Moeller: C. f. G. 1898, No. 46.

anderen Seite ist sowohl angeboren als erworben. Im letzteren Falle schoben, bezw. zogen Exsudate, Pseudomembranen oder Tumoren den Uterus nach rechts oder nach links. Auf diese Weise entsteht auch eine Lateroversion. Sie kann ausserdem Folge der mangelhaften Ausbildung der einen Uterushälfte sein. So liegt der unicorne Uterus stets stark nach der betreffenden Seite.

Auch kann der Uterus um seine Längsachse gedreht sein. Dies wird oft durch eine entzündliche Schrumpfung einer Douglas'schen Falte bewirkt.

Namentlich bei grossen Myomen kommt es zu selbst mehrfachen Achsendrehungen des Uterus, so dass die Höhle spiralig verläuft oder selbst völlig durchtrennt wird. Es kann ein Hämatometra oberhalb der Torsion entstehen.

Ebenso können Cervixmyome das Corpus hochheben. Auch maligne Tumoren und extrauterine Fruchtsäcke erheben und verschieben das Corpus.

Auch bei doppelseitigen Ovarientumoren drängt mitunter der eine Tumor den anderen nach unten in den Douglasischen Raum und dreht dabei den Uterus halb oder ganz um die Längsachse.

Ein sich in der Uteruswand entwickelndes Myom kann den Fundus uteri bis an den Magen emporheben, bezw. die Höhle auszerren und zu einem 30 cm langen Canal umwandeln.

Sehr selten gelangt der Uterus in einen Bruchsack. Bedenkt man, dass der Uterus im Fötalleben über dem Becken liegt, so kann leicht ein Ovarium oder die Tube in den Bruchsack gelangen und den Uterus nachziehen. Dann handelt es sich um eine Hernia uteri inguinalis. Ein derartiger Uterus kann geschwängert werden. Bestehen Symptome, so würde die Exstirpation des Uterus von oben zu machen sein[1].

[1] Fr. Tiedemann, Von der Duverney'schen etc. und der schiefen Gestaltung und Lage der Gebärmutter. Heidelberg 1840, Groos. — M. B. Freund: Beiträge zur Gynäkologie von Betschler. II, 1885. Breslau 1864. — Leopold: A. f. G. XIV, 1879, 378. — Brunner, Herniologische Beobachtungen: Beitr. z. klin. Chirurgie IV, 1. u. 2. Heft.

Neuntes Capitel.

Die bösartigen Geschwülste der Gebärmutter

(Carcinom, Sarcom, Syncytiom. Anhang: Adenom).

A. Das Carcinom[1].

Maligne, bösartig nennen wir die Geschwülste, welche die Gewebe des Mutterbodens zerstören und sich in ihrem Wachsthum durch keine Organgrenze aufhalten lassen, sondern „schrankenlos“ weiter wachsen.

Die relativ und absolut häufigste derartige Geschwulstbildung ist der Krebs der Gebärmutter. Klinisch lassen sich drei Formen trennen: Das Portiocarcinom, das Cervixcarcinom und das Corpuscarcinom.

Das Portiocarcinom.

Es entsteht an der Portio vaginalis und ist demnach ein Plattenepithelcarcinom. Während das oberflächliche Epithel zunächst intact, verdünnt, oder auch verloren gegangen ist, wachsen die tieferen Epithelschichten in Form von Zapfen in die Portio hinein. Durch Zerfall schmelzen die sich bildenden Knoten central ein. Es entsteht ein Krebsgeschwür, das sich in der Muttermundslippe trichterförmig nach oben frisst, während die Form der Portio im Allgemeinen zunächst erhalten bleibt. Später bilden sich andere Knoten an dem ersten, so

[1] Winter, Frommel, Gessner: Veit's Handbuch der Gynäkologie Bd. 3. Wiesbaden 1898, Bergmann. — Winter, Lehrbuch der gynäkologischen Diagnostik. Leipzig 1896, Hirzel. — Gebhard, Pathologische Anatomie der weiblichen Sexualorgane. Leipzig 1899, Hirzel. — Breisky: Prager med. Woch. 1880, p. 397. — Veit: Z. f. G. XXII, p. 2; XXXII, p. 496. — E. Wagner, Der Gebärmutterkrebs. Leipzig 1858, Teubner. — Blau: Diss. Berlin 1870. — Gusserow: Volkmann's Vortr. 18. — Abel und Landau: A. f. G. XXXIV, XXXV, XXXVIII. — Ruge und Veit: Z. f. G. VI, 261. — Ruge: Z. f. G. XII, p. 202; XXXI, p. 471. — Emanuel: A. f. G. XXXII, 477. — Gebhard: Z. f. G. XXXIII, p. 443; XXXIV, p. 1. — Gessner: Z. f. G. XXXIII, p. 3. — Hofmeier: Z. f. G. XXXII, p. 171. — Krukenberg: M. f. G. V, p. 138. — Mackenrodt: Z. f. G. XXVIII, p. 179. — Winter: Z. f. G. XXVII; XXX, p. 285. — Zweifel: C. f. G. 1888, p. 47. — Leopold: C. f. G. 1891, p. 665.

dass die Portio unregelmässig gestaltet und in toto oft sehr stark, tumorartig, aufgetrieben ist. Auch bildet sich eine völlig gleichmässig geschwollene, aber noch glatte Portio, die mit Carcinom infiltrirt ist. Oder eine Lippe ist so enorm carcinomatös infiltrirt, dass die andere als ganz dünner, scharfer Rand dem grossen Tumor fest anliegt.

In seltenen Fällen findet sich ein carcinomatöser Polyp, d. h. ohne wesentliche Veränderung der Portio wächst das Carcinom, von einer kleinen Stelle ausgehend, in die Scheide, wenn auch nicht dünngestielt, so doch gestielt. Zu diesen, früher Cancroid genannten Formen gehört auch das Blumenkohlgewächs, bei dem das Carcinom einen deutlich papillomatösen Bau hat. Das Carcinom hält sich bei seiner Ausbreitung wesentlich an die Lymphgefässe. Je nachdem die Lymphspalten weiter und grösser oder kleiner und enger sind, verbreitet sich die Krebsinfiltration schneller oder langsamer. So wächst der Krebs rapide bei Schwangerschaft, und langsam bei senilen Verhältnissen. Dass das Carcinom auch in die Venen hineinwächst und sich auf dem Wege der Blutbahn ausdehnt, ist mehrfach mikroskopisch gesehen. In dieser Weise entstehen Metastasen. Weit über die makroskopische Erkenntniss hinaus schieben sich Carcinomzellen in die Umgebung vorwärts, so dass leider bei scheinbar völliger operativer Entfernung eines Carcinoms Lymphgefässe und Drüsen der Nachbarschaft schon inficirt, bald neue Carcinomknollen als sogenannte Recidive zeigen.

Das Portiocarcinom geht bald auf das Scheidengewölbe über, sowohl in der Art, dass sich neue Knoten unter der Scheidenschleimhaut bilden, die sie unverändert in das Lumen der Scheide hineindrängen und es dadurch stark verengen, als auch in der Art, dass sich ein oberflächlicher Zerfall, ein Krebsgeschwür, in der Schleimhaut selbst nach abwärts verbreitet, dass der Krebs „weiterfrisst".

Nach oben in den Uterus hinein wächst die Neubildung meist in der Form des infiltrirenden Krebses. Er zehrt gleichsam die Muskulatur auf und schiebt sich unter der Schleimhaut hoch nach oben. Beim Durchschnitt findet man nicht selten die Grenze hoch oben am inneren Muttermunde oder sogar im Corpus, während die Schleimhaut noch gesund erscheint. Doch kann auch durch Zerfall der Knoten, durch oberflächliches Fortschreiten, ja durch Metastasen in der Schleimhaut, das Carcinom die Corpushöhle bezw. Schleimhaut ergreifen.

Per appositionem wächst das Carcinom bei dieser wie auch bei der nächsten Form in das Beckenbindegewebe hinein. Ebenso wächst der Krebs gewiss auch in der Art, dass von den inficirten Lymphgefässen des Parametriums aus sich krebsige Infiltration des Beckenbindegewebes ausbildet.

Durch die Ausbreitung in den Parametrien werden die Ureteren dislocirt, comprimirt und stenosirt. So entstehen Hydronephrose und Dilatation der Ureteren, ein fast constanter Befund bei weit vorgeschrittenem Uteruscarcinom. Auch die benachbarten Organe, Blase und Mastdarm, werden in Mitleidenschaft gezogen. Das Rectum wird verschoben, es entstehen Knickungen, Fistelbildung. Die Darmgase dringen in die Carcinommassen ein, sie zerfallen, entzünden sich, Abscesse brechen nach unten und oben durch. Ich secirte einen Fall, wo über der Symphyse ein Abscess sich geöffnet und Jauche, Koth und Darmgase entleert hatte. Auch die Blase wird vom Carcinom angefressen, bezw. durchbrochen, so dass Fistelbildung, Schrumpfung der Blase und Katarrh der Blasenschleimhaut entstehen. Schon ehe dies der Fall ist, erblickt man im kystoskopischen Bilde Wulstungen oder bläschenförmige „bullöse“ Erhebungen in der Blase.

Am herausgeschnittenen Uterus sieht man, wie sich nach oben hin die blassen dichten weisslichen Carcinomknollen deutlich vom rothen Uterus abgrenzen.

Gelangen die Knollen unter das Peritonäum, so erheben sie dasselbe und reizen es zu Verklebung und Schwartenbildung. Das Peritonäum des Douglas'schen Raumes wird nach oben geschoben. Es entstehen vielfache peritonäale Verlöthungen, dadurch wird der Uterus bis an den Fundus hinten und vorn in Pseudomembranen, schwartige Entzündungsproducte und Carcinommassen eingebettet. In seltenen Fällen wachsen überall auf dem Peritonäum Carcinomknollen: Carcinose des Peritonäums.

Hat auch das Portiocarcinom mehr Neigung vaginalwärts als nach oben zu wachsen, so findet man doch oft bei verhältnissmässig geringen carcinomatösen Veränderungen an der unteren Fläche der Portio schon den ganzen Cervixcanal zerfallen und die Schleimhaut weit hinauf carcinomatös degenerirt. Ja, es kann auch das Carcinom, ohne Cervix und Corpusschleimhaut in Mitleidenschaft zu ziehen, die gesammte Muscularis infiltriren. Der Uterus behält dabei seine charakteristische Form, wird nur so gross wie ein frisch puerperaler.

Das Cervixcarcinom.

Die Cervix hat unten ein Platten- oben ein Cylinderepithel (vergl. S. 229). Nach Geburten, namentlich nach Geburtsverletzungen, rückt die Plattenepithelgrenze nach oben. Von diesem metaplasirenden Plattenepithel aus entsteht das Cervixcarcinom. Ob es auch von den Drüsen der Cervix ausgeht, oder ob die carcinomatösen Degenerationen der Drüsen secundär sind, wird sich nicht sicher entscheiden lassen.

Beim Beginne des Cervixcarcinoms sieht man mitunter die Portio normal, aus ihr aber eine himbeerartige kleine Geschwulst, die leicht blutet, hervorragen. Das Cervixcarcinom frisst die Muskulatur der Cervix bald bis in die Parametrien durch, oberhalb des intacten äusseren Muttermundes ist ein grosser, tiefer Raum von Carcinommassen erfüllt. Mit dem scharfen Löffel fährt man, meist nur an einer Seite, durch einen normalen äusseren Muttermund hindurch in einen tiefen, von weichen Massen erfüllten Raum, fast bis an die Beckenknochen seitlich heran. Oft ist auch die Anbildung des Carcinoms auf beiden Seiten so bedeutend, dass der Muttermund bis an die Beckenwand auseinandergetrieben ist. Nach der Auskratzung fällt der Muttermund zusammen, und das „Scheidengewölbe" entsteht von Neuem. Bei Totalexstirpationen ist es bei dieser Form oft unmöglich, im Gesunden zu operiren. Cervixcarcinome geben also stets eine ungünstige Prognose, da von zurückbleibenden Partikeln das Carcinom sich von Neuem anbildet.

Seltener tritt namentlich bei Greisinnen gegenüber der Neubildung der Zerfall in den Vordergrund, d. h. die Cervix wird in einen Krater verwandelt, man fühlt wohl die unregelmässige Fläche, nicht aber Knollen und Tumoren.

Das Cervixcarcinom muss deshalb vom Portiocarcinom getrennt werden, weil es in der That eine andere Wachsthumsrichtung besitzt. Es wächst wohl retrovaginal nach abwärts, überschreitet aber nicht als oberflächliches Krebsgeschwür die Portio. Dagegen wächst es in der Schleimhaut der Portio nach oben, bis in die Uterushöhle. Bei genauer mikroskopischer Untersuchung findet man oft bis in den Fundus reichende Zungen carcinomatös degenerirter Schleimhaut.

Auch isolirte Carcinomknoten, die sicher durch gesunde Partien von den Hauptorten des Carcinoms getrennt sind, wurden mehrfach gefunden. Die Gynäkologen fassen sie als Impfmetastasen und derart zu Stande gekommen auf, dass z. B. die Sonde lebende Krebszellen nach oben beförderte und hier einimpfte. Dass lebende Krebszellen eingeimpft weiter wachsen können, ist experimentell bewiesen. Die pathologischen Anatomen bezweifeln diese Deutung und nehmen die Metastasirung durch Verschleppung auf dem Wege der Blutgefässe an.

Dass das Beckenbindegewebe und namentlich die Blase sich beim Cervixcarcinom noch eher als beim Portiocarcinom betheiligen, ist erklärlich.

Die Drüsen können in der Art erkranken, dass ihr Deckepithel wuchert, mehrschichtig atypisch wird, die Drüse sich verändert, aufbläht und zu einem Krebszapfen oder Knoten sich umbildet. Es kommt aber auch vor, dass diese Carcinommassen von unten und aussen die Drüsen

einstülpen, oder dass das Carcinom von oben in die Drüse hineinwächst. Dann liegt unter den atypisch geformten Carcinomzellen ein noch normaler Drüsenfundus, vergl. Figur 173, S. 318.

Das Corpuscarcinom.

Das Corpuscarcinom (Figur 169) ist die seltenste Form des Uteruscarcinoms. Es entsteht secundär sowohl durch Fortschreiten eines Mastdarm-, Ovarial- oder Blasencarcinoms auf den Uterus, als auch dadurch, dass ein Cervixcarcinom sich direct oder auf dem Blut- und Lymphwege nach oben in der Schleimhaut des Corpus ausdehnt[1].

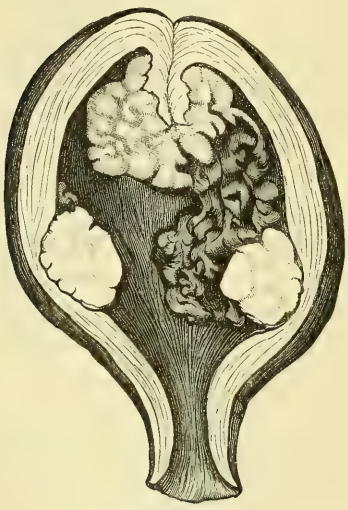

169

Corpuscarcinom.

Die genuinen Corpuscarcinome sind, da sie von den Drüsen oder Oberflächenepithel ausgehen, Cylinderzellencarcinome. Die Drüsenschläuche der Uterusschleimhaut bekommen ein mehrschichtiges polymorphes Epithel, wodurch das Drüsenlumen erst verengt, dann angefüllt, schliesslich aber der Drüsenraum erweitert und unregelmässig gestaltet wird. Diese carcinomatös degenerirten Drüsen wachsen als „Zapfen“ in die Tiefe, bilden aber auch Tumoren, die in das Lumen des Uterus hineinragen. Nur mikroskopisch, nicht klinisch verschieden davon ist das maligne Adenom (Figur 170). Bei diesem wachsen die Drüsen so dicht aneinander, dass das Zwischengewebe verschwindet und Drüse dicht an Drüse liegt.

Die Epithelproliferation erfolgt in vielen Fällen in der Form von Papillen, so dass also ein solches Carcinom als Adenocarcinoma papillare (Pfannenstiel) bezeichnet werden muss (Figur 171). Die beschriebenen beiden Formen sind nicht immer verschiedene Carcinomarten, sondern auch verschiedene Erscheinungen in ein und demselben Tumor.

Besonders interessant sind Fälle von doppeltem und atypischem Carcinom. So fand sich an der Portio ein malignes Adenom, im Corpus ein solides typisches Carcinom u. s. w.

---

[1] Pfannenstiel: C. f. G. 1893, 414. — Gebhard: Z. f. G. XXIV, 1892. — Abel: Berliner klin. Woch. 1889, 30. — Binswanger: C. f. G. 1879, 1. — Ruge: Z. f. G. XII, 202. — Winter: C. f. G. 1893, 524; Z. f. G. XXVII, 101.

Auch ein Hornkrebs des Uteruscorpus ohne jede Betheiligung der Drüsen ist beobachtet, und zwar als besonders bösartige Form. Die

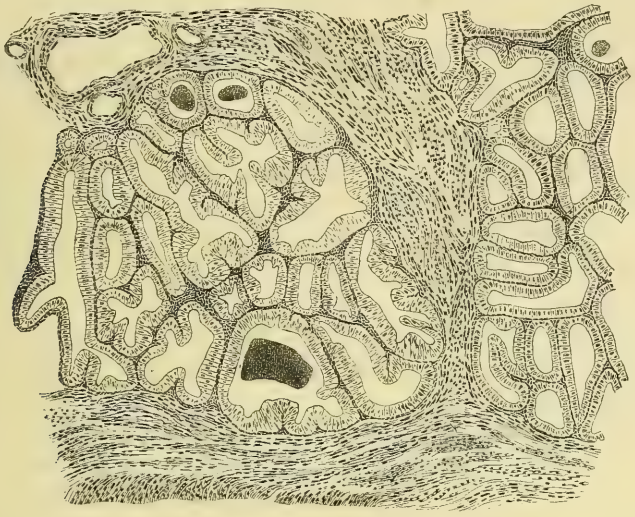

170

Malignes Adenom, unten Uterusparenchym.

171

Papilläres Carcinom, rechts Durchschnitte von Papillen.

verhornten carcinomatösen Epithelmassen dringen in den Drüsen vor, führen auch zu einem Schwund der Drüsen, so dass ein neuer Horn-

krebs vorliegt[1]. Auch in die Lymphgefässe eingewandert fand man Plattenepithelien des Hornkrebses.

Nicht selten sind Combinationen von Ovarialcarcinom und Uteruscorpuscarcinom, bei denen es, wenn man sie in vorgeschrittenem Stadium exstirpirt, sich makroskopisch kaum entscheiden lassen wird, ob das Ovarialcarcinom in den Uterus oder das Uteruscarcinom in das Ovarium und die Tube gewachsen ist.

Das Carcinom kann auch ein Uterusmyom ergreifen, Fälle, die fälschlich als carcinomatöse Degeneration eines Myoms beschrieben sind. Ich beobachtete eine ganz enorm schnelle Vergrösserung eines Corpusmyoms bei einem inoperabeln Carcinom des Körpers.

Metastasen im strengen Sinne sind beim Carcinom des Uterus selten. Die sogenannten regionären Metastasen, wo sich in der Nähe des Carcinoms, oder z. B. bei Durchbruch eines Corpuscarcinoms nach dem Peritonäum auf diesen oder in den Ligamenten des Uterus und in den benachbarten Lymphsträngen und Drüsen Krebsknoten finden, sind mehr als ein Weiterwachsen des Carcinoms aufzufassen. Wirkliche Metastasen in Leber, Knochen oder Lungen finden sich nur in 3 % der Fälle. Ich sah in der Clavicula, auf dem Mons Veneris und am Damm metastatische Krebsknoten.

Aetiologie.

Man nimmt wohl mit Recht an, dass „Reize“ im Allgemeinen die Entstehung der Carcinome begünstigen. So glauben manche Autoren, dass viele Geburten, Zerreissung der Portio, Ectropien, Erosionen, chronische Cervixkatarrhe zum Carcinom prädisponiren.

Bei einigen Uteris, die nach jahrelanger intrauteriner, resultatloser, antihämorrhagischer Therapie von mir exstirpirt wurden, sah ich im Corpus an wenigen Schnitten ganz tief in die Muskulatur — makroskopisch und mikroskopisch — 1,5 cm tief gewachsene, hirschhornartig verzweigte Drüsen. Möglich ist es, dass daraus ein malignes Adenom herauswächst. Die auffallend lange Dauer der Corpuscarcinome, der Umstand, dass oft jahrelange, atypische Blutungen ohne weitere Symptome vorhergehen, scheint mir dafür zu sprechen, dass die vielen, intensiven Reize mit dem Drüsenkrebs in ätiologischem Zusammenhange stehen.

Jedenfalls sind die Carcinome häufiger bei Multiparen, als bei Virgines und Nulliparen. Dass das Alter, namentlich die Zeit der Menopause, zum Carcinom prädisponirt, ist allbekannt.

[1] Rosthorn: Festschrift d. deutschen Ges. f. Gyn. Wien 1896, Hölder.

Symptome und Verlauf.

Die objectiven Symptome bestehen, abgesehen von den Folgen für das Allgemeinbefinden, in Ausflüssen aus der Scheide. Charakteristisch ist Blutung und Jauchung. Erstere tritt sowohl zeitig als spät, letztere meist etwas später auf.

Nicht selten berichten die Kranken, dass schon seit längerer Zeit die Menstruation auffallend stark und langdauernd war, dass auch in der intermenstruellen Zeit öfter Blut abging, oder dass der Typus der Menstruation vollkommen verschwunden ist. Da die Carcinome meist in der klimakterischen Zeit sich finden, so werden die Patientinnen durch die Unregelmässigkeiten anfangs nicht besonders geängstigt.

Häufig wird auch erzählt, die Menstruation sei schon ein, zwei oder mehr Jahre ausgeblieben, dann habe sie sich in verstärktem Maasse, in ganz unregelmässiger Weise und mit besonders schwächendem Einfluss wieder eingestellt. In anderen Fällen wird wieder angegeben, dass ein Trauma stets Blutungen hervorrufe, so z. B. ein besonders starkes Pressen beim harten Stuhlgang, ein Coitus, eine körperliche Anstrengung.

Die Quantität der Blutung ist verschieden. Immer aber wird eine atypische Blutung in der klimakterischen Zeit, wenn auch nicht sofort beweisend, so doch höchst verdächtig sein. Blutklumpen gehen dann ab, wenn die Patientin lag, wenn das Blut in der Scheide gerann und nun beim Aufstehen herausstürzt. Hat faktisch einige Jahre die Menstruation nicht mehr bestanden, so lässt jede Blutung ein Carcinom vermuthen.

Ganz geringe „Blutflecke“ finden sich auch bei Vaginitis adhaesiva, vergl. S. 85.

Ausserdem geht Blutwasser ab. Dieser auch als „fleischwasserähnlich“ beschriebene Abgang hat bei Blumenkohlgewächsen oft rein serösen Charakter und ist anfangs durchaus nicht übelriechend. Bei genauer Besichtigung sind kleine weisse Flöckchen — Epithelklumpen und Fetzen des Krebsstromas — beigemischt. Beim infiltrirenden Krebs kann lange Zeit jede Abscheidung fehlen, nur ist wegen der consecutiven Metritis auch hier die Menstruationsblutung sehr stark. Dagegen ist die Secretion eines Krebses des Körpers dünnflüssig, wenn auch zunächst noch geruchlos.

Allmählich faulen die Secrete. Untersuchungen und Spülungen ohne Desinficientien, traumatische und spontane Zerstörungen von Geschwulsttheilen, zurückgehaltene Blutcoagula, Manipulationen zur Blutstillung, Unreinlichkeit der äusseren Geschlechtstheile u. s. w. verpflanzen bei der weiten Vulva Multiparer die Fäulnisserreger auf den

gut geeigneten Boden. Ist erst Fäulniss eingetreten, so lässt sie sich kaum wieder beseitigen, da auch die obersten Schichten des Carcinoms nekrotisch sind. Es fliesst von jetzt an die charakteristische Carcinomjauche aus. Sie hat einen höchst unangenehmen, süsslich widerlichen Geruch, der besonders dann penetrant wird, wenn ihm bei Fistelbildung Urin beigemischt ist. In den niederen Ständen, wo die Möglichkeit sorgfältiger Reinigung der Patientin und der Lagerstätte nicht besteht, wo bei Gewissheit der Unheilbarkeit die Sorgfalt der Angehörigen nur zu bald erlahmt, wo alle Familienglieder in enger Stube zusammengedrängt leben und aus Sparsamkeit die theuer bezahlte Ofenwärme möglichst lange bewahrt wird, da bildet sich manchmal eine Atmosphäre, die, fast unerträglich, den Arzt beim Eintreten sofort die Diagnose stellen lässt.

Fast immer stellt sich Obstruction ein. Sie kann sowohl mechanischen Ursprungs sein: das Carcinom verengt die Passage, als auch mehr dynamischen: aus Furcht vor den beim Stuhlgang eintretenden Schmerzen und Blutungen wird der Stuhlgang angehalten.

In anderen Fällen wiederum scheint das directe Einwuchern des Carninoms in den untersten Abschnitt des Dickdarms diesen in toto in einen Reizzustand zu versetzen, so dass colliquative Diarrhoeen bestehen. Doch ist in derartigen Fällen auch an amyloide Degeneration der Darmschleimhaut zu denken.

Die Erscheinungen, welche das Uebergreifen des Carcinoms auf die Blase begleiten, sind zunächst Symptome eines Blasenkatarrhs. Verringerung der Capacität und Ausdehnungsfähigkeit der Blase, in Folge dessen häufiger Harndrang, Brennen beim Urinlassen, eitriger Bodensatz im Urin stellen sich ein. Späterhin kann es zur Beschränkung des Lumens eines oder beider Ureteren kommen. Beim allmählichen Wachsthum der Geschwulst tritt die andere Niere vicariirend symptomlos ein. Besteht aber beiderseitig Compression des Ureters, so ist die Folge Dilatation der Ureteren bis zu Dünndarmstärke, Hydronephrose, selbst Pyelonephritis und Urämie mit ihren weiter unten zu besprechenden Symptomen. Ist eine Fistel entstanden, so fliesst der Urin per vaginam ab. Dann wird die Vulva und Umgebung erythematös und schmerzhaft.

Gelangt die Geschwulstbildung in die Nähe der grossen Gefässe, sie comprimirend oder selbst in sie hineinwachsend, so entsteht Oedem einer oder beider unteren Extremitäten. Das Oedem steigt bald nach oben, so dass die Vulva und Unterbauchgegend anschwillt. Bei dieser ödematösen Schwellung kann die Vulva so verlegt sein, dass es schwer ist, zu touchiren. Die bis über den Anus sich erstreckende Schwellung, die Hindernisse, auf welche das aus den Hämorrhoidalvenen fliessende

Blut stösst, führen zur Bildung von Hämorrhoidalknoten und erleichtern im Vereine mit der Unreinlichkeit das Entstehen von Decubitus.

Gegen das Ende des Lebens kommt es oft zu universellen Oedemen in Folge amyloider Nierenerkrankung.

Das subjective Symptom des Carcinoms: der Schmerz, ist durchaus nicht constant, ja gewiss verlaufen mehr Carcinome, wenigstens anfangs, ohne, als mit Schmerzen. Namentlich bei alleiniger Betheiligung der Portio ist es gar nicht ersichtlich, wo Schmerzen herkommen sollen, denn die Portio ist unempfindlich. Greift aber die Neubildung auf den Uteruskörper und das Peritonäum über, so treten Schmerzen ein. Sie werden oft als nach den Beinen ausstrahlend, bohrend, stechend beschrieben. In diesen Fällen ist sicher das Carcinom weit ausgedehnt. Die carcinomatös degenerirten Drüsen wachsen in den Plexus ischiadicus, ihn zerstörend, hinein. Die Schmerzen haben dann den Charakter ischiadischer Schmerzen, sind andauernd, höchst quälend und nur durch Morphium zu betäuben. Wehenartig, bis zum Schmerzparoxysmus der Uteruskolik, können die Schmerzen beim Corpuscarcinom werden, wenn die Secrete in der Uterushöhle zurückgehalten sind. Nicht selten geben die Patientinnen deutlich an, dass unter Wehenschmerzen Flüssigkeit ausgestossen werde. Auch der Druck, den das Wachsthum des Carcinoms z. B. im Corpus ausübt, die directe Zerstörung und Reizung der Nerven kann als Ursache der Schmerzen angesprochen werden.

Die Palpation des Unterleibes ist empfindlich. Die oben erwähnte Betheiligung des Peritonäums lässt dies nicht wunderbar erscheinen. Nur selten tritt allgemeine Peritonitis ein. In solchen Fällen muss man an den Durchbruch eines Jaucheherdes oder an eine acute allgemeine Carcinose des Peritonäums denken. Auch letztere verläuft manchmal fieberhaft.

Zerfällt eine Geschwulst mehr und mehr, schwächen die bedeutenden Blutungen den Organismus, bestanden vielleicht schon — der Anfang der Urämie — die ersten Andeutungen von Coma, so hören die Schmerzen oft, je schlimmer der Zustand wird, um so mehr auf.

Besonders quälend, aber glücklicher Weise recht selten, ist eine Hyperästhesie der Vulva, die selbst Ausspülungen unmöglich macht.

Was die Folgen für das Allgemeinbefinden betrifft, so ist zunächst auffallend, dass trotz der Jauchung septische Symptome fehlen, wohl deshalb, weil die Jauche gut abfliessen kann. Ausserdem finden sich in der Geschwulst keine gesunden, resorptionsfähigen Lymphgefässe; öffnet sich ein Blutgefäss, so schwemmt das ausfliessende Blut die Infectionsstoffe von der Oeffnung hinweg.

Fast stets besteht bei Carcinom Anorexie. Die Appetitlosigkeit, das Gefühl von Uebelkeit und das wiederkehrende Erbrechen sind auf Aufenthalt in der schlechten Atmosphäre und auf urämische Intoxication, allmähliche Ptomaïnintoxication und Hydrämie zu beziehen. Dann kommt es zu Symptomen, welche auf eine Nierenerkrankung hindeuten, fortwährende Müdigkeit, wirkliche Schlafsucht, Kopfschmerzen und Sehstörungen. Eklamptische Krämpfe treten fast nur unmittelbar vor dem Tode ein. Albuminurie ist nicht selten.

Das Aussehen der Patientinnen bezeichnet man als Kachexia carcinomatosa, dazu gehört: die gelbliche Blässe, der leicht ödematöse Anflug des Gesichtes, die tiefliegenden matten, wegen des Fettschwundes grösser erscheinenden Augen, die langsamen Bewegungen der blutleeren Lippen, die mühsam über die Zähne zum Schluss des Mundes gezogen werden, der schmerzliche Gesichtsausdruck, das ganze, ein tiefes körperliches Leiden und resignirende Hoffnungslosigkeit beweisende Gebahren.

Der Tod erfolgt auf verschiedene Weise. Das häufigste Symptom, die Blutung, führt am seltensten zum Tode. Doch habe ich den Tod in Folge von spontaner Blutung eintreten sehen. Fast ebenso selten ist der Tod an acuter Peritonitis, wenigstens wenn dieselbe nicht etwa Folge eines Eingriffs ist. Acute Carcinose des Bauchfells, fast unter denselben Symptomen wie Peritonitis verlaufend, führt zu Durchfällen oder umgekehrt zu Symptomen von Darmverschluss.

Nach chirurgischen Eingriffen sind die accidentellen Wundkrankheiten: Pyämie und Septicämie möglich. Bei weitem die meisten Patientinnen sterben an Urämie. Auch ein grosser Theil der Fälle, welche man gewöhnlich als „an Erschöpfung gestorben“ bezeichnet, gehört hierher. Dem genauen Beobachter wird nicht entgehen, dass bei lange bestehenden Oedemen sich comatöse Zustände, benommenes Sensorium, Erbrechen, heftigste Kopfschmerzen zeitweilig einstellen und wieder verschwinden. Rechnet man dazu den Gebrauch der Narcotica, die Herzschwäche, die schlechte Beschaffenheit des Blutes, die gestörte Assimilation bei Anorexie und Obstruction, die geistige Depression und das Athmen in verdorbener Luft, so wird man sich nicht wundern, dass die Maschine des menschlichen Körpers auch ohne directe Veranlassung schliesslich still steht. Mitunter aber führt die Urämie zu auffallenden Erscheinungen, vor allem zu Convulsionen. Sie leiten das Ende ein und eine Patientin erholt sich kaum wieder zum völligen Bewusstsein. In jedem derartigen Falle habe ich bei Obduction des Schädels Oedem der Pia mater und stark gefüllte, blauschwarze Venen gefunden.

Da man den Beginn eines Carcinoms nicht beobachtet, so kann man auch nicht genau wissen, wie lange das Leiden dauert. Ich habe Fälle von rapidem Verlauf gesehen, so dass nach Exstirpation des Uterus binnen einem Vierteljahr der Tod nach Wiederentstehung massenhafter Carcinomknoten erfolgte. Andererseits sind Fälle von vier- und fünfjähriger Dauer beobachtet. In diesen Fällen handelt es sich um Portiocarcinom mit sehr gut ausgebildetem Bindegewebsgerüst, Scirrhus der Alten! Auch Corpuscarcinome bei Greisinnen verlaufen oft sehr langsam. Im Allgemeinen nimmt man zwei Jahre als Dauer an, jedoch ist dies sicher zu wenig.

Diagnose.

Die Diagnose eines schon längere Zeit bestehenden Krebses der Portio ist sehr leicht. Die Blutungen, der üble Geruch des Ausflusses, das kachektische Aussehen u. s. w. lassen oft ohne Untersuchung die Diagnose sofort stellen. Bei der Exploration entdeckt der Finger leicht die verschieden harte, bröcklige oder knollige Geschwulst, von der bei Druck oder Kratzen mit dem Nagel unter Blutung Partikel sich ablösen. Eine Portio fehlt, an ihrer Stelle ist das unregelmässig in die Scheide übergehende Carcinom zu fühlen. Die Portio ist unregelmässig, ein Carcinomknoten reicht tief in die Scheide hinein oder man fühlt auch bei grösserem Substanzverlust an der Stelle der Portio einen tiefen Krater mit harten Rändern. Auch ist nicht selten bei intacter Portio das weiche Cervixcarcinom beim Eindringen in den Muttermund nachzuweisen. Ein Carcinom blutet bei der Untersuchung leicht, man untersuche aus diesem Grunde zart und vorsichtig. Sollte dennoch in der Sprechstunde eine stärkere Blutung in Folge der Untersuchung eines Carcinoms entstehen, so presst man einen Pulverbeutel voll Bortannin an die Portio und legt noch einen Tampon darunter.

So leicht die Diagnose eines vorgeschrittenen Carninoms der Portio ist, so schwer ist es, das Carcinom ganz im Beginn zu erkennen. Hier ist vor Allem die Differentialdiagnose zwischen Carcinom und den S. 226 beschriebenen adenoiden Erosionen der Portio wichtig. Folgendes dient zur Orientirung: Im Ganzen finden sich die gutartigen Erosionen, als Folge von Wochenbetten mehr bei jungen Frauen, nur selten leidet das Allgemeinbefinden so stark wie beim Carcinom. Im Röhrenspeculum sieht man bei der gutartigen Erosion oft glänzende Ovula Nabothi. Die Erosion bildet meist eine gleichartige, rothe Fläche, grössere, klaffende Risse führen in den Cervicalcanal hinein, hier und da treten schon durch den mangelnden Gegendruck Blutpunkte, aber kein grösserer Blutfluss auf. Die Form der Portio ist

im Ganzen erhalten, bezw. die Formveränderung ist typisch. Aus den einzelnen Stücken der lacerirten Portio kann man sich die Portio gleichsam zusammendenken oder zusammensetzen. Sticht man mit einem Messer an verschiedenen Stellen hinein, so ist der Grund ein gleichmässiger, hart und resistent. Das Carcinom dagegen ist im Beginn meist auf eine Stelle beschränkt, bildet hier eine distincte, kleine, über das Niveau hervorragende Geschwulst und lässt zunächst den anderen grössten Theil der Cervix intact. Sticht man hinein, so ist die Geschwulst im Centrum weich. Ja, selbst ein Sondenknopf ist in die Masse hineinzudrücken, was bei einer Erosion nie gelingt. Fasst man mit einer Muzeux'schen Zange an, so ist das Carcinom leicht zerreisslich, die bedeckende Haut hängt in Fetzen herum und es quellen beim Zusammenpressen weiche, bröckelige, oft wurmartige, weisse Massen heraus. Auch ein so kleiner Tumor kann zerfallen, so dass ein kleines, aber doch 3 bis 4 cm tiefes, wie in die Portio eingefressenes Geschwür, kraterförmig zu sehen oder zu sondiren ist. Hat das Carcinom schon die ganze Cervix ergriffen, so ist die Knollenbildung deutlich. Dabei ist oft der vaginale Theil der Portio blass oder mit grauem Eiter belegt. Ist stellenweise Zerfall eingetreten, so ist sowohl dem

172

Erosives Geschwür.
Rechts die stark infiltrirte Geschwürsfläche, links eine Partie dünn endendes Plattenepithel.

173

Beginnendes Portiocarcinom
aus einem zur Stellung der Diagnose herausgeschnittenen Keil.

Gefühl als dem Gesicht das partieenweise, verschiedene Verhalten der Portio auffallend.

In allen zweifelhaften Fällen ist die mikroskopische Untersuchung nöthig, man schneidet mit Häkchen und Messer einen Keil derart aus, dass man gerade den Rand der Cervix mitbekommt oder doch so, dass man makroskopisch verdächtiges und unverdächtiges Gewebe zusammen herausschneidet. Die Basis des Keils am äusseren Muttermund muss man auf mindestens 1 cm berechnen. Dieses Stück wird mikroskopisch in Serien-Schnittpräparaten untersucht. Durch ein Zerzupfungspräparat bekommt man keine Klarheit. Nach Herausschneiden des Keils setzt man einen Pulverbeutel auf die Portio oder legt eine Sutur durch die Wundfläche. Handelt es sich um Erosionen, so heilt die genähte Wunde primär zusammen, ja der Blut- und Substanzverlust hat hier einen bessernden Einfluss. Beim Carcinom steht die Blutung schwer, die Naht schneidet leicht durch. Auch nach der Naht setze man einen Tampon auf die Portio.

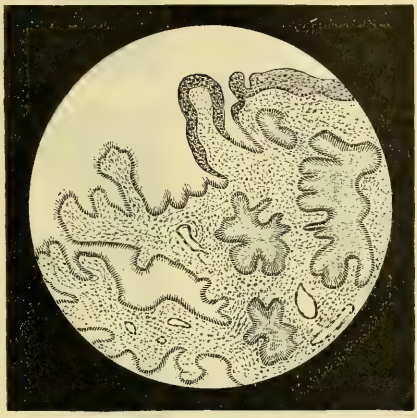

174

Erosion.

Auf der rechten Seite Papillen und Drüsen mit Cylinderepithel, auf der linken Seite Plattenepithel, auf eine Papille gewachsen.

Ich bitte die drei Figuren zu vergleichen. Bei der Erosion (Figur 174) sieht man überall die Drüsenschläuche mit deutlichem Lumen. Beim Carcinom (Figur 173) ist eine solide Plattenepithelmasse in die Tiefe gewuchert, oft direct in die Drüsen, so dass, wie hier, das Carcinom gleichsam in eine Drüse übergeht. Bei dem erosiven Geschwür (Figur 172) sieht man nur infiltrirtes Bindegewebe, eine Granulationsfläche, und daneben das Plattenepithel in physiologischer Schichtung.

Figur 173 dagegen zeigt einen in die Tiefe gewachsenen Krebszapfen, daneben rechts den Querschnitt eines anderen Carcinomherdes, links Querschnitte kleiner Drüsen. In der Umgebung Infiltration und Drüsen.

Figur 174 zeigt adenoide Wucherungen. Zum Unterschiede von Carcinom haben sie sämmtliche drüsige Eigenschaften, einschichtiges Epithel, und sind niemals solide.

Ist ein Carcinom grösser, finden sich in ihm charakteristische Gebilde, z. B. die Krebszwiebeln, so ist die Diagnose leicht.

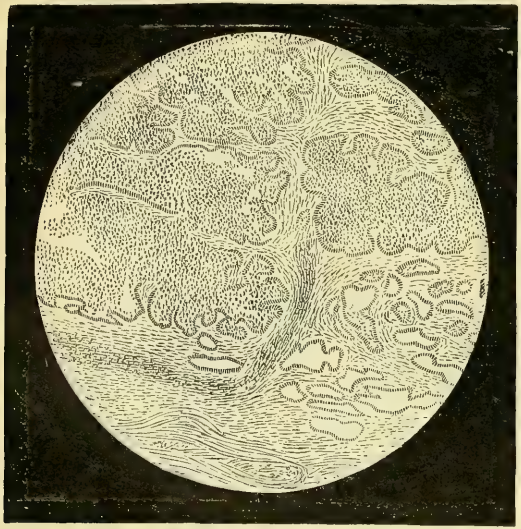

175

Corpuscarcinom.

Rechts und oben links Drüsen zu grossen Krebsalveolen ausgedehnt, unten links normale Uterusdrüsen, darunter Uterusmuskulatur.

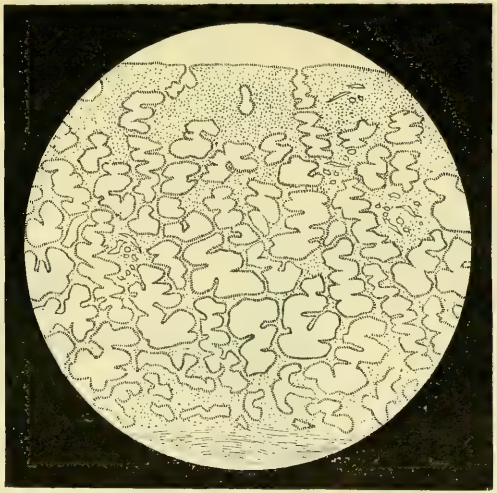

176

Glanduläre Endometritis.

Dilatirte Uterusdrüsen mit normalen einschichtigen Epithelien. Interglanduläres Gewebe verdrängt.

177

Aus dem Uterus entfernter breitbasiger Schleimpolyp oder partielle glanduläre Endometritis, unregelmässige Schleimhautoberfläche. Einige Drüsen sind zu grossen Retentionscysten umgewandelt. Interglanduläres Gewebe hypertrophisch und infiltrirt ist bei der Bildung der Polypen betheiligt.

Ragt aus dem Muttermunde eine himbeerartige, leicht blutende Masse hervor, so geht man mit einem scharfen Löffel ein. Polypen sind gestielt, sie lassen sich hin und her bewegen, sind mit Schleim bedeckt und werden nicht leicht abgekratzt, sie weichen dem Löffel aus. Ist nichts Bösartiges vorhanden, so fühlt man, systematisch rings herum schabend, überall die harte Cervixmuscularis. Der Löffel bewegt sich wegen der Palmae plicatae etwas ruckweise, abwärts und wieder aufwärts. Beim Carcinom schneidet man mit dem Löffel wie aus einem Apfel oder einer Kartoffel Stücke aus, man gelangt oft auffallend tief in seitlichen Höhlen in das Parametrium hinein. Die herausbeförderte Krebssubstanz ist nicht zu verkennen. Auch diese Massen sind zu mikroskopiren.

Beim Corpuscarcinom ist der Ausfluss nicht so jauchig massenhaft, sondern mehr dünnflüssig serös-eitrig. Er stinkt nicht faulig, riecht mehr süsslich, fade. Starke Blutungen können fehlen, aber dennoch hat der Ausfluss meist blutige Färbung. Die Vergrösserung des Uterus ist sehr wichtig, wenn er z. B. bei Nulliparen oder bei Greisinnen auffallend gross und weich sich anfühlt.

Sondirt man, so gelingt es nicht selten, mit der Sonde oder auch mit der Curette das höckerige Krebsgeschwür zu diagnosticiren. Man stösst beim Sondiren an, kann nicht recht vorwärts, gleitet, Widerstand findend, nur ruckweise nach oben. Das Carcinom fühlt sich mit der Sonde härter als weiche Schleimpolypen an. Sehr charakteristisch ist, dass man nur in einer Gegend die Unregelmässigkeit des Geschwürs fühlt.

Die herausgeholten Partikel sind bei Endometritis lange Fetzen und sehen glasig, durchsichtig, blassröthlich aus, lassen sich leicht zerdrücken. Beim Carcinom gehen mehr Bröckel ab, die undurchsichtig, weisslich, härter, dicker und kürzer sind. In jedem Falle ist das durch die Curette Entfernte mikroskopisch durch Serienschnitte zu untersuchen.

Entscheidend für das Carcinoma corporis ist das mehrschichtige und atypische Epithel oder das Fehlen der Stromas zwischen den dicht und eng aneinanderliegenden Drüsen. Diese Merkmale sind auch bei kleinen ausgekratzten Stücken stets aufzufinden. Es hat die mikroskopische Untersuchung also die höchste Bedeutung für die Behandlung.

Es kommen noch Sarcome in Betracht, die, wie wir sehen werden, als Schleimhautgeschwülste im Corpus uteri beobachtet sind.

Blumenkohlgewächse sind Carcinome. Gutartige Papillome, spitze Condylome fand ich bei Schwangeren, aber stets mehrere, so dass z. B. 3 bis 4 grosse isolirte Geschwülste bestanden oder das ganze

Scheidengewölbe mit kleinen Condylomen besetzt war. Der Umstand, dass der Tumor deutlich abzugrenzen ist, dass das Gewebe der Nachbarschaft normal ist, das Alter der Patientin, das schnelle Entstehen, das Fehlen der Blutung beim Berühren lassen Schwierigkeiten bei der Differentialdiagnose wohl nicht aufkommen.

Wirklich grosse Tumoren von spitzen Condylomen sah ich an der Portio nur in der Schwangerschaft.

Eine Verwechselung mit verjauchtem Myom kommt bei ungenügender Sorgfalt bei der Untersuchung vor. Folgende Punkte sind differentiell-diagnostisch wichtig. Für Carcinom sprechen: atypische Blutungen seit längerer Zeit, allmählicher Beginn der Jauchung, kein acutes Stadium, kein Fieber, höckerige, harte oder doch wenigstens verschieden harte Oberfläche, Abgang von bröckeligen Massen beim Fingerdruck, Unmöglichkeit eine deutliche Portio nachzuweisen, unregelmässiger Uebergang auf die Scheide. Für Myom sprechen: Menorrhagien, acutes Stadium oft mit enormen Schmerzen bei der Geburt des Myoms, plötzlicher Beginn starker Jauchung, Fieber. Gleichmässig weiche, zähe, fetzige Masse, dunkle Farbe der unteren Fläche. Ueber der weichen Masse ist der feste Stiel und darüber die, wenn auch verdickte, so doch ringförmig regelmässige Portio zu fühlen.

Uebrigens möchte ich ausdrücklich betonen, dass myomatöse Polypen eine Monate lang dauernde atypische Blutung machen können, und dass auch beim Corpuscarcinom jede Jauchung fehlen kann.

Auch das sogenannte freie Hämatom des Uterus, der fibrinöse Polyp, ist differentiell diagnostisch zu erwähnen. In sehr seltenen Fällen bilden sich um einen im Uterus gebliebenen Abort-, Eihaut- oder Placentarrest Fibrinauflagerungen, wie sich auf einem Fremdkörper der Blase Incrustationen von harnsauren Salzen bilden. Dann findet man ein Centrum: den Abortrest, und darum concentrische Schichten von Fibrin. Die Reizung und Dilatation des Uterus führt zu immer neuen Blutungen, die Blutungen zur Vergrösserung der „Polypen“. Exploration und Entfernung des Fremdkörpers sind indicirt. Erst die Untersuchung der Geschwulst wird die Diagnose stellen lassen.

Die Tuberkulose des Uterus macht oft ähnliche Symptome wie ein Carcinom. E. Kaufmann fand zufällig bei der Section einer 79jährigen Frau eine primäre isolirte infiltrirende Tuberkulose der Portio[1].

[1] Krzywicki: Ziegler's Beiträge III, p. 335. — Kaufmann: Z. f. G. XXXVII, p. 118.

Ferner machen Drüsenpolypen oft starken Ausfluss. Ebenso kommen bis über die Klimax verschleppte Katarrhe vor, namentlich die geringeren Blutungen und Ausscheidungen bei adhäsiver Vaginitis lassen manchmal an Carcinom denken.

Nach dem bei Schilderung der Symptome Gesagten ist es selbstverständlich, dass die Prognose dann eine höchst traurige ist, wenn nicht durch zeitige Operation die Patientin geheilt wird.

Behandlung.

Operative Entfernungen des Carcinoms[1].

Carcinome des Uterus sind durch zeitige operative Entfernung zu heilen. Ja, es ist nicht zu viel gesagt: Bei keinem Carcinom ist die Prognose bei der Operation so günstig, als beim Carcinoma uteri! Ist es auch gewiss übertrieben, von 30 bis 40 % definitiver Heilungen zu sprechen, so sind doch 10 bis 15 % der Operirten noch nach 8 bis 9 Jahren gesund. Diese Thatsache ist im höchsten Grade ermuthigend und sollte die Aerzte veranlassen, in jedem Falle, wo nur ein entfernter Verdacht besteht, genau — eventuell durch Excision — zu untersuchen. Wie anders aber ist es in der Wirklichkeit! Allerdings sieht man viele Fälle, wo falsche Scham die Patientin vom Arzte fernhält, wo eine Frau sich absolut nicht zu einer Exploration entschliessen kann, wo höchstens die Hebamme gefragt ist, die mit allerhand Hausmitteln „behandelt“. Oft aber ergiebt auch die Anamnese Folgendes: Atypische Blutungen ängstigen die Patientin. Der Arzt behandelte mit Acidum Halleri, Secale monatelang! Endlich entschloss er sich zur Untersuchung! Nun wurden die

[1] W. A. Freund: Volkmann's Vortr. 133; C. f. G. 1878, 12; Berliner klin. Woch. 1878, No. 27. — Ahlfeld: Deutsche med. Woch. 1880, 1. — Linkenheld: C. f. G. 1881, No. 8. — Czerny: Wiener med. Woch. 1879, 41; Berliner klin. Woch. 1882, 46. — Schröder: Z. f. G. VI, 213. — A. Martin: Deutsche med. Woch. 1881, No. 60; Berliner klin. Woch. 1881, 19; 1887, 5; C. f. G. 1881, 5. — Olshausen: Berliner klin. Woch. 1881, 35; A. f. G. XXIX, p. 290; Klinische Beiträge zur Gynäkologie und Geburtshülfe. Stuttgart 1884, Enke. — Sänger: A. f. G. XXI, 99. — Schatz: A. f. G. XXI, 409. — Fritsch: C. f. G. 1883, No. 37; 1887, 12; A. f. G. XXIX; Volkmann's Vortr. No. 188. — Müller: C. f. G. 1882, No. 8; Deutsche med. Woch. 1881, No. 10. — Heilbrun: C. f. G. 1885, No. 4 bis 6. — Asch: C. f. G. 1887, 27. — Leopold: A. f. G. XXX, 3. — Frommel: Münchener med. Woch. 1889, 529. — Liebman: C. f. G. 1889, 252, 291. — Löhlein: Z. f. G. XVI, 150. — Hofmeier: Münchener med. Woch. 1890, 42, 43, 49. — Leopold: ibidem 1890, 46, 49. — Ruge: C. f. G. 1890, 6. — Tannen: A. f. G. XXXVII. — Winter: Z. f. G. XXII, 196; C. f. G. 1891, 611.

„Wucherungen“ ein halbes Jahr lang „gebeizt“, „geätzt“, „lapisirt“! Da Alles Nichts nützt, erklärt endlich der Arzt den Fall für suspect und salvirt sich dadurch, dass er ihn zu einem „Frauenarzt“ schickt! Dann ist es freilich zu spät!

Es ist doch ein ganz einfaches Exempel! Heilen wir von 100 Carcinomen 15 definitiv, so hätten wir die 85 ebenso geheilt, wenn sie so zeitig gekommen wären, wie jene.

Die ersten modernen Versuche der radicalen Entfernung eines Uteruskrebses bestanden in der galvanocaustischen Abtragung der Portio und in dem Trichterschnitt, d. h. in einer möglichst tiefen Excision der Portio mit dem Messer. In ein ganz neues Stadium trat die Angelegenheit durch die Freund'sche Operation. W. A. Freund hat sich dadurch ein unsterbliches Verdienst erworben!

Freund hat die Laparohysterektomie, d. h. die Entfernung der Gebärmutter von der Bauchhöhle aus, erfunden. Nach Eröffnung in der Linea alba schob man die Därme nach oben oder legte sie bei Raumbeschränkung nach aussen. Der hierdurch zugänglich gemachte Uterus wurde in die Höhe gezogen, die Ligamenta lata und Parametrien wurden in einzelnen Partien abgebunden und der Uterus aus dem Scheidengewölbe ausgelöst.

Die Gefahren dieser Operation bestanden in Verletzungen oder Mitfassen der Ureteren bei den Ligaturen, Shock und Sepsis: eine Folge der langen Aussenlagerung der Gedärme, der langen Dauer der Operation und des Blutverlustes. Fast alle Operirten starben.

Deshalb ist man zur vaginalen Totalexstirpation übergegangen.

Jedes Carcinom ist zu operiren, bei dem der ganze Uterus leicht herabzuziehen ist. Ich erlebte erst einen Fall unter vielen Hunderten, bei dem der Uterus leicht herabzuziehen und doch nicht zu exstirpiren war. Das Cervicalcarcinom war so weich, dass der Uterus scheinbar dem Zuge gut folgte.

Ist der Uterus fixirt, so ist als sicher anzunehmen, dass diese Fixation carcinomatöser Art ist. Oft ist die Portio völlig verschwunden, und die infiltrirte, harte Wachsthumszone, die Matrix der Geschwulst, täuscht eine grosse Portio, eine Pseudoportio, vor. Diese Fälle kann man in Knieellbogenlage nach Einführen der Sims'schen Rinne am besten durch das Gesicht beurtheilen. Man sieht die runzlige Scheide, aber keine Spur von der glatten Portio. Auch die Prüfung, ob das Carcinom beweglich ist oder nicht, nimmt der Arzt mit Vortheil in Knieellbogenlage vor.

Hat das Carcinom seitlich die Knochen erreicht oder ist es tief in die Scheide herabgewuchert, so kann man es nicht total exstirpiren. Dann ist es auch stets schwer beweglich.

Noch ist die Frage zu erörtern, ob man ein Carcinom vor der Operation abkratzen oder abbrennen soll. Theoretisch muss man sagen, dass wohl das Abbrennen und Abschaben am Tage vorher mobile Carcinomzellen in die Lymphgefässe hineintreiben kann. Ich habe deshalb solche Carcinome möglichst in Ruhe gelassen, unmittelbar vor der Operation aber kratze ich alles Bewegliche ab und brenne eventuell den Trichter, um die Blutung zu beschränken, mit dem Paquélin aus. Man hat den Vortheil, nicht durch abgedrückte Bröckel incommodirt zu werden, Impfmetastasen, wenn man daran glaubt, zu vermeiden und die Asepsis zu bessern, da die Spülung nicht in die Tiefen zwischen die einzelnen Knoten und Papillen hineingelangt.

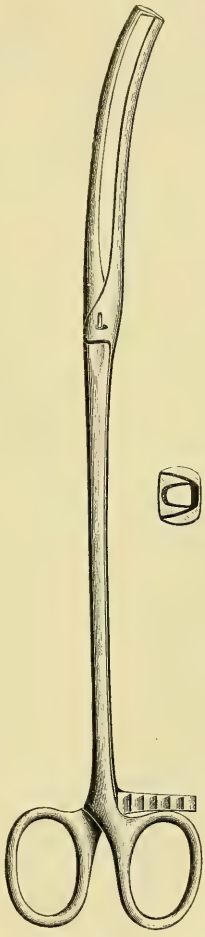

178

Collin'sche Zange daneben die Zähne, von oben gesehen.

179

Kletterhaken.

Die Vorbereitungen zur Operation sind auf Seite 69 geschildert. Die Portio wird mit Muzeux'schen oder Collin'schen Zangen (Figur 178) stark nach unten und stark nach der Seite gezogen. Dann wird seitlich neben der Portio ein tangentialer Schnitt gemacht und das Parametrium langsam abgetrennt. Die seitlichen Schnitte trennen die Basis der Ligamenta lata, also das straffe, den Uterus haltende Bindegewebe, durch. Sobald seitlich durchtrennt ist, wird der Uterus auffallend beweglich. Umstechungen stillen die Blutung, die Fäden der Umstechungen ziehen die Wunde auseinander. Ehe nicht die Blutung sicher steht, wird nicht weiter geschnitten. Ist man etwa 5 cm hoch, so wird dieselbe Procedur auf der anderen Seite vorgenommen. Dann vereinigt vorn ein vorderer Querschnitt die seitlich begonnene Durchtrennung. Wird er zu weit unten an der Portio angelegt, so kommt man in eine Gegend, wo festeres Bindegewebe die Orientirung erschwert. Trifft man die richtige Stelle dicht an der Blase,

so gleitet der an der Portio herabgezogene Uterus sofort um 5 bis 6 cm herab.

Während des Anziehens der Portio schiebt die fest auf den Uterus gedrückte Fingerspitze die Blase nach oben und zerreisst dabei das Peritonäum da, wo es fest am Uterus sitzt. Mit scharfen, immer höher eingesetzten Kletterhaken (Figur 179) wird der Fundus uteri vorn hervorgeholt. Nicht selten fällt der Uterus leicht hervor. Bei beweglichem Uterus gleiten Tuben und Ovarien mit heraus. Ein Schwamm, an ein Band gebunden, wird über dem Fundus eingeschoben, dadurch hält man das Netz und die Därme zurück und verhindert Einfliessen von Blut. Jetzt wird der Uterusfundus nach der einen Seite gezogen. Von oben nach unten wird das Ligamentum latum in 1 bis 3 Partien mit stumpfer Nadel durchstochen und unterbunden, so dass stets die untere Ligatur einen Theil des von der oberen gefassten Gewebes nochmals mitfasst. Namentlich die oberste Ligatur muss sehr fest geschnürt werden. Hierauf schneidet man den Uterus ab. Da am oberen Uteruswinkel sicher Alles gesund ist, macht man die Stümpfe hier wegen der Abgleitungsgefahr nicht zu kurz. Man geht nun, mit der Scheere schneidend, durch den hinteren Vaginalansatz herum nach der anderen Seite, gut darauf achtend, dass das Carcinom keinesfalls mit dem Peritonäum in Berührung kommt. Vom hinteren Scheidengewölbe kann man sehr viel fortschneiden, so dass also bei Carcinom der hinteren Lippe der Fall im Allgemeinen günstig liegt. Auch diese Partien werden umstochen, die Blutung aus der Vaginalwand wird völlig gestillt und das Peritonäum des Douglas'schen Raumes dabei an die Vagina befestigt.

Jetzt hängt der Uterus nur noch an dem Ligamentum latum der anderen Seite. Er wird etwas angezogen, so dass auch hier das Ligamentum latum partienweise sicher abgebunden werden kann. An den Ligaturfäden werden die Stümpfe herabgezogen und auf jeder Seite so mit der Vagina vereinigt, dass auch die Wundfläche des obersten Endes des Lig. latum nach abwärts sieht. Dies Anziehen kann ungefährlich geschehen, da die Ligaturen als Umstechungen fest liegen. Der Schwamm wird angezogen und schiebt das vesicale Peritonäum vor sich her. Man näht es mit der vorderen Vaginalwand zusammen, dadurch auch die letzte Blutung stillend. Der Schwamm wird entfernt, jeder Blutrest durch Austupfen entfernt.

Sodann schiebe ich in den Wundtrichter einen Jodoformgazefächertampon ein, der mit dem oberen Ende oberhalb der Wunden im Peritonäalraum liegt, die Wundflächen selbst etwas nach der Seite comprimirt und unten in das Scheidengewölbe reicht.

Der Nahtabschluss wird von Manchen vorgezogen, ich sehe darin keinerlei Vortheil. Im Gegentheil beobachtete ich bei totalem Abschluss,

der zeitraubend ist, häufig leichte Fieberbewegungen, während die Schmerzen auch nicht geringer waren als bei der Tamponade.

Andere Operateure verfahren abweichend. So trennen Manche zuerst vorn ab und hoffen die Ureterenverletzung besonders dadurch sicher zu vermeiden, dass sie vor allen Dingen die Blase hochschieben. Andere trennen zunächst hinten ab und stülpen den Uterus hinten heraus. Dies erweist sich in manchen Fällen als nothwendig, namentlich bei hinten fixirtem Uterus. Wieder Andere trennen vorn und hinten und binden zuletzt seitlich die Ligamente ab. Auch stülpen Einige den Uterus weder vorn noch hinten heraus, sondern präpariren sich seitlich rechts und links so nach oben, dass der Uterus nur gleichmässig herabgezogen wird.

Sodann ziehen Viele die französische Methode vor, statt der Abbindungen die Ligamente hämostatisch mit festen Klammern zu schliessen, welche liegen bleiben und erst nach 24 oder 48 Stunden entfernt werden, nachdem die Gefässe thrombosirt sind. Diese Methode hat den Vortheil, dass sehr viel Zeit gespart wird. Landau hat in 8 Minuten auf diese Weise den Uterus exstirpirt. Dass aber die Blutstillung durch Ligaturen sicherer ist, dürfte nicht bezweifelt werden können. Auch kommt es stets zu übelriechender Secretion bei dem Liegenbleiben der Pincetten. Pichevin[1] hat die Gefahr der Blutungen, die von den Anhängern stets geleugnet wurde, gut geschildert. Bei enger Vulva ist der Kranken der Druck der Pincetten sehr unangenehm, ja ich sah Fälle, wo ausgedehnte Drucknekrose der Vulva entstand. Danach bin ich wieder zu den Ligaturen übergegangen, die der Kranken freie Beweglichkeit gestatten.

In der neuesten Zeit hat man die Angiothripsie empfohlen: Die Stümpfe werden mit Zangen gefasst, die durch Hebelmechanismus das Gefasste bis zu Papierdünne zusammenpressen. Dann soll die Ligatur nicht nothwendig sein. Abgesehen davon, dass bei atheromatösen Gefässen oder morschen Geweben die Stümpfe zerreissen oder brechen, ist die Methode nicht entfernt so sicher, als die Ligaturmethode.

Da vaginale Operationen, auch von längerer Dauer, sehr gut vertragen werden, sehe ich gerade hier in der Abkürzung der Zeit keinen besonderen Vortheil.

Neuere Vorschläge richten sich besonders gegen die Gefahr der Impfmetastasen. Mackenrodt macht die Exstirpation mit dem Glühapparat, wobei er hofft, am sichersten Recidive zu vermeiden.

So anerkennenswerth es ist, immer wieder Verbesserungen zu erstreben, so unsicher ist doch die Methode betreffs der Stillung der Blutung aus grösseren Gefässen.

[1] Gazette médicale de Paris 1895, II.

Nachbehandlung.

Die Nachbehandlung nach der Operation ist eine völlig negative. Es wird überhaupt nichts gethan. Die Kranke bleibt im Bett liegen, wird katheterisirt, falls sie nicht Urin lassen kann, bekommt am 3. Tage ein Abführmittel und dann eine kräftige Diät.

Fiebert die Kranke nicht oder nur unbedeutend, so wird der Tampon erst am 9. Tage, wo er sich gelockert hat, entfernt. Danach wird eine Ausspülung nicht gemacht, weil die Verwachsungen gesprengt werden und Flüssigkeiten in die Peritonäalhöhle einfliessen könnten. Eine starke Eiterung schadet Nichts, sie lockert am besten die Nähte.

Nach 14 Tagen steht die Operirte auf. Die Nähte entfernt man am besten erst nach Wochen, falls nicht allein Katgut gebraucht ist. Meist fallen die Seidenligaturen von selbst ab, oder man zieht das ganze Convolut der Fadenschlingen, ohne Schmerzen zu bereiten, nach 2 oder 3 Wochen heraus. Auch bei dem Einschieben des Tampons giebt es später eine glatte Quernarbe im Scheidengewölbe.

Hohe Portioamputation.

Ueberlegt man sich, wo die Gefahr des Recidives am nächsten liegt, so ist dies ohne Zweifel das Parametrium, nicht der Fundus uteri. Wäre man absolut sicher, dass oben im Uterus kein Carcinomknoten sitzt, dass das Carcinom ganz zweifellos den inneren Muttermund nicht erreichte, so würde die Amputation im gesunden Gewebe 2 cm oberhalb des Carcinoms genügen. Man ist aber namentlich beim Cervixcarcinom durchaus nicht sicher, dass das Carcinom am inneren Muttermunde endet. Das „Operiren im Gesunden“ kann deshalb nicht sicher garantirt werden. Auch die Fälle, bei denen, getrennt durch gesundes Gewebe, unten und oben, selbst in der Muskulatur des Fundus, sich Krebsknoten finden, die sogenannten doppelten Krebse, führten zur principiellen Totalexstirpation. Dazu kommt noch, dass bei der Totalexstirpation die Blutstillung noch besser gelingt, als bei der Amputation.

Ist also die Totalexstirpation auch stets die principiell beste Methode, so muss man sich leider auf die Portioamputation beschränken, wo ein Carcinom sich wegen weiter Ausdehnung nicht total entfernen lässt.

Die hohe Amputation wird am besten so angefangen, wie die Totalexstirpation: die Scheide wird circulär abgelöst und am Uterus in die Höhe geschoben.

Nunmehr trennt man den Uterus mit dem Paquélin-Messer quer durch oder excidirt ihn, nach Sänger, keilförmig. Dann sucht man sich den Muttermund auf und schiebt in ihn wohl 10 Mal hintereinander den glühenden Paquélin hinein. Dabei verschorft man die ganze Schleimhaut der Uterushöhle völlig. Auch kann man die

ganze Operation allein mit dem Paquélin vollenden. Eine styptische Tamponade mit Jodoformtannin-Pulver oder Gaze schliesst die Operation ab. Diese Operation wird vortrefflich vertragen. Das Narbengewebe wird fest, das Carcinom wächst langsamer, und die Patientinnen fühlen sich lange Zeit gesund.

Freund'sche Operation.

Die ursprüngliche Freund'sche Methode war eine Zeit lang völlig verlassen. Jetzt macht man sie nur bei grossem Uterus, bei Complication von Myom und Carcinom. Auch habe ich in einigen Fällen die Freund'sche Operation deshalb machen müssen, weil der Uterus zu sehr adhärent und nicht per vaginam herauszubringen war. Bei Complication von Geburt mit Carcinom ist es das Beste, die Frau erst zu entbinden und dann sofort den Uterus per vaginam zu exstirpiren.

Sieht man vor der Operation Schwierigkeiten voraus, so wird die Laparotomie vorbereitet. Man löst den Uterus von unten so weit los, als nur irgend möglich. Dann dauert der zweite Theil der Operation nach Eröffnung des Peritonäums sehr kurze Zeit. Dies ist vortheilhaft für die Prognose.

Es wird, sobald man unten Nichts mehr machen kann, ein grosser Jodoformgazetampon, der den Uterus erhebt und die Blutung stillt, in die Vagina gesteckt. Das Abdomen wird in gewöhnlicher Weise eröffnet. Der Operateur erfasst den Uterus mit der Hand oder mit einer Zange und löst ihn nach vorherigen Umstechungen von den Adhäsionen und von seinen natürlichen Verbindungen ab.

Ist das Peritonäum frei von Blutung, so kann man, wie es Freund zuerst angab, das Peritonäum durch eine Naht abschliessen. Im anderen Falle tamponirt man mit einem Fächertampon, dessen Ende in der Scheide liegt, legt oben auf ihn die Därme und schliesst die Abdominalwunde.

Die Recidive[1]. Prognose.

Nach allen Carcinomoperationen des Uterus bleiben leider die Recidive ebenso wenig aus, als nach anderen Carcinomoperationen. Findet man schon wenige Wochen nach der Totalexstirpation neue Carcinommassen, so handelt es sich nicht um ein „Recidiv", sondern Weiterwachsen zurückgebliebener Carcinomkeime. Dabei liegt aber nicht immer ein Fehler der Technik vor. Die Ausbreitung des Carcinoms ist nicht makroskopisch zu sehen. So kann schon nach 6 Wochen wieder ein grosser Carcinomknoten in der Narbe vorhanden sein. Das Carcinom geht dann auf Blase und Mastdarm über, füllt die Kreuzbeinaushöhlung aus, und der Verlauf ist derselbe, als wenn

[1] Winter: Z. f. G. 1895.

gar nicht operirt wurde. Ja die Schmerzen sind, da das Carcinom sich schnell auf den Pelveoperitonäum und den Darm verbreitet, schlimmer als bei spontanem Verlaufe.

Auch nach 2, 3, ja 4 Jahren entstehen Recidive. Diese späten Recidive lassen die Narbe frei und wachsen mehr seitwärts im Becken. Es ist also anzunehmen, dass vor der Operation die benachbarten Lymphgefässe schon inficirt waren. Hier ist der Verlauf besonders traurig. Das erste Symptom besteht in ischiasartigen Schmerzen in einem Bein. Die Schmerzen trotzen jeder Therapie. Man weist eine Anschwellung an der inneren Beckenwand nach. Dabei kann die Narbe in der Vagina lange Zeit ganz intact bleiben. Schliesslich wächst das Carcinom weiter, der Tumor wird grösser, die Beckenknochen werden durchwachsen, und unter entsetzlichen Qualen erfolgt der Tod.

Gewiss wird die Prognose immer besser, wenn die Carcinome eher erkannt und die Gefahren der Verimpfung mehr umgangen werden. Dauernde Heilung erfolgt jetzt in etwa 15 %. Ehe 6 Jahre vergangen, kann man völlige Heilung nicht annehmen. Am besten ist die Prognose bei zeitig exstirpirtem Corpuscarcinom und bei Greisinnen.

Symptomatische und Palliativbehandlung.

Ist die Totalexstirpation unmöglich, so muss man im strengsten Sinne symptomatisch verfahren, d. h. nur dann local behandeln, wenn ganz bestimmte Symptome es nothwendig machen.

Nicht wenige Carcinome, namentlich im hohen Alter, verlaufen auffallend langsam und machen kaum Erscheinungen. Ich habe Greisinnen gesehen, die jahrelang an einem mässigen serösen, kaum übelriechenden Ausflusse litten, bei denen das Carcinom langsame Fortschritte machte, ohne dass quälende Symptome bestanden. Bringt man es hier fertig, die Patientin über ihren Zustand zu täuschen, ihr „das locale Leiden auszureden“, so ist wirklich mehr geleistet als mit aller gynäkologischen Kunst!

Andererseits giebt es harte, scirrhöse Carcinome, deren Symptome nur in Schmerzen bestehen. Schliesslich bleibt dabei Morphium das einzige Mittel. Man giebt es einmal als Suppositorien, dann als Pulver, Medicin und subcutan, damit die Patientin aus der neuen Form des alten Mittels neue Hoffnung schöpft. Allmählich steigert man unbedenklich so mit den Dosen, dass sie wirksam bleiben. Bis zu täglich 0,5 Morphium bin ich in einem Falle gelangt. Wird es nicht vertragen, so geht man zum Codëin, in der doppelten Dose des Morphium über, oder setzt dem Morphium ein Zehntel der Dose Atropin zu.

Locale Mittel, z. B. Cocaïnsalbe oder Orthoform, in den Trichter gebracht, sind völlig wirkungslos.

Die Symptome, welche eine locale Behandlung nöthig machen, sind Blutung und Jauchung. Ich möchte dringend rathen, die locale Behandlung bei solchen Carcinomen recht sorgfältig durchzuführen. Es ist gar kein Zweifel, dass ein Arzt hier ganz Ausgezeichnetes leisten kann. Ist es der Zweck unserer ärztlichen Behandlung, das menschliche Leben möglichst lange zu erhalten, so wird dieser Zweck durch sorgfältige Localbehandlung gewiss eher erreicht, als durch eine riskirte „Totalexstirpation". Im letzteren Falle verlor die Patientin viel Blut, sie musste 2 bis 3 Wochen im Bette liegen, kaum hat sie sich erholt, so tritt das Recidiv ein. Und die nämlichen Symptome beweisen auch der vertrauensvollsten Patientin bald die nämliche Krankheit. Die psychische Depression, die Ischiasschmerzen u. s. w. machen das Ende einer Operirten oft qualvoller und führen es schneller herbei, als wenn nur palliativ behandelt wurde.

Es ist für den Arzt eine schwere Aufgabe, eine Carcinomatöse bis zum Tode zu behandeln, und doch ist es auch eine schöne Aufgabe, einer Unglücklichen durch treue ärztliche Pflege täglich kleine Erleichterungen zu verschaffen, täglich neue Mittel oder alte in neuer Form zu geben, die diesen oder jenen quälenden Erscheinungen begegnen. Die Angehörigen werden dafür gewiss dankbarer sein, als wenn eine grosse Operation gemacht wurde und nach 6 Wochen der Arzt zugestehen muss, dass das alte Leiden zurückgekehrt ist.

Alle diese Operationen sind aseptisch zu machen, da sich auch an diese Eingriffe leicht Peri- oder Parametritiden anschliessen. Nicht selten folgen den Palliativoperationen Schmerzen und Verschlechterungen des Allgemeinbefindens. Manche Patientin datirt, die vorher wenig litt, gerade von der Operation an das ganze Leiden. Dann ist der Arzt „mit seinem Operiren" an allem Unglück schuldig!

Ist es nun selbst dem Laien bald klar, dass die Operation keinen Nutzen brachte, wer wollte ihm da verdenken, dass er meint, „der Arzt habe falsch behandelt!" Von seinem Standpunkt hat der Laie gewiss Recht!

Sowohl bei Blutung als Jauchung findet man oft weiche, zottige bröcklige Massen. Diese müssen entfernt werden, am besten in der Narcose, denn nur so ist es möglich, gründlich zu verfahren.

Man spült die Vagina bei Steissrückenlage aus und entfernt mit einem möglichst grossen scharfen Löffel (vergl. S. 213, Figur 102) die weichen Massen. Da die Wachsthumszone eines Carcinoms hart ist, so kann man dreist in die Tiefe bis an den Widerstand des Harten kratzen. Die Auskratzung muss schnell gemacht werden, denn die Blutung ist oft bedeutend. Fetzen, die immer wieder dem Löffel ausweichen, fasst man mit der Pincette und schneidet sie ab. Den so

entstehenden Krater brennt man aus. Das moderne Instrument ist der Paquélin, ich möchte aber betonen, dass das alte Glüheisen besser wirkt. Erstens stillt Rothglühhitze besser die Blutung, zweitens kann man schneller wechseln, als den Paquélin wieder zum Glühen bringen. Drittens sind Glüheisenbrenner grösser herzustellen als der Paquélinknopf. Es ist deshalb gut, 2 Paquélinbrenner abwechselnd, oder schnell nach einander 3 oder 4 Glüheisen zu gebrauchen. Das Ausbrennen muss, wenn anders man nicht zu tief nach oben oder zu weit in das Parametrium mit dem Löffel hineingelangte, sehr energisch gemacht werden. Glashart muss der Brennschorf sein, man muss auf ihn klopfen können wie auf einen Knochen, die Blutung muss völlig stehen. Wo zwischen den harten schwarzen Schorfen sich immer wieder Blutstropfen durchpressen, hält man den Paquélinbrenner eine Zeit lang angedrückt, so lange bis der ganze Krater trocken und hart ist. Während des Brennens darf man nicht spülen, nur trocken tupfen. Die heiss werdenden Specula kühlt man durch Andrücken von kalter, nasser Watte.



180

Der ausgebrannte Trichter wird bei der Nachbehandlung offen gehalten, d. h. nicht vor ihm, sondern in ihn hinein muss man tamponiren. Zunächst wird ein gehäufter Theelöffel Bortannin in den Trichter eingedrückt, dann wird dieses Pulver mit dem Tampon befestigt. Oder auf das obere Ende des Fächertampons wird ein Löffel Bortannin geschüttet und der Streifen wird tief ein- und fest angedrückt.

Die Katheterisation der Blase schliesst die Operation, die sehr gut vertragen wird. Ja es ist geradezu wunderbar, wie wenig Beschwerden die so Operirten haben.

Man lässt diesen Tampon 3 bis 5 Tage liegen. Selbstverständlich nimmt man auch hier einen Fächertampon. Es ist dann nach mehreren Tagen leicht möglich, am Ende anfassend, den 2 bis 3 m langen Streifen, ohne der Patientin irgendwie wehe zu thun, aus der Scheide herauszuhaspeln.

Man kann auch einen Pulverbeutel in die Höhlung hineinpressen. Sind die Höhlen sehr gross, so werden sie am schnellsten verkleinert, wenn man ein Liniment, einen Brei von Glycerin, Tannin und Borsäure anfertigt, damit die Gaze stark tränkt und mit dieser den Trichter

fest ausstopft. Das bequemste Instrument zu dieser Manipulation ist die Figur 180 abgebildete Zange, welche ich auch mit Cremaillère versehen liess.

Früher nahm ich auch Jodoformtannin, doch genügt meist Bortannin, der Gestank des Jodoforms ist der Patientin und dem Arzte gleich widerwärtig. Und eine Jodoformvergiftung ist höchst unangenehm, namentlich wenn eine Psychose danach entsteht.

Wird der Tampon entfernt, so stossen sich die Schorfe langsam unter mässiger Eiterung los. Der Trichter sieht schliesslich wie eine granulirende Fläche aus. Oft vergehen Monate, ja Jahre leidlichen Wohlbefindens. Es ist eine dankbare Behandlung!

Bei der ferneren Nachbehandlung verfolgt man wieder den Zweck, keine Secretstauung eintreten zu lassen und die Secrete zu desinficiren. Ist also die Patientin in der Lage, sich einen Arzt zu halten, so stopft er in der Seitenlage den Trichter mit Gaze aus — wöchentlich 1 bis 2 Mal. Der sich senkende Tampon wird entfernt.

Von vielen Seiten ist neuerdings Chlorzink empfohlen. Ich habe diese Therapie vielfach angewendet. Man nimmt ebenfalls kleine Tampons und presst sie, in Chlorzink und Wasser, 1 : 2 oder 2 : 1, getaucht, in den durch die Auskratzung geschaffenen Substanzverlust. Die Kranken haben meist sehr grosse Schmerzen, leider aber nicht nur nach der Application unmittelbar, sondern auch später dauernd. Die festen Narben, welche sich bilden, setzen gewiss dem Wachsthum des Carcinoms eine Grenze oder wenigstens einen grösseren Widerstand als nach Schnittoperationen entgegen. Aber oberhalb und dazwischen wächst das Carcinom dennoch weiter. Dann aber treten quälende Schmerzen ein, ohne dass wegen der Contraction der Narben um den Krankheitsherd herum etwas zu thun ist.

Würde man die Hoffnung haben, mit einer solchen Chlorzinkbehandlung die Kranke zu heilen, so könnte man ja Alles mit in den Kauf nehmen. Allein dies ist natürlich nicht der Fall.

Ist die Patientin zu arm, um Arzt und Medicamente zu bezahlen, wohnt sie auf dem Lande oder hat sie gegen alle ärztlichen Manipulationen eine unüberwindliche Abneigung, so bleibt Nichts übrig, als durch desinficirende und adstringirende Scheidenirrigationen den Zustand erträglich zu machen (vergl. S. 91).

Hat sich sub finem vitae eine Blasenscheidenfistel oder Mastdarm-Scheidencommunication ausgebildet, so ist leider Nichts mehr zu machen. Ich habe in solchen Fällen durch „Salbentampons“ manchmal den Zustand verbessert: Ein Tampon, in Carbolöl getaucht oder mit Bismuthsalbe eingefettet, wurde eingelegt und hielt den Urin etwas zurück. Auch Carbolöl, mit kleiner Spritze injicirt, bringt manchmal Erleichte-

rung, wenn die Vulva stark entzündet und sehr empfindlich ist. Ebenso kann man mit der Salbenspritze (S. 96, Figur 50) adstringirende und desodorisende Salben in den Carcinomtrichter befördern, ohne die entzündete Scheide zu reizen. Schliesslich bleibt Nichts übrig, als durch oft gewechselte, in Chlorwasser ausgewaschene, grosse, vor der Vulva liegende Compressen gleichsam Jauchung und üblen Geruch abzufangen.

B. Das Uterussarcom[1].

Das Uterussarcom, eine bösartige Geschwulst der Bindegewebsreihe, kommt als grosse Seltenheit in der Jugend, meist in der klimakterischen Periode, häufiger im Corpus als in der Cervix, vor (Figur 181). Es giebt ein Schleimhautsarcom und ein Muskelsarcom

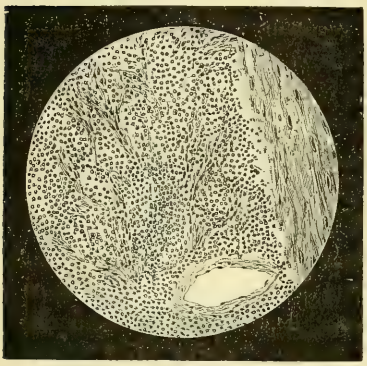

181
Sarcomi uteri.

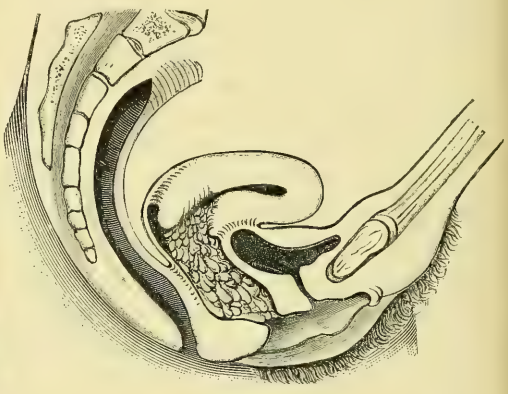

182
Traubiges Sarcom nach Pfannenstiel.

des Uterus. Ersteres ergreift im weiteren Wachsthum auch die Uteruswand. Zunächst bildet es weiche Tumoren, sowohl solitär polypös, als auch lappig und zottig über grössere Schleimhautpartien verbreitet.

[1] Mayer: Mon. f. G. XIII, p. 179; XIV, p. 173; XV, p. 186. — Glaeser: Virchow's A. XXV, p. 422. — Gusserow: A. f. G. I, 240. — Kunert: Diss. Breslau 1873; A. f. G. VI, 111. — Hegar: A. f. G. II, 29. — Winckel: A. f. G. III, p. 297. — Chrobak: A. f. G. IV, p. 549. — Hackeling: A. f. G. VI, 493. — Spiegelberg: A. f. G. IV, 351. — Rosenstein: Virchow's A. XCII, p. 191. — Zweifel: C. f. G. 1884, 401. — Orthmann: C. f. G. IX, p. 780. — v. Rosthorn: Wiener klin. Woch. 1889, 729. — Brosin: C. f. G. 1890, p. 1. — Hofmeier: C. f. G. 1890, No. 41. — Klein: Münchener med. Woch. 1890, No. 37. — Kaltenbach: C. f. G. 1890, Beil. — Pernice: Virchow's A. CXIII. — Geissler: Diss. Breslau 1891. — Rheinstein: Virchow's A. CXXIV, p. 507. — Rein: A. f. G. XV, p. 187. — Pfannenstiel: C. f. G. 1891, 855; Virchow's A. CXXVII, p. 305.

Das Wundungssarcom bildet ebenfalls sowohl einen weichen, meist submucös liegenden Knoten, oder der ganze Uterus ist von Knoten durchsetzt. Fibromyome sollen mitunter sarcomatös degeneriren. Schneidet man sie ab, so recidiviren sie, wodurch erst der Charakter der Geschwulst erkannt wurde. Die submucösen Sarcome können soviel Muskulatur über sich tragen, dass sie als Myome imponiren. Einen derartigen Fall heilte ich durch Totalexstirpation.

Sind auch die Rundzellensarcome die häufigsten, so kommen doch Spindelzellen- und in seltenen Fällen auch Riesenzellensarcome vor. Im Sarcom kommt eine myxomatöse Degeneration vor, so dass eine Art Cyste in der Muskulatur gefunden wird, aus der schleimige, röthlich-weissliche Massen beim Einschneiden herausfallen. Ferner finden sich oft Blutungen resp. Apoplexien in Sarcomen. Metastasen sind selten. Das Portiosarcom, das traubige Sarcom (Figur 182), wuchert rings herum an der Portio und hängt in die Scheide herab. Die einzelnen Sarcombeeren, von der Beschaffenheit der Traubenmole, sind erbsen- bis bohnengross, sehr weich und nicht so spitz und kleinhöckerig wie ein Blumenkohlgewächs; das Sarcom bröckelt nicht ab, sondern weicht mehr dem Finger aus. Die Traubenform scheint durch die Papillen, welche enorm wachsen und auswachsen, bedingt zu sein. Jedenfalls ist das traubenförmige Sarcom keine besondere Geschwulstspecies. Ich habe ein enormes Uterusmuskelsarcom ausgekratzt, dessen Recidiv in Form des Traubensarcoms später an der Portio auftrat, und ebenso ein traubiges Sarcom abgeschnitten, das recidivirte. Die Kranke ging schliesslich an enorm grossem Uterussarcom zu Grunde.

Metastasen sind auch hier selten.

Wird aber der Uterus durchwachsen und durchbrochen, so metastasirt das Sarcom auf dem Peritonäum. Ja, selbst die Bauchdecken können durchbrochen werden, so dass die Geschwulst nach aussen wuchert. Es kommen auch Mischgeschwülste vor, die Einige Carcinosarcome genannt haben. Virchow sprach sogar von einer „Degeneration des Uterussarcoms zum Krebs“.

Diagnose und Therapie.

Auch bei kleinen interstitiellen Sarcomen blutet es trotz der intacten Schleimhaut meist ununterbrochen aus dem Uterus, weil alle Sarcome die Tendenz haben, in die Uterushöhle hinein zu wachsen.

Allmählich kann sich ein enorm grosser Tumor, selbst bei sehr jugendlichen Individuen bilden.

Daraus dürfte die Diagnose zu stellen sein. Irrthümer kommen natürlich dann vor, wenn man den Fall nicht länger beobachten kann. So sah ich einige Male nach artificiell eingeleiteten Aborten manns-

kopfgrosse feste Exsudate. Da der verbrecherische Abort verheimlicht wurde, war der Fall unklar. Erst die längere Beobachtung zeigte, um was es sich handelte.

In einem anderen Falle sah ich von Zeit zu Zeit walnussgrosse, weiche, zerdrückbare Klumpen unter Schmerzen abgehen. Entscheidend ist die mikroskopische Untersuchung (vergl. oben). Auch Knorpelzellen, bezw. grössere Knorpelmassen, fand ich in einem Sarcom. Ebenso hat man Riesenzellen und Zusammenhang mit den Gefässen (Angiosarcom) gefunden, so dass also alle Arten der Sarcome auch im Uterus vorkommen. Sarcomzellen verhalten sich bei der Färbung nicht gleich. Dies dürfte ein wesentlicher Unterschied von der Endometritis sein, bei der alle Zellen der Schleimhaut gleich sind und auf Farbstoffe gleich reagiren. Gestattet es die Grösse des Tumors, so wird er vaginal, im anderen Falle abdominal entfernt. Freilich steckt oft die Kachexie, die Grösse und die Verwachsung des Tumors der Operation eine Grenze.

Sarcoma deciduocellulare. Syncytiom.

Sänger[1] hat das Verdienst, die Lehre von dieser Geschwulstform begründet zu haben. Er nahm zuerst an, dass die Geschwulst von der Decidua ausging. Gottschalk glaubte, dass die Chorionzotten selbst zur Geschwulst degeneriren. Marchand zeigte, dass die oberste Schicht, das Syncytium, die Matrix der Geschwulst sei. Freilich ist damit die Genese der Geschwulst noch nicht klar geworden, da wir noch nicht die Genese des Syncytium kennen.

Die naheliegende Anschauung, dass eine Sarcomkranke zufällig schwanger wurde, dass unter dem Einfluss der Schwangerschaft das Sarcom besonders schnell und bösartiger weiter wuchs, weisen Sänger und Gottschalk zurück.

Die Geschwulst entsteht im Anschluss an einen Abort, oft im Anschluss an die Ausstossung einer Blasenmole. Dies ist für die Diagnose maassgebend. Da meist vaginale Metastasen sichtbar und fühlbar sind, so ist die Diagnose nicht schwer. Die einzelnen Knoten sehen blutroth, fast schwarz aus. Die Blutung aus dem Uterus ist meist continuirlich und führt zu hochgradiger Kachexie.

---

[1] Sänger: A. f. G. XLIV, p. 49; A. f. G. XLIV. — Marchand: M. f. G. I, p. 522; Z. f. G. XXXII, p. 405; XXXIX, 2; C. f. G. 1898, No. 31. — v. Kahlden: Ziegler's Beitr. XIV, p. 174. — Löhlein: C. f. G. 1893, 14. — Gottschalk: Berliner klin. Woch. 1893, 4 u. 5; Verh. d. deutschen Ges. f. Geb. 1893, p. 400. — Schmorl: C. f. G. 1893, 169. — Eiermann, Der gegenwärtige Stand der Lehre vom Deciduoma malignus. Halle 1897, Marhold. (Enthält die Literatur.) — Kossmann: M. f. G. II.

Die Geschwulst ist ausserordentlich bösartig, macht bald Metastasen und hat das Eigenthümliche, dass sie nicht wie ein Carcinom in den Lymphgefässen, sondern in den Blutgefässen metastatisch weiter wächst.

Ich sah einen Fall, wo nach der Totalexstirpation, in der Reconvalescenz, Hämoptoe auftrat und bei der Section massenhafte Metastasen in der Lunge gefunden wurden, die wohl in 14 Tagen gewachsen waren.

Möglichst baldige Totalexstirpation ist geboten.

C. Anhang: Das Adenom[1].

Rechnet man zu den Adenomen alle aus der Schleimhaut entstehenden Geschwülste, so gehören dazu die adenoide Erosion, das Ovulum Nabothi, der Schleim- und Drüsenpolyp der Cervix, die folliculäre Hypertrophie der Portio, der Drüsenpolyp des Uteruscavums, welche häufig bei Myomen vorkommen.

Bei den gewöhnlichen, gutartigen Schleimpolypen des Uterusinnern (vergl. Figur 177, S. 320) spielen die Drüsen mehr eine passive Rolle. Das interglanduläre Gewebe ist oft sehr erheblich gewuchert und zeigt myxomatöse Partien. Die Drüsen dagegen sind kaum anders als durch Dilatation und Retention vergrössert und erweitert. Es ist also wohl richtiger, hier von einer partiellen Hyperplasie der Schleimhaut oder von Schleimhautpolypen, als von Adenom zu sprechen.

Den Namen Adenom muss man reserviren für die weichen, aus der Uterusschleimhaut entspringenden Polypen, deren Hauptmasse gewucherte Drüsen bilden. Dabei ist das interglanduläre Bindegewebe geschwunden, oder es markirt sich nur als eine mehr durchsichtige Grenze (membrana propria) zwischen den einzelnen Drüsenschläuchen. Letztere liegen eng aneinander, sind vielfach gewunden und haben die physiologische Lage und Form eingebüsst. Derartige „Adenome“ hängen als kleine Polypen gestielt im Uterus. Es giebt aber auch Adenome, die den ganzen Uterus ausfüllen und ihn bis zu Faustgrösse und darüber vergrössern, ohne dass die Muskulatur ergriffen oder zerstört ist. Dann können diese Wucherungen so colossale Blutungen machen, dass hochgradige Anämie entsteht.

Ich sah diese Adenome bei Mädchen zwischen dem 20. und 30. Lebensjahre, häufiger aber in späteren Jahren. Es mag Zufall sein, aber fast alle meine Fälle betrafen Nulliparae.

---

[1] Schröder: Z. f. G. I, p. 189. — Olshausen: A. f. G. VIII, 97. — Rokitansky: Allg. Wiener med. Ztg. 1882, 83. — Schatz: A. f. G. XXII, 456. — Billroth, Ueber den Bau der Schleimpolypen. Berlin 1855, G. Reimer. — Heitmann, Spiegelbilder der Vaginalportion. Wien 1883, Braumüller. — Virchow: Virchow's A. VII, p. 15. — Breslau: Mon. f. G. XXI, Supplem.-Heft, p. 119. — Flaischlen: C. f. G. 1890, No. 49.

Die Adenome stehen in der Mitte zwischen gutartigen und bösartigen Geschwülsten, man möchte sie „local maligne“ nennen, d. h. sie recidiviren leicht, wachsen von Neuem und füllen bald wieder den Uterus, ihn auftreibend, aus. Vielleicht wachsen sie dann auch in die Muskulatur und werden zu Adenocarcinomen. Diese Geschwulstformen der benignen und malignen Adenome sind nur klinisch zu trennen. Ich habe mehrere Fälle beobachtet und geheilt, wo der pathologische Anatom aus der ausgekratzten Masse ein Adenocarcinom diagnosticiren zu müssen glaubte.

Gelingt es, ein Adenom zeitig völlig zu entfernen und ätzt man stark mit Carbolsäure, so recidivirt es nicht. Ich habe mehrere Fälle

183

Mehrere Adenome (Schleimpolypen) des Uterus.

184

Ein Schleimpolyp, nach Rokitansky, sich bis in das Uterusparenchym erstreckend. a Schnittfläche des Uterus, b der in zwei Hälften geschnittene Polyp.

operirt, wo nach sehr sorgfältiger Auskratzung und mehrfacher Aussätzung mit Carbolsäure solche Geschwülste nach 9 und nach 8 Jahren nicht wiedergekehrt sind. Aber ich sah auch Fälle, wo nach unvollständigen Ausschabungen der Uterus sich bald wieder mit Adenommassen füllte. Erst die zweite sehr energische Aetzung brachte Heilung.

Die mikroskopische Untersuchung ergab eine nur aus Drüsen bestehende Geschwulst. Das Epithel ist einschichtig, und die Epithelzellen haben den Charakter der Cylinderepithelien beibehalten; es werden nirgends polygonale atypische Zellen gefunden, ebenso wenig epithelial ausgefüllte Alveolen.

Die Symptome bestehen in Blutungen, die so heftig und andauernd sind, dass die höchsten Grade der Anämie erreicht werden. Seröse Ausflüsse kommen ebenfalls vor.

Die Diagnose eines Polypen wird zunächst durch die Digitalexploration gestellt. Bei allen nicht zu stillenden Blutungen des Uterus muss nach Erfolglosigkeit symptomatischer Therapie das Uteruscavum ausgetastet werden. Mit oder ohne Dilatation des Uterus geht der Finger ein und fühlt die weiche, dem Druck des Fingers ausweichende und doch festsitzende weiche Geschwulst. Leichter ist die Diagnose dann zu stellen, wenn das Adenom in die Scheide ragt oder wenigstens im Muttermunde zu sehen ist.

An die Stellung der Diagnose wird die Therapie unmittelbar angeknüpft.

Manche derartige Polypen bluten bei der Berührung enorm. Man wende einen grossen, scharfen Löffel an (Figur 102, S. 213). Unter kräftigem Druck gegen die Uterusinnenwand schabt und schneidet man sehr schnell und kräftig alles Weiche ab und aus. Diese Operation ist am besten in der Narcose zu machen, weil ohne sie die sichere, völlige Entfernung kaum möglich ist. Einer kleinen Curette kann der Polyp wiederholt ausweichen, so dass die anscheinend energische Therapie ganz resultatlos ist. Erst wenn dann dilatirt und ein grosser scharfer Löffel eingeführt ist, gelingt es, den Polypen zu fassen und zu entfernen. Schnelligkeit ist deshalb nöthig, weil die Blutung so stark sein kann, dass man, nur um die Verblutung zu vermeiden, gezwungen wird, die Operation zu unterbrechen und zu tamponiren.

Nach der Auskratzung ätzt man sehr kräftig mehrere Male mit Acidum carbolicum liquefactum die Uterushöhle aus. Blutet es stark, so stopft man Gaze in den Uterus.

Die Prognose ist, wenn die Operation gründlich in der Narcose gemacht und wenn gut geätzt wird, günstig.

Zehntes Capitel.

Die Myome der Gebärmutter[1].

Man nannte die Myome früher Fibrome. Seit Virchow fand, dass diese Geschwülste zum grössten Theil aus, den Uterusmuskelfasern homologen, Fasern bestehen, nannte man sie Fibromyome, Leiomyome oder kurz Myome. Beide Gewebsarten (Bindegewebe und glatte Muskelfasern) haben einen Antheil am Aufbau. Es giebt wohl reine Fibrome, aber nicht reine Myome. Das Wahrscheinliche ist, dass sie aus der Uterussubstanz entstehen. Andere Entstehungserklärungen, namentlich die, dass sie aus der Muskulatur der Gefässe hervorgehen, sind wieder angezweifelt. Fast bei jeder 10. Frau hat man ein oder mehrere Myome im Uterus bei der Section gefunden.

In einem einzigen Uterus liegen mitunter unzählige, verschieden grosse Myome, welche beim Wachsthum sich gegenseitig beschränken, so dass abgeplattete, halbrunde oder ganz unregelmässige Formen entstehen. Tritt dann die senile Involution des Uterus und die Verkalkung der kleinen Myome ein, so sieht ein solcher Uterus aus wie ein Sack voll Kartoffeln. In anderen Fällen finden sich ein, zwei oder drei grosse Myome und mehrere verschieden grosse bis ganz kleine, stecknadelknopfgrosse. Auch nur zwei oder drei Knollen von verschiedener Grösse sieht man. Im Allgemeinen kann man behaupten, dass solitäre Myome, wo sicher nur eine einzige Geschwulst vorhanden

[1] Virchow, Die krankhaften Geschwülste III, p. 107 u. 116. Berlin 1863, Hirschwald. — Küster: Berliner Beitr. z. Geb u. Gyn. I, p. 7. — Winckel: Volkmann's Vortr. No. 98. — Engelmann: Z. f. G. I. — Kleinwächter: Z. f. G. IX. — Ruge: Z. f. G. V. — Schultze: Jenaische Ztschr. V, p. 350. — Leopold: Archiv f. phys. Heilkd. 1873, 414. — Fränkel und Schuchhardt: A. f. G. XIX, 277. — Fehling und Leopold: A. f. G. VII, 531. — Martin: Berliner Beitr. z. Geb. u. Gyn. III, 33. — Babes: Ctbl. f. Chirurgie 1882, p. 212. — Diesterweg: Z. f. G. IX, 191. — Amann: Münchener med. Woch. 1888, 51. — Fehling: C. f. G. 1890, 29. — Bulius: Z. f. G. 358. — Bertelsmann: A. f. G. L, 178. — Küstner: Z. f. G. XXXIII, p. 338. — Gebhard, Veit, Schaeffer, Olshausen: Abschnitt ‚Myom' in Veit's Handbuch. Wiesbaden 1897, Bergmann.

ist, selten sind. Alle Myome, ausser den weiter unten zu beschreibenden diffusen, zeigen eine, wenn auch oft etwas unregelmässige, Kugelform, daher nennt sie Recklinghausen mit Recht Kugelmyome, zum Unterschied von den Adenomyomen.

Im Corpus uteri sitzen die Myome am häufigsten, am seltensten in der Cervix. Mikroskopisch bestehen die Myome aus glatten Muskelfasern, deren einzelne Bündel durch Bindegewebe getrennt sind. Gefässe verlaufen in dem Bindegewebe, namentlich in der Kapsel. Bei

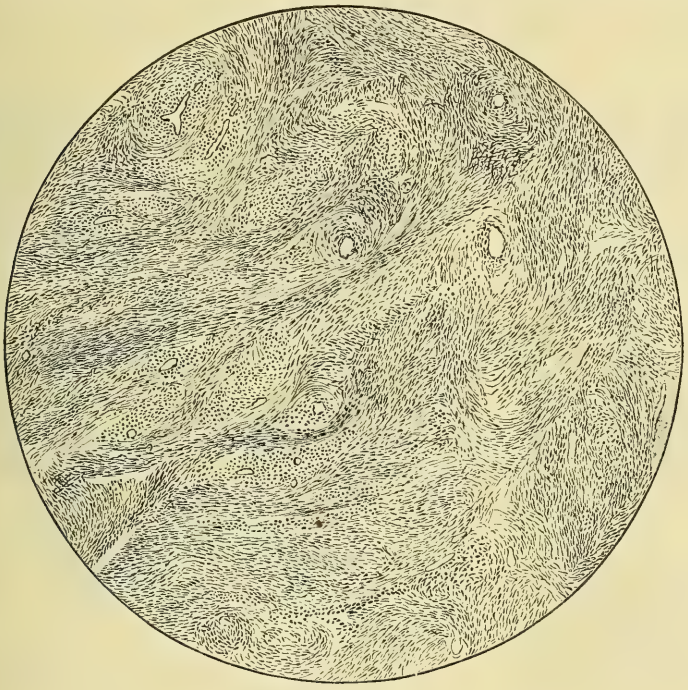

185

Mikroskopischer Schnitt aus einem Uterusmyom.

jungen Myomen wiegen die Muskelfasern vor. Ein Schnitt aus einem älteren Myom trifft die Muskelbündel der Quere und der Länge nach, wie Figur 185 bei schwacher Vergrösserung zeigt.

Es ist zu Lehrzwecken gut, klinisch drei verschiedene Arten zu unterscheiden: subperitonäale, interstitielle und submucöse Myome.

Zu den subperitonäalen Myomen gehören zunächst diejenigen, die, nur vom Peritonäum bedeckt, auf dem Uterus sitzen. Es können dies ganz kleine erbsengrosse, weiss durchscheinende Geschwülste sein, die in mehr oder weniger grosser Anzahl dem Uterus aufsitzen. Aber

auch die, welche nur von einer dünnen Schicht Uterusgewebe bedeckt sind, rechnet man zu dieser Abtheilung (vergl. Figur 186). Es bildet sich oft ein Stiel, so dass das Myom pilzförmig am Uterus beweglich hängt. Man hat dann von subperitonäalen Polypen gesprochen. Das Peritonäum erscheint dann verdünnt und ist beweglich auf dem Myom, nicht unverschieblich wie über dem Uterus. Mitunter durchziehen einige bis 3 oder 5 mm breite dilatirte, bandartige Venen das Peritonäum über grösseren Knollen.

Werden die subperitonäalen Myome grösser, so fallen sie vorn über und liegen im Hängebauch. Dabei wird der Uterus nachgezogen,

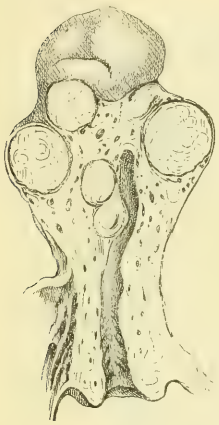

186

Mehrere Myome in einem Uterus, oben ein subperitonäales, rechts und links ein festes, von einer Bindegewebskapsel umgebenes, nach der Uterushöhle zwei submucöse Myome. Im Uterus Gefässdilatation.

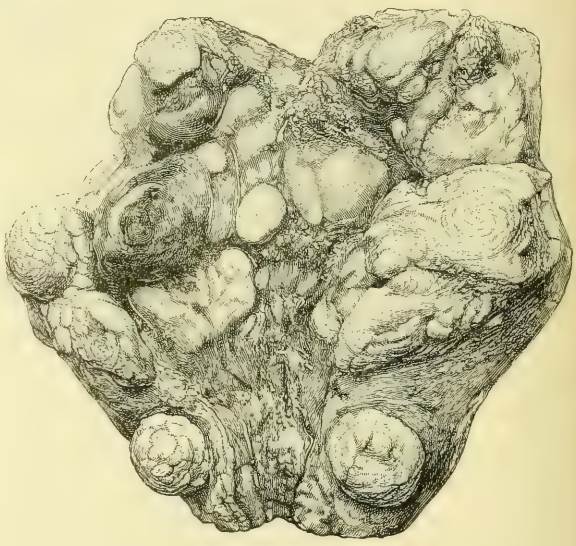

187

Unzählige kleine Myome in einem vaginal exstirpirten Uterus.

die Portio steigt nach oben. Ja die Cervix kann dünn werden, zerreissen oder sich um die Achse drehen.

Eine unregelmässige Form der Myome führt auch zur Achsendrehung sowohl des Stiels bei normal bleibender Lage des Uterus, als auch des ganzen Uterus. Ein grosses Myom, dessen Stiel gedreht ist, stirbt ab, weil seine Ernährung abgeschnitten ist. Dann wird es nekrobiotisch, Darm- und Netzadhäsionen bilden sich. Auch kann der Cervicalcanal so zusammengedrückt oder gedreht sein, dass er obliterirt. Eine Hämatometra entsteht, oder im Gegentheil wird die Schleimhaut bei enorm gezerrtem Uterus so atrophisch, dass sie weder Blut noch Schleim abscheidet.

In seltenen Fällen wachsen verschiedene subperitonäale Myome so zwischen und um die Därme, dass ein Darm völlig vom Myom umgeben nicht ausgelöst werden kann. Ich musste in einem solchen Falle ein Stück Darm mit gutem Erfolge reseciren.

Entstehen Myome mehr am Seitenrande des Uterus, so entfalten sie das Ligamentum latum und liegen vollkommen zwischen seinen Blättern, im Parametrium und Subserosium, also extra-peritonäal: intraligamentäre Myome. Sind auch die meisten Myome der Lig. lata schon deshalb als Uterusmyome anzusehen, weil ausserdem noch viele andere Myome im Uterus sich befinden, so sieht man dennoch Myome im Ligamentum latum, die makroskopisch nicht mit dem Uterus zusammenhängen.

Intraligamentäre Myome wachsen namentlich bei Nulliparen mit resistenten Bauchdecken tief in die Beckenhöhle hinab, lassen sich leicht ausschälen, und können sowohl hart als weich, klein oder grossknollig sein.

Die in der Uteruswand befindlichen Myome nennt man interstitielle. Diese Myome sollen wegen der günstigen Ernährung besonders zum Wachsthum prädisponiren. Doch findet man öfter interstitielle Geschwülste klein geblieben und verkalkt, während subperitonäale durch ganz dünnen Stiel mit dem Uterus verbundene Myome colossal wachsen. Demnach scheint für das Wachsthum der Geschwulst die Species und nicht allein die Lage bedingend zu sein.

Bei interstitiellen Myomen wird die Höhle des Uterus oft stark verzerrt, lang, breit und weit. Bei einem langsam gewachsenen Myom einer Virgo fand ich eine über 40 cm lange und 10 cm breite Uterushöhle. Die Höhle des Uterus ist oft sehr unregelmässig, verzerrt, nicht durch die Sonde in viva zu erkennen, wenn mehrere Myome, von verschiedenen Stellen aus wachsend, die Höhle verdrängten, comprimirten oder verzerrten. Ja, es können auch einzelne von verschiedenen Seiten sich entgegenwachsende Myome mit ihrer Schleimhaut in der Uterushöhle verwachsen.

Die interstitiellen Myome sind meist von der Muskulatur durch ein Geschwulstbett, eine lose Kapsel getrennt, aus der man die Geschwulst herausdrücken, hervorzerren, enucleiren, auskernen kann. Eine Art Kapsel von losem, äusserst gefässreichem, fast cavernösem Gewebe befindet sich um das Myom herum.

Cervicale Myome gehören zu den selteneren Formen. Sie sitzen in der hinteren oder vorderen Cervixwand. Die hinteren wachsen oft so in die Beckenhöhle herab, dass sie den Eindruck von

Geschwülsten des Douglas'schen Raumes machen. Die vorn sitzenden Cervicalmyome comprimiren die Blase. Es entsteht Harnverhaltung oder Harnträufeln. Die Blase wird oft hoch nach oben geschoben, wodurch die Gefahr entsteht, dass der hochgezogene Blasenvertex bei

188

Grosses, interstitiell entstandenes Myom der vorderen Uteruswand, enorm weite Gefässe an der Grenze des Myoms.

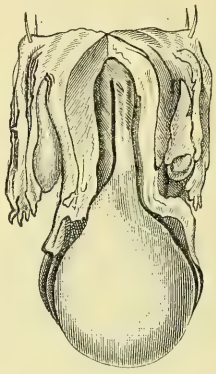

190

Gestielte Myome vom Fundus ausgehend.

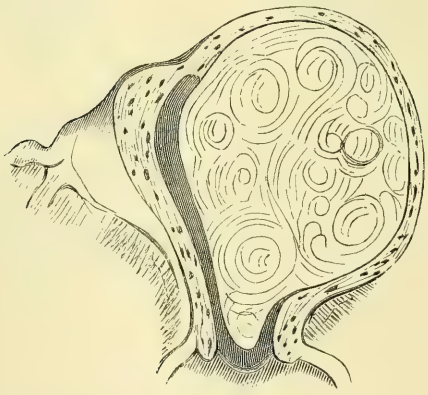

189

Breitbasig aufsitzendes, grosses submucöses Myom.

191

Fibröser Polyp vom Cervicalcanal ausgehend.

der Operation abgeschnitten oder bei dem ersten Schnitt durch die Bauchdecke angeschnitten wird.

Die in die Uterushöhle hineinwachsenden Myome sind die submucösen Myome.

Ein solches kann nur mit einem Kreisabschnitt die Uterusschleimhaut in die Höhle hineinwölben (Figur 188). Oder es kann auch grösstentheils in der Höhle liegen, als breitbasiger Polyp aufsitzen (Figur 189). Zuletzt ist möglich, dass das Myom in die Uterushöhle so hineinwächst, dass es nur durch einen Stiel mit dem Uterusparenchym verbunden ist, d. h. dass ein Polyp entsteht (Figur 190 und 191). Dieser wiederum kann im Uterus liegen bleiben, z. B. bei engem Muttermund, oder er kann in die Scheide geboren werden, z. B. bei einer Multipara. Ist der Polyp sehr gross, so verletzt er die Scheide durch Druck und Reibung, er verwächst sogar mit ihr[1]. Dann wird die Diagnose schwanken, man kann an eine vaginale Provenienz denken (vergl. S. 102). Haben auch die Polypen meist eine runde Form, so presst doch, wenn sie theils im Uterus, theils in der Scheide liegen, der Muttermund eine Rinne in die Geschwulst. Auf diese Weise entstehen sanduhrförmige Geschwülste.

Der Stiel führt die ernährenden Gefässe zum Polypen, so dass unter Umständen dicke, stark blutende Gefässe im Stiel verlaufen. Häufig ist nur ein Polyp vorhanden, doch kommen auch Fälle vor, wo nach Entfernen des einen ein höher liegendes Myom polypös wird. Alle Formen von Myomen können sich combiniren. In bezw. an einem Uterus findet sich eine ganze Anzahl Geschwülste. Durch Druck, Zerrung und Gegeneinanderwachsen von Myomen der verschiedenen Uteruswände wird die Höhle so unregelmässig, dass ein Sondiren, bezw. eine intrauterine Therapie unmöglich ist. Schon bei einem Myom kann, wie in dem S. 344, Figur 188 abgebildeten Falle, die Sondirung nicht gelingen.

Eine eigenthümliche Form von Myomen sind die sogenannten Cystenmyome, eine Geschwulstspecies, die namentlich durch die Schwierigkeit der Differentialdiagnose mit anderen Abdominaltumoren: den Ovarialcysten, das Interesse der Gynäkologen geweckt hat. Sie erreichen eine bedeutende Grösse und wachsen oft durch Cystenbildung sehr schnell. Sie sitzen nicht speciell an der Aussen- oder Innenfläche des Uterus, sondern sind sowohl dicht unter der Schleimhaut, als auch subperitonäal und intraligamentär angetroffen. Diese Tumoren enthalten multiple, erweichte Partien.

Das „Cystöswerden“ eines Myoms ist ein Degenerationsvorgang. Man findet auch im Centrum kleiner Myome cystöse Partien. Solche Myome sehen meist auffallend weiss aus und sind gefässarm.

[1] Chrzanowski: Z. f. G. XXXV, p. 11.

Der zunehmende schleimige Inhalt presst die einzelnen Gewebsmaschen auseinander, dadurch entstehen glattwandige, nicht mit Epithel oder Endothel bedeckte, rundliche Cysten. Sie verleihen dem Geschwulstdurchschnitte einen „bienenwabenähnlichen" Anblick.

192

Cystenmyom.

Unter dem Namen teleangiektatische Myome hat man zwei Arten beschrieben. Zunächst diejenigen, in denen massenhafte, weite Blutgefässe verlaufen. Meist sieht man viele Thromben beim Durchschnitt der Geschwulst. Entsprechend dem Gefässreichthum sind auch die zuführenden Gefässe enorm vergrössert. Dadurch ist die Operation erschwert. Ich sah Venen in den Ligamentis latis von der Dicke eines Dünndarms. Dennoch gelingt es, auch diese Geschwülste durch vorsichtiges Unterbinden blutleer zu entfernen.

Die andere Art sind lymphangiektatische Myome. Schon in der Anfangszeit der Ovariotomie wusste man, dass weiche grosse polycystische Uterusgeschwülste mit Ovarialcysten leicht zu verwechseln wären. Als differentiell diagnostisches Merkmal gab man an, dass die Punctionsflüssigkeit der Cystenmyome citronengelb aussähe und dass sie, an der Luft stehend, coagulire.

Mit zu den Myomen gehören wohl die seltenen Uteruscysten. Man findet eine einzelne grosse von dicker Uterusmuskulatur umgebene glattwandige Cyste, die den Uterus gleichmässig vergrössert.

Neu entdeckt sind die Adenomyome[1]. Man hatte schon öfter die Beobachtung registrirt, dass Myome nicht ausschälbar waren, sondern diffus in die Umgebung übergingen. Ebenso waren von vielen Beobachtern in Myomen Drüsen resp. mit Cylinder- oder Flimmerepithel ausgekleidete kleine Cysten gefunden. Diese epithelialen Gebilde hatte man auf Reste der Gartner'schen Canäle bezogen.

Die Lösung dieser Frage gab Recklinghausen. Er bewies, dass diese drüsigen Gebilde entweder von der Schleimhaut des Uterus oder vom Wolff'schen Körper stammten. Die erste Art von Geschwülsten liegt in der Uteruswand central auf allen Seiten, oft ringförmig die Höhle umgebend. Ich habe einen solchen weichen Myomring aus der Cervix ausgeschält. Die Adenomyome, die vom Wolff'schen Körper stammen, wölben die äusseren hinteren Uterusschichten hervor, seltener sitzen sie in der Tube. Sie sind nicht ausschälbar, weshalb sie Recklinghausen diffuse oder infiltrirte Adenomyome resp. Fibroide nannte. Sie kommen als harte — mit viel Muskelgewebe, cystische, weiche und teleangiektatische Adenomyome vor.

Auch entfernt vom Uterus finden sich aus versprengten Partikeln des Wolff'schen Körpers entstandene Adenomyome, auf dem Peritonäum des Douglas'schen Raumes aufsitzend, im Ligamentum rotundum oder im Leistencanal.

Im klinischen Theile der Arbeit von Recklinghausen zeigte W. A. Freund, dass wegen der Blutungen, der peritonitischen Verwachsungen und Entzündungen, sowie wegen der schweren Ausschälbarkeit diese Adenomyome eine ernstere Bedeutung haben als die Kugelmyome.

Die an den Myomen sitzenden Adhäsionen sind verschiedener Art. Zunächst kann ein Myom in Folge häufiger Insulte, welche den hervorragenden Leib treffen, ausgedehnt flächenartig mit dem Peri-

[1] Recklinghausen, Die Adenomyome und Cystadenome des Uterus. Im Anhang: W. A. Freund, Klinische Notizen zu den voluminösen Adenomyomen des Uterus. Berlin 1896, Hirschwald. — Recklinghausen, Tubenwandung: Deutsche med. Woch. 1893, p. 825; Wiener klin. Woch. 1895, No. 29. — Schottländer: Z. f. G. XXVII, p. 321. — Pfannenstiel: Verhandl. d. Deutschen Ges. f. Gyn. 1897, p. 195. — Kossmann: A. f. G. LIV, 395. — Diesterweg: Z. f. G. IX, p. 234. — Breus, Ueber wahre epithelführende Cystenbildungen in Uterusmyomen. Wien 1892, Deuticke.

tonaeum parietale vorn verwachsen. Sodann ist mitunter das Netz auf den Tumor aufgeklebt und lässt sich ohne bedeutende Blutung lösen. Auch bleibt von früheren Adhäsionen oder dem Netz nur ein Gefäss zurück, so dass man ein ganz isolirtes bleistiftdickes Gefäss von der Bauchwand oder dem Netz zu dem Tumor verlaufen sieht. Selbst mehrere solcher Gefässe ziehen von verschiedenen Seiten zum Tumor hin. Schröder meint, dass diese Gefässe für das postklimakterische Wachsthum der Myome von Bedeutung seien. Der Darm klebt ebenfalls an dem Tumor an. Meist ist er leicht abzuziehen. Es giebt aber auch Fälle, wo die Därme — vielleicht schon seit vielen Jahren — so fest und ausgedehnt mit dem Tumor verwachsen sind, dass an Ablösung nicht zu denken ist.

Polypöse Myome führen mitunter zur partiellen oder totalen Uterusinversion. Der Polyp, auf dem inneren Muttermund liegend und ihn mechanisch reizend, verursacht Wehenthätigkeit. Die Schwere der Polypen an sich, vielleicht auch Atrophie der Ansatzstelle, bewirken ein Tiefertreten der Polypen und Nachzerren der Ansatzstelle.

Die Uterusschleimhaut ist bei Myomen sowohl hypertrophirt als atrophirt gefunden. Ist die Höhle sehr unregelmässig durch entgegenwachsende runde Knollen, so bildet sich eine weite Höhle, die gleichsam wegen des Horror vacui mit gewulsteter Schleimhaut, ja mit Schleimpolypen angefüllt ist. Dann ist meist der Fall durch starke Blutungen und Schleimabgang complicirt. Ist die Höhle stark verlängert, wenn z. B. der Uterus wie ein gezerrtes Band über ein colossales Myom langgezogen ist, oder schiebt ein grosses submucöses Myom die Schleimhaut weit vor sich her, so ist die Schleimhaut atrophisch dünn und scheidet weder Schleim noch Blut ab.

Die Uterusmuskulatur ist bei interstitiellen Myomen, namentlich bei mehreren Kugelmyomen, stets hyperplastisch. Sie zeigt eine auffallende Aehnlichkeit mit dem lamellösen Bau eines graviden Uterus und wird stellenweise 5 oder 6 cm dick. Im Parenchym verlaufen Gefässe bis zu einer Grösse, so dass man die Fingerkuppe hinein stecken kann.

Die Ovarien sind fast stets vergrössert. Namentlich findet man viele Follikel, die bis zu Erbsen- oder Kirschengrösse gewachsen sind. Das Stroma ist infiltrirt. Durch Oedem werden die Ovarien leicht faustgross. Bei der äusseren Untersuchung durch Palpation hält man deshalb leicht grosse ödematöse Ovarien für Geschwulstknoten.

In den Uterusmyomen kommen verschiedene regressive Metamorphosen, sowohl von chronischem als von acutem Charakter vor.

Zunächst werden — namentlich kleine Myome — sehr hart, fest und zähe, so dass sie beim Schneiden knirschen. Dann lagert sich Kalk in dem Myom ab. Das restirende Gewebe scheint dabei weicher zu werden und einzuschmelzen, wenigstens findet man beim Durchsägen eines verkalkten Myoms meist zwischen den Kalkmassen erweichte Herde, mit Detritus, röthlichen Fetzen und Brei angefüllt. Auch ganz grosse Myome können verkalken. So sah ich bei einer Section ein kindskopfgrosses, nur durch eine Peritonäalfalte am Uterus befestigtes Myom, das jahrelang als Lithopädion diagnosticirt war. Der Grad der Verkalkung ist verschieden. Ich machte die Amputation des Uterus bei einem Mädchen. Auf dem Uterus befand sich ein colossales subperitonäales, weiches Myom und in dem Uterus interstitiell ein kleines verkalktes Myom. Weshalb diese Geschwulst verkalkt, die andere schnell gewachsen war, ist doch schwer zu erklären. Jedenfalls ist der Mangel an Ernährung hier wie anderswo der Grund der Verkalkung. Denn auch bei langdauernder Ergotinbehandlung, bei der das Ernährungsmaterial abgeschnitten wird, kommt es zur Verkalkung eines Myoms.

Es sind hier auch die sogenannten Uterussteine zu erwähnen: ganz verkalkte, vom Mutterboden abgetrennte Myome, die zufällig bei Sectionen im Uterus gefunden sind oder bei Lebzeiten ausgestossen wurden.

Ein anderer regressiver Vorgang ist die Verfettung, die man als gelbliche Flecken namentlich in interstitiellen Myomen schon makroskopisch oft sieht. Scanzoni beschrieb Fälle, wo die fettige Involution des puerperalen Uterus auch dem Myom zu Gute kam und das letztere spurlos verschwand. Ich habe einen sicheren Fall noch nicht selbst gesehen, wohl aber mehrere, bei denen ein Myom in der Schwangerschaft enorm gewachsen war und später — wieder klein geworden — kaum aufgefunden werden konnte.

Bei einer Patientin habe ich den Vorgang mit Sicherheit bei mehreren gut verlaufenden Schwangerschaften beobachtet.

Den Uebergang zu der acuten Veränderung bildet das Oedem des Myoms.

Aus zwei Gründen wird das Myom ödematös. Zuerst werden oft die Gefässe im Stiel eines in die Scheide geborenen Polypen durch Auszerrung und durch den sich schnell oder allmählich verengernden Muttermund comprimirt. Dann entsteht Stauungsödem, Nekrose, Gangrän. Aber das Myom kann auch längere Zeit im Zustande des Oedems verharren. Dabei wird die Geschwulst viel grösser und fühlt sich weich, fast fluctuirend an, als ob in ihr eine Cyste sich befände.

Zweitens wird ein Myom nach Verwundung und Infection ödematös. Es handelt sich dabei um Infiltration der Geschwulst und um

Thrombosirungen in den weiten sinuösen Gefässen des Geschwulstbettes. In diese Gefässe gelangen Fäulnissbacterien: das Geschwulstbett vereitert bei gleichzeitiger Nekrose des Tumors. Die Eiterung bildet oft eine Demarcation nach dem Gesunden zu. Ich habe bei Entfernung von abgestorbenen Myomen, da wo ich beim Heraussreisen der Partikel an das gesunde Gewebe kam, grosse Partien mit eitrigen Zügen und schwarzen Thromben durchsetzt gefunden.

Ein Myom kann dadurch gelockert und leicht auslösbar werden. Andererseits kann auch der Tod durch Jauchung und Resorption unter hohem pyämischen Fieber eintreten. Es kommt aber auch trotz hohen Fiebers zum Stillstand, so dass man die Berechtigung hat, hohes Fieber nicht etwa stets als Indication zu einer schleunigen Operation zu betrachten.

Auch ganz spontan sterben Myome ab, wohl dadurch, dass ein schneller wachsender Theil einem anderen durch Compression das Ernährungsmaterial abschneidet. Die Ergotinbehandlung ferner bringt grosse und kleine Myome zur Nekrose, sowohl interstitielle als submucöse. Bei consumirenden Krankheiten oder bei Brechdurchfällen, auch nach langdauernden Menorrhagien sinkt die Herzkraft erheblich, und es entstehen marantische Thromben in dem Geschwulstbett. Die Thromben können sich sogar auf die Hypogastrica und Iliaca fortsetzen, erweichen, zerfallen und zum Tode durch Pyämie führen. Dann wird z. B. ein Bein ödematös, es bildet sich eine richtige Phlegmasia alba, eine Oberschenkelvenenthrombose aus. Durch periphlebitische Processe kommt es zu parametritischen Vereiterungen, Organdurchbrüchen oder Fistelbildungen. Aus einem vermeintlichen parametritischen Abscess über dem Pouparti'schen Bande habe ich ein erweichtes, abgestorbenes Uterusmyom hervorgezogen. Auch spielen Darmadhäsionen und Uebertritt von Darmbacterien gewiss oft eine grosse Rolle bei sonst unerklärlichen Jauchungen. Ein abgestorbenes Myom reizt den Uterus zur Wehenthätigkeit. Es ruft Bestrebungen zur Ausstossung hervor. Diese oft enormen Wehenschmerzen treten nicht nur bei Polypen, sondern auch bei interstitiellen, necrobiotischen Geschwülsten auf.

Symptome und Verlauf.

Die Symptome der Myome sind je nach dem Sitz verschieden. Entsteht ein Myom subperitonäal, sitzt es als kleine Geschwulst am Uterus, so können alle Symptome fehlen. Selbst ein grösseres Myom macht oft ebenso wenig als der wachsende, schwangere Uterus Symptome. Erreicht das Myom eine bedeutende Grösse, so sind die Symptome vorhanden, welche wir bei allen grösseren Abdominaltumoren beobachten: Gefühl von Völle im Leib, Obstruction, Harn-

beschwerden, Druck nach unten, Behinderung der Nahrungsaufnahme der Respiration, Kräfteverfall u. s. w.

Ist ein subperitonäales Myom sehr hart, gestielt und gross, so wirken die Traumen des alltäglichen Lebens ungünstig ein, es entstehen circumscripte Peritonitiden mit ihren charakteristischen Symptomen, Adhäsionen, Verwachsungen, Pseudoligamentbildungen. Tritt Schwangerschaft ein, so kann es zum Abort kommen. Ungünstig liegende, in der Schwangerschaft gewachsene Myome führen zu Geburtshindernissen. Oft aber zieht sich das Myom aus dem Beckencanal heraus und giebt die Geburtswege frei. Andererseits mussten oft Kaiserschnitte wegen Cervixmyomen gemacht werden.

Bei Quetschungen durch geburtshilfliche Instrumente und Infection während der Geburt kann das Myom verjauchen und dadurch das Leben gefährden.

Wächst das Myom in der Cervix oder wenigstens an einer tieferen Stelle des Uterus, so wird beim Wachsthum das Myom, unterhalb des Promontoriums liegend, sich im kleinen Becken incarceriren. Urinbeschwerden entstehen, wie beim retroflectirten, eingeklemmten, schwangeren Uterus. Die Blase dehnt sich aus und entleert permanent den Inhalt, tropfenweise. Kothstauung ist ebenfalls eine Folge. Durch Adhäsion an das Rectum und durch theilweises Absterben des Myoms werden Communicationen zwischen dem Innern des Myoms und dem Rectum geschaffen. Dabei verjaucht das Myom. In anderen Fällen entstehen nur Peritonitiden um das Myom herum, zahlreiche Schwarten hüllen die ganze untere Beckenpartie ein. Recrudescirungen der Peritonitis, Circulationsstörungen in Tube und Ovarium veranlassen secundäre Krankheiten, z. B. Hämatombildung oder Oedem im Ovarium, Hydro- oder Hämatosalpinx.

Wachsende Myome führen sowohl durch Druck auf die Venen, als auch durch aus dem Geschwulstbett weiterwachsende Thromben zu Oedemen der unteren Extremitäten. Solche Oedeme bestehen mitunter jahrelang. Auch Pyämie tritt ein.

Trotz einer wirklichen Pyämie, Endophlebitis, Metastasen und langdauerndem hohen Fieber tritt mitunter nach Ausstossung der Geschwulst spontane Heilung ein. In anderen Fällen hört das Fieber nicht auf. Gelenkaffectionen, circumscripte Oedeme, typische Septicopyämie führen zum Exitus. Blutungen beschleunigen den traurigen Ausgang.

Ferner können durch Myome ebenso wie durch para- und periuterine Exsudate Nerven gedrückt sein, so dass Neuralgien in den unteren Extremitäten entstehen.

Ein sehr wichtiges Symptom kleiner interstitieller wachsender Myome ist Dysmenorrhoe, die oft eher da ist, ehe man das Myom diagnosticiren kann. Ein solches Myom erschwert die Ausdehnung des Uterus bei der Menstruation, es verhindert den Blutabfluss. Gelangt beim Wachsthum das Myom mehr nach aussen, wird es subperitonäal, so hört die Dysmenorrhoe auf. Es ist ganz charakteristisch, dass man bei langdauernder, durch die Therapie gar nicht zu heilender Dysmenorrhoe am Ende ein kleines Myom findet und dass dann spontan die Dysmenorrhoe ohne Therapie aufhört. Sitzen diese kleinen Geschwülste im oberen Theile des Uterus, so wird der Uterusfundus schwerer, die normale Anteflexio und Anteversio wird noch pronoucirter (vergl. Figur 126, S. 245). Dadurch entsteht Urindrang, der namentlich beim Grösserwerden des Uterus zur Zeit der Menstruation unerträglich wird.

Die grossen, weichen, interstitiellen Myome machen ebenfalls mitunter wenig Symptome. Man beobachtet bei diesen Geschwülsten Anschwellen zur Menstruationszeit und Abschwellen in der Pause. Bedeutende Menorrhagien sind pathognomonisch. Sie haben ihren Grund nicht nur im Blutreichthum des Uterus, sondern auch darin, dass die Uterushöhle und somit die Schleimhaut grösser werden. Auffallend oft findet man Schleimpolypen in dem Uterus, die so in die Buchten der unregelmässigen Uterushöhle hineinpassen, dass man sie als wegen des Horror vacui gewachsene Schleimhaut erklären kann. Ich habe Fälle gesehen, bei denen die Höhle lang und sehr weit war, und man die Sonde zu jeder Zeit frei in der Höhle hin- und herbewegen konnte. Sofort stürzte bei jedem Sondiren das Blut in reichlichem Strome aus dem Uterus. Die Blutungen sind mitunter so colossal, dass die Patientinnen dauernd bettlägerig sind und fast verbluten. Kaum haben sie sich in der intermenstruellen Zeit etwas erholt, so beginnt von Neuem der Blutverlust und dauert in hartnäckigster Weise viele Tage an. Solche Patientinnen sehen enorm anämisch aus; zum Unterschied von der Anämie bei Carcinom fehlt oft der Schwund des Fettpolsters. Ist die Blutung einmal sehr stark, so können Somnolenz, Amaurose, anämische Convulsionen wie beim Verblutungstod vorkommen.

Trotz enormer Grösse der Uterushöhle fehlen aber dann alle Blutungen, wenn die Höhle sehr gezerrt oder comprimirt ist, wenn also die Schleimhaut keine Möglichkeit hat anzuschwellen.

Bei den submucösen Myomen treten alle die Symptome in den Vordergrund, die mit pathologischen Vorgängen in der Schleimhaut zusammenhängen. Dies ist vor Allem die Blutung. Mehrere gegeneinander drückende Geschwülste und die Achsendrehung des Uterus

knicken den Canal der Höhle ab. Das Uteruscavum wird ausgedehnt, der Uterus stösst unter Schmerzparoxysmen seinen Inhalt aus, es kommt zur Uteruskolik.

Oft findet man Myome bei sterilen Frauen und alten Jungfrauen. Ob das Myom wegen der Sterilität entstand oder die Sterilität die Folge des Myoms ist, wird nicht zu entscheiden sein.

Aborte bei polypösen Myomen habe ich öfter beobachtet. Das anschwellende Myom reizte den Uterus, so dass der Abort unter ganz colossalen Schmerzen verlief. Nachblutungen nach rechtzeitigen Geburten sind ebenfalls verzeichnet.

Die myomatösen „Polypen“ sind submucöse Myome, welche einen Stiel gebildet haben. Demnach decken sich die Symptome der Polypen mit denen der submucösen Myome. Die Blutung tritt in den Vordergrund. Ich habe nicht wenig Fälle gesehen, wo die Blutung permanent andauerte und ebenso atypisch verlief, wie beim Carcinom. Nicht selten findet man bei Polypen Hypersecretion der Schleimhaut. Oft führt der Blutreichthum des ganzen Organs zu activem Wachsthum in der Schleimhaut, es entstehen neben dem Myom Schleimhautpolypen. Diese Complication ist bei allen Arten von Myomen sehr häufig. Dann kann ein massenhafter seröser Ausfluss sich an die Menstruation anschliessen und auch in der Pause andauern.

Erweicht bei der Menstruation der Uterus, so eröffnet sich der Muttermund etwas, und das ebenfalls schwellende Myom, das in der Uterushöhle keinen Platz mehr hat, drängt sich in den Cervicalcanal. Es wandert nach unten und schiebt sich an der Schleimhaut hin und her. So kommt es, dass man während der Menstruation einen Polypen im äusseren Muttermund fühlt, während er nach der Menstruation sich nach oben zurückzieht. Hier besteht ein Unterschied zwischen multiparem und nulliparem Uterus. Bei ersterem tritt die Geburt des Myoms symptomlos ein. Bei engem Muttermund aber dehnt sich zwar die Cervix bis zu starker Verdünnung, aber der äussere Muttermund bleibt eng, so dass man nur eben die harte glatte Kugel des Polypen fühlen kann. Die heftigsten Wehenschmerzen begleiten bei nulliparem Uterus die Ausstossung aus dem äusseren Muttermund. Wenn der geborene Polyp durch Compression des Stiels ödematös wird, so kann er mitunter nicht nach oben zurückschlüpfen und muss in der Scheide bleiben. Jetzt, bei der Möglichkeit, mit Infectionsstoffen in Berührung zu kommen, durch den comprimirten Stiel nicht mehr oder doch nur unvollständig ernährt, ist die Gefahr des rapiden, gangränösen Zerfalles besonders gross. Doch der Polyp gewöhnt sich auch an die neuen Verhältnisse, genügend ernährt, liegt und wächst er in der Scheide. Er füllt sie so vollkommen aus, dass man den

Tumor nicht umgreifen und somit nicht wissen kann, was oberhalb der grössten Circumferenz der gefühlten Geschwulst sich befindet, bezw. ob der Tumor gestielt ist. Solche Tumoren, grösser als ein Kindskopf, füllen mitunter den ganzen Beckenraum vollständig aus.

Oefter wird der Stiel so ausgezogen, dass der Polyp aus der Vagina herausfällt und zu einem Myoma pendulum wird. Ja, der Uterus kann sich invertiren (vergl. Figur 167, S. 300). Das Ende des Stiels sitzt meist im Fundus, seltener im Cervix (vergl. Figur 190, S. 344). Es ist nicht undenkbar, dass beim permanenten Zug die Ansatzstelle des Polypen im Uterus selbst nach unten wandert.

Ist ein Polyp abgetragen, so fühlt man in seltenen Fällen über ihm im Uterus einen neuen, welcher nunmehr die Reise nach unten beginnt. Häufiger findet sich nur ein Polyp.

Betreffs des Verlaufs ist Folgendes zu sagen: Zwar ist das Myom in der Beziehung eine gutartige Geschwulst, dass es, einmal entfernt, nicht wieder wächst, aber doch schädigen die Blutungen oder die Beeinträchtigung der Nachbarorgane bei starkem Wachsthum die Gesundheit hochgradig.

Mit der Menopause hört das Wachsthum nicht immer auf, namentlich wird oft die Geschwulst gerade in der Menopause durch cystische Degeneration plötzlich grösser. Ein Myom wächst langsamer, das andere schneller. Bei enorm schnellem Wachsthum muss man stets an Schwangerschaft denken, bei plötzlich zunehmenden Beschwerden, namentlich bei Wehenschmerzen und Uteruskoliken, an Absterben der Geschwulst.

Naturheilung tritt auf verschiedene Weise ein. Erstens kann nach älteren Autoren ein Myom im Wochenbette verschwinden, oder es wird bei der Geburt durch das Kind abgedrückt und somit ausgestossen. Zweitens kann das Myom, welches dicht unter der Schleimhaut sitzt, diese usuriren, durchbrechen, so dass es sich allmählich von dem Mutterboden entfernt, sich auflockert, verfault und sodann operativ entfernt werden muss.

Die Prognose ist z. B. bei einem Polypen gut, bei einer grossen schnell wachsenden intraligamentären Geschwulst dubiös. Kennt man alle Gefahren: Blutungen, Wachsthum, Verjauchung, Pyämie, Schwangerschafts- und Geburtscomplication, die immer im Bereiche der Möglichkeit liegen, so wird man im Allgemeinen die Prognose nicht für gut halten.

Diagnose.

Subperitonäale Uterusmyome sind bei dünnen Bauchdecken als Knollen oder hervorragende, meist härtere Kugelabschnitte am Uterus leicht zu fühlen. Bei unerklärlicher, durch die gewöhnliche Therapie

nicht zu beseitigender Dysmenorrhoe entdeckt man nicht selten ein kleines, allmählich aus dem Uterusparenchym nach der Bauchhöhle zu sich herausdrängendes Myom, nur durch die vom weichen Uterus sich unterscheidende härtere Consistenz.

Bei fetten Bauchdecken kann man dadurch, dass ein leichter Druck oben auf den Bauch, wo der normale Uterus nicht hinreicht, sofort die Portio bewegt, die Vergrösserung des Uterus erkennen.

Bei knolligem, unregelmässigem Uterus entscheidet man durch die Sondirung der Höhle des Uterus, welche der gefühlten Geschwülste der Uterus ist. Oft ist Narcose nöthig, um zur Diagnose zu kommen. Die früher so sehr betonte „Fibromconsistenz" ist zwar wichtig, wenn sie vorhanden ist, doch beweist eine weiche Consistenz nichts gegen ein Myom. Erweichte, nekrobiotische oder cystische Myome fühlen sich weich an wie ein gravider Uterus, selbst eine unbestimmte Fluctuation kann namentlich bei abgestorbenen ödematösen Myomen vorhanden sein. Bei straffen jungfräulichen Bauchdecken, also bei beschränktem Raum in der Bauchhöhle, wird auch eine prallgefüllte und deshalb harte Ovariencyste so an und auf den Uterus gepresst, dass man meint, die Geschwulst sei solide und aus dem Uterus herausgewachsen.

Ferner kann man auch Exsudate in dem Lig. latum mit Myomen verwechseln. Dass dies der Fall ist, beweisen die Erzählungen von schnellem Verschwinden des Myoms nach Soolbadekuren. Bei einem verjauchten, tief im Douglas liegenden Myom, das mit dem Rectum communicirte, habe ich ein Rectumcarcinom bis zur Operation angenommen.

Wichtig ist auch die Anamnese. Ueberstandene Puerperalkrankheit mit Fieber lässt oft klinisch ein Exsudat annehmen, wo die Form des Tumors gestattete, ihn als intraligamentäres Myom zu deuten. Erst wiederholte Untersuchungen bei längerer klinischer Beobachtung bringt Klarheit in den Fall.

Auch die Beweglichkeit der Geschwulst mit dem Uterus hat diagnostischen Werth, bezw. der Umstand, dass die Portio jede, auch die kleinste Bewegung der Geschwulst mitmacht. Exsudate täuschen manchmal, wenn sie eindrückbar sind, eine geringe Beweglichkeit vor, und parametrische in der oberen Hälfte des Ligamentum latum sitzende Exsudate sind auch etwas mit dem Uterus beweglich.

Andererseits kann sich ein Cervixmyom so im Douglas'schen Raum und in der Beckenhöhle entwickeln, sich hier so an- und einpassen, dass es factisch nicht einmal in der Chloroformnarcose gewaltsam bewegt werden kann. Erst bei der Laparotomie ist die Geschwulst aus der Beckenhöhle herauszuziehen, und zwar oft ohne eine Spur von Adhäsionen!

Gestielte Myome werden leicht mit Ovarialgeschwülsten verwechselt. Solide, runde Ovarialgeschwülste sind in der Regel maligne und haben Ascites zur Folge. Das Fehlen von Ascites, die gleichmässige runde nicht kleinhöckrige Oberfläche, die fehlende Kachexie, die lange Dauer bei sonstigem Wohlbefinden sprechen für Myom.

Ist das Myom sehr gross, handelt es sich um eine Geschwulst, die das ganze Abdomen ausfüllt, vielleicht um ein Cystenfibrom, so muss man sich darüber klar sein, dass die physikalischen Verhältnisse eines sehr grossen, cystischen Abdominaltumors bei jedem Ursprung der Geschwulst gleiche sind. Demnach ist es bei sehr grossen, den ganzen Leib einnehmenden Tumoren aus dem Palpationsbefunde allein oft nicht möglich zu entscheiden, woher die Geschwulst stammt.

In allen Fällen ist auf die Beziehungen des Tumors zu dem Uterus, bezw. auf die Verbindung des Tumors mit dem Uterus, auf den Uebergang des Uterus auf den Tumor Werth zu legen. Man touchirt in der Narcose und erfasst, während zwei Finger an der Portio vaginalis liegen, dieselbe mit einer Muzeux'schen Zange und zieht nach unten. Nunmehr bewegt der Assistent den Tumor seitwärts, zieht ihn stark nach oben und drückt ihn nach unten. Dann erfasst der Assistent die Zange und zieht nach verschiedenen Richtungen, während man selbst die Zerrung dieses Zuges mit der aufgelegten Hand am Unterleibstumor prüft. Dann drängt man über der Symphyse, eventuell bei Beckenhochlagerung, die Fingerspitzen ein, um den Uterus abzutasten und zu constatiren, ob der Tumor aus dem Uterus entspringt oder von einer anderen Stelle herrührt.

Selbst dann sind Irrthümer möglich, denn maligne feste Ovarialpapillome entwickeln sich ganz dicht am Uterus, so dass man bei der Palpation keine Grenze zwischen Tumor und Uterus fühlt. Auch habe ich ein mit dem Uterus fest verwachsenes Sarcom des Coecum bis zur Operation für ein Uterusmyom gehalten.

Sieht man einen solchen Fall zum ersten Male, und weiss die Patientin nicht, ob der Tumor seit Jahren oder erst seit Monaten besteht, so ist bei einer Untersuchung die Differentialdiagnose nicht immer zu stellen. Auch retroperitonäale Sarcome kann man für Myome halten. Völlig ausgeschlossen können solche Irrthümer erst dann werden, wenn man nach Eröffnung des Bauches einen Einblick gewinnt.

Bei grossen interstitiellen Myomen sondirt man oft eine unendlich lange Uterushöhle, die leicht blutet, aber auch bei dicht anlagernden malignen Ovarialcarcinomen vergrössert sich der Uterus, mithin verlängert sich die Uterushöhle.

Dass es trotz dieser Merkmale doch Fälle giebt, bei denen Irrthümer vorkommen, beweist die Literatur jedes Jahres. So wurden namentlich grössere Cystenmyome oft als Ovarialtumoren gedeutet. Hier ist auch der Inhalt der Cysten wichtig. Die aus einem lymphangiektatischen Cystenmyom entfernte Flüssigkeit ist citronengelbe coagulable Lymphe, die beim Stehen an der Luft gerinnt. Es finden sich keine morphologischen Bestandtheile ausser Lymphkörperchen. In ovarieller Flüssigkeit finden sich die dafür charakteristischen chemischen Stoffe (vergl. unten) und Cylinderepithelzellen u. s. w. Aus soliden Myomen entfernt man mit der Pravaz'schen Spritze Nichts oder reines Blut.

Die submucösen Myome, bezw. die Polypen, sind oft dadurch leichter zu diagnosticiren, dass sie, wenigstens theilweise, dem explorirenden Finger zugänglich sind. Der Uteruskörper hat in diesen Fällen mitunter eine eigenthümliche Form. Während die Cervix auffallend schlank und dünn in die Vagina tief hinabreicht, sitzt oben der Uterus wie eine runde, glatte Kugel auf, zum Beweise, dass eine in ihm liegende runde Geschwulst alle Wände gleichmässig auseinander treibt. Sondirt man, so dringt die Sonde nur nach einer Seite hinein, man fühlt vom Bauch aus den Sondenkopf und kann combinirt mit der Sonde und der Hand die verschiedene Dicke der Uteruswand feststellen.

Wenn starke Blutungen ein Myom vermuthen lassen, so ist während der Menstruation zu exploriren. Nicht selten eröffnet sich gerade zu dieser Zeit der Muttermund, und man fühlt deutlich im inneren oder äusseren Muttermund den Kugelabschnitt des Polypen. Hört die Blutung auf, so verschwindet der Polyp nach oben, und der Muttermund wird wieder eng. Es ist aber nicht gesagt, dass alle in der Cervix zu fühlenden Geschwülste Polypen sind. Ganz interstitiell liegende Myome können in die Höhle wachsen und einen Theil ihrer Oberfläche nach unten schicken (vergl. Figur 188, S. 344).

Eine vorzügliche Methode ist in derartigen Fällen, das Myom direct mit einer Zange (Figur 194, S. 365) anzufassen und bei combinirter Untersuchung Drehungen mit der Geschwulst selbst zu machen. Gelingt es nur schwer und unter Schmerzen, die Geschwulst zu bewegen, und folgt diesen Bewegungen der ganze Uterus, so handelt es sich um ein nicht gestieltes oder sehr breit gestieltes Myom; kann man aber die Geschwulst leicht im Uterus um die Längsachse drehen, so ist der Stiel dünn. Diese Versuche sollen stets der Anfang der Operation sein. Antisepsis ist bei jeder Untersuchung nothwendig, da ein Myom leicht verjaucht.

Oft gelang es mir bei sehr kleinem Muttermunde, einer Nullipara die Diagnose aus der Form der Portio zu stellen. Der Uterus hatte umgekehrte Birnform. An einem kleinen beweglichen Corpus sass anscheinend eine dicke, gleichmässig runde Portio. Diese Form, zusammengenommen mit jahrelangen Blutungen und Uteruskoliken, liess die Diagnose fast bis zur Sicherheit klar erscheinen. Zwei Einschnitte nach rechts und links zeigten dann die Richtigkeit der Annahme. Die Cervix war papierdünn und umgab concentrisch wie eine Schale die kugelige Geschwulst.

Bei sehr grossem, die ganze Scheide ausfüllenden Myom ist es oft nur in der Narcose mit der halben Hand möglich, sich bis zur Portio hinzuarbeiten. Ja, es kann wegen Raumbeschränkung ganz unmöglich sein, die Portio zu erreichen. Bei kleineren Myomen gelingt es, den glatten, normalen, vollkommenen Ring des Muttermundes um den Polypen abzutasten und dadurch die Diagnose schnell zu stellen. Auch können Verwachsungen mit den Vaginalwänden das Nachobendringen des touchirenden Fingers verhindern. In der Narcose, von Rectum und Blase aus, in der verschiedensten Weise combinirt, ist ein zweifelhafter Fall zu untersuchen, alle anamnestischen Daten, Resultate früherer eigener und fremder Untersuchungen sind zu verwerthen; namentlich ist bei grösseren Polypen der Fundus uteri zu suchen, um die Inversion auszuschliessen.

Ist die Geschwulst verjaucht und sieht man den Fall jetzt zuerst, so kann man an Carcinom denken. Abgesehen von der mikroskopischen Untersuchung ist es wichtig, dass beim Myom die Scheide, soweit sie abzutasten ist, auffallend glatt wird und dilatirt erscheint. Bei einem Carcinom aber von dieser Grösse ist meist die Scheide hart, knollig, infiltrirt, bröckelig und unregelmässig. Ausserdem ist das gangränöse Myom fetzig, braunroth, oft auch ganz blass, mehr rosaroth, fühlt sich wie die Placenta eines abgestorbenen Kindes an, ist zäh, zusammenhängend und hat überall eine gleichmässige, nur oben etwas härtere Consistenz. Das Carcinom dagegen ist bröckelig, die Consistenz ist verschieden, so dass man hier ein Stück abdrücken kann, dort wieder ganz harte Partien fühlt. Ferner geht bei einem Carcinom, wenn der Finger Partikeln ablöst, frisches Blut ab, während bei dem verjauchten Myom meistens keine oder nur eine unerhebliche bräunliche Blutung entsteht, wenn man Fetzen abreisst. Vor Allem spricht die normale, glatte Portio und der Stiel, der in der Cervix nach oben geht, für das Myom.

Zuletzt ist die Anamnese wichtig: beim Carcinom allmähliche, langdauernde, bei Verjauchung des Myoms plötzliche Erkrankung!

Es gehen auch Geschwülste von der Portio aus. Hier entstehen gleichmässig runde Carcinome, meist von der unteren Fläche der Portio, während Myome aus dem Cervicalcanal heraus kommen. Wirkliche Myome kommen in der Muttermundslippe vor, sie sind leicht beim Operiren zu erkennen. Auch ohne Klarheit über die Diagnose würde man doch stets derartige gestielte Geschwülste abschneiden und die Diagnose mikroskopisch feststellen.

Handelt es sich um ein interstitielles Myom der Cervix, ein Myom einer Lippe oder einer Hälfte der Portio (vergl. Figur 193), so wird

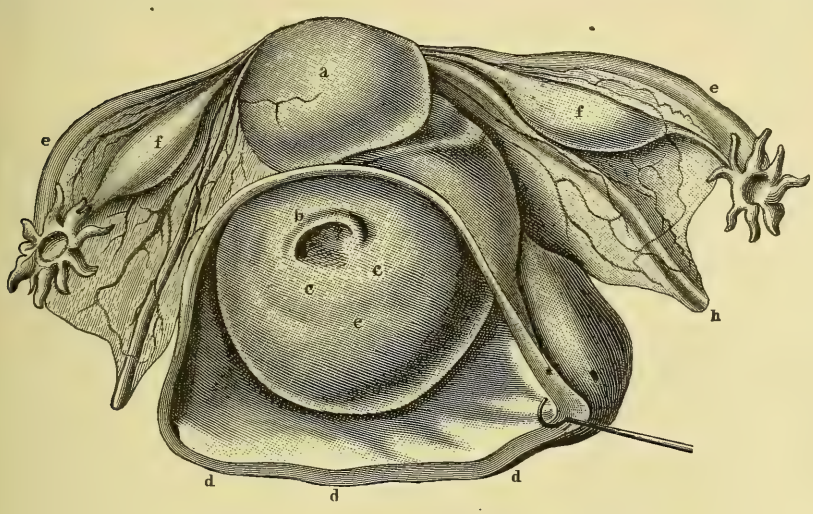

193

Grosses Cervix-Myom nach Boivin et Dugès.
a Uterusfundus, b Muttermund, c c c hintere Muttermundslippe, durch die im Cervixparenchym sitzende Geschwulst stark aufgebläht, d d d Vaginalwand, e e Tube, f f Ovarium, h rundes Mutterband.

der Muttermund nach der Seite verschoben, er kann sichelförmig, scharfrandig dem Myom anliegen, so dass man auch an eine Hämatometra im atretischen Nebenhorn denken möchte. Ich habe aber auch ein Myom gesehen, das völlig gleichmässig, rings herum in der Portio gewachsen, diese in toto vergrössert hatte. Derartige Fälle sind oft bis zur Probepunction unklar, da wegen des starken inneren Druckes in der Hämatometra die Consistenz ebenfalls fest erscheint. In solchen Fällen muss eine Probepunction Licht verschaffen. Nur bei theerartigem Blut liegt eine Hämatometra vor. Auch beim Myom fliesst oft viel Blut bei der Punction aus, wenn zufällig ein grosses Blutgefäss getroffen ist. Aber das Blut ist beim Myom frisch.

Therapie.

Symptomatische Therapie.

Seit Alters her werden Soolbäder gegen Myome angewendet. Zweifellos hat man dabei „Erfolge“. Namentlich schwinden die unerträglichen Schmerzen oft entweder dadurch, dass die Peritonitis sich bessert, oder dass das Myom selbst beeinflusst wird. Wie, ist fraglich, die Thatsache bleibt bestehen.

Es ist deshalb gewiss gerechtfertigt, Kranke mit Myomen, die man nicht exstirpiren kann oder nicht exstirpiren will, in Soolbäder (Kreuznach u. s. w.) zu schicken, wenn die Kranken Schmerzen haben.

Ergotin[1].

Das „Ergotin“ ist ein Extract des Secale cornutum, kein Alkaloid. Es wird in verschiedenen Consistenzen und nach verschiedenen Methoden hergestellt. Ergotin wurde in Form von subcutanen Injectionen von Hildebrandt empfohlen. Man injicirte täglich eine Spritze voll: Ergotini 2,0, Aq. dest. 8,0, Acidi borici 0,5. Vor der Anwendung und nach derselben wird die Spritze desinficirt. Die Hautstelle, wo die Injection gemacht wird, muss ebenfalls desinficirt sein. Die Injection selbst wird am besten am Unterleibe, seitlich vom Mons Veneris und auf demselben gemacht. Man muss tief unter die Haut stechen, das Ergotin also tiefer injiciren als das Morphium. Bei richtiger Asepsis kommen keine Abscesse zur Beobachtung. Wer Abscesse nach den Injectionen sieht, hat unsauber injicirt. Wohl aber sind die Injectionen schmerzhaft, und die Injectionsstellen bleiben noch lange empfindliche, harte Knoten. Neuerdings hat man in dem Ergotinum Denzel ein vortreffliches Präparat, welches vom Magen aus wirkt. Somit erspart man sich die Mühe täglicher Injectionen und den Patientinnen den Schmerz. Man verwendet Ergotini Denzel, Secalis cornuti pulverati ana 5,0, fiant Pilul. 100, täglich 6 bis 8 Stück. Vereint mit Extractum Hydrastis canadensis und Extractum Gossypii wirkt es namentlich gut bei Blutungen. Rp.: Extracti Hydrastis, Gossypii, Ergotini inspissati ana 3,0, fiant Pill. 100. S. 3 Mal täglich 3 Pillen.

Die Ergotinbehandlung ist auszusetzen, sobald heftige Uteruskoliken oder Symptome von Ergotismus auftreten. Diese Symptome bestehen in Kriebelgefühl in den Fingerspitzen und der oft deutlichen,

[1] Hildebrandt: Volkmann's Vortr. 47; Berliner klin. Woch. 1872, No. 25; Berliner Beitr. z. Geb. u. Gyn. III, 263. — Chrobak: A. f. G. VII, 293. — Fehling: A. f. G. VII, 384. — Leopold: A. f. G. XIII, 182. — Münster: Deutsche med. Woch. 1877, No. 14.

bläulichen Färbung, die durch die Nägel durchschimmert. Verschiedene Individuen reagiren verschieden auf Ergotin.

Man stellt sich die Wirkung so vor, dass die intacten Uterusparenchymschichten sich contrahiren. Die Contractionen bewirken sowohl eine Verkleinerung der Gefässe, somit eine mangelhafte Ernährung des Myoms, als auch einen directen Druck auf das Myom. Ein Beweis für die Richtigkeit dieser Anschauung ist die Beobachtung, dass nach Ergotininjectionen schmerzhafte Uteruscontractionen folgen. Ferner sind mehrfach, auch von mir, Verkalkungen in den peripheren Schichten und Nekrose des ganzen Myoms nach langen Ergotinkuren beobachtet.

Wenn um das Myom herum eine intacte Muskelschicht sich befindet, tritt Erfolg ein. Ich erlebte mehrere Fälle, wo unter lebhaften Wehenschmerzen ein grosses interstitielles Myom bei Ergotinbehandlung abstarb, zunächst anschwoll, dann kleiner und fester wurde. Während dieser Zeit wuchs unbeeinflusst vom Ergotin ein grosses Myom daneben im Ligamentum latum. Die Operation wurde nöthig, und es wurde das kleine abgestorbene mit der Kalkhülle und das schnellgewachsene des Lig. lat. exstirpirt.

Subperitonäale, dünngestielte Myome werden nicht durch Ergotin beeinflusst. Interstitiellen bezw. submucösen Myomen kommen beide Wirkungen des Ergotin zu gute, während Polypen durch Ergotin aus dem Uterus herausgepresst werden. Auch werden während der Ergotinkur unter lebhaften Wehenschmerzen Myome erst submucös und dann zu Polypen, die später aus dem Muttermund austreten.

Beobachtet man das Tiefertreten eines gestielten Polypen nach Ergotininjectionen, so sucht man den Vorgang zu beschleunigen. Eine solche Kranke muss in ein Krankenhaus aufgenommen oder wenigstens täglich controlirt werden, damit nicht etwa die Verjauchung längere Zeit besteht, ohne dass der Arzt es weiss. Bei Bestrebungen des Uterus, das Myom auszustossen, wird dann die doppelte Ergotindosis verabfolgt. Wenn das Ergotin voraussichtlich nur noch wenige Tage gebraucht wird, so ist es erlaubt, mit der Dosis schnell und stark zu steigen. Allerdings muss man auch oft wegen der Schmerzen mit dem Ergotin aufhören. Die Operation wird gemacht, ehe das Myom verjaucht ist. (Vergl. unten.)

Stets muss man mit der Ergotinkur eine Zeit lang fortfahren und es ganz gewissenhaft täglich verordnen. Hat man während zweier Menstruationsepochen, also nach etwa 40 Dosen, absolut keinen Einfluss auf die Blutung gewonnen, so muss der betreffende Fall anders behandelt werden.

Was den Erfolg der Ergotinktur anbelangt, so kommen Fälle vor, bei denen Myome vollkommen verschwinden. Ich habe zwei fast mannskopfgrosse Tumoren bei Virgines verschwinden sehen. Hätte ich es nicht selbst erlebt, so würde ich es nicht glauben. Ist auch ein solcher Erfolg gewiss eine Ausnahme, so sind doch Besserungen, Verkleinerungen und Abnahme der Blutungen gewiss häufig.

Dennoch möchte ich zur Vorsicht rathen. Ich sah schon eine ganze Reihe von Fällen, bei denen das Ergotin zu Nekrose von Myomen führte. Ist dies der Fall, ist das Myom gross, der Muttermund eng, tritt Verjauchung ein, so ist der Fall höchst ungünstig. Von der Scheide aus ist die Entfernung unmöglich, und eine Laparotomie bei jauchendem Myom ist ebenfalls ungünstig. Deshalb soll man nur bei höchstens kindskopfgrossen durch die Scheide zu entfernenden Myomen Ergotin dreist anwenden. Bei grösseren Myomen höre man mit der Ergotinkur auf, sobald deutliche Wehenschmerzen eintreten.

Locale hämostyptische Therapie[1].

Gegen die Blutungen hat man Jodtinctur in die Uterinhöhle, leider gerade in schlimmen Fällen, erfolglos injicirt. Sogar Liquor-ferri-Injectionen haben oft wenig Erfolg, weil die blutende Fläche viel zu gross, zu buchtig, zu wenig zugänglich ist, als dass ein injicirtes Mittel überall auf die Schleimhaut einwirken könnte.

Neuerdings wird die elektrolytische Behandlung warm empfohlen (S. 220). Die directe Elektrolyse[2] des Tumors durch Einstechen der Nadeln in die Geschwulst selbst ist gefährlich und in ihrem Erfolge durchaus nicht über allen Zweifel erhaben. Wirkliche Heilungen sind jedenfalls nicht zu beweisen, wohl aber sind viele Fälle berichtet, bei denen schwere Symptome, Verjauchung und Tod eintraten. Die Application der Kohlenelektrode auf die Schleimhaut ist oft von grossem, leider aber nicht von dauerndem Erfolge. In anderen Fällen wird die Blutung nur stärker. Ja, ich habe recht traurige Fälle erlebt, wo nach Elektrolyse der Tumor so mit der Um-

---

[1] Gusserow: Deutsche med. Woch. 1880, 289. — Schatz: C. f. G. 1883, 46 (Hydrastis). — Runge: Berliner klin. Woch. 1877, 46 (Heisswasser). — Runge: A. f. G. XXXIV, 484.

[2] Gräupner, Elektrolyse und Katalyse. Breslau 1891, Preuss & Jünger. — Temeswary, Die Elektricität in der Gynäkologie: Klin. Zeitfr. Schnitzler 1890. — Uter: C. f. G. 1890, 14. — Veit: C. f. G. 1890, 23. — Zweifel: ibidem 1881, 793; Deutsche med. Woch. 1890, 40. — Stuart Nairne: C. f. G. 1891, 752. — Bäcker: ibidem 586. — Leopold Meyer: ibidem 63. — Broese, Die galvanische Behandlung der Fibromyome. Berlin 1892, Fischer's med. Buchhandlung. — Schaeffer: Handbuch der Gynäkologie von Veit. Bd. 2. Wiesbaden 1897, Bergmann.

gebung verwachsen war, dass nunmehr die Operation auf die grössten Schwierigkeiten stiess. Auch die Atmocausis ist vielfach versucht. Ich habe von derselben gerade bei Myomen, trotz sehr energischer Anwendung, zwar keinen Schaden aber auch keinen Nutzen gesehen. Davon, dass diese Methoden der Behandlung etwa die Operationen unnöthig machen würden, kann gar nicht die Rede sein.

Erfolge hat man auch beim Auskratzen des Uterus. Wie schon erwähnt, compliciren sich oft Schleimpolypen und Schleimhauthypertrophien mit Myomen. Diese werden beim Auskratzen entfernt. Dabei aber muss sehr streng aseptisch verfahren werden, sonst kann der Tumor rapide verjauchen.

Seit Alters her hat man auch Eiswasser-Injectionen in die Scheide gemacht. Eisstückchen werden sowohl lose in die Scheide gelegt, als in einem Guttapercha-Behälter applicirt. Die kalten Injectionen rufen manchmal Tenesmus vesicae hervor, sind den Frauen sehr unbehaglich und haben doch nur dann Erfolg, wenn sie sehr lange fortgesetzt werden. Es werden deshalb besser heisse Injectionen gemacht: 4 bis 6 l Wasser von 34 bis 36° R. in die Vagina injicirt. In verzweifelten Fällen versucht man ja Alles! So sah ich von abwechselnd heissen und kalten Injectionen sich unmittelbar folgend Stillung der Blutung. Auch heisse Vollbäder wirken manchmal günstig.

Explorirt man nach einer langdauernden heissen Irrigation, so ist die Verengerung der Vagina — nicht etwa Schwellung der Vaginalwand — eine ganz auffallende. Aehnlich wird die Hitze weiter oben contrahirend auf die glatten Muskelfasern wirken.

Bei sehr heftigen, direct lebensgefährlichen Blutungen muss wohl oder übel tamponirt werden. Lässt es sich auch nicht leugnen, dass der Reiz und das Wechseln der Tampons die Blutung eher begünstigt, so giebt es doch Fälle, wo kein anderer Ausweg übrig bleibt. Zur Tamponade wähle man Jodoformgaze in Glycerin getaucht. Das Glycerin trocknet gleichsam den Tumor aus. Jedenfalls muss man mit nassen Tampons und sehr fest tamponiren.

Ist die ganze Uterushöhle zugänglich, so ist natürlich die Tamponade des Uterus selbst wirksamer als die der Scheide.

Die Patientin muss während der Blutung die grösste Ruhe bewahren. Alle erhitzenden Getränke: Kaffee, Thee, Bier, Wein sind zu meiden. Den heftigen Durst stillen am besten säuerliche Limonaden. Da bei Stuhlverstopfung die Blutung oft stärker ist, so gebe man vor Eintritt der Menstruation etwas Bitterwasser, um bei der später nöthigen Ruhe die Gedärme möglichst leer zu haben.

Bei Schmerzen sind Narcotica nothwendig, grössere Opiumdosen und Salipyrin mit Codëin (Salipyr. 1,0, Codëin 0,02, 3 bis 4 Mal

täglich) wirken auch auf die Blutung günstig ein, wie ja überhaupt Morphiophaginnen amenorrhoisch werden.

Die radicale Behandlung.

Kolpomyomektomie[1].

Beginnen wir mit der Operation der Polypen. Liegt die Geschwulst in der Scheide und fühlt der Finger den in den Uterus hineinragenden Stiel (vergl. Figur 189, S. 344), so ergreift man mit einer starken Muzeux'schen Zange (Figur 194 und 178, S. 325) den Polypen, zieht ihn etwas herab und dreht. Fühlt man, dass die Zange nicht fest sitzt, so wird in senkrechter Richtung auf dem Durchmesser, in welchem die erste Zange fasste, eine zweite eingesetzt. Auch eine dritte und vierte fasst bei weicher Geschwulst, so dass der Tumor gleichsam wie an einem Stiel an den Zangen sitzt. Nimmt man bei diesen Drehbewegungen wahr, dass sich der Tumor leicht um die Achse dreht, so ist schon damit der Beweis geliefert, dass keine Uterusinversion vorliegt. Um diese aber mit Sicherheit auszuschliessen, fühlt man nochmals nach dem Muttermund und stellt combinirt die Gegenwart des Uterusfundus über der Symphyse fest. Nun erfasst man alle Muzeux'schen Zangen gleichzeitig und dreht langsam, aber kräftig so lange, ohne zu ziehen, nach einer Seite herum, bis der Stiel durchrissen ist. Das fühlt man sofort an der freien Beweglichkeit. Hierauf wird der Polyp herausgezogen, eventuell nach Incisionen in die Portio, wenn der Muttermund zu eng ist. Diese Methode habe ich oft mit vortrefflichem Erfolge angewendet. Narcose ist selbst bei grösseren Tumoren nicht immer nothwendig.

Ist der Stiel zu dick, so zieht ein Assistent an den Muzeux'schen Zangen. Der Operateur selbst betastet den Stiel und schneidet da, wo der Tumor in den Stiel übergeht, mit einer Siebold'schen Polypenscheere (Figur 195 und 196) ein Loch in den Stiel. In dies Loch bohrt sich der Finger ein und sucht, enucleirend, den Polypen auszulösen. Man darf nicht vergessen, dass der Stiel nicht mit entfernt zu werden braucht. Der „Stiel" ist ausgezogenes Uterusgewebe, das sich allmählich wieder zurückzieht. Der Polyp selbst ist eine rundliche Geschwulst, die sich aus dem Stiel auskernen lässt, wenn

[1] Gusserow: Mon. f. G. XXXII, 4. 83. — G. Simon: Mon. f. G. XX, p. 467. — Martin: Z. f. G. I, 143. — Bidder: St. Petersburger med. Woch. 1884. — Chrobak: Wiener med. Blätter 1884, No. 24. — Olshausen: Klin. Beitr. 1884, 96. — Fritsch: C. f. G. 1879, p. 434. — Chrobak: Med. Jahrbücher. Wien 1888. — Fehling: Correspdzbl. f. Schweizer Aerzte XIX, 641. — Nebel: Münchener med. Woch. 1890, 3.

man an der richtigen Stelle drückt und bohrt. Ist die Verbindung dünn, so wird sie mit der Scheere zerschnitten. Ist der Stiel dick, ist die Frau sehr blutleer, will man jeden Tropfen Blut sparen, so hat sich mir folgende Methode bewährt: Der Stiel wird mit einigen Nähten an die Portio angenäht, bevor er durchschnitten wird. Nach



194

Grosse Muzeux'sche Zange.

195

Siebold'sche Polypenscheere,

die doppelte Kreuzung macht es möglich, in der Tiefe zu schneiden, denn die Scheere kann weit geöffnet werden, ohne dass die Griffe viel Raum beanspruchen.

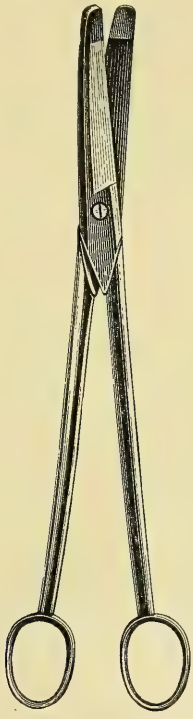

196

Ueber die Fläche gekrümmte Scheere,

mit der man hinter und über der Geschwulst zum Stiel gelangen kann.

dem Abschneiden wird ein Pulverbeutel mit Bortannin oder bei starker Blutung ein Liquor-ferri-Tampon auf die blutende Fläche gepresst und durch weitere Tampons festgehalten.

Auch diese Stiele, und mögen sie noch wochenlang zu fühlen sein, verschwinden allmählich völlig.

Es ist sicher ein Fehler, den Stiel so hoch als möglich zu durchtrennen. Dieser Fehler bestraft sich schwer. Es kann eine partielle

Inversion des Uterus, ein Trichter an der Ansatzstelle des Polypen, bezw. des Stiels, vorhanden sein, und es wird dann die Bauchhöhle eröffnet. Ich habe schon erlebt, dass der Stiel fast die Form eines zweiten Polypen hatte, so dass man in Versuchung kam, weiter zu schneiden. Nach 14 Tagen war der Stiel völlig verschwunden.

In manchen Fällen ist die Operation nicht leicht. Die Schwierigkeiten bestehen in der Grösse, in der schweren Zugänglichkeit und in dem breitbasigen Aufsitzen einer Geschwulst.

Ist der Polyp so gross, dass man ihn nicht gut mit dem Finger umkreisen und dass man die Portio nicht völlig abtasten kann, so ist Narcose nothwendig. Man schliesst zunächst die Inversion aus, und falls dies unmöglich, richtet man die ganze Operation so ein — namentlich bezüglich der Antisepsis, dass eine zufällige Eröffnung der Peritonäalhöhle ungefährlich ist. Wird das Peritonäum eröffnet, so näht man es sofort wieder zusammen.

Sehr grosse Myome, welche nicht vor die Vulva gezogen werden können und deren Stiel nicht zugänglich ist, operire ich folgendermaassen: Aus der stark angezogenen Geschwulst wird unter möglichster Erweiterung der Vulva mit einem grossen Messer ein an der Basis etwa 3 cm breiter Keil mit schnellen, starken, sagittal gerichteten Schnitten entfernt. 2 bis 3 Muzeux'sche Zangen (Figur 194) pressen sofort die Wundränder zusammen und drehen die Geschwulst etwas nach der Seite. Sofort wird eine zweite, dritte, nöthigenfalls vierte „Melonenscheibe" ausgeschnitten. Dadurch wird die Geschwulst viel schmaler. Von Zeit zu Zeit versucht man, ob der Tumor klein genug geworden ist, um die Vulva zu passiren. Ist er noch zu breit, so schneidet man neue Keile aus. Die zuerst eingesetzten Muzeux'schen Zangen fassen nach und pressen zuerst den neuen Schnittrand gegen den ersten. Die Blutung ist durchaus nicht erheblich, da der Tumor selbst nicht blutet. Endlich gelingt es, die Geschwulst hervorzuziehen. Ist der Stiel dünn, so wird er durchschnitten, wenn er nicht zufällig abreisst. Ist er dick, so näht man ihn an die Portio mit 1 bis 2 starken Seidenfäden an, schneidet ihn ab, stillt Blutungen durch Umstechungen im Stiel und legt einen Pulverbeutel voll Bortannin auf die blutende Fläche. Die Nahtfäden werden nicht abgeschnitten, so dass man durch Anziehen derselben die Schnittfläche sofort wieder leicht zugänglich machen kann, wenn etwa eine Nachblutung eintritt. Die Nachbehandlung besteht in Ausspülungen, die Fäden gehen spontan ab oder werden im Speculum nach 2 bis 3 Wochen entfernt.

Eine andere Schwierigkeit entsteht dann, wenn das Myom eine Inversion des Uterus veranlasst hat, oder wenn die Differential-

diagnose zwischen Uterusinversion und Polyp zu stellen ist (vergl. S. 304). Liegt ein Myom vor, so schneidet man auf das Myom ein und sucht nunmehr mit dem Finger die Geschwulst vom Uterus zu isoliren und abzutrennen. Ist man sicher, in der Grenzschicht vorzudringen, so operirt man theils stumpf, theils scharf, indem man zu feste Stränge mit der Scheere durchschneidet.

Liegt die Geschwulst zum Theil in der Scheide und zum Theil im Uterus, so täuscht die im inneren oder äusseren Muttermund liegende eingeschnürte Partie des Myoms einen Stiel vor. Namentlich wenn der vaginale Theil ödematös geworden und der obere Theil des Tumors eine härtere Consistenz hat, ist ein solcher Irrthum leicht möglich. Dann dient vor Allem die durch die Sonde constatirte, geräumige, lange Uterushöhle, sowie die bei der combinirten Untersuchung festgestellte Grösse des Uterus zur Aufklärung.

Bei allen diesen Operationen muss stets die auf dem Bauch liegende Hand genau controliren, wo die intrauterin arbeitenden Finger oder Instrumente sich befinden, ob die Wand des Uterus noch dick oder ob sie dünn ist. Im letzteren Falle hört man auf zu operiren, um nicht das Peritonäum zu verletzen. Ist dies doch geschehen, so muss der Uterus vaginal exstirpirt werden.

Die zweite Schwierigkeit besteht in der schweren Zugänglichkeit bei intrauterinen Polypen Nulliparer. In derartigen Fällen lässt die Laminariaerweiterung im Stich. Sie tagelang zu wiederholen und dann eine mühsame Operation folgen zu lassen, ist viel gefährlicher, als sich durch Incisionen und gewaltsames Vordringen Zugang zu verschaffen. Auch dann noch ist bei der Festigkeit und Enge des Uterus die Operation schwierig.

Ein sehr gutes, auch als Abortzange nützliches Instrument in solchen schwierigen Fällen ist die in Figur 197, S. 368 abgebildete Löffelzange. Sie besteht aus zwei ovalen Löffeln mit scharfstumpfen Rändern an der Spitze. In der Convavität wird, wegen der Fenster, die Geschwulst sehr fest gehalten. Die ganze Geschwulst oder ein Theil derselben wird erfasst und durch kräftige Rotationen abgedreht. Man muss sich darüber klar sein, dass, wenn ein Myom deutlich gestielt in die Uterushöhle hineinragt, es submucös entstanden ist, oder doch wenigstens eine so dicke Schicht Uterusgewebe an der Ansatzstelle über sich trägt, dass an ein eventuelles Durchbrechen der Uterussubstanz beim Abdrehen nicht zu denken ist. Wichtig ist allerdings, dass man möglichst dicht an der Basis abdreht und erst dann kräftig zieht, wenn das gesammte Stück locker geworden ist.

Kann man nur mit einem Finger und einem Instrument in die Uterushöhle, so ist vor allen scharfen Instrumenten zu warnen. Mit

diesen zerreisst man sich die Finger und verletzt den Uterus. Für die scharfen Löffel sind Myome zu zähe, man kann mit Löffeln und Curetten nichts ausrichten.

Incisionen in die Cervix schaffen schnell Platz, wenn die Cervix ausgedehnt und verdünnt ist. Ist sie aber noch sehr dick und sitzt das Myom sehr hoch, so habe ich die hintere Lippe bis über den inneren Muttermund hinauf gerade nach hinten tief gespalten und eine Anzahl mehr oberflächlicher radiärer Einschnitte rings im Cervixcanal hinzugefügt. Dadurch entsteht eine grosse Oeffnung in dem Uterus, die es leicht macht, die ganze Höhle auszutasten und in ihr zu operiren. Diese Methode ist entschieden den 2 seitlichen Incisionen vorzuziehen. Spritzende Arterien werden nicht durchschnitten. Schneidet man hinten vorsichtig von innen nach aussen, so eröffnet man selten das Peritonäum, auch wenn man bis hoch über den inneren Muttermund schneidet. Ein Einsetzen von 2 Muzeux'schen Zangen in die rechte und linke Hälfte der Portio erleichtert beim Auseinanderziehen sehr die Uebersicht. Gelingt das Eindringen zu schwer, so füge ich in der Mitte der vorderen Muttermundslippe in der Distance von 1 cm noch 2 tiefe, die Lippe durchtrennende Einschnitte hinzu. Das Peritonäum und die Blase ziehen sich von der Cervix ab, so dass sie nicht eingerissen werden. Unmittelbar nach Entfernung des Myoms wird der Uterus wieder mit Katgut zusammengenäht.

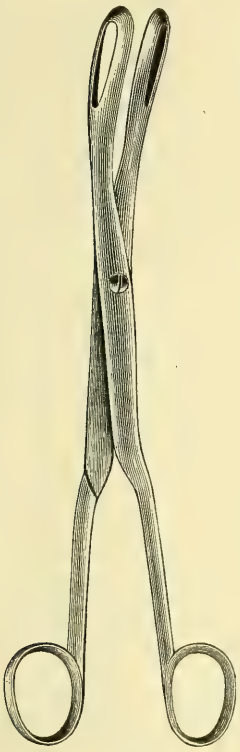

197

Löffelzange, zum Erfassen, Abdrehen und Herausreissen kleiner Myome oder Myompartikel. Diese Zange lasse ich jetzt mit englischem Schloss zum Auseinandernehmen anfertigen. Damit ist das Instrument sehr brauchbar.

Es ist dies eine neue und sehr gute Methode, die ganze Uterushöhle zugänglich zu machen.

Ist die Operation der Polypenentfernung beendet, so tamponirt man die Uterushöhle mit langen Streifen Jodoformgaze, deren Enden aus der Vulva heraushängen. Bei der Uterustamponade erhält man erstens den Uterus weit, so dass sich nicht Zersetzungen in Buchten bilden können, zweitens wird die Höhle desinficirt erhalten, drittens wird sie drainirt, und zuletzt erleichtert der Jodoformgazestreifen die Orientirung. Die Gaze bleibt, wenn das Thermometer normale Temperatur zeigt, 5 bis 6 Tage liegen. Dann wird sie entfernt. Während dieser Zeit erhält die Patientin reichlich

Ergotin oder Secale. Die Nachbehandlung besteht in desinficirenden Vaginalausspülungen. Bei Fieber, z. B. nach Entfernung eines schon zersetzten Myoms, muss man die Uterushöhle öfter ausspülen, siehe S. 181.

Als letzte Schwierigkeiten führte ich das breitbasige Aufsitzen bezw. den interstitiellen Sitz der Geschwulst an. Die Entscheidung, ob man vaginal operiren soll, ist bei den Myomen schwer, welche zwar deutlich in die Uterushöhle oder sogar in den Muttermund sich hineinwölben, ohne doch gestielte Myome zu sein. So täuscht z. B. der in Figur 188, S. 344 abgezeichnete Fall einen Polypen vor, während der gefühlte Theil nur der in die Cervix gepresste kleine Abschnitt eines grossen Myoms ist.

In diesen Fällen ist zunächst die Frage zu entscheiden: muss überhaupt operirt werden? Ist die Patientin alt und ist es möglich, durch symptomatische Behandlung den Fall bis zur Menopause hinzuhalten, so ist dies gewiss rationell. Werden aber die Blutungen zu stark, sind die Beschwerden unerträglich, stellt man stetiges Wachsthum fest, so ist die Operation indicirt. Man muss zunächst durch Palpation, eventuell in Narcose, die Grösse feststellen. Sind die Weichtheile günstig weit und weich, ist auch der Muttermund durchgängig und der Polyp nicht zu gross, so versucht man die Enucleation, indem man die Kapsel einschneidet, die Geschwulst herabzieht und mit dem Finger lockert. Man muss aber immer die Patientin so vorbereiten, auch ihre Einwilligung verlangen, dass eventuell der ganze Uterus vaginal entfernt werden kann (vergl. unten).

Nicht zweifelhaft ist man in den Fällen, wo das Myom nekrotisch geworden ist. In derartigen Fällen findet man die Geschwulst oft schlaff, sie rollt sich gleichsam wie eine sich lösende Ringellocke auf und fällt als blaurothe, zäh-zottige Masse vor die Vulva vor. Dieser Zustand dauert 24 Stunden, dann wird die Masse weicher, schmieriger, dunkelfarbiger: sie verfault, stinkt, zerfällt, jaucht.

Unter diesen Umständen ist die Ueberlegung einfach. Es kann gar kein Zweifel darüber vorherrschen, ob der Eingriff erlaubt ist oder nicht, es muss eingegriffen werden.

Die Blutung ist meist bedeutend gewesen, aber dann nicht mehr bedeutend, wenn schon Jauchung und Fieber vorhanden sind. Man hüte sich, die Geschwulst unten abzureissen oder abzuschneiden. Die fetzige Masse führt, wie die Nabelschnur zur Placenta, so zur Ansatzstelle.

Feste Verbindungen werden mit der Siebold'schen Scheere (Figur 195, S. 365) zerschnitten, lockere Partien enucleirt man mit Finger und zieht sie mit der Löffelzange (Figur 197) heraus. Diese

Operation ist combinirt zu machen, man muss beim Höhergehen mit der Zange von aussen mit der Hand nachfühlen, wie weit die Entfernung der Zangenspitze von der Bauchdecke ist. Es muss schnell operirt werden; oft schliesst sich der Muttermund, so bald der ihn dilatirende Theil der Geschwulst entfernt ist.

Der Rest der Geschwulst kommt oft als halbmondförmige Schale oder Scheibe zum Vorschein. Dann höre man auf und tamponire mit Jodoformgaze fest die Uterushöhle aus. Besser ist es, Etwas zurückzulassen, was in einigen Tagen, nachdem die Blutung steht, locker geworden, leicht und gefahrlos entfernt werden kann, als etwa bei grosser Blutung die Operation endlos auszudehnen. Namentlich bei der Jodoformgazetamponade des Uterus nach solchen Eingriffen ist die Gefahr beim Zurücklassen gering.

Selbstverständlich wird sowohl die vaginale als die abdominelle Totalexstirpation, wenn irgend möglich, zu vermeiden sein, weil es bei diesen Operationen gar nicht zu umgehen ist, dass zersetzte Massen resp. Jauche in die Peritonäalhöhle gelangen. Die Weichheit der verjauchten Geschwulst hat sie so sequestrirt, dass es selbst aus engem Muttermunde gelingt, colossale Geschwülste herauszubefördern.

Ist sicher Alles entfernt, fiebert die Kranke trotz der Jodoformgazetamponade, kehrt das nach einer Ausspülung gesunkene Fieber sofort nach einigen Stunden zurück, so tritt die permanente Irrigation Schücking's in ihr Recht.

Der diesem Zwecke dienende Apparat besteht aus einem Irrigator, welcher mit desinficirender Flüssigkeit gefüllt ist. In den ableitenden Schlauch ist Schücking's Tropfrohr (Figur 198) eingeschaltet. An der Oeffnung, an welcher sich der Hahn befindet, fliesst die Flüssigkeit ein und gelangt zunächst durch die Fortsetzung des dünnen zufliessenden Rohres in einen Hohlcylinder, aus dem sie dann im Gummischlauch weiterfliesst. Man kann durch Drehen am Hahn die Flüssigkeit in vollem Strome fliessen lassen oder auch nur in schnell oder langsam sich folgenden Tropfen. Stets hat auch der Laie die Möglichkeit, sich durch die Beobachtung des Tropfrohrs zu überzeugen, ob der Apparat fungirt. Sobald dies nicht der Fall ist, d. h. sobald irgendwo Verstopfung eintritt, füllt sich der Hohlcylinder durch Rückstauung. Der Apparat muss nachgesehen und dadurch wieder in Gang gebracht werden, dass man den Strom eine Zeit lang unter hohem Druck laufen lässt.

Am unteren Ende des in Figur 198 abgebildeten Apparates befindet sich an dem zuführenden Gummischlauch ein kleiner Querschlauch, der den Zweck hat, den Gummischlauch oben im Uterus festzuhalten. Unterhalb des Querschlauches sind 2 bis 3 Löcher in

den langen Schlauch eingeschnitten, um das Einfliessen der Desinfectionsflüssigkeit in den Uterus zu ermöglichen.

Das Einlegen des Schlauches in den Uterus, wenn möglich an die tiefste Stelle des Geschwulstbettes, kann in verschiedener Weise, bei weitem Uterus mit einem Finger, bei engem mit einem Stopfer geschehen. Auch eine Nasenpolypenzange oder gekrümmte Kornzange

198

Apparat zur permanenten Irrigation der inneren weiblichen Genitalorgane.

199

Schücking's Tropfrohr.

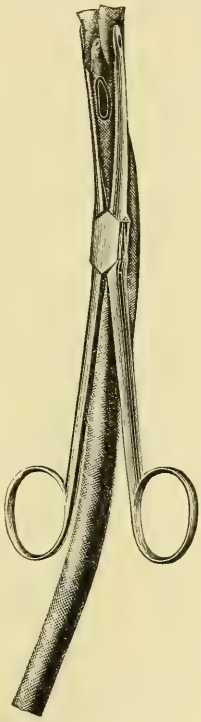

200

Drainageschlauch mit Querrohr, fertig zum Einführen in den Uterus.

(vergl. Figur 200) kann man gebrauchen. Die kurzen Schlauchenden werden nach oben umgeknickt. Dann wird der Apparat eingeschoben, indem man durch die aussen aufgelegte Hand nachhilft.

Sind die Enden des Querschlauches nach oben abgeknickt, so muss sich das obere Ende des Schlauches bei dem Zurückschnellen der abgeknickten Enden nach oben hebeln.

Die Patientin liegt bei der permanenten Irrigation am besten auf einem Lochrahmen, unter dem eine Bettschüssel sich befindet, welche die Spülflüssigkeit aufnimmt. Kann man aber in Privatverhältnissen einen Lochrahmen nicht beschaffen, so muss die obere Hälfte des Lagers stark erhöht werden. Vor die Genitalien wird eine Bettschüssel gestellt, in welche die abgehende Flüssigkeit einfliesst. Durch wasserdichten Unterlagsstoff wird das Bett rein gehalten. Wegen der Beweglichkeit des ganzen Apparates kann die Patientin geringe Lagewechsel vornehmen. Wird das Bett gewechselt oder gereinigt, so wird das untere Ende des Schlauches vom Tropfrohr abgezogen, an den Oberschenkel angebunden und später wieder am Tropfrohr befestigt.

Nachdem der Apparat in Function gesetzt ist, lässt man erst so lange den vollen Strom laufen, bis die abgehende Flüssigkeit klar ist. Dann dreht man den Hahn soweit zu, dass nur Tropfen fliessen. — Zur Spülflüssigkeit darf man weder giftige, noch ätzende, noch farbige Mittel nehmen, also am besten Salicylsäure 3 : 1000, Borsäure 30 : 1000 oder Liquor Aluminii acetici 100 : 1000.

Ist die Patientin fieberfrei, so hört man mit der sehr belästigenden Einspülung auf, lässt aber den Schlauch vorläufig noch liegen, damit bei etwa wieder eintretendem Fieber sofort wieder irrigirt werden kann. Wenn zwei Tage lang die Temperatur normal ist, kann man das Rohr entfernen oder zur Uterustamponade übergehen. Während der Entfernung lässt man den Strom möglichst kräftig fliessen, und unmittelbar danach ist die Scheide auszuspülen. Sodann explorirt man, um etwaige lose Massen möglichst zu entfernen.

Die Methode ist umständlich, aber sie ist doch auch unter den elendesten Verhältnissen möglich. Ich habe mit ihr, als letztem Mittel, einige Fälle gerettet, die sonst kaum genesen wären.

Die Beobachtung, dass nach kleinen chirurgischen Eingriffen das Myom nekrotisch wird, hat man auch therapeutisch verwerthet. Es wurde von einigen Operateuren ein Schnitt über das Myom, das heisst durch die bedeckende Muskelschicht gemacht, dadurch sequestrirte sich das Myom und wurde in einer zweiten Sitzung entfernt. Auch gelingt es wohl, bei diesen Einschnitten die Kapsel eines festen Myoms zu incidiren und dadurch den spontanen Ausstossungsprocess unter Nachhülfe mit grossen Ergotindosen zu ermöglichen.

Erzählungen von derartigen Operationen mit gutem Ausgange mögen aber ja Niemanden zu dem Glauben veranlassen, dass man bei jedem in das Uteruscavum hineinragenden Myom die Ausstossung durch Längsschnitte über die Geschwulst in gefahrloser Weise bewirken könne.

Die vaginale Totalexstirpation bei Myom.

Bei der vaginalen Entfernung eines Myoms umgeht man die allgemeinen Gefahren der Laparotomien und die Nachkrankheiten, namentlich den Bauchbruch. Alle Operateure haben die Beobachtung gemacht, dass sehr heruntergekommene, ausgeblutete Patientinnen wohl eine vaginale Exstirpation, selbst wenn sie lange dauert, gut vertragen, dass dagegen eine Laparotomie unter so ungünstigen Verhältnissen eine schlechte Prognose giebt. Es scheint auch, dass die sich an die Castration anschliessenden Beschwerden, Fettsucht, Congestionen, gemüthliche Verstimmung, bei Entfernung der gesammten inneren Genitalien geringer sind.

Eine theoretisch-ideale Methode ist die vaginale Enucleation des Myoms. So habe ich öfter Myome der vorderen oder hinteren Wand enucleirt. Es wurde, wie bei der Totalexstirpation beim Carcinom, die Blase abgeschoben, der Uterus vorn hervorgezogen, vorn und hinten abgetastet, auf dem Myom eingeschnitten, nach der Enucleation vernäht und reponirt. Dieselbe Operation führte ich auch an der hinteren Wand nach Hervorstülpung durch den eröffneten Douglas'schen Raum aus.

Früher habe ich das Scheidengewölbe offen gelassen und auf die Uteruswunde einen drainirenden Jodoformgazestreifen eingeführt. Da dieser aber meist unblutig hervorgezogen wurde, habe ich neuerdings principiell die Scheidenwunden sofort wieder vernäht.

Von diesen Methoden bin ich deshalb zurückgekommen, weil die Myome meist multipel angelegte Geschwülste sind und weil ich oft Recidive erlebte, d. h. weil nach Enucleation einer oder zweier Myome später wieder andere nachwuchsen. Deshalb mache ich diese Operation nur noch bei alten Frauen, die dem Klimakterium nahe sind.

Richtiger betreffs der sicheren Heilung ist die Exstirpation des ganzen Uterus. Jedenfalls bei Blutungen richtiger als die Castration.

In der neueren Zeit habe ich selbst Tumoren vaginal entfernt, die den Nabel überragten. Man macht sich durch Querschnitt vor der Portio, Hochschieben der Blase und Anziehen der Portio die vordere Fläche des Uterus sichtbar. Nun verfährt man, gleichsam eine Etage höher, gerade so, wie S. 366, bei sehr grossem in der Vagina liegendem Myom. Nur kann man nicht immer „Keile“ ausschneiden. Auch das Ausschneiden eines Trichters mit ringförmigen späteren Ausschnitten führt allmählich zu Verkleinerung des Tumors.

Ganz systematisch, ohne Uebereilung, höhlt man gleichsam den Tumor aus, man tunnelisirt den Uterus, so dass er immer mehr und mehr centrifugal zusammenfällt. Die Blutung ist dann gering, wenn der Uterus stark angezogen und nach unten fixirt ist. Eine grosse

Schwierigkeit besteht aber darin, den Uterus zu fixiren und sich doch auf seiner Oberfläche so viel freien Raum zu schaffen, dass man ihn tunnelisiren kann. Zum Fixiren gebraucht man die Collin'schen Zangen, die sehr fest fassen (vergl. Figur 178, S. 325). Ganz vorzügliche Instrumente, die sich mir sehr bewährten, sind auch die in Figur 201 abgebildeten starken Plattenhaken. Sie werden parallel mit der Uterusoberfläche unter den Schambogen geschoben und dann stark nach aufwärts gebogen. Dadurch hebeln sie, rechts und links eingesetzt, die Uteruswand nach abwärts, während die Platten gleichzeitig die Weichtheile wegschieben und schützen. Die kurzen, spitzen Haken gestatten, das Messer frei zu bewegen und Stücke auszuschneiden. Ist dies geschehen, so wird ein anderer Haken weiter nach oben geschoben, und ein neues Stück des Uterus wird nach innen und unten gehebelt. Der tiefere Haken wird herausgenommen.

201
Plattenhaken.

Sehr sorgfältig muss man darauf achten, ob und wann der Abgang der Tube sichtbar wird. Ist das Myom unregelmässig, z. B. links grösser als rechts, so liegt die eine Tube schon im Gesichtsfeld, während die andere erst nach weiteren Ausschneidungen 5 bis 6 cm oder noch höher erscheint.

Erblickt man einen Tubenwinkel, so hat man gewonnenes Spiel, das Ligamentum latum wird in Partien von oben nach unten abgebunden und der Uterus abgetrennt. Das muss sehr sorgfältig gemacht werden. Ein Abgleiten dieser Ligatur könnte zu intraabdomineller Blutung führen und eine Laparotomie nöthig machen.

Ist der Uterus resp. der Tumor auf einer Seite völlig losgelöst, so ist die Verkleinerung des restirenden Tumors und das Herabziehen der anderen Seite meist leicht. Auch hier wird sorgfältig abgebunden. Je grösser der Tumor, um so länger sind die Bänder, und um so tiefer lassen sie sich ziehen.

Ob man nun noch die Ovarien entfernen soll, ist eine technische Frage. Hat die Operation zu lange gedauert, sind die Ovarien sehr hoch und fixirt, weist man durch Touchiren nach, dass Tuben und Ovarien normal sind, so kann man sie, um bald fertig zu werden, in situ belassen. Principiell aber suche ich stets auch die Adnexe zu entfernen, seitdem ich einige Fälle erlebte, wo sich später Ovarientumoren entwickelten. Da die Ovarien doch allmählich atrophiren, so hat die Patientin wenig Vortheil vom Besitz der Eierstöcke.

Nach der Entfernung des Uterus und der Adnexe vernähe ich noch ringsum das Peritonäum mit der Scheide, stille sorgfältig

jede Blutung und tamponire mit nassem Jodoformgazefächertampon. Ein völliger Verschluss der Abdominalhöhle gab mir in der Beziehung schlechtere Resultate, als oft leichtes Resorptionsfieber danach eintrat.

Ich möchte noch hinzufügen, dass es oft verführerisch ist, bei Raumbeschränkung dem Querschnitt vor dem Uterus einen Längsschnitt in die Scheide hinzuzufügen, wie bei der Vaginafixation. Ich widerrathe dies. Die Blase verliert dadurch ihren Schutz und reisst bei der gewaltsamen Dehnung durch die mit grosser Kraft herabgezogene Geschwulst in der Mitte leicht ein.

Das Unglück ist nicht gross: Näht man das Loch mit einer Tabaksbeutelnaht zusammen, näht man ausserdem noch das Peritonäum darüber, drainirt man dann für 8 bis 10 Tage die Blase durch einen Permanentkatheter, so heilen solche Fisteln meist spontan.

Ich halte es deshalb für richtiger, der Blase ihren natürlichen Schutz, die Scheidenwand, zu belassen, um sie vor Verletzungen zu schützen.

Dass diese Methode ganz vortreffliche Resultate, namentlich auch eine meist gute und ungestörte Reconvalescenz ergiebt, ist sicher. Sie ist deshalb bei Tumoren, die unterhalb des Nabels liegen, die beweglich sind und sich in die Beckenhöhle hineinziehen und drücken lassen, sicher indicirt.

Ich widerrathe sie aber bei enger, nulliparer Vagina. Muss man grosse Vaginalschnitte machen, um überhaupt dem Tumor beizukommen, so kann die Operation viel eingreifender sein, als eine schnell und elegant ausgeführte Laparotomie. Eine weite Vagina ist die erste Bedingung für den guten Erfolg.

Die Laparomyomotomie.

Specielle Indicationen zur Laparomyomotomie.

Wenn ein krankhafter Zustand sowohl den Lebensgenuss als die Arbeitsfähigkeit völlig hindert, wenn eine Heilung durch Medicamente individuell unmöglich erscheint, wenn das Gehenlassen gefährlicher ist als der Eingriff, so ist eine Operation von der Bedeutung einer Laparotomie gerechtfertigt.

Da wachsende Myome in der Regel wenigstens bis zur Menopause und oft auch später, stetig weiterwachsen und allein durch ihre Grösse das Leben gefährden, da sie durch Blutungen, Dysmenorrhoe, complicirende Peritonitiden u. s. w. den Körper schwächen, da sie durch Absterben und Verjauchen directe Lebensgefahr bringen, da Thrombose, Pyämie, Marasmus eintreten können, so ist es indicirt, diesen Gefahren prophylaktisch durch einen Eingriff zu begegnen. Dies geschieht

durch Entfernung der Geschwulst. Zeigt uns nun die Statistik, dass die Gefahren der Myomotomie immer mehr abnehmen, dass also gegenüber den Gefahren des Nichtsthuns das Wagniss der Operation immer geringer wird, so werden wir auch mehr und eher operiren. Die Chancen der Operation lassen sich berechnen. Beim Gehenlassen treten Complicationen ein, die nicht zu berechnen sind. Andererseits ist es aber doch geboten, ehe man zur Operation schreitet, den Fall eine Zeit lang zu beobachten, um zu sehen, ob Gefahren für Leben oder Gesundheit bestehen. Namentlich auch deshalb kann man abwarten, weil grössere Myome im Ganzen leichter zu operiren sind als kleinere. Hat z. B. die Patientin eine Geschwulst, die kaum Beschwerden und keine Blutung oder Kachexie macht, constatirt man bei mehreren Untersuchungen, dass die Geschwulst nicht zu den schnell wachsenden gehört, und ist die Patientin schon der Menopause nahe, so wird man nicht operiren. Dann bestehen beim Nichtsthun keine Gefahren, während die Operation zweifellos gefährlich ist.

Noch sind 2 Punkte zu berücksichtigen. Erstens die Lebensstellung der Patientin. Handelt es sich um eine arme oder weit hergereiste Frau, bei der ärztliche Beobachtung und Behandlung unmöglich und Arbeitsunfähigkeit mit Elend und Hunger gleichbedeutend ist, so wird man sich zur Operation entschliessen. Es wäre grausam, den Versuch zu unterlassen, Leben, Gesundheit und Arbeitsfähigkeit zu erringen. Eine reiche Frau wird leben und geniessen können, auch wenn sie ein unbequemes Myom im Leibe hat.

Zweitens ist die Individualität des Falles wichtig; ein gestielt aufsitzendes Myom, das ohne Eröffnung der Uterinhöhle abgeschnitten werden kann, ist leicht zu entfernen. Dagegen sind Operationen, bei denen der Uterus durchschnitten und Geschwülste aus den Parametrien ausgeschält werden müssen, gefährlicher. Fühlt man also per vaginam die Geschwulst in den Parametrien fest mit dem Becken verbunden oder doch sehr tief sitzend und die Portio stark verlagert, z. B. hoch oben an der Symphyse, so müssen die Symptome ernster sein, ehe man sich zur Operation entschliesst.

Wichtig ist das Alter der Patientin. Ist sie über 40 Jahr, hört die Menstruation bald auf, ist also auch darauf zu hoffen, dass die Geschwulst nicht weiter wächst, so behandelt man zunächst symptomatisch. Ist aber die Patientin in jüngeren Jahren, hat sie noch 10 bis 20 Jahre menstrueller Beschwerden vor sich, ist die Geschwulst schon jetzt gross, so ist mit Sicherheit anzunehmen, dass die Operation doch bald — und vielleicht unter ungünstigeren Verhältnissen — nöthig wird. Dann operirt man lieber sofort bei besserem Kräftezustand. Sicher ist, dass bei schlechtem Puls, Herzschwäche, Anämie,

nach jahrelangen Blutungen, in höherem Alter, die Prognose schlecht ist, und dass kräftige junge Individuen grosse Operationen leichter überstehen. Es kommt nicht allein auf „Beherrschen der Antisepsis", sondern auch auf den Kräftezustand, die Widerstandsfähigkeit der Patientin an.

Vorbereitungen vor der Laparotomie.

Die Vorbereitung besteht in einer Entleerung des Mastdarms und in säubernden Bädern. Durch Abführmittel kann man die Därme so leer machen, dass sie, zu einem Ballen zusammensinkend, sehr wenig Raum fortnehmen. Man erzielt dies am besten dadurch, dass man schon 48 Stunden vor der Operation Abführmittel verordnet. Am einfachsten ist es, die Patientin zu fragen, welches Abführmittel ihr am wenigsten unangenehm ist. Namentlich bei kleinen Tumoren, z. B. bei der Castration, ist diese Entleerung nothwendig. Bei grossen Tumoren ist der Raum nach Entfernung des Tumors schon eo ipso vorhanden. Sind also Patientinnen mit grossen Tumoren schwach, so lasse man sie nicht durch übertriebene Abführmittel noch mehr schwächen. Ich lasse solche Patientinnen bis zur Operation kräftige, leichte Speisen essen und Wein trinken.

Andererseits kann das Leben der Patientin davon abhängen, dass der Darm gut entleert ist. Reisst man z. B. zufällig einen Darm an, so ist die Darmnaht oder die Resection leichter und prognostisch unendlich günstiger zu machen, als wenn die Operation durch fortwährenden Kothaustritt gestört wird.

Sind gründliche Entleerungen erfolgt, die der Arzt deshalb selbst controliren muss, um zu sehen, ob noch alte Partikel abgehen, so giebt man am Abend vor der Operation einige Bismuthpulver — Bismuthi salicylici 0,6, Morphii 0,01, Abends 2 Pulver in 2stündigem Zwischenraum zu nehmen.

Die Patientin nimmt am Tage vor der Operation früh und Abends ein Bad, in dem 1 kg Soda gelöst ist. Die Nacht vor der Operation liegt ein Sublimatumschlag auf dem Leib, 1 : 1000.

In dem Bett, in welchem die Patientin nach der Operation liegt, soll sie wenigstens eine Nacht vorher schlafen, damit ihre Wünsche betreffs Aenderung des Lagers berücksichtigt werden können.

Narcose, Desinfection des Operationsfeldes.

Die Narcose wird im Bett der Patientin und nicht im Operationszimmer, geschweige denn auf dem Operationstisch eingeleitet. Bei der grossen geistigen Erregung, die entsteht, wenn die Patientin alle Vorbereitungen zur Operation sieht, tritt sonst die Narcose später ein und

ist schlechter. Es ist auch humaner, der Patientin den Anblick des Operationszimmers zu ersparen. Zur Narcose benutze ich das chemisch reine Salicylid-Chloroform und die Tropfmethode, auch ein Gemisch von Aether und Chloroform. Die Thatsache, dass jedenfalls unendlich weniger Chloroform genügt, ist wichtig genug, um die Tropfmethode im Princip anzuwenden. Seit 4 Jahren habe ich auch Aethernarcose in Hunderten von Fällen gebraucht. Die stürmische Athmung ist nicht zu fürchten, wohl aber ist den Patientinnen Chloroform angenehmer, weil das Erstickungsgefühl geringer ist. Ferner habe ich eine ganze Reihe von unangenehmen Nachwirkungen, namentlich Husten und schwere Bronchitiden bei Aether beobachtet. Sehr vortheilhaft ist es, beide Methoden der Narcose in der Art zu combiniren, dass man, z. B. wenn der Puls schlecht wird oder die Narcose lange dauert, statt des Chloroforms mit Aether weiter narcotisirt.

Operationstisch und Beckenhochlagerung.

Als Operationstisch ist in eiligen Fällen, die im Privathause operirt werden müssen, jeder Holztisch zu gebrauchen. Er wird abgewaschen, mit Sublimatlösung übergossen und mit nassen Sublimattüchern überdeckt. In Krankenhäusern hat man eigene Operationstische, namentlich zu Laparotomien. Der Zweck dieser Tische ist 1. die Antisepsis und Asepsis zu erleichtern, 2. die Flüssigkeiten sofort verschwinden zu lassen, 3. dem Arzt die Operation bequem zu machen, 4. die Kranke verschieden, z. B. in Beckenhochlagerung, zu lagern. Fast jeder Operateur hat hierin seine Liebhabereien. So sass Péan und sitzt Martin u. A. zwischen den Beinen der zu Operirenden, also der Vulva gegenüber. Anderen wieder scheint diese Methode unbequem, sie wollen beweglicher sein und stehen. Bei grossem Betriebe verfügt man vielfach über sogenannte aseptische und septische Operationszimmer. Es ist dies gewiss bequem, aber in kleinen Verhältnissen nicht durchführbar. Hier wird man schon dadurch einen hohen Grad von Sicherheit erzielen, dass man 2 Operationstische besitzt und auf einem derselben principiell nur saubere, aseptische Fälle operirt.

In der von Freund erfundenen und durch Trendelenburg eingeführten Beckenhochlagerung liegt der bedeutendste Fortschritt der letzten Jahrzehnte. Es giebt kaum einen Gynäkologen in Europa, der nicht die Methode voll Dankbarkeit angenommen hat. Bei dieser Lagerung fallen die entleerten Därme in die Kuppel des Zwerchfells. Hier liegen sie ruhig, geschützt, in physiologischen Verhältnissen. Weder die austrocknende Luft, noch die Hände oder Tupfer des Arztes stören die Function durch mechanische oder chemische Reizung. Die Operation vollzieht sich thatsächlich oft ausserhalb des Abdomens.

Nach der Operation sinken die normalen Därme auf die Operationswunden. Ihr normaler Ueberzug saugt Flüssigkeiten auf, schafft sie fort, macht sie unschädlich.

Die Beckenorgane liegen den Augen frei gegenüber. Man kann an ihnen schneiden, ziehen, drücken, binden, fassen, ohne dass, wie bei anderen Lagerungen, die Därme herabsinkend den Raum beengen. Der Zeitverlust beim Wegschieben der Därme wird gespart. Die Operation ist deshalb viel schneller, also ungefährlicher auszuführen. Die Därme werden nicht angefasst, gedrückt, geschädigt. Der Assistent braucht nicht die Hand in die Bauchhöhle zu halten. Legt man eine Gazecompresse zwischen die Därme und das Operationsfeld, so saugt diese Compresse unschädliche (Blut-) und schädliche (Eiter-) Abgänge in sich ein. Die 4fache Gazeschicht lässt Nichts nach oben an die Därme und in den Bauchraum gelangen. Der Tumor selbst, zwerchfellwärts sinkend, zerrt seine Verbindungen aus und macht gleichsam automatisch das Gebiet der Abbindungen übersichtlich. Trendelenburg's Lagerung erzielt Erleichterung der Operation, Sicherung vor Infection, Schutz der Därme, somit Verbesserung der Prognose.

Beckenhochlagerung ist in sehr verschiedener Weise herzustellen. Ohne Zweifel sind die Tische die besten, bei denen der Narcotisirende mit einer Hand jeden beliebigen Winkel zum Horizonte schnell herstellen kann, bei der dieser Winkel auch sofort fix ist, ohne dass Schrauben etc. angezogen zu werden brauchen.

Dabei muss der Tisch so eingerichtet sein, dass der Operateur freibeweglich auf dem Fussboden steht und nicht etwa auf ein Podium klettern muss. Der Assistent muss die Tischplatte mit einer Hand bewegen können, ohne das Auge vom Gesicht der Narcotisirten abzuwenden.

Die Kranke muss fest liegen, bequem, weich, ohne Druck auf einen Körpertheil.

Nach jahrelangen Versuchen habe ich den abgebildeten Tisch für alle Anforderungen entsprechend gefunden: Die „Tischplatte“ ist nur als ein Rahmen gearbeitet, der mit ausgekochtem Segeltuch bespannt ist. Das ausgekochte Segeltuch liegt in Sublimatlösung und wird unmittelbar vor der Operation aufgeknüpft. Einige umsäumte Löcher in der Mitte gestatten den Abfluss der Reinigungsflüssigkeiten. Diese selbst — Sublimatlösungen — verunreinigen nicht, sondern reinigen. Das Fussende ist in Figur 202 abgeklappt. Die Beine werden rechtwinkelig fixirt (Figur 204). Schulterstützen sind unnöthig, da das rauhe Segeltuch den Körper nicht gleiten lässt und die flectirten Unterschenkel den Körper halten.

Der narcotisirten Kranken werden weite leinene nasse „Sublimatstrümpfe“, bis auf den halben Oberschenkel reichend, angezogen. Der Suplimatumschlag wird vom Bauch entfernt. Die Patientin wird mit gebogenen Knieen aufgelegt. Ein Gurt befestigt die Beine an den heruntergeklappten Theil.

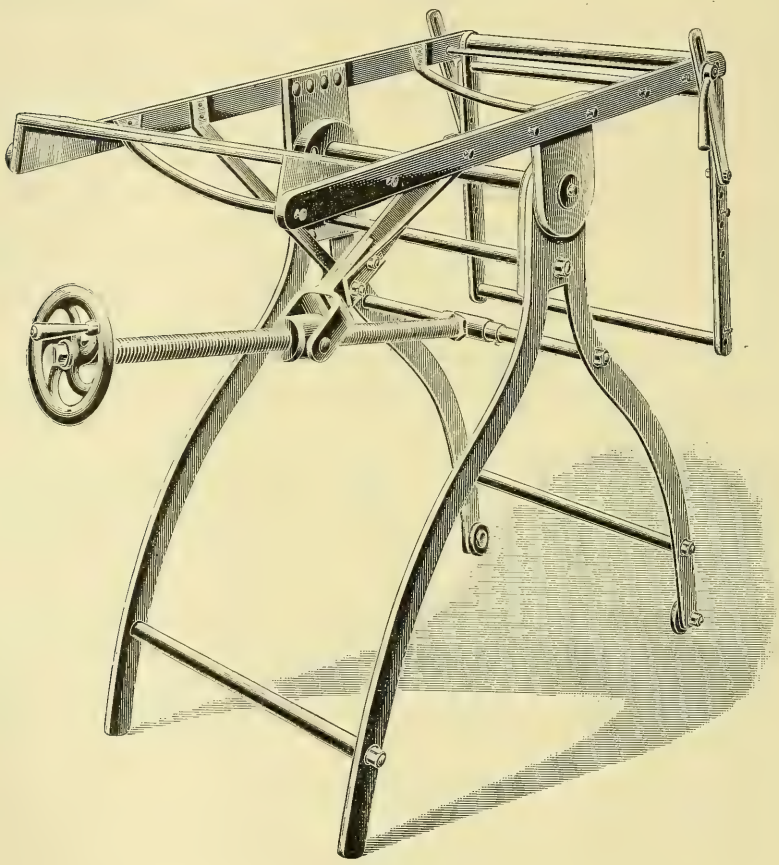

202

Operationstisch von Fritsch.

Dann wird der Bauch mit Kaliseife übergossen, bis an den Processus xiphoideus und bis zur Mitte der Oberschenkel abgeseift, mit Schleich'scher Marmorstaubseife abgerieben, abgebürstet, rasirt und durch Ueberschütten von heisser Sublimatlösung abgespült. Hierauf erfolgt Aufgiessen von Seifenspiritus und Abbürsten des Leibes, wobei besonders die Gegend des Hautschnittes bearbeitet wird. Dann wieder Abspülen mit Sublimatlösung. Eine Schutzdecke aus sterilisirten Hand-

tüchern lose zusammengenäht, die nur da einen Schlitz hat, wo die Hautwunde angelegt wird, bedeckt die ganze Patientin bis zum Hals. Ueber der Vulva liegt noch ein sterilisirtes Handtuch für einige Pincetten und Scheeren.

Dann dreht der Narcotiseur die Schraube so, dass die Beckenhochlagerung besteht. Nach der Vollendung der Operation wird schnell



203

Operationstisch, horizontale Lagerung.

wieder die Horizontallage, um die Bauchnaht zu machen, durch Drehen an der Schraube hergestellt.

Allgemeine Technik.

Ueber die antiparasitäre Vorbereitung der Instrumente, des Verbandmaterials, Tupfer u. s. w., ist das Nöthige S. 7, über Nahtmaterial S. 14 auseinandergesetzt. Die antiparasitäre Vorbereitung des Arztes, auch subjective Antisepsis genannt, ist S. 4, die der Patientin, die objective Antisepsis, ist soeben geschildert. Hier sei nur noch folgendes betont:

Der Laparotomist soll möglichst wenig unsaubere Gegenstände oder Patientinnen berühren, an denen vielleicht pathogene Kokken haften. Wie der Geburtshelfer im Princip nie eine Section machen soll, so soll auch ein Laparotomist nicht jauchende Wunden berühren. In der Praxis ist dies Erforderniss nicht streng durchführbar, wohl aber ist es unbedingt zu verlangen, dass der Laparotomist vor jeder Berührung



204

Beckenhochlagerung.

jauchender Wunden seine Hand mit einem Gummihandschuh versieht, ebenso wie eine Rectumuntersuchung nur mit dem durch einen Gummiüberzug geschützten Finger gemacht werden darf.

Dass eine praktisch genügende Desinfection möglich ist, wird jeder Operateur zugeben, denn wie oft hat man früher mit gutem Erfolge Laparotomien gemacht, nachdem man wenige Stunden vorher jauchende Wunden, z. B. einer Puerpera, untersuchte! Freilich war danach die Vorbereitung eine sehr intensive. Es wurde ein Bad genommen, Wäsche

und Kleidung gewechselt und die Desinfection doppelt und dreifach so lange und so energisch, wie gewöhnlich, ausgeführt. Dabei aber erreichte der Geübte — denn auch die Desinfection verlangt Uebung — die gewünschte Sicherheit betreffs der Asepsis. Ob die Keimfreiheit absolut war, weiss ich nicht. Aber Keimfreiheit deckt sich nicht mit der Sicherheit des aseptischen Erfolges.

Ferner ist es nothwendig, während einer Operation sich wiederholt zu reinigen. Es ist wunderbar, wie die ältesten Vorsichtsmaassregeln plötzlich als etwas Neues wieder erfunden werden! Als ich Assistent war, haben wir principiell während einer Operation jedesmal nach 5 bis 6 Minuten die Hände wieder sorgfältig — damals in Carbollösung — gereinigt. Die neueren Untersuchungen haben gezeigt, dass dieses erfahrungsgemäss richtige Verfahren sich auch theoretisch begründen lässt (vergl. S. 6 und 7). Ich spüle deshalb die blutigen Hände sorgfältig in einem grossen Eimer voll Sublimatlösung ab, reibe sie und die Arme schnell mit einem Gazetupfer ab, tauche sie nochmal in Sublimatlösung und entferne das Sublimat durch Abspülen in sterilem Wasser. Beides, blutige Sublimatlösung und steriles Wasser sind während der Operation wiederholt zu ersetzen.

Der Operateur ist mit sterilem Leinenmantel bekleidet, nicht etwa nur mit einer Schürze. Ueber den Mantel wird unmittelbar vor dem ersten Schnitt eine Schürze aus Billrothbattist gezogen, die in Sublimatlösung wenigstens 2 Stunden lag. Sie wird triefend angelegt und nicht abgetrocknet.

Ein besonderer Assistent rasirt, reinigt und bereitet das Operationsfeld vor (S. 377). Erst nachdem dies geschehen, tritt der Operateur an den Operationstisch, und erst dann wird der Deckel von dem Instrumententisch (vergl. Figur 8, S. 13) und der Deckel von den Kapseln für Tupfer entfernt. Bei der Reinigung könnten sonst spritzende Tropfen an den Operateur oder in die Kapseln und Instrumente gelangen.

Bauchschnitt.

Nun wird der Bauchschnitt gemacht. Es ist eine anerkannte Thatsache, dass, hat man im Bauch zu operiren, schliesslich der Schnitt in der Mitte stets die beste Uebersicht gewährt. Nur ist es nicht nöthig, etwa genau die Mitte zwischen den zwei Rectis aufzusuchen. Seit vielen Jahren schon gehe ich principiell gerade in die Tiefe und durchtrenne die Muskulatur, wenn sie in der Tiefe sichtbar ist.

Bei grösseren Tumoren mache ich principiell einen S-förmigen Schnitt, indem ich 3 bis 4 cm links vom Nabel beginne, schräg nach der Mitte zu schneide und bogenförmig wieder nach links gehe. Es

deckt sich also der Schnitt durch Haut und Fett, der krumm verläuft, nicht mit dem Schnitt in der Tiefe, der gerade geführt wird. Der Hautschnitt hat also die Richtung der Figur 205.

Durch Hochheben der Gewebe mit 2 Hakenpincetten und sagittales Durchtrennen der erhobenen Querfalte gelangt man am schnellsten in die Peritonäalhöhle. Freilich muss man genau darauf achten, dass man nicht etwa mit der Hakenpincette Peritonäum und einen Darm erfasst. Ich habe einmal erlebt, dass dabei ein Darm angeschnitten wurde. Eine schnelle Naht beseitigte zwar jede Gefahr, aber immerhin ist es ein Kunstfehler, eine Unvorsichtigkeit.

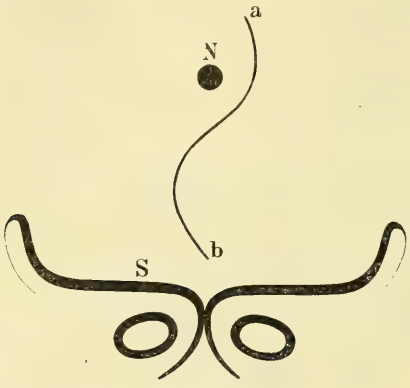

205

Schnittführung bei grossen Myomen. N Nabel, S Symphyse. a, b Schnitt durch die Haut und das subcutane Fettgewebe.

Ist die Peritonäalhöhle eröffnet, so fasst man mit 2 „Peritonäumpincetten“ (Figur 206, S. 385), die breite Backen und wenige stumpfe Zähne haben, das Peritonäum und zieht es nach oben. Dann kann man den Schnitt, ohne mit dem Finger die Gewebe zu berühren, leicht erweitern. Ueberhaupt muss principiell die Wunde möglichst wenig mit den Fingern angefasst werden. Zur Erweiterung dienen die „Bauchspecula“ (Figur 207, S. 385).

Sie sind glatt und solide, so dass sie nicht quetschen, Fettpartikel ablösen oder losdrücken. Nunmehr überblickt man, namentlich bei Beckenhochlagerung, gut die Bauchhöhle.

Ist es auch für die Prognose im Allgemeinen ziemlich gleichgültig, ob man den Schnitt gross oder klein macht, so ist es doch sicher vortheilhaft, den Schnitt nur so gross zu machen, wie es für die Entfernung des Tumors nothwendig ist. Findet man Adhäsionen, bezw. ist die Uebersicht nicht gut, so schlitzt man den Bauch nach oben oder unten weiter auf.

Ich habe früher grossen Werth darauf gelegt, den Schnitt nicht bis nahe an die Symphyse zu führen, weil ich glaubte, dadurch sicherer Bauchbrüche zu vermeiden. Indessen wird der Bauchbruch durch exacte Naht, nicht durch die besondere Schnittführung vermieden. Schneidet man weiter nach unten, so muss man auf die Blase achten, die manchmal hoch nach oben reicht und leicht zu verletzen ist.

Mit Hilfe eines in den unteren Wundwinkel eingesetzten Speculums ist es übrigens leicht möglich, auch bei nicht weit herabreichen-

dem Schnitte die Wunde so zu verziehen, dass die Uebersicht gut ist. Jedenfalls eröffne ich nicht gern das lose prävesicale Bindegewebe, da oft die Blase weit zurückfällt und grosse lockere Bindegewebsräume eröffnet werden.

Ich habe auch von einem einseitigen Schrägschnitte parallel mit dem Pouparti'schen Bande aus grosse seitlich gelegene Myome ent-



206

Peritonäumpincette.



207

Grosses Bauchspeculum.

fernt. Doch ein grosser Vortheil liegt in dieser Schnittführung nicht. Auch hier entsteht bei schlechter Naht ebenso leicht, wie in der Mitte, ein Bauchbruch.

Die typische Myomotomie mit und ohne Entfernung der Portio vaginalis[1].

Myome, die bis zum Nabel reichen oder noch grösser sind, auch kleinere, die sich nicht in die Beckenhöhle drücken lassen, oder aus

[1] Péan, Hystérotomie. De l'ablation etc. Paris 1873, Delahaye. — Hegar: Berliner klin. Woch. 1876. — Gusserow: Deutsche Chirurgie. Stuttgart 1886,

vielen weit nach der Seite reichenden Knollen zusammengesetzt sind, müssen per laparotomiam entfernt werden.

Die Methoden dieser Operation haben im Laufe der letzten Jahrzehnte, namentlich was die Stumpfversorgung anbelangt, viel gewechselt. Die Extreme sind — die fast verlassene extraperitonäale Stumpfversorgung — Einnähen des Stumpfes in oder an die Bauchwunde — und die Totalexstirpation — völlige Entfernung nicht nur des Uteruskörpers, sondern auch des ganzen Uterus bezw. der Portio vaginalis.

Der Plan bei jeder Myomotomie muss der sein: zuerst principiell die Arterien abzubinden, die Blut in den Uterus, in die Myomkapseln und in die Geschwülste bringen. Dies ist unter allen Umständen das Wichtigste. Fliesst kein Blut mehr in den Uterus, so kann auch kein Blut mehr aus den Schnitten im Uterus ausfliessen. Man operirt dann thatsächlich fast blutleer.

Dieses blutleere Operiren erstrebten und erreichten wir früher durch die „Präventivligatur". Ich habe schon vor Jahren, als noch viele Operateure davon Gebrauch machten, mich energisch dagegen ausgesprochen. Diese gesammte Ligatur, mit Gummischlauch ausgeführt, schnürt die Ligamente zusammen, verändert die anatomischen Verhältnisse, raubt

---

Enke. — Kaltenbach: Z. f. G. 1877, p. 186; 1884, p. 10. — Schröder: Berliner klin. Woch. 1877; Z. f. G. VIII, 141; X, 156; C. f. G. 1879, p. 520. — Dorff: C. f. G. 1880, No. 12. — Czerny: C. f. G. 1879, p. 519. — Fritsch: Breslauer ärztl. Ztschr. 1883, 1. — Hofmeier, Myomotomie. Stuttgart 1884, Enke; Grundriss der gynäkologischen Operationen. Wien 1892, Deuticke. — Breisky: Ztschr. f. Heilkd. V. — Olshausen: Deutsche Ztschr. f. Chir. 1881, p. 171. — Dirner: C. f. G. 1887, 78. — Fehling: Württemb. Correspdzbl. 1887, 1 bis 3. — Orthmann: Deutsche med. Woch. 1887, 12. — Zweifel, Die Stielbehandlung bei Myomektomie. Stuttgart 1888, Enke; Vorlesungen über klinische Gynäkologie. Berlin 1892, Hirschwald; C. f. G. 1894, No. 14 u. 35. — Fritsch: 60 Laparomyomotomien (Sammlung klin. Vortr. 339; Neue Folge 241); Bericht aus der Breslauer Frauenklinik. Braunschweig 1893, Wreden; C. f. G. 1890, Beil. 50; ibid. 1891, 361. — Braun: Wiener med. Presse 1889, 1217. — Küstner: St. Petersburger med. Woch. 1889, No. 13. — Landau: C. f. G. 1889, 169. — Löhlein: Berliner Klinik 1888, 2. — Sänger: C. f. G. 1889, 207. — Braun v. Fernwald: Beiträge zur Lehre der Laparotomien mit besonderer Berücksichtigung der conservativen Methoden. Wien 1890, Deuticke. — Krönlein: Beitr. z. klin. Chir. 1890, VI, 441. — Leopold: A. f. G. XXXVIII. — Löhlein, Gynäkologische Tagesfragen 1890, I; Deutsche med. Woch. 1891, 2. — Olshausen: Z. f. G. XX; Klinische Beiträge zur Gynäkologie und Geburtshülfe. Stuttgart 1884, Enke; Die abdominale Myomoperation: Veit's Handbuch II. Wiesbaden 1898, Bergmann. — Chrobak: C. f. G. 1891, 169. — Brennecke: Z. f. G. XXI, 1. — Thelen: C. f. G. 1891, 249. — Ehrendorfer: C. f. G. 1892, p. 513. — Leopold: A. f. G. p. 181. — Blum: Z. f G. XXXV, 1896, p. 1. — Hegar und Kaltenbach, Operative Gynäkologie. 3. Aufl. Stuttgart 1898, Enke. — Martin: Z. f. G. XX, p. 1.; A. f. G. XXV, p. 147; Pathologie und Therapie der Frauenkrankheiten. 3. Aufl. Wien 1893, Urban & Schwarzenberg. — Schwarz: A. f. G. XVII, p. 424; C. f. G. 1881, No. 12.

die Uebersicht über das, was man abbinden und durchschneiden will. Sie ist nicht einmal sicher, gleitet ab, und wenn auch der erste Schnitt blutleer gemacht werden kann, so treten doch nach Lösung der Ligatur Nachblutungen leicht ein. Diese aber sind nach angelegter Naht deshalb schwer zu stillen, weil man die Gefässe nicht sieht und schwer findet. Lässt man die Ligatur liegen, versenkt man sie, so ist man nicht in der Lage, den Stumpf beliebig klein zu machen, da über der Gummiligatur ein grosses dickes Stück zurückbleiben muss. Kurz die Präventivligatur ist eine primitive, von der Technik „überholte" Methode. Die Thatsache steht fest, dass man durch Abbindung der zuführenden Gefässe im Stande ist, dem Tumor bezw. dem Uterus jede Blutquelle völlig abzuschneiden. Hat man richtig unterbunden — Spermatica und Uterina —, so ist die Schnittfläche des Uterus weiss und blutet nicht. Blutet sie, so ist eine oder die andere Uterina nicht gefasst. Dann muss man sie aufsuchen und versorgen. Nur eine kleine Arterie vorn im Ligamentum rotundum ist öfter noch zu fassen.

Zunächst werden die Ligamenta lata wenn möglich peripher vom Ovarium beiderseits abgebunden. Dies gelingt selbst dann, wenn ein intraligamentäres Myom bis dicht an den Beckenrand herangeht. Zwischen dem Becken und dem Myom muss man sich nach unten hin arbeiten.

Ist der Tumor nicht leicht aus dem Bauche heraufzubefördern und seitlich zu verziehen, so muss man Instrumente anwenden. Dazu sind viele Zangen und complicirte Methoden erfunden. Ich benutze seit 6 Jahren zwei metallene Pfropfenzieher. Dadurch, dass der Gang, der eingebohrt wird, gewunden ist, blutet er nicht. Der Pfropfenzieher reisst auch nicht leicht aus. Namentlich wenn man 2 Stück sich kreuzend einbohrt, kann man stark, ohne zu verletzen, ziehen. In neuerer Zeit hat man diese Methode vielfach angenommen und statt der gewöhnlichen Pfropfenzieher grössere Instrumente mit langen Stielen construirt. Sie lassen sich leichter einbohren und halten fester.

Von den Zangen ist die beste die in Figur 208, S. 388 abgebildete, sie packt sehr sicher die Tumoren und reisst nicht aus. Dadurch, dass sie lang ist, verdeckt die Hand des Assistenten, der an der Zange zieht, nicht das Operationsfeld. Die Cremaillère schützt vor Ausreissen oder Entgleiten des Tumors. Durch starkes Anziehen nach einer Seite spannt sich das Ligamentum latum der anderen Seite an. Nun durchsticht man das Ligamentum latum so, dass man bei der ersten Ligatur die Spermatica fasst. Ein Assistent knüpft sofort die Fäden. Diese Ligatur muss ausserordentlich gewissenhaft gemacht werden. Der Faden wird sofort abgeschnitten und eine zweite Ligatur durchgelegt. Sie dient als Zügel und zieht die Abbindungsstelle empor. Auf die Ligatur setzt man noch 1 bis 2 Knoten, so dass beim Anziehen die

ersten Knoten nicht gelockert werden. Die Lumina der grossen Arterien sind noch gesondert mit feinerem Faden zu unterbinden. Eine feste Pincette, die nicht abgleiten kann (Adnexklammer Figur 209), fasst das Ligamentum latum central dicht am Tumor. Ich habe zu diesem Zwecke eine Pincette construirt, die nach Art des Cranioclastes gearbeitet ist. Was diese Adnexklammer fasst, gleitet niemals heraus. Wird die Adnexklammer angelegt, so wirkt sie ganz sicher hämostatisch, andererseits kann man mit ihr die Gewebe, wie an einem Zügel, erheben. Bei Kaiserschnitten, Myomoperationen, Tubargraviditäten und überall, wo es auf sichere, schnelle und vollständige Massencompression des Gewebes ankommt, thut die Adnexklammer vorzügliche Dienste. Sie sind so stark gearbeitet, dass man selbst eine gewöhnliche Cervix oder einen sehr dicken Tumorstiel mit ihr fassen und comprimiren kann. Ja durch Eindrücken zweier paralleler Furchen thut sie dieselben Dienste, wie die modernen Angiotriben. Die Gefässe in den Bändern werden so gepresst, dass die Blutung steht, wenn das Instrument nach einiger Zeit entfernt wird. In diese dünngepresste Partie legt man vortheilhaft noch eine definitive Ligatur.

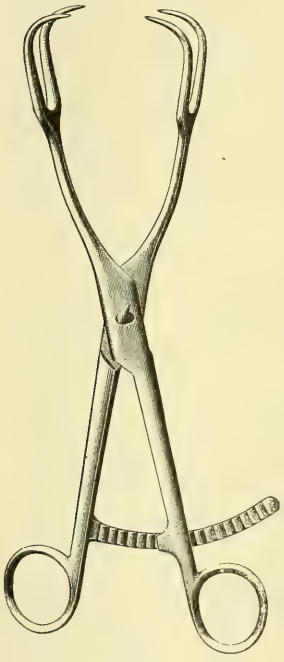

208
Myomzange.

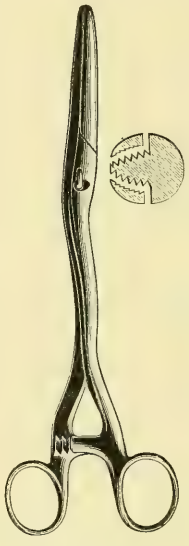

209
Adnexklammer nach dem Typus des Cranioclast, daneben Querschnitt vergrössert.

Mit einem Scheerenschnitt wird zwischen Ligatur und Adnexklammer das Ligament durchschnitten. Bei wenig Raum schneidet man mit dem Messer dicht unter der Adnexklammer, das Messer an sie andrückend, ab. Durch Abziehen mit den Zügeln nach der Seite und Ziehen mit der Zange oder den Pfropfenziehern nach der Mitte spannt man das Ligamentum latum und unterbindet nun successive nach der Mitte zu und nach abwärts. Eine Ligatur schnürt auch das Ligamentum rotundum ab. Alle Ligaturen werden in dieselbe Rinne

gelegt, so dass die seitlichen Stümpfe sehr klein gepresst werden. Ebenso werden Ligaturen an der anderen Seite gelegt. Unter Anwendung von mehreren Adnexklammern, und dadurch, dass man erst dann schneidet, wenn gut abgebunden wird, gelingt es thatsächlich blutleer zu operiren. Eine durchstochene blutende Vene wird schnell mit dem Finger comprimirt und mit der nächsten Ligatur gefasst.

Es wäre ja schliesslich gleichgültig, ob jeder Tropfen Blut gespart wird oder nicht. Aber ein grosser Vortheil ist es, dass man jede Verunreinigung des Operationsfeldes auch durch venöses, aus dem Tumor fliessendes Blut verhindert. Man spart sich dabei das spätere Tupfen und das Maltraitiren der Därme durch häufiges Einführen von Tupfern. Dadurch wird die Operationsdauer abgekürzt. Die Prognose wird besser, weil die Därme und das Peritonäum möglichst intact bleiben. Dem Ileus wird vorgebeugt, da der Darm, nicht gereizt, seine Peristaltik bewahrt.

Die Methode ist auch bei tiefem intraligamentären Sitz erfolgreich. Es gelingt mir immer, die tiefen seitlichen Myomknollen so zu erheben und ihre Verbindungen so zugänglich zu machen, dass die Ligaturen unter ihnen die Platten das Ligament bezw. das Peritonäum zusammenfassen.

Das planlose Herausreissen der intraligamentären oder tief an der Cervix sitzenden Myome wird nicht mehr gemacht. Früher habe ich, wie es auch Andere thaten, öfter ein intraligamentäres Myom vor principieller Gefässabbindung aus dem Subserosium „enucleirt“. Die enorme Blutung wurde durch Tamponade gestillt. Schon damals fiel mir auf, dass die Blutung stets von einem Punkte kam und dass sie stand, wenn dies Gefäss gefasst war. Jetzt weiss man allgemein, dass die starken Blutungen nicht vorkommen, wenn principiell beiderseitig die Spermatica und Uterina unterbunden sind. Deshalb ist auch die Tamponade, das Ausfüllen grosser Geschwulstbetten mit Gaze zum Zwecke der Blutstillung oder Erhaltung des unmittelbar bedrohten Lebens, nicht mehr nothwendig. Es ist nur zu empfehlen, feste aus dem Geschwulstbett zur Geschwulst ziehende Stränge, die nicht leicht zerreissen, vor dem Durchschneiden peripher abzubinden und central abzuklemmen.

Hängt die Geschwulst bezw. der Uterus nur noch durch die Portio mit dem Scheidengewölbe zusammen, so durchtrennt hinten und vorn ein flacher, nach oben convexer Bogenschnitt das Peritonäum. Man schiebt es nach abwärts. Jetzt tritt die Frage an den Operateur, soll man die Cervix durchschneiden, vernähen und stehen lassen oder soll man die Portio vaginalis aus dem Scheidengewölbe auslösen. Die erste Methode ist die retroperitonäale

Stumpfversorgung, namentlich von Chroback, die zweite die Totalexstirpation, namentlich von A. Martin bevorzugt.

Bei der ersten Methode schneidet man keilförmig etwas unter dem inneren Muttermunde die Cervix aus. Man erhält so zwei gut aneinanderpassende Wundflächen, die kaum bluten. Man näht sie subperitonäal mit 3 bis 4 Nähten fest zusammen und befestigt über dieser parenchymatösen Naht das Peritonäum mit fortlaufender Katgutnaht so, dass die Wunde mit Peritonäum gedeckt ist. Die Peritonäalnaht liegt $1^1/_2$ bis 2 cm hinter der Cervixnaht.

Nachdem der Douglas'sche Raum und die Blasengegend reingetupft sind und man den zurückgesunkenen Stumpf, um eine Blutung zu bemerken, eine Zeit lang beobachtet hat, hebt man aus dem Douglas'schen Raume etwa gesenkte Dünndarmschlingen heraus, schiebt sie nach oben und legt die Flexura sigmoidea zu unterst auf den Stumpf. Dann schliesst man die Bauchhöhle.

Die Deckung des Stumpfes mit Peritonäum hat den Zweck, Adhäsionsbildung der Därme am Stumpfe zu verhüten. Dass etwa Wundsecrete durch die beschriebene Deckung von der Peritonäalhöhle ferngehalten werden sollten, ist nebensächlich. Aseptische Secrete werden resorbirt, und der gesunde Cervixstumpf liefert nur aseptische Secrete.

Werth empfiehlt, die Blase mit schwacher Borsäurelösung zu füllen. Die Blase sinkt dann über den Stumpf und hält dadurch die Därme fern. Es wird also dadurch der Gefahr der Adhäsionsbildung und auch mittelbar dem Ileus vorgebeugt. Ausserdem bewirkt die Füllung der Blase auch, dass die Kranke sicher spontan urinirt, also nicht katheterisirt zu werden braucht. Dadurch vermeidet man prophylaktisch Verletzungen der Harnröhre mit dem Katheter und Cystitis.

Bei der Totalexstirpation eröffnet man, nachdem die Ligamente bis ans Scheidengewölbe abgetrennt sind, das hintere Scheidengewölbe. Um schnell die Scheide zu finden, kann man den Scheidenzeiger (Figur 210) gebrauchen. Der Assistent schiebt den Scheidenzeiger in die Scheide ein. Das Instrument ist 3 cm breit und 34 cm lang, es hat die Form eines sehr langen und sehr schmalen Hodgepessars. Es ist gebogen wie mein Uteruskatheter grössten Kalibers. Ist das Instrument, vom Assistenten gehalten, in der Scheide, so sucht man es in der Bauchhöhle hinter dem Uterus auf. Ein kleiner Querschnitt im Lumen des Scheidenzeigers eröffnet die Scheide. Man sieht das blitzende Instrument im Loch. Jetzt wird zunächst die untere hintere Scheidenwunde umstochen. Der Faden — geknüpft — dient

als Zügel, an dem man die Scheidenwand erhebt. Nach rechts und links schneidet man weiter, stets das Geschnittene sofort abbindend. Diese Ligaturen müssen sehr flach gelegt werden. Es wird nicht tief umstochen, weil sonst die Ureteren gefasst werden können, was oft genug vorgekommen zu sein scheint. Hängt der Uterus bezw. der Tumor nur noch an der vorderen Scheidenwand, so setzt man eine Muzeux'sche Zange in die vordere Muttermundslippe ein und zieht sie kräftig an. Ein Querschnitt unmittelbar vor der vorderen Lippe trennt die Scheide durch. Ziehen am Tumor bewirkt die Lösung von der Blase, auch das Peritonäum reisst durch oder wird durchgeschnitten. Man vereinigt genau rings herum das Peritonäum mit der Scheide. Jetzt knüpft man alle Suturen an den Scheidenzeiger an, versucht auch, ob ohne Zerrung die Stümpfe des Ligamentum latum unten zu fixiren sind.

210
Scheidenzeiger.

Ueber die Frage, ob man die Portio in situ belassen oder entfernen soll, ob also die retroperitonäale Stumpfversorgung oder die Totalexstirpation gemacht werden soll, möchte ich Folgendes sagen. Die Portio ist ein Theil der Scheide, zu der sie anatomisch gehört. Bleibt die Portio in der Vagina, so bleibt die Peritonäalhöhle geschlossen, was ja für einen grossen Vortheil von Vielen gehalten wird. Die Scheide bleibt dehnbar, zum Coïtus geeignet. Die Operation dauert kürzere Zeit. Die Portio bedingt keine späteren Gefahren.

Bei der Totalexstirpation hat man den Vortheil, dass die Fäden sämmtlich in die Vagina geleitet, später entfernt werden können. Wundsecrete sammeln sich nicht an, wenn man entweder drainirt oder oberhalb der Ligaturen das Peritonäum abschliesst. Jedenfalls aber dauert die Operation länger. Sie bietet in gewöhnlichen Fällen keine Vortheile.

Aber wenn das Myom bis in die Cervix reicht, wenn die Portio dick ist, muss sie ebenfalls entfernt werden.

Würde man freilich die Portio bei der retroperitonäalen Methode lang lassen, den Stumpf dick, so hätte man immer die Gefahr, dass Myomkeime zurückbleiben. Bei der alten Schröder'schen Methode, einen grossen Stumpf mit Etagennähten zurückzulassen, habe ich öfter nachträgliche Entwickelung von Myomen gesehen.

Ein Grund, die Portio zu entfernen, sind die nicht wenigen Fälle, bei denen nachträglich an der Portio Carcinome sich entwickelten.

Immerhin ist dies selten, aber ich gebe gern zu, dass, wenn diese Fälle öfter vorkämen, Das auch für mich ein Grund wäre, die Totalexstirpation vorzuziehen. Habe ich doch auch die principielle Entfernung der Ovarien beschlossen, als ich 2 Mal Patientinnen nach Uterusexstirpation mit Zurücklassung der Ovarien später an malignen Ovarialtumoren verlor.

Hat die Patientin übelriechenden oder massenhaften oder gonorrhoischen Ausfluss, ist z. B. das Myom verjaucht, so würde auch darin eine Indication zur Totalexstirpation gefunden werden müssen.

Wie gesagt, entferne ich die Ovarien principiell, sie schrumpfen doch bald. Die „Ausfallserscheinungen" sind nicht so bedeutungsvoll, als Manche glauben. Dagegen schwellen oft unmittelbar nach der Operation die Ovarien an. Vielleicht geht dabei das Ovarialepithel pathologische Veränderungen ein, die zu Adhäsionen Veranlassung geben. Dann entstehen später Schmerzen, die zu einer neuen Laparotomie zwingen. Einige solche Fälle habe ich operirt.

Die Naht des Scheidengewölbes halte ich für ebenso überflüssig, wie die Drainage. Das Peritonäum muss ohne Drainage dicht aneinander liegen. Es verklebt auch ohne Naht bald. Ebenso bildet die Vaginalwunde auch ohne Naht eine glatte, quere Narbe. Die Drainage des Loches in der Scheide hat mir zwar niemals directe Gefahren gebracht, aber sie ist überflüssig und bedingt wohl eher Adhäsionen, als wenn die Wunden dicht aneinanderliegen.

Zum Schluss noch ein Wort über die extraperitonäale Methode. Sie hat eine Zeit lang eine grosse Rolle gespielt, weil damit die besten Resultate erzielt wurden.

Heutzutage ist sie verlassen. Die langwierige Heilung, die Gefahr der Adhäsionen am Stumpfe, die oft zurückbleibenden Bauchbrüche sprachen dagegen, und vor allen Dingen die vorzüglichen Resultate der Stumpfversenkung machten die alte Methode überflüssig. Dennoch giebt es Fälle, wo sie vortheilhaft ist, z. B. dann, wenn Eile dringend nöthig ist, wenn man so schnell als möglich die Bauchhöhle schliessen muss, oder auch dann, wenn ein verjauchtes Myom vorliegt. Dann kann man nach Hervorwälzen des Tumors sofort ringsherum das Peritonäum an die Cervix annähen, ja sogar die Bauchwunde schliessen. Erst dann wird der Tumor abgeschnitten und nur in dem Sinne vernäht, dass die Blutung steht. Ist die Nachbehandlung auch schwierig und langwierig, so ist die extraperitonäale doch in verzweifelten Fällen die allersicherste.

Auskernung (Enucleation) der Myome aus dem Uterusparenchym.

Diese Operation verdanken wir August Martin; sie ist deshalb rationell, weil sie das Pathologische entfernt, die Organe erhält,

irrationell aber deshalb, weil die Myome meist multipel angelegte Geschwülste sind, so dass man zwar ein grosses Myom entfernt, viele kleine, unsichtbare aber, die nachwachsen, zurücklässt.

Freilich kommen auch so einfache Fälle vor, wo das Myom, subperitonäal liegend, an einem Stiele hängt wie ein Ovarialtumor. Dann schneidet man es ab, nachdem der Stiel unterbunden ist.

Bei diesen Fällen schneidet man den Stiel keilförmig aus dem Uterus, so dass sich die Wundränder leicht aneinanderlegen. Die Längsrichtung der Wunde ist stets entsprechend dem natürlichen Verlaufe der Gefässe zu legen, also am Fundus parallel mit dem Querdurchmesser; an den Uterusrändern senkrecht. Dicke Stiele gewaltsam zusammenzubinden, ist nicht rathsam, da bei zu starkem Ziehen die oft mürben Stiele zerdrückt werden und bei anderen saftreichen Stielen die Ligaturen bald locker werden. Durchaus nicht zu verwerfen ist bei dickeren Stielen das Umlegen und Versenken einer Gummiligatur, ein Verfahren, mit dem man am schnellsten unblutig fertig wird. Oberhalb der Ligatur muss ein „Pilz“ stehen bleiben, damit die Ligatur nicht abgleiten, bezw. sich abziehen kann.

Sitzt ein kleines Myom sehr oberflächlich, so dass über ihm nur Peritonäum mit — in diesen Fällen oft dilatirten — Gefässen sich befindet, so legt man eine lockere Schlinge vorsichtig um den Stiel, führt einen Schnitt gerade über den kleinen Tumor, schält ihn subperitonäal aus und zieht nun die Schlinge des Fadens fest zu. Es bleibt dann der ganze Peritonäalüberzug zunächst zurück. Diesen kann man beliebig stutzen, zurechtschneiden oder mit feinen Fäden zusammennähen. Ist der Tumor grösser, so umschneidet man auch kreisförmig den Tumor, fasst ihn mit der Hand oder der Zange an, schiebt das Peritonäum zurück und schnürt die Peritonäalmanschette zusammen.

Liegt aber das Myom tiefer, so schneidet man schnell und kräftig quer über den Tumor, sogar in den Tumor, um gleich die Kapsel und den Tumor, sowie ihre Grenzen auf der Schnittfläche übersehen zu können. Sodann schält man den Tumor dreist aus seinem Bette aus. Es ist dabei wichtig, dass man schnell in die lose Kapsel kommt, d. h. in die Gegend, wo das Ausschälen leicht und schnell gelingt, in das grobmaschige Gewebe dicht am Myom. Dies gelingt am besten, wenn man gleich sehr tief schneidet und sich nicht etwa langsam auf das Myom hinpräparirt. Oft wird die Auskernung ausserordentlich erleichtert, wenn ein Assistent die Geschwulst kräftig mit der Zange anzieht und hochhält. Das Myom markirt sich vom Uterus durch blassere Farbe. Nur wenn das Myom abgestorben, ist es blutig imbibirt und sieht dunkelroth oder grau aus.

Bei der Ausschälung eines Myoms reisst man mitunter die Uterushöhle an. Dies ist nicht zu vermeiden. Die Höhlung wird mit Sublimatlösung ausgewischt und mit einem Jodoformgazestreifen, dessen Ende in die Vagina herausgeleitet wird, ausgestopft. Nunmehr vereinigt man zunächst die zerrissene Uterushöhle mit Katgutnähten und sodann die nach Herausschälung des Myoms entstandene Höhle. Dabei berücksichtigt man die tiefen Ecken und Buchten, um überall die Wände gut aneinander zu bringen. Im Allgemeinen näht man in sagittaler Richtung, da die Gefässe von der Seite kommen. Das Ende macht die Naht der Uteruswunde. Ist zuviel „Wand" vorhanden, so resecirt man einen Theil der Myomkapsel, damit eine glatte Wunde entsteht. Wie beim Kaiserschnitt, wird fest vereinigt. Wo etwa noch Blut ausströmt, werden noch einige Nähte, am besten sich schräg mit den früheren kreuzend, gelegt. Nach sorgfältiger Säuberung versenkt man den Uterus und schliesst die Bauchhöhle. In einigen Fällen, wo die Wunde nicht ganz blutleer blieb und neue Stiche immer neue Blutquellen abgaben, habe ich die grosse Wunde, wenn sie vorn sass, durch eine oder zwei Bauchnähte mit gefasst, um sie vorn an den Bauchdecken angepresst zu fixiren.

Obwohl nach unbeabsichtigter Eröffnung der Uterushöhle bei der Ausschälung die Schleimhaut des Uterus mit Carbolsäure verätzt, die Höhle mit Jodoformgaze nach der Vagina hin drainirt und das Geschwulstbett sorgfältig vernäht war, bildete sich einige Male eine Eiterung im Geschwulstbett.

Der Eiter ging nebst Ligaturen per vaginam ab. In anderen Fällen öffnete sich nach Fixation am Bauch in der Bauchschnittwunde ein Abscess, aus dem Ligaturen abgingen. Man konnte von hier nach der Vagina durchspülen und sondiren. Der Uterus blieb dauernd hoch fixirt. Trotz dessen habe ich 3 Mal eine glückliche Geburt danach erlebt.

Wie oben bemerkt, ist die Schnittführung bei der Enucleation nicht unwichtig. Ich schneide stets in der Richtung der Gefässe, also im Fundus möglichst quer, und zwar aus zwei Gründen, erstens verletzt man selbstverständlich weniger Gefässe, und zweitens liegen dann die Suturen rechtwinkelig zu den Gefässen. Man hat also den Vortheil, dass man sicher jedes Gefäss bei der Naht umbindet. Unten am Parametrium schneide ich senkrecht, weil auf diese Weise wiederum die aufsteigende Uterina vermieden, bezw. sicher bei der Naht umbunden wird.

Die Blutstillung im Geschwulstbett gilt als schwierig. Seit ich die rationelle Schnittführung mache und principiell die Präventivligatur weglasse, ist mir die Stillung stets leicht gelungen.

Es gelingt auch nach dem das Myom blosslegenden Schnitte, so zu verfahren: Man erfasst das eine Ende des Myoms. Der Assistent zieht kräftig, gleichsam unter der Geschwulst weg wird eine Nadel geführt und geknüpft. Dann wird weiter geschnitten und weiter gebunden. Die Verbindungen des Myoms mit der Kapsel werden also angestrafft, hochgezogen, abgebunden und durchschnitten. So habe ich in überraschend blutleerer Weise selbst aus dem schwangeren Uterus das Myom mit Erhaltung der Schwangerschaft enucleirt.

Findet man nach Auslösung des grossen diagnosticirten Myoms noch kleine Myome, so macht man, wenn möglich, keine neue äussere Verletzung, sondern sucht von dem Geschwulstbett aus sich „subcutan" nach dem anderen Myom hinzuarbeiten. Sieht man zerstreute kleine Myome, „Myomkeime", so entfernt man lieber den ganzen Uterus, da kleine Myome zu grossen werden können. Die Hoffnung, dass nach Auslösung eines Myoms ein Ernährungsmangel im Uterus nun die anderen Keime nicht weiter wachsen lässt, hat sich leider nicht bestätigt. Ich habe selbst eine zweite Myomektomie in einem solchen Falle machen müssen. Und zu meiner grossen Betrübniss habe ich von einer ganzen Reihe früher von mir operirten Fällen gehört, dass sich nach 5, 6, ja 10 Jahren wieder grosse Myome fanden. Das Myom ist fast immer eine multipel angelegte Geschwulstform.

Ich muss also, so rationell auch die Enucleation ist, jetzt davon abrathen, wenn nicht die Menopause bald bevorsteht, so dass eventuell noch unsichtbare Keime doch nicht mehr wachsen. Bei jungen Individuen würde ich wenigstens mich reservirt äussern und bei Erhaltung des Uterus allerdings den Vortheil einer eventuellen Schwangerschaft hervorheben, aber das spätere Wachsthum eines Myoms nicht als unmöglich hinstellen.

Wunderbar ist, dass ein Uterus nach der Enucleation aus ganz unregelmässiger Form zu einer normalen Gestalt heranwächst. Ich habe in der Zeit der Begeisterung für die Enucleation mannskopfgrosse Myome, oft auch 6 bis 8 kleine enucleirt, und den Uterus als ganz unregelmässigen, vielfach zusammengeschnürten Tumor zurückgelassen. Trotz dessen fand sich nach Jahren eine normale Form.

Die Castration[1].

Als die Myomotomie noch für eine gefährliche Operation galt, begnügte man sich in geeigneten Fällen mit der Castration. Man

[1] Hegar: C. f. G. 1877, No. 17; 1878, No. 2; Wiener med. Woch. 1878, 15; Volkmann's Vortr. 136 bis 138. — A. Martin: Berliner klin. Woch. 1878, 15. — Kleinwächter: A. f. G. XVI, p. 141. — Wiedow: A. f. G. XXII. — Menzel

argumentirte so: Die Entfernung der Eierstöcke bewirkt den anticipirten Klimax, d. h. das Aufhören der menstruellen Blutung.

Fordert also die Menorrhagie gebieterisch zu einem Eingriff wegen Erfolglosigkeit jeder anderen Therapie auf, so castrirt man, wenn das Myom weder durch seine Grösse noch durch seine Lagerung Beschwerden macht.

Die Entfernung der Eierstöcke ist ein kleiner Eingriff, somit ungefährlicher als die Entfernung des Myoms. Man hoffte auch, dass nach der Castration das Myom schrumpft. Eine grosse Anzahl Fälle wurde beschrieben, wo ein kleines Myom 1 bis 2 Jahre nach der Castration völlig verschwand.

Auch in dem Falle, wo die Myomotomie wegen zu grosser Ausblutung und Schwäche der Patientin oder wegen zu grosser Schwierigkeiten der Entfernung des Myoms — Darm und anderer Verwachsungen, intraligamentärer Sitz u. s. w. zu gefährlich erschien, begnügte man sich mit dem kleinsten Eingriff. Es erschien als kein Wagniss, einer Patientin in Aethernarcose in 5 Minuten ohne Blutverlust die Ovarien abzubinden, dagegen riskirte man nicht, einer elenden, ausgebluteten Patientin eine schwere Myomotomie mit Blutverlust, überhaupt eine langdauernde Operation zuzumuthen.

Der Entschluss, sich mit dem kleineren Eingriff zu begnügen, wurde auch während der Operation gefasst. Man fand z. B. so massenhafte und feste Adhäsionen der Därme an der Geschwulst, dass eine Ablösung technisch kaum durchführbar, jedenfalls enorm gefährlich erschien.

Ich kann mir auch heute noch Fälle theoretisch construiren, wo ich vielleicht die Castration bei Myom machen würde, allein seit 10 Jahren habe ich es nicht mehr gethan. Wohl aber habe ich eine ganze Anzahl Myomotomien gemacht, wo Andere eine erfolglose Castration vor 1 bis 2 Jahren ausgeführt hatten.

Die Gründe, weshalb ich bei Myomen die Castration principiell aufgegeben habe, sind folgende: Nach der Castration entstehen nicht selten kleine local bleibende Entzündungen. Sind die Ovarialnervenstümpfe entzündet, so fungiren die entzündeten Stümpfe der Ovarien für die normalen Ovarien, d. h. es kann die Menstruation von Neuem und zwar sogar in verstärktem Maasse jahrelang weiter bestehen. Die Operation ist also dann, wenigstens vorläufig, nicht erfolgreich.

Derartige fatale Ereignisse sind nach der Entfernung des Uterus nicht möglich, sei es, dass die Ovarien zurückblieben oder entfernt

---

und Leppmann: A. f. G. XXII. — Hofmeier: Z. f. G. V. — Antal: C. f. G. 1882, 30. — Wiedow: Beitr. z. Geb. u. Gyn. (Hegar's Festschrift) 1889. — Wehmer: Z. f. G. XIV, 106.

wurden. Ganz im Allgemeinen wird also die Entfernung des Uterus der Castration vorzuziehen sein, denn der Uterus ohne Ovarien hat für die Patientin keinen Vortheil — nur Nachtheile. Es handelt sich hier um Fälle, wo das Myom klein ist und bei der modernen Technik vaginal entfernt werden kann. Da vaginale Operationen stets prognostisch günstiger sind als abdominale, da nach der vaginalen Totalexstirpation Nachkrankheiten: Exsudate, Pelveoperitonitis, Uteruskatarrhe, Bauchbrüche u. s. w. fehlen, da alle Fäden entfernt werden können und das Loch in der Scheide fest verheilt, so werden auch diese Umstände für die Totalexstirpation und gegen die Castration sprechen.

Contraindicirt ist die Castration in allen den Fällen, wo das Myom an sich Beschwerden macht, also bei grossen Geschwülsten. Grosse Myome wachsen auch nach der Castration weiter. Namentlich können sie cystisch degeneriren und mehr passiv als activ wachsen. Ich habe mehrmals gesehen, dass Myome nach der Castration abstarben, sehr schwere Symptome machten und durch eine gefährliche Operation entfernt werden mussten.

Die Technik der Castration ist die der Adnexoperationen. Dreierlei ist dabei zu beachten. Man muss sehr sicher abbinden. Da die Ovarien oft sehr dicht an den Uterus herangezogen sind, gleitet eine nicht sehr fest gezogene Ligatur leicht ab. Dann entsteht eine grosse klaffende Wunde, die Arteria spermatica zieht sich zurück und es giebt eine unangenehme Blutung. Sodann muss man nur Katgut nehmen, da Seide leichter zu Stumpfexsudaten Veranlassung giebt. Und zuletzt muss man die Ovarien mit dem Paquélin abbrennen, nicht abschneiden. Das Abbrennen ist deshalb nothwendig, weil man dabei jeden Rest des Ovariums noch zerstört. Ferner quillt das durch die Glühhitze gekochte Gewebe etwas auf, wodurch sich oberhalb der Ligatur ein „Pilz“ bildet, der das Abgleiten erschwert. Zuletzt führt die Brandwunde weniger zu Adhäsionsbildung, als eine Schnittwunde. Sicher wird der abgebrannte Stumpf nekrotisch, er wird einfach resorbirt und verschwindet. Nach dem Abschneiden aber wird der Stumpf — man wird sich an des alten Stilling's grundlegende Untersuchungen erinnern — noch weiter ernährt. Dann besteht auch die Gefahr der Verwachsungen mit Nachbarorganen.

Elftes Capitel.

Krankheiten der Ovarien und Parovarien.

A. Normale Anatomie[1].

Vom oberen Winkel des Uterus gehen drei Stränge aus, vorn das Ligamentum rotundum, in der Mitte die Tube, und hinten das Ligamentum ovarii proprium. Das Ovarium ist an der hinteren Fläche des Ligamentum latum durch das Mesovarium, eine schmale Bauchfellduplicatur, befestigt. Vom lateralen Ende aus geht das Ligamentum suspensorium ovarii seu Ligamentum infundibulopelvicum nach dem grossen Becken über die Linea terminalis hinweg.

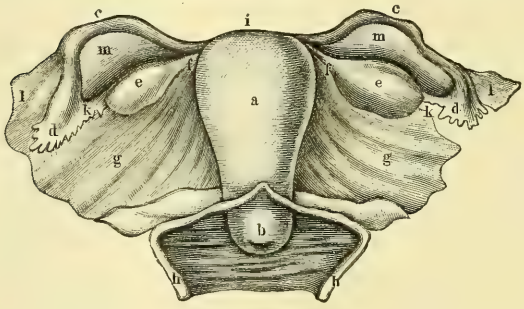

211

a Corpus uteri, b Portio vaginalis mit dem Orificium externum, c Tube, d Abdominalöffnung der Tube, Fimbrien, e Ovarium, f Lig. ovarii, g Lig. latum, h Vagina, i Fundus uteri, k Fimbria ovarica tubae, l Lig. infundibulo-pelvicum, m Mesosalpinx sive Ala vespertilionis, den Nebeneierstock zwischen seine zwei Platten einschliessend.

Das Ovarium ist nicht vom Peritonäum überkleidet. In der Nähe des Hilus endet das Peritonäum in einer zackigen, makroskopisch sichtbaren Linie, der sogenannten Farre'schen Linie.

[1] Kölliker, Entwickelungsgeschichte. Leipzig 1879, Engelmann. — Henle, Eingeweidelehre. Braunschweig 1874, Vieweg & Sohn. — Pansch: Reichert's Archiv f. Anat. u. Phys. 1874, 702. — Waldeyer, Eierstock und Ei. Leipzig 1870, Engelmann. — Waldeyer: Stricker's Handbuch der Lehre von den Geweben. Cap. 25. Leipzig, Engelmann. — His: Archiv f. Anat. u. Phys., anat. Abth. 1878. — Henke, Lehrbuch der topographischen Anatomie. Berlin 1884, Hirschwald. — B. S. Schultze: Jenaische Ztschr. 1864, I, p. 279 (Tastung normaler Eierstöcke); Sammlung klin. Vortr. 50 u. 176. — Hasse: A. f. G. VIII, 402. — Langerhans: A. f. G. XIII, 305. — Nagel: A. f. G. XXXIII, 1. — A. Martin, Die Krankheiten der Eierstöcke und Nebeneierstöcke. Leipzig 1879, Georgi. — v. Winckel, Deutsche Praxis 1898, No. 8. — Stöckel: Archiv f. mikroskop. Anat. u. Entw. LIII.

Das Ovarium ist mit niedrig-cylindrischem Schleimhautepithel bedeckt, Figur 212 c, das sich in der Fimbria ovarica in das Tubenepithel fortsetzt. Unter dem Epithel liegt die 2 bis 3 mm dicke Rindenschicht, an das Epithel grenzend mit der Albuginea, einer dichten, aus sich kreuzenden Bindegewebsschichten bestehenden Gewebsschicht, keiner abzusondernden Haut (Figur 212 d). In der Rindenschicht erblickt man schon die mohnkorn- bis erbsengrossen Follikel, deren grössere die Graaf'schen Follikel sind. Die innerste Schicht ist die Markschicht. In sie zieht, am Hilus ovarii sich einsenkend, der Ramus ovaricus arteriae uterinae, der mit einem Aste der Spermatica anastomosirt. Die Venen befördern das Blut zu den Uterinvenen und in den Plexus pampiniformis. Ausserdem zieht im Ligamentum suspensorium seu infundibulopelvicum eine starke Arterie zum Ovarium. Auch Nerven- und Lymphgefässe treten vom Hilus aus in das Ovarium. Zwischen den Platten des Mesovarium befinden sich zahlreiche glatte Muskelfasern, so dass eine gewisse Erectilität wahrscheinlich ist. Bei Operationen fällt die sehr wechselnde Fülle der Gefässe hierselbst häufig auf.

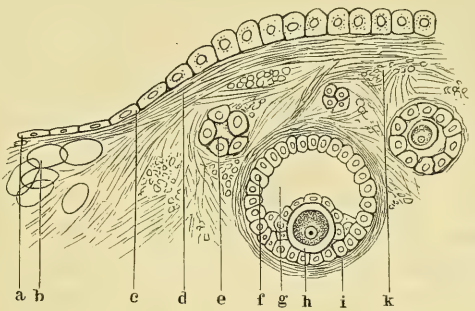

212

Ovarium, schematisch.

a Niedriges Epithel des Peritonäums, b Fettzellen im Peritonäum, c Uebergang vom Peritonäal- zum Keimepithel des Ovariums, d dichtes Bindegewebe, sogenannte Albuginea. e nicht reifer Follikel, f Epithel des Graaf'schen Follikels. Membrana granulosa, Liquor folliculi, h Ei im Cumulus proligerus, einer Anhäufung von Epithel des Graaf'schen Follikels liegend, Zona pellucida, Dotter, Vesicula und Macula germinativa, i Theca folliculi, k Bindegewebe des Eierstocks, Längs- und Querfasern.

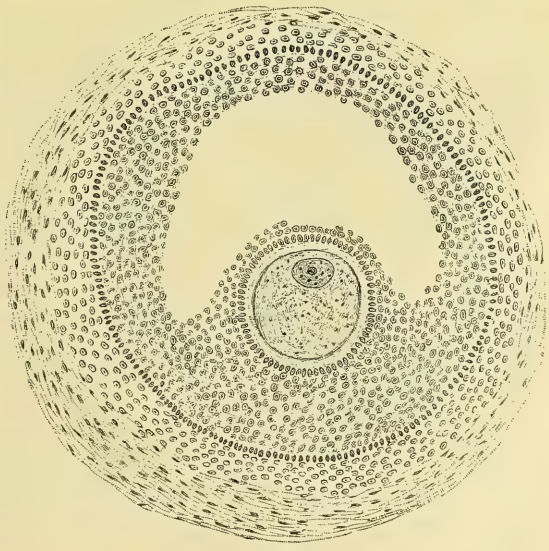

213

Follikel, nach dem mikroskopischen Präparat gezeichnet. Die einzelnen Theile wie in Figur 212.

Das Keimepithel dringt beim Fötus mit soliden Fortsätzen (Pflüger'schen Schläuchen) in das Stroma ein. Beim gegenseitigen Durchwachsen scheiden sich einzelne Zellhaufen ab. Diese verwandeln sich zum Theil in Eizellen, zum Theil in die Follikelzellen. Sie bilden beim Neugeborenen den Primordialfollikel (Figur 213 e) oder vielmehr die prämaturen Follikel, die sammt den in ihnen liegenden Eiern veröden. Auch zwei Eier sind wiederholt in einem Follikel gefunden.

Bei der geschlechtsreifen Frau ist die Mehrzahl der Follikel verödet. In den übrigbleibenden Follikeln liegt das Ei zwischen kubischen Zellen. Grössere Follikel (0,5 bis 1,5 mm grosse) haben eine geschichtete mehrfache Lage kubischer Epithelzellen (Membrana granulosa). In diesen reifen Follikeln, den Graaf'schen Follikeln, ist eine freie Höhle (Figur 212 g). An der der Oberfläche des Ovariums abgewendeten Seite befindet sich eine Anhäufung von Zellen: der Cumulus proligerus (Figur 212 h). Er umschliesst das reife Ei, dem, auch nach der Ausstossung, noch Zellen der Membrana granulosa anhaften. Das Ei selbst besteht aus einer radiär gestreiften Hülle: der Zona pellucida. Innerhalb befindet sich der Vitellus, in ihm wiederum excentrisch gelagert die Vesicula germinativa mit der Macula germinativa (Figur 212h).

Der fertige Graaf'sche Follikel hat um sich die Theca folliculi, diese trennt man in die innere weiche, zellen- und gefässreiche Tunica propria und die äussere, derbe, fibröse Tunica fibrosa. Reife Follikel, von denen meist nur wenige, 1 bis 2, oft aber auch 6 bis 8 vorhanden sind, entstehen erst in der Zeit der Geschlechtsreife.

Die bisher gültige Anschauung, dass bei der Erwachsenen Ei- und Follikelbildung nicht mehr stattfindet, hält W. Stöckel für unrichtig. Er sah, wie im Ovarium eines Neugeborenen, so bei einer 25jährigen Virgo einfache Eizellen mit doppelten Keimbläschen und zahlreiche Primordialfollikel mit 2 Eiern. Stöckel fasst diese doppelten Eier als Glieder einer Theilungskette auf.

In der geschlechtsreifen Zeit öffnet sich der Follikel und lässt das Ei austreten: Ovulation. In den Follikelraum blutet es etwas. Die Reste des Blutes kann man — nicht immer — als Bilirubinkrystalle nachweisen. An der Stelle des geplatzten Follikels entwickelt sich das sogenannte Corpus luteum. Dasselbe als Corpus luteum spurium ist nicht viel grösser als der Follikel. In der Gravidität dagegen wird es fast kirschengross als Corpus luteum verum. Es besteht aus den von dem Follikelepithel abstammenden grossen, epitheloiden, polymorphen Luteïnzellen, die das Luteïn, einen in Alkohol löslichen Stoff, und Fettmolecüle enthalten. Zwischen diesen Zellen wachsen von der Tunica externa aus bindegewebige Fortsätze hinein, die später, wäh-

rend die Luteïnzellen resorbirt werden, die Corpora fibrosa s. albicantia: die restirende Narbe bilden.

Das senile Ovarium schrumpft in toto und ist $^1/_2$ bis $^1/_3$ so gross, als während der Geschlechtsreife. Es ist härter, zäher, höckerig unregelmässig, mit Narben und Einziehungen bedeckt. Die Follikel verschwinden völlig, ebenso das Stroma.

Zwischen den Platten der Mesosalpinx liegen verschiedene „fötale Reste", wie sie Waldeyer nennt. Zunächst der Nebeneierstock, Epoophoron oder Parovarium. Man sieht seine 6 bis 12 nach dem Hilus ovarii hin convergirenden Schläuche makroskopisch, wenn man das Band im durchfallenden Lichte betrachtet. Es sind enge mit Cylinder- oder Flimmerepithel ausgekleidete Röhren, von Muskelfasern, die von Anderen geleugnet werden, umgeben. Sodann, nur beim Neugeborenen später selten, das Paroophoron, einen kleinen, aus Glumerulis bestehenden, am Tubenwinkel liegenden Körper. Ferner Nebentuben. Namentlich Kossmann legte diesen atretischen Nebentuben grosse Bedeutung für die Erklärung der Cysten der Ligamenta lata bei. Zuletzt Ueberreste des Gärtner'schen Canals bezw. des Wolff'schen Ganges (vergl. Figur 71, S. 154). Sie wurden auch bei den Erwachsenen von Klein beschrieben.

Lage der Ovarien.

Das Ovarium liegt ungefähr in der Gegend der Mitte des oberen Hüftbeinrandes lose an der seitlichen Beckenwand. Es ruht auf dem Musculus obturator internus in dem oft als tiefe Nische angedeuteten hinteren Theile der Fossa obturatoria, in der Fossa ovarica. Sie wird nach hinten durch den Ureter und die Arteria uterina nach oben und vorn von der Arteria umbilicalis begrenzt (Waldeyer). Man kann das Ovarium bei dünnen Bauchdecken gut fühlen und auf dem Psoas verschieben.

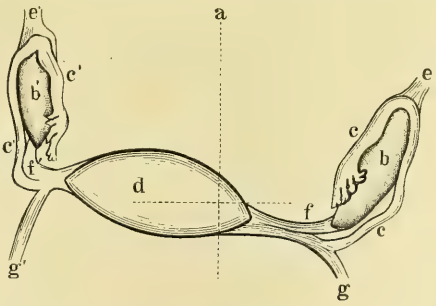

214

Lage der Ovarien bei asymmetrischer Lage des Uterus (nach His).

a mediale Linie, b linkes, b' rechtes Ovarium, c linke, c' rechte Tube, d Uterus, e linkes, e' rechtes Ligamentum infundibulo-pelvicum, f linkes, f' rechtes Ligamentum ovarii, g linkes, g' rechtes Ligamentum rotundum.

Die Tube umfasst, wie eine Schleife mit zwei Schenkeln, das Ovarium. Der dem Uterus benachbart liegende Schenkel der Tube steigt nach oben, während der äussere wieder herabsteigt. Zwischen beiden liegt das Ovarium, und zwar so, dass der längste Durchmesser

des Ovariums bei stehender Frau senkrecht steht. Das mediale Ende des Ovariums, an dem das Lig. ovaricum befestigt ist, sieht nach unten rückwärts, das laterale nach oben und vorn. Der freie Rand des Ovariums ist nach hinten gerichtet, der Hilus nach vorn. Die eine Fläche des Ovariums, die laterale, liegt der Beckenwand an, während die andere unten noch den Uterus, oben die Tube berührt. Asymmetrische Lage des Uterus, die ja auch bei gesunden Individuen häufig ist, beeinflusst die Lage der Ovarien. Liegt z. B., wie dies in geringerem Grade physiologisch der Fall ist, der Uterus mit einem grösseren Abschnitt in der rechten Beckenseite (vergl. Figur 214 d), so steht das rechte Ovarium b', der seitlichen Beckenwand anliegend, vertical, während das linke b, die Beckenwand nur mit der lateralen Spitze berührend, schräg liegt (vergl. Figur 214).

Die losen Befestigungen gestatten dem Ovarium eine grosse Beweglichkeit; ändert der Uterus seine Lage, so folgt das Ovarium, z. B. wird bei Retroflexionen das Ovarium herabgezerrt. Ebenso verändert es seine Lage bei Prolaps, Inversionen oder bei Geschwülsten des Uterus, bei letzteren kann es bandartig ausgezogen werden, und dem Uterus eng anliegen.

B. Bildungsvarietäten und Lageveränderungen.

Beim Uterusdefect fehlen in der Regel auch die Eierstöcke, und bei Uterus unicornis der Eierstock derjenigen Seite, wo das Uterushorn nicht vorhanden ist. Es kann aber auch ein Ovarium nebst der Tube durch Achsendrehung des Stiels oder durch Pseudomembranen abgeschnürt und verschwunden sein. Bei rudimentär entwickeltem Uterus sind die Ovarien häufig hypoplastisch. Sie haben eine fötale Grösse und Form und enthalten keine Follikel, oder man findet nur Spuren davon. Derartige Hypoplasie kommt bei Chlorotischen und bei Cretinen vor, bei letzteren aber nicht regelmässig, wie die nicht seltenen Kaiserschnitte bei Cretinen beweisen. Aber auch bei normalem Uterus habe ich auf der einen Seite Defect, auf der anderen nur einen rudimentären Eierstock bei völligem Fehlen der Menstruation nachweisen können.

Andererseits habe ich bei rudimentärem, solidem Uterus ein sogar vergrössertes normales Ovarium wegen typischer menstrueller Schmerzen exstirpirt.

Das Ovarium kann auch sich senken, nach unten „umklappen“ (Sänger) und in dem Douglas'schen Raume getastet werden (vergl. unten).

Die Tube und ein Ovarium können bei Offenbleiben der Canalis Nuckii in einen Bruchsack[1] gelangen. Wie bei der Hydrocele Lig. rot. bildet sich ein Divertikel des Peritonäums, in welches das Ovarium, bezw. die Tube, hineingleitet oder hineingezogen wird. Da die Ovarien und die Tuben beim Fötus sehr hoch, über dem Beckeneingang liegen, so entstehen diese Hernien schon im Fötalleben, und zwar oft doppelseitig. Eine Hernia inguinalis ovarii ist nicht selten, ja es kann sogar ein Ovarium bis in die Schamlippe herabtreten, aus der ich es exstirpirt habe (Hernia ovarii labialis). Viel seltener sind Cruralhernien, stets einseitig, nie angeboren, oder Senkungen der Ovarien durch die Gefässlücke der Membrana obturatoria und durch die Incisura ischiadica major beobachtet.

Liegt das Ovarium in einem Bruchsack, so kann es, während der Menstruation anschwellend, Schmerzen hervorrufen. Degenerirt es zu einer Geschwulst, so wird die wachsende Geschwulst ebenfalls Beschwerden machen. Bei sorgfältiger Untersuchung muss erstens festgestellt werden, dass das Ovarium an der physiologischen Stelle fehlt; zweitens, dass der runde, im Leistenbruch zu fühlende Körper das Ovarium ist. Durch Sondien und Bewegungen des Uterus, durch bimanuales Austasten des Beckens wird man zur richtigen Diagnose kommen. Bestehen Beschwerden, so wird das Ovarium operativ entfernt.

Als accessorische Ovarien[2] sind kleine, aus Ovarialsubstanz mit Follikeln bestehende Appendices oder Abschnürungen durch peritonitische Processe, beschrieben, die kurzgestielt am Ovarium sitzen. Als überzählige Ovarien sind oft Fälle beschrieben, wo ein Theil des Ovariums vom anderen abgeschnürt oder verzerrt ist. Nur Winckel sah einen sicheren Fall, bei dem vorn am Uterus durch ein eigenes Band ein drittes Ovarium befestigt war.

C. Entzündung des Eierstocks, Oophoritis[3].

Beim Puerperalfieber oder überhaupt bei infectiöser Peritonitis können Streptokokken auf dem Lymphwege oder auch von einer

[1] Chiari: Prager med. Woch. 1884, 489. — Olshausen: A. f. G. I. — Englisch: Wiener med. Blätter 1855, p. 459; Wiener med. Jahrb. 1871, p. 335. — Rheinstädter: C. f. G. 1878, No. 23. — Maschka: Prager Vierteljahrsschr. 1878, III, p. 21. — Leopold: A. f. G. XIV. — Chiaretti: C. f. G. 1887, p. 464. — Winckel und Eisenhart: A. f. G. XXVI, 439. — Otte: Berliner klin. Woch. 1887, 435.

[2] Winckel, Atlas u. s. w. p. 365. — Kocks: A. f. G. XIII, 469. — Olshausen: Berliner klin. Woch. 1876, No. 10. — Sänger: C. f. G. 1883, No. 50. — Kocks: A. f. G. XIII, 469.

[3] Virchow's Gesammelte Abhandlungen. Berlin 1856, Hirschwald. — Schultze: Mon. f. Geb. XI, p. 170 (Blutung). — Gusserow: Charité-Annalen IX.

Peritonitis in das Ovarium einwandern. Dabei kommt es in leichten Fällen zu Adhäsionsbildung, in schweren zur Abscedirung, zur Erweichung oder zu vollkommen eitrigem Zerfall des Eierstocks (Putrescentia ovarii).

Bei Darmadhäsion gelangen Colibacterien in die Follikel und bilden hier übelriechende Abscesse. Denselben Weg nehmen auch Typhusbacillen. Auch Gonokokken, Pneumokokken und Tuberkelbacillen hat man in Ovarialabscessen gefunden. Es ist anatomisch eine interstitielle und eine Follikelentzündung zu unterscheiden. Auch kleine Abscesse thrombotischen Ursprungs und ausgeheilte Infarcte — keilförmige weisse feste Narben — kommen vor.

Abscesse in den Ovarien können monatelang unverändert bestehen. Die Bacterien sterben ab, der Eiter wird steril, so dass er bei der Operation, die Peritonäalhöhle beschmutzend, ungefährlich ist.

Die Innenfläche der Ovarialabscesse ist eigenthümlich höckrig, körnig, blass, die Wand verschieden dick, schwartig, aussen vielfach verwachsen, so dass man beim Durchschneiden oft suchen muss, bis die Tubenrecessus und die Ovarialabscesse entwirrt sind.

Bei Chlorose, Mangel an körperlicher und geistiger Schonung bei der Menstruation, starken Erkältungen zu dieser Zeit, Circulationsstörungen, z. B. Herzfehlern, Plethora abdominalis, Morbus Brightii, Phosphorvergiftung oder nach consumirenden Krankheiten giebt es eine nicht auf Infection beruhende Degeneration der Ovarien. Dabei ist die Albuginea verdickt, das Stroma ist dichter, Primordialfollikel fehlen bei jungen Individuen, es besteht eine Arteriitis obliterans (Winternitz). Das Ende ist Atrophie, bei der noch Follikel, selbst vergrösserte, sich finden. Aber auch physiologisch sieht man die sogenannte kleincystische Degeneration. Nagel fand auch bei ganz gesunden Individuen cystische Follikel bis zu Hühnereigrösse.

In anderen Fällen fehlen die Follikel, es kommt zur Schrumpfung: Cirrhosis ovarii. Die Erkrankung betrifft beide Ovarien und führt zum Aufhören ihrer Function, zu prämaturer Senescenz. Auch Druck auf das Ovarium bei Tumoren, Exsudaten oder starke Auszerrung führen zu Atrophie.

— Leopold: A. f. G. XIII. — Slaviansky: A. f. G. III u. Bull. de la société anat. Paris 1873, Décembre. — P. Müller: Deutsche Ztschr. f. Chir. XX. — Bulius: Beitr. z. Geb. u. Gyn. (Hegar's Festschrift) 1889. — Rheinstein: A. f. G. XXXIX, 255. — Schäffer: Z. f. G. XX, 237; C. f. G. 1891, 49. — Leopold: ibid. 95. — Orth, Lehrbuch der speciellen pathologischen Anatomie. Berlin 1893, Hirschwald.

Als ein Endresultat einer chronischen Entzündung der Ovarien kann man auch die Follicularcysten und die Cysten des Corpus[1] luteum auffassen. Beide Formen, die eine aus dem ungeplatzten, die andere aus dem geplatzten Graaf'schen Follikel entstehend, gehören zu den Degenerationsprocessen, aber nicht zu den Neubildungen.

Oedem der Ovarien ist bei Geschwülsten des Uterus recht häufig. Es ist wohl meist die Folge von Venencompression durch Verzerrung oder Verlagerung der Ovarien. Auch findet man oft in der Nachbarschaft, z. B. im Hilus, schwarze Thromben bei Ovarialödem.

Dass eine vorübergehende, wohl auf Oedem beruhende Anschwellung namentlich der descendirten Ovarien nicht selten ist, muss Gottschalk zugegeben werden. Oft fühlt man ums Doppelte vergrösserte Ovarien, die nach 3 bis 4 Tagen spontan sich stark verkleinern.

Bei Osteomalacie fand Fehling eine starke Vermehrung und hyaline Degeneration der Gefässe, sowie eine beschleunigte Follikelreifung.

Schon physiologisch ist der Graaf'sche Follikel eine Cyste, die bei der Menstruation, bezw. der Ovulation, platzt. Bei Pelveoperitonitis und Perioophoritis kann einerseits durch die benachbarte Entzündung die Secretion im Follikel vermehrt, andererseits durch Auflagerungen das Platzen verhindert werden. So entstehen wallnuss- bis faustgrosse Cysten, deren Wandung zum Theil sehr dünn ist, während an anderen Stellen wieder Reste des Ovarialparenchyms oder kleine identische Cysten liegen. Die letzteren können mit der ersteren confluiren. Die Innenwand trägt keine Epithelien. Der Inhalt ist dünnflüssig, serös, selten etwas gefärbt. Die spontane Heilung durch Platzen ist mehrfach beobachtet. Nochmals sei darauf hingewiesen, dass man bei völlig gesunden Frauen zufällig solche Cysten findet.

Auch aus den geborstenen Follikeln, dem Corpus luteum, entstehen Cysten. Ihre Innenwand ist roth oder gelb gefärbt, gefaltet, lässt sich von der Unterlage abziehen. Der Inhalt ist dünn, aber auch oft dickflüssig, sulzig. Die Farbe ist wegen des Blutgehaltes roth und braun.

Klinisch sind beides verwandte Formen, Retentionscysten, nicht Neoplasmen[2].

Klinisch spricht man von chronischer Oophoritis dann, wenn die Ovarien dauernd angeschwollen, schmerzhaft gefühlt werden. Dabei

[1] Pfannenstiel, Ovarialkrankheiten im Veit'schen Handbuche.

[2] Rokitansky: Wochenbl. der Ges. d. Wiener Aerzte 1885, 52. — Chrobak: Wiener med. Presse 1872, 42. — Bulius: Z. f. G. XV. — Nagel: A. f. G. XXXI. — Pfannenstiel: A. f. G. XXXVIII, 3; XLVIII, 3. — Stratz, Geschwülste der Eierstöcke. Berlin 1894, Fischer's med. Buchh.; Z. f. G. XXXI.

kommt es zu Senkungen, „Dislocation“ der Ovarien. Man findet sie im Douglas'schen Raume beim Touchiren. Fast immer besteht gleichzeitig eine Perioophoritis, wobei Tuben und Ovarien durch Pseudomembranen mit der Nachbarschaft verklebt sind (Conglomerat-Tumoren).

Jedes Ovarium, das vergrössert ist, muss zunächst dem intraabdominellen, centrifugalen Drucke ausweichen, an die Abdominalwand, d. h. nach unten dislocirt werden.

Durch die Vaginalwand sind die Ovarien hinter dem Uterus zu fühlen, ja selbst Narben und einzelne Unregelmässigkeiten an der Oberfläche des Ovariums, die Substrate der Perioophoritis sind mit überraschender Deutlichkeit wahrzunehmen. Die Dislocation der Ovarien nach unten wird durch den abdominellen Druck und den Druck der Kothsäule, bei Vergrösserung der Ovarien, bewirkt. Begünstigend wirkt auch die Infiltration und Erschlaffung der Bänder.

Bei Ruhe und antiphlogistischer Behandlung werden die Ovarien kleiner und weichen wieder nach oben zurück, wenn sie nicht mittlerweile in Adhäsionen unten fixirt wurden.

Die Symptome der Oophoritis und Perioophoritis chronica bestehen in Schmerzen beim Coitus, bei der Defäcation und bei heftigen Bewegungen. Eigenthümlich schien mir, dass fast immer in exquisiten Fällen über ausstrahlende Schmerzen in der vorderen Fläche des Oberschenkels geklagt wird. Vielleicht setzt sich hier die Entzündung nach der Seite bis durch die Fascie des Ileopsoas fort, oder die Action des Ileopsoas dislocirt die entzündeten Ovarien, so dass bei Bewegungen des Beines Schmerzen auftreten. Die Menstruation wird oft ausserordentlich schwach, ja verschwindet sogar vorzeitig. Aber es kommen auch Fälle von Menorrhagie vor. Vielleicht ist auch der sogenannte Mittelschmerz auf Vorgänge im Ovarium zurückzuführen. Es kommt mitunter zu wochenlang dauernden Blutungen, deren Grund nicht die Uterusschleimhaut, sondern die Reizung der Ovarien abgiebt. Auch in den ersten Tagen nach der Castration, wo die Nerven durch Abschneiden und Ligiren ebenfalls „gereizt“ sind, kommt es zu starken Blutungen. Cessiren solche Blutungen nach antiphlogistischer Behandlung, während eine styptische locale Therapie erfolglos ist, so ist dadurch wohl der Zusammenhang mit den Ovarien klar gelegt.

Andererseits kann eine vorzeitige Menopause als Folge der Schrumpfung nach eitriger oder chronischer Entzündung eintreten. Sterilität ist wohl stets die Folge.

Zur Diagnose gehört, dass man die vergrösserten schmerzhaften Ovarien fühlt. Hier wird viel gefehlt; oft stellen die Aerzte bei irgendwelcher Schmerzempfindung in der Seite des Unterleibes, z. B. bei Darmleiden, sofort die der Kranken imponirende Diagnose: Eierstock-

entzündung. Liegen die Ovarien im Douglas'schen Raume, so ist ein Verwechseln mit harten Kothknollen bei der ersten Exploration möglich. Die Eindrückbarkeit des Darminhalts und das Verschwinden nach der Wirkung eines Klysmas, bezw. die Untersuchung vom Mastdarm aus, sichern die Diagnose.

Ferner ist die Differentialdiagnose zwischen Exsudatresten, Sactosalpinx und vergrösserten, in perioophoritische Adhäsionen eingehüllten Ovarien oft schwierig. In derartigen Fällen ist es nöthig, das Ovarium an seiner normalen Stelle aufzusuchen. Dasselbe ist — aber nicht bei fetten Bauchdecken! — mit 2 Fingern unter Gegendruck von aussen am oberen Uteruswinkel zu fühlen. Man tastet mit 2 Fingern combinirt den ganzen Seitenrand des Uterus bis zur Linea innominata ab. Dabei gelingt es meist, das walzenförmige, bewegliche Ovarium am Beckenrande, am Psoas, zwischen die Finger zu bekommen. Das Ovarium gleitet zwischen den Fingerspitzen heraus, ist, wenn gesund, nicht druckempfindlich, und kann wegen seiner Form, Lage, Consistenz, Beweglichkeit und der Verbindung mit dem Uterus durch das fühlbare Band, nicht verwechselt werden.

Unmöglich ist es, durch Follikularcysten veränderte Ovarien und kleine Tubencysten (Hydrosalpinx) dann zu unterscheiden, wenn Adhäsionen die gegenseitige Beweglichkeit aufgehoben haben.

Ovarien mit Abscessen sind meist trotz perioophoritischer Adhäsionen noch etwas beweglich und als runde Tumoren zu fühlen, während Tubenabscesse länglich, wurstartig dem Uterus ganz dicht anliegen.

Besonders möchte ich darauf hinweisen, dass es gar nicht selten gelingt, nach Aufhören acuter Entzündungserscheinungen die im Douglas'schen Raume liegenden Ovarien durch combinirtes Drücken loszulösen. Man hebt das Ovarium sammt dem Uterus von der Vagina aus mit 2 Fingern so hoch als nur irgend möglich, indem man den Unterarm stark senkt. Während nun die innere Hand sehr hochgeschoben und, den Uterus hochhaltend, möglichst still liegt, sucht die äussere Hand den Fundus Uteri auf und streicht von der Mitte des Fundus aus wiederholt zuerst sanft, dann kräftiger nach unten und aussen, ungefähr in der Richtung des Ligamentum ovaricum. Fühlt man erst das Ovarium, wenn auch undeutlich, so sucht man noch tiefer zu kommen, unter das Ovarium zu haken, um es direct nach oben zu drücken. Kommt man nicht bei einer Sitzung zum Ziel, so wiederholt man die Anstrengungen. Man sistirt diese Behandlung, wenn Schmerzen entstehen oder anhalten.

Die Therapie besteht in Antiphlogose, Bädern, Blutentziehungen aus dem Uterus, Glycerintamponade etc. Sollte sie nicht zum Ziele

führen, so bliebe die Castration übrig, eine Operation, deren Berechtigung und Nothwendigkeit weniger im Allgemeinen, als speciell in jedem einzelnen Falle erwogen und festgestellt werden muss.

Die Tuberkulose der Ovarien[1] kommt als miliare, als käsige und abscedirende vor. Die Tuberkelbacillen stammen wohl meist aus der Nachbarschaft, namentlich vom Peritonäum. Nur 3 Mal war bei 24 Fällen die Tube frei von Tuberkulose. Der Eierstock ist makroskopisch oft wenig verändert, namentlich nicht vergrössert. Kleine käsige Herde, miliare Tuberkel und Tuberkelbacillen sind im Ovarium nachgewiesen. Interessant ist, dass sich auch in Cysten — nicht in Carcinomen — besonders aber in Dermoiden, Tuberkulose secundär entwickeln kann.

Bei Morbus Brightii, Scorbut, Typhus, Phosphorvergiftung, hämorrhagischer Diathese fand man Hämatome des Ovariums. B. S. Schultze sah sogar bei einem neugeborenen Mädchen ein Hämatom. Blutungen in einem Follikel findet man mitunter bei Myomoperationen. Das Blut kann als loses Coagulum in dem gedehnten Follikel liegen und beim Anschneiden herausfallen[2]. Interstitielle Blutungen führen zu acuten Vergrösserungen des Organs, zu Zertrümmerung des Parenchyms und zu schliesslicher Schrumpfung des Eierstocks mit Verlust der Function.

Die Diagnose interstitieller Hämatome dürfte während des Lebens nur dann zu stellen sein, wenn nach acuter An- und Abschwellung des Ovariums die Menstruation vorzeitig, definitiv aufhört, man die Geschwulst vorher nachwies und später diese Geschwulst vollständig verschwunden ist. Indessen fand ich schon in Ovarien, und zwar beiderseitig, Cysten mit so schwarzem, theerartigem Blute, dass die Blutung sicher vor vielen Monaten eingetreten war. Dabei war anamnestisch Nichts zu eruiren, weder Gründe für die Blutung, noch Symptome bei der Blutung, noch schädliche Folgen nach der Blutung.

D. Die Neubildungen der Ovarien[3].

Wie S. 399 auseinandergesetzt, besteht das Ovarium aus einem Drüsenparenchym: den Follikeln und einem sie umgebenden, rein

[1] Schottländer: M. f. G. V, 4 u. 5.

[2] Bulius: Z. f. G. XXIII, 258.

[3] Attlee, Diagnosis of ovarian tumors. Philadelphia u. London 1873. — Chérau, Maladies des ovaires. Paris 1884. — Hofmeier: Z. f. G. V. — Koeberlé, Maladies des ovaires. Paris 1878. — Spencer Wells, Krankheiten der Eierstöcke, Deutsch von Grenser. Leipzig 1874, Engelmann; Volkmann's Vortr. 148 bis 150.

bindegewebigen Stroma, in dem sich Blut, Lymphgefässe und Nerven ausbreiten. Die grössere Oberfläche des Organs ist mit dem Keimepithel überzogen, genetisch dasselbe wie das die Eier bildende Epithel. Die verschiedenen Gewebe: Epithel und Bindegewebe, produciren die ihnen charakteristischen Neubildungen, parenchymatogene und stromatogene (Pfannenstiel), dazu kommen die von der Eizelle aus gehenden — ovulogenen Dermoide und die Mischgeschwülste — Teratome.

Die früher hier mit aufgeführten Follikularcysten hat Pfannenstiel in zwei Formen geschieden, die S. 405 abgehandelten reinen Follikularcysten, die zu den Entzündungen gehören, und den einfachen serösen Kystomen, die, wohl auch aus dem Follikel entstanden, den Neubildungen zugezählt werden müssen.

Am besten wird man sich bei der immerhin schwierigen Eintheilung an das Pfannenstiel'sche Schema halten:

I. Geschwülste, die vom Parenchym: Keimepithel und Ovulum, ausgehen:
   a) Epitheliale Geschwülste: Kystoma simplex. Kystadenome. Papillome. Carcinome.
   b) Vom Ovulum ausgehende Geschwülste: Dermoide. Teratome.

II. Geschwülste, die vom Stroma ausgehen; vom Bindegewebe abstammende Geschwülste: Fibrom. Myom. Sarcom.

Kystoma serosum simplex.

Tuboovarialcysten.

Pfannenstiel stellte fest, dass unter der Bezeichnung Hydrops folliculi zwei Arten von Cysten bisher zusammengefasst wurden: die epithellosen kleinen Cysten der Graaf'schen Follikel und grössere, bis mannskopfgrosse Cysten, die zu den Neubildungen zu rechnen sind. Diese grösseren sind meist einkammerig oder wenigstens oligocystisch. Die Wand ist bis $^1/_2$ cm dick und besteht aus Bindegewebe. Das Epithel ist ein einschichtiges, niedriges abgeplattetes Cylinderepithel, dessen Epithelgrenzen auch syncytial verschwinden. Papilläre Wucherungen in Form von Gruppen kleiner warzenartiger Knöpfchen finden

— Peaslee, Ovarian tumours etc. New York 1872. — Hegar: Volkmann's Vortr. 109. — Olshausen im Handbuch der Frauenkrankheiten II. Stuttgart 1885, Enke; Volkmann's Vortr. 111; Klinische Beiträge zur Gynäkologie und Geburtshülfe. Stuttgart 1884, Enke. — Thiriar, De l'ovariotomie antiseptique. Brüssel 1882. — Hegar und Kaltenbach, Operative Gynäkologie. 4. Aufl. Stuttgart 1898, Enke. — Cohn, Hofmeier: C. f. G. 1887, p. 179. — Mikulicz: Archiv f. klin. Chirurgie XXXIV, p. 635. — Nagel: A. f. G. XXXI u. XXXIII. — Pfannenstiel: l. c. — A. Martin: l. c.

sich nicht selten, wodurch der Beweis geliefert ist, dass es sich nicht um einfache Retentionscysten handelt. Durch kleine Blutungen ist mitunter die Innenwand stellenweise pigmentirt. Der Inhalt ist eiweissreich, serös, enthält oft Cholestearin. Die Cysten sind meist gestielt, liegen aber auch öfter intraligamentär.

Die Vergrösserung geht durch Epithelsecretion vor sich. Proliferationsvorgänge, Drüsenschläuche fehlen. Fast immer ist nur ein Eierstock erkrankt. Diese Cysten sind exquisit gutartig.

Wenn zufällig die Tube durch Adhäsionen an und auf einer solchen Cyste befestigt ist, so platzt mitunter die Cyste in die Tube hinein. Jetzt kann die Flüssigkeit auf dem natürlichen Wege nach und durch den Uterus abfliessen: der Hydrops ovarii profluens der alten Autoren. Ja dieser Vorgang: Ansammlung von Flüssigkeit und Abfluss bei zu starkem Innendruck in der vom Ovarium und der Tube gemeinsam gebildeten Tuboovarialcyste[1] kann zum periodischen Abfluss aus den Genitalien Veranlassung geben. Man fühlt deutlich, wie der Tumor, unter dem Symptom eines stärkeren Wasserausflusses aus der Vagina, verschwindet.

Zahn nahm an, dass es sich hierbei um Hydrosalpinx handelt, und dass das Ovarium wie der Stein in einem Siegelringe in die Tuboovarialcyste eingepflanzt, nicht activ, sondern nur passiv betheiligt sei.

Derselbe Vorgang kommt auch bei Pyosalpinx vor. Ein perimetritischer Abscess, von Tube und Ovarium begrenzt, entleerte sich periodisch aus dem Uterus. Ebenso fliesst bei Tubargravidität ein Theil des ergossenen Blutes durch den Uterus ab.

In anderen Fällen hat sich die Tube am Uterus so abgeknickt, dass sie unpassirbar wird. Dann bildet sich neben dem Uterus ein Tumor, der erst bei der Operation als Tuboovarialcyste erkannt wird.

Die Kystadenome[2].

Das Ovarium ist, wie S. 399 beschrieben, mit Keimepithel bedeckt. Die Follikel entstehen in der Weise, dass vom Keimepithel nach ab-

[1] Burnier: Z. f. G. V, 35. — Runge und Thoma: A. f. G. XXVI, 1; Verhandl. d. deutschen Ges. f. Gyn. 344. Leipzig 1890. — Schramm und Neelsen: A. f. G. XXXIX, 16. — Kötschau: A. f. G. XXXV, 534. — Zahn: Virchow's A. CX. p. 60.

[2] Frerichs: Göttinger Studien 1847, I. — Virchow: Verhandl. d. Ges. f. Geb. in Berlin III, p. 203. — Wilson Fox: Med. chir. transact. XXIX. — Waldeyer: Mon. f. Geb. XXVII, XXX; Archiv f. Gyn. I; Eierstock und Ei. Leipzig 1870, Engelmann. — Coblenz: Virchow's A. 84, p. 26; Z. f. G. VII. — Marchand, Beiträge zur Kenntniss der Ovarialtumoren. Halle 1879, Schmidt. — Waldeyer: Virchow's A. Bd. 41 u. 55; Volkmann's Vortr. 33; A. f. G. I, p. 307. — Stilling: Deutsche Klinik 1868, No. 11. — Leopold: A. f. G. VI. — Flaischlen: Z. f. G. VII; Virchow's A. Bd. 79. — Gusserow und Eberth: Virchow's A. Bd. 43, p. 14.

wärts sich „Schläuche“, die Pflüger'schen Schläuche, einsenken. Von diesen schnüren sich einzelne Epithelien oder Partien ab, aus denen die Primordialfollikel hervorgehen.

Es fragt sich, ob der fertige Follikel zur Geschwulst degenerirt, ob eine abgeschnürte Parthie eines Pflüger'schen Schlauches zu einer Geschwulst wird, oder ob schon erkranktes, pathologisches Oberflächenepithel nach unten wächst und hier heteroplastisch Geschwülste bildet.

Es ist von Pfannenstiel bewiesen, dass das physiologische Oberflächenepithel der Ovarien, das Keimepithel, sich in pathologisches Flimmerepithel verwandeln, dass dieses Flimmerepithel in die Tiefe wachsen und hier Cysten bilden kann. Dieser Vorgang ist in der Figur 215 dargestellt. Man sieht auf der Oberfläche das Flimmer-

215

In Flimmerepithel verwandeltes Keimepithel der Ovarialoberfläche. An einer Stelle Einsenkung. In der Nähe beginnende Flimmerepithelcysten. (Nach Pfannenstiel.)

epithel, mit ihm im Zusammenhang eine Einsenkung in die Tiefe und darunter ähnliche Einsenkungen, aus denen Cysten wurden.

Kossman stellte die plausible Hypothese auf, dass es sich um von dem Müller'schen Faden versprengtes Flimmerepithel (Müller'sches Epithel) handle und dass, wie Ribbert annimmt, gerade das versprengte Epithel besonders zur Geschwulstbildung disponirt.

Dass auch das Follikelepithel sich in das charakteristische Adenomepithel, bezw. in Pseudomucinepithel, umwandeln kann, wird ebenfalls behauptet und aus mikroskopischen Untersuchungen gezeigt.

— Winter: C. f. G. 1887, p. 499. — Küster: Berliner klin. Woch. 1888, p. 1018. — H. Freund: Z. f. G. XVII, 140. — Veit: Z. f. G. XII, 418. — Velits: Z. f. G. XVII, 232; Virchow's A. CVII, 507. — Pfannenstiel: A. f. G. XXXVIII, 407; XL, 3; Verhandl. d. 4. Vers. d. deutschen Ges. f. Gyn. 318. — Gessner: C. f. G. 1896, p. 362. — Steffeck: Z. f. G. XIX, 236. — Frommel: Z. f. G. XIX, 44.

Die Pflüger'schen Schläuche sind fötale Gebilde und kommen später nicht mehr vor, sie fallen also für die Entstehung der meist an das klimakterische Alter gebundenen, jedenfalls aber postfötalen Geschwülste ausser Betracht. Es bleibt deshalb die Annahme übrig, dass epitheliale Wucherungen sowohl vom Follikelepithel als vom degenerirenden Keimepithel, das in das Stroma einwächst, die Adenome bilden.

Bei den Adenomen wachsen Drüsenschläuche in das Stroma. Es giebt sehr selten Geschwülste, die reine Adenome in der Beziehung bleiben, dass Schlauch an Schlauch liegt. Meist secerniren die Drüsen

216

Colloide Eierstock-Geschwulst.

Flüssigkeit, und es entsteht die charakteristische Ovarialgeschwulst: das Kystadenom.

Die Kystadenome sind meist einseitig, stets multiloculär, grosse und kleine Cysten liegen nebeneinander, einen Tumor bildend. Zwischenwände können verschwinden und liegen als atrophische, fetzige Reste auf der Innenwand. So kann sogar ein einziger Hohlraum durch Druckusur der Zwischenwände entstehen. Die kleinen Cysten bilden sich aus einer einzigen Epithelzelle, die an sich einer Drüse gleichzusetzen ist oder aus Drüsenschläuchen oder auch in der Art, dass wuchernde Papillen sich aneinander ankleben und Hohlräume bilden. Die Wand

ist meist dreischichtig, aussen die Albuginea, dann kommt eine Gefässschicht, innen eine zellreiche, subepitheliale Schicht.

Das Epithel ist einschichtig, cylindrisch. In grossen Hohlräumen bewirkt der Innendruck eine niedrige, ja platte Form der Epithelien. Sie können verkalken, verfetten, atrophisch abfallen, nekrotisch werden, auch verschwinden die Zellgrenzen, so dass die Epitheldecke einen syncytialen Charakter hat.

Der Inhalt ist verschieden, in den kleinsten Cysten zäh, hell, glasig, in grösseren dünnflüssig, mit Blut vermischt.

Das Epithel besitzt eine so bedeutende Wachsthumsenergie, dass es zu Papillen hervorwuchert, d. h. die Epithelwucherung ist das Primäre,

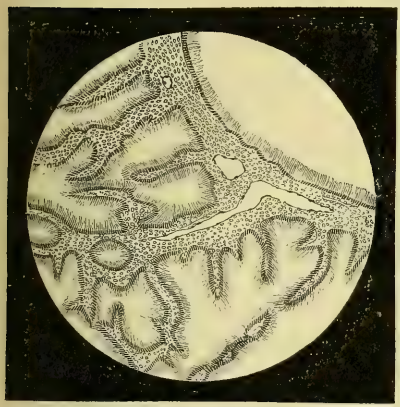

217

„Glanduläres" proliferirendes Ovarialkystom.

218

„Papilläres" proliferirendes Kystom.

secundär wird das Stroma nachgezogen. Solche papillomatöse Wucherungen finden sich in kleiner Ausdehnung stellenweise auch in grossen Cysten.

Es kommt aber auch eine so colossale Wucherung der Epithelien vor, dass die Cyste, völlig ausgefüllt, fast zu einem soliden Tumor wird. Die Papillen sehen blumenkohlartig aus, röthlich, auch weiss, wie spitze Condylome, oft gequollen und bedeckt mit verfetteten Pseudomembranen oder Blutgerinnseln. Oft befinden sich in den Papillen und auf der Cystenwand Psammomkörper, die Pfannenstiel nicht auf Rückbildungsvorgänge bezieht, da er sie schon bei beginnender Neubildung fand.

Es kommt ganz auf die Anschauung an, ob man diese papillomatösen Wucherungen als glandulär oder papillär, invertirend oder evertirend auffassen will. Das mikroskopische Bild ebenso wie der Charakter der Geschwulst sind gleich.

Vielfach wurde früher der Inhalt der Kystadenome, die Colloidmasse, als ein Product der Degeneration aufgefasst. Pfannenstiel bewies, dass es sich um einen Secretionsvorgang handelt. Ueberall da, wo die Cysten die charakteristischen Gallertmassen enthielten, sah man an den Epithelien (vergl. Figur 219) Eigenschaften, aus denen geschlossen werden kann, dass die Epithelien das Pseudomucin secerniren. Die Untersuchungen zeigten Pfannenstiel, dass es sich um einen dem Mucin verwandten, dagegen nicht um einen Eiweisskörper handelt, dass wir es also mit einer ganz bestimmten Geschwulstspecies, den pseudomucinösen Kystomen zu thun haben.

Es kommen übrigens verschiedene Consistenzen des Inhalts vor, sowohl betreffs des ganzen Tumors, als auch einzelner, sogenannter secundärer Cysten des Tumors. So giebt es Cysten mit mehr schleimigem und auch mit ganz wässerigem Inhalt.

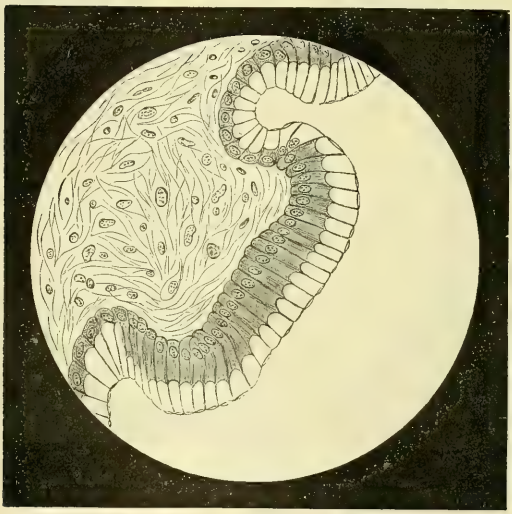

219

Pseudomucinöses Epithel aus einer Eierstockcyste.

Nach Pfannenstiel's Untersuchungen findet sich jedesmal bei Pseudomucin-Inhalt das in der Figur 219 abgebildete Epithel. Diese Geschwülste sind in dem Sinne gutartige, als das stets einschichtige Epithel, niemals die Gewebe destruirend, wie beim Carcinom Zapfen oder Alveolen bildend, in die Tiefe wächst. Trotzdessen entstehen Metastasen in dem Sinne, dass abgelöste lebendige Epithelzellen, nach Platzen oder Punction der Cyste in den Peritonäalraum gelangend, irgendwo auf dem Peritonäum anwachsen. Diese so ausgesäten Zellen bilden der Muttergeschwulst identische Tochtergeschwülste. Ebenso hat man auch in die Bauchwunde Zellen bei der Operation zufällig eingestreut; danach entwickelte sich sofort oder erst nach Jahren eine Pseudomucincyste in der Narbe. Diese „Metastasen" sind also etwas anderes als die gewöhnlichen, auf dem Blutwege entstandenen Metastasen maligner Geschwülste.

Die Metastasenbildung einer an sich benignen Geschwulst wird besonders bei einer Form des Adenoms beobachtet, bei dem sogenannten

Oberflächenpapillom. Man nahm früher an, es handle sich hier um ein Papillom, das, zunächst in einer Cyste entstanden, die Wand durchbrochen habe und nun nach aussen gelangt sei. Es giebt aber Präparate, die beweisen, dass das Oberflächenpapillom vom Keimepithel der Oberfläche aus wächst, ohne in das Stroma einzudringen.

Auch bei kleinen derartigen Geschwülsten entsteht Ascites; sowohl die gefässreiche Geschwulst selbst secernirt Flüssigkeit, als auch das durch die Geschwulst und ihre Secretion „gereizte" Peritonäum. Die einzelnen Epithelien, bezw. Partikel der Geschwulst, lösen sich ab, fallen in den Peritonäalraum, wachsen fest und bilden secundäre Geschwülste. Sie wiederholen die Structur der primären Geschwulst. Die Gutartigkeit dieser Geschwulst wird, abgesehen von dem einschichtigen, typischen Epithel, auch dadurch bewiesen, dass sie nach der Exstirpation ebenso wie die ascitische Ansammlung von Wasser nicht wiederkehrt. Ja, es kommt sogar vor, dass die Impfmetastasen nach der Operation der Verdauung des Peritonäums anheimfallen und völlig verschwinden.

Eine eigenthümliche Form „traubenmolenförmiger" Papillome sind zuerst von Olshausen beschrieben. Die Geschwulst sieht wie eine Traubenmole aus, die einzelnen Traubenbeeren lösen sich leicht ab und schwimmen im Ascites. Vielleicht stammen sie von Ueberresten des Wolff'schen Körpers ab, denn die äussere Form der einzelnen Beere entspricht völlig der Morgagni'schen Hydatide, vielleicht handelt es sich um ödematös gequollene Papillen. Jedenfalls sind sie gutartiger Natur, was auch das definitive Verschwinden des Ascites nach der Exstirpation beweist.

Pseudomyxoma peritonaei[1].

An dieser Stelle ist eines eigenthümlichen Befundes Erwähnung zu thun, des von Werth sogenannten Pseudomyxom des Peritonäums, die äusserst dünnwandige Pseudomucincyste platzt und der in den Peritonäalraum ergossene Inhalt überzieht gallertig alle Organe, Därme etc. und erfüllt die ganze Bauchhöhle.

Werth nahm an, dass die Colloidmassen eine chronische Peritonitis bewirkten und dass sie, weil sie wegen der Consistenz nicht resorbirt werden könnten, im Bauchraum liegen blieben.

Olshausen und Ackermann, die in den Membranen Cylinderepithelien nachwiesen, hielten die Gallertmassen mit Recht für Metastasen

[1] Eberth: A. f. G. XXIV, 100. — Mennig: Diss. Kiel 1880. — Baumgarten: Virchow's A. XCI, 1. — Olshausen: Z. f. G. IX. — Donat: A. f. G. XXVI. — Swiecicki: C. f. G. 1885, 691. — Korn: C. f. G. 1885, 817. — Geyl: A. f. G. XXXI, 301. — Negri: C. f. G. 1886, 31. — Netzel: ibid. 35. — Olshausen: Z. f. G. IX, 1. — Runge: C. f. G. 1887, 15.

auf dem Peritonäum. Dafür spricht namentlich die Thatsache, dass auch nach Exstirpation der primären Geschwulst von kleinen, die Peritonäalhöhle verunreinigenden Colloidmassen ein colossales „Pseudomyxom“ wieder entstehen kann. Ich sah zwei solche Fälle.

Die Prognose dieser Geschwulst ist nicht gut. Eine völlige Entfernung der Colloidmassen ist unmöglich. Recidive nach Jahren habe ich beobachtet.

Kystadenoma serosum.

Eine zweite Form der papillären Geschwülste ist die Flimmerepithelgeschwulst, nach Pfannenstiel Kystadenoma serosum genannt, weil diese Cysten niemals Colloid, sondern dünne Flüssigkeit enthalten. Das Epithel ist einschichtig und hat die Beschaffenheit der Tuben oder des Uterusepithels, trägt auch in der Regel Flimmern. Olshausen war der Erste, der sie klinisch und histologisch von den papillären Geschwülsten trennte. Sie kommen oft doppelseitig vor und wachsen intraligamentär bis dicht an den Uterus heran.

Sie können sowohl als Oberflächenpapillom vorkommen, als auch in gut gestielten Cysten. Häufig liegen diese Cysten intraligamentär. Ihrer histologischen Natur nach muss man diese Cysten zu den gutartigen rechnen, denn die Epithelzellen wachsen nicht zerstörend in das Stroma ein und sind nicht mehrschichtig oder atypisch. Trotzdessen sind sie prognostisch ungünstiger, weil sie oft doppelseitig auftreten, den Uterus subperitonäal umwachsen und sich schwer vollkommen entfernen lassen. Leicht bleiben Reste zurück, die langsam wachsend oft nach mehreren Jahren erst neue Geschwülste bilden.

Diese liegen dann noch tiefer und für die Exstirpation ungünstiger. Ich habe bei secundären Operationen wiederholt den Uterus, ja einen Theil der Blase exstirpiren müssen. Kann man sie bei einer zweiten oder dritten Operation radical, d. h. mit dem ganzen Uterus entfernen, so ist die Prognose auch dann noch gut.

Sehr häufig ist das Keimepithel des anderen scheinbar gesunden Ovariums schon zum Theil in ein flimmerndes Cylinderepithel verwandelt. Wird das andere Ovarium nicht gleichzeitig entfernt, so bildet sich dort später ein Adenom.

Bei Oberflächenpapillom kommt es ebenso zur Aussaat und Metastasenbildung. $^1/_4$ Jahr nach einer Punction sah ich den ganzen Peritonäalraum, selbst die obere Fläche der Leber mit stalactitenartigen Metastasen bedeckt.

Papillome können zu Carcinomen werden. Das Epithel wird atypisch, mehrschichtig und wächst, das Stroma zerstörend, in die Tiefe.

Das Carcinom des Ovariums[1].

Zu den von den epithelialen Gebilden des Ovariums, dem Keimepithel und dem Follikelepithel ausgehenden Geschwülsten, gehören auch die Carcinome. Es sind Adenocarcinome, sie finden sich häufig doppelseitig. Die papillären Carcinome gehen zweifellos vom Keimepithel aus. Dass aber auch vom Follikelepithel Carcinome ausgehen, ist nachgewiesen: Carcinoma folliculare. Man findet sowohl papilläre als harte scirrhöse und medulläre weiche Krebse.

Sie wachsen rasch, destruirend, erzeugen Metastasen auf dem Wege der Lymphbahnen und Blutwege in den retroperitonäalen Lymphdrüsen und längs der Aorta bis oben an das Zwerchfell. Ebenso bilden sich auch Implantationsmetastasen auf dem Uterus und anderen Abdominalorganen. Ich fand in der Magenwand, einmal in einer Leistendrüse, Tube, Uterus, Leber und Rippen, Metastasen. Operirt recidiviren sie leider fast stets. Die Recidive wachsen auffallend schnell, mauern den Uterus wie ein Exudat ein und füllen das ganze Becken aus.

Das Epithel (Figur 220, S. 418) auf den Zotten der Cysten oder in den Drüsenschläuchen ist mehrschichtig, zu Anfang wohl stets cylindrisch, wird es atypisch und bildet in der Tiefe Alveolen. Es scheint, dass auch eine Implantationsmetastase die Schuld trägt, dass Carcinome oft doppelseitig gefunden wurden, wenigstens sind meist die Geschwülste ungleich gross, so dass also die eine jüngeren Datums als die andere ist.

Psammomkörner, die früher für das Carcinom als charakteristisch angesehen wurden, finden sich auch in gutartigen Flimmerepithelcysten, dem Kystoma serosum.

Ausser dem papillomatösen Oberflächencarcinom, das vom Keimepithel ausgeht, kommt das Ovarialcarcinom noch in zwei Formen vor, erstens als ein parenchymatöser, diffuser Krebs, welcher das Ovarium bedeutend vergrössert, ihm aber seine Form lässt. In diesen Fällen fand man verschiedene Krebsspecies, so Medullar-, Gallertkrebs oder Combination der zwei letzten Arten.

Zweitens als ein Krebs, der das Ovarium gleichsam aufzehrt, das Peritonäum des Douglas'schen Raumes schnell inficirt und auf und unter ihm kleinhöckerige, schnell in die Umgegend wachsende Geschwulstmassen bildet. Dabei wird das ganze Becken wie mit einem harten Exsudat von dem Carcinom erfüllt, ohne dass irgendwie eine typische Form eines Tumors entstände.

Zuletzt entstehen auch secundäre Krebse vom Uterus, vom Mastdarm u. s. w., in das Ovarium und die Tube einwachsend.

---

[1] Waldeyer: A. f. G. II, p. 440. — Leopold: A. f. G. VI, VIII. — Sänger: C. f. G. 1888, 26. — Olshausen: C. f. G. 1884, 673; Z. f. G. XI.

Pathognomonisch für die Ovarialcarcinome ist, dass sie fast stets zu Ascitesbildung führen. Der Ascites wird theilweise von der Neu-

220

Carcinomatöses papilläres Ovarialkystom.

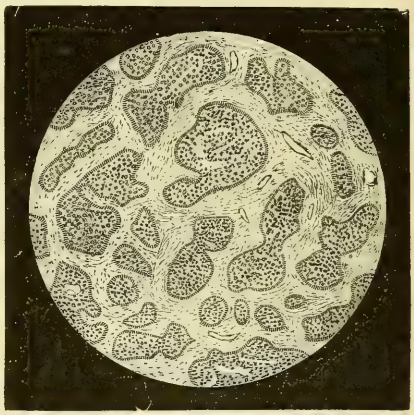

221

Solides Ovarialcarcinom.

222

Metastase eines Ovarialcarcinoms auf dem Peritonäum.

bildung geliefert, theils ist er die Folge der Reizung des Peritonäums durch die Geschwulstbildung, ähnlich wie beim Oberflächenpapillom.

Die ovulogenen Tumoren, Embryome (Dermoide), Teratome[1].

Die Dermoide sind kugelige Geschwülste, meist mit glatter Oberfläche von minimaler bis Mannskopfgrösse. Sie liegen nach Küster häufig vor dem Uterus. Dies kann ich bestätigen. Es ist so häufig der Fall, dass man die Thatsache für die Diagnose verwerthen kann. Stieltorsion kommt mehr vor als bei anderen Ovarialtumoren. Dermoide combiniren sich oft mit Kystadenomen. In der Regel findet sich nur auf einer Seite ein Dermoid. Doch habe ich auch zwei über mannskopfgrosse Dermoide bei einer Frau exstirpirt. Pfannenstiel fand in der Wand eines Adenoms mehrere minimal kleine Dermoide. Die Wandung ist stellenweise dünn membranös, stellenweise dick. Knochenplatten, in denen Zähne stecken, sind in der Wand eingelagert. Es kommt sogar ein Zahnwechsel vor, Hunderte von unvollkommenen Zähnen sind gefunden. Die Haare gehen meist von einem zapfenartigen Vorsprung (der Kopfanlage) aus. Sie stossen sich vielfach ab, so dass der Inhalt der Cyste aus massenhaften verfilzten Haaren und flüssigem oder geronnenem Fett besteht.

Die Knochen liessen sich oft deutlich erkennen: so fand man Phalangen, ein Felsenbein, rudimentäre Extremitäten mit Nägeln, Zehen, Schädelkapsel. Auch Drüsen: Thyreoidea, Hirnsubstanz und Nerven, Rückenmark, Augen, Cornea, Linse, Talgdrüsen, Papillen, quergestreifte Muskelfasern, Lungensubstanz, Trachea, Beckenknochen etc. Kurz jedes Dermoid enthält Bestandtheile aller drei Keimblätter.

Man hielt die Dermoide in alten Zeiten für Schwangerschaftsproducte. Als diese Ansicht durch die Befunde von derartigen Cysten bei Kindern und Virgines sich unhaltbar erwies, meinte man, es sei ein Product der Parthenogenesis: der weibliche Antheil am Fötus habe sich allein ausgebildet. Wegen Fehlens des männlichen Antheils sei die rudimentäre Bildung entstanden. Diese Erklärung wurde ebenfalls für falsch gehalten, und man behauptete, dass die Dermoidcysten in Folge von Keimverschleppung, von Inclusion der Bestandtheile der Haut in tiefliegenden Organen entständen.

In der neuesten Zeit hat Wilms eine andere Erklärung gegeben, zu der auch Pfannenstiel durch selbständige Untersuchung gekommen

---

[1] Heschl, Ueber Dermoidcysten: Prager Vierteljahrschr. Bd. 68. — Rokitansky: Allg. Wiener med. Ztg. 1860, No. 2. — Pauly: Beitr. d. Berliner Ges. f. Geb. u. Gyn. IV, p. 3. — Marchand: Ber. d. oberhess. Ges. f. Natur- u. Heilk. Giessen 1885, p. 325. — Waldeyer: A. f. G. I, 304. — Krukenberg: A. f. G. XXX. — Stumpf: Münchener med. Woch. 1886, 694. — Wilms: Deutsches Archiv f. klin. Med. LV, p. 302. — Pfannenstiel und Krömer: Veit's Handbuch Bd. II.

ist. Nach Wilms sind die Dermoide des Ovariums „rudimentäre Ovarialparasiten", also parasitäre Föten, entstanden aus dem Ovulum, aus einer dreiblättrigen Keimanlage, „die sich entsprechend der Entwickelung eines menschlichen Fötus auszubilden sucht und selbst in der Anordnung und Lage der Organe die Aehnlichkeit mit jenem immer erkennen lässt" (Wilms).

Es ist also die alte Anschauung der Parthenogenesis wieder für richtig erklärt, nur fragt es sich noch, ob die Uranlage des Eies oder das ausgebildete Ei selbst die Geschwulst bildet.

Man sollte meinen, dass ein Dermoid Metastasen[1] auf dem Peritonäum nicht bilden könnte. Dennoch ist dies der Fall. In einem Falle von Geburtscomplication platzte das Dermoid bei der Reposition aus dem Douglas'schen Raume. Nach einem Jahr laparotomirte ich, da der Tumor wieder vorhanden war. Jetzt fand sich ausser der von Neuem gefüllten ersten Cyste eine faustgrosse Metastase etwas oberhalb des Nabels auf dem Peritonäum. Es handelt sich um Transplantationen von Geschwulstkeimen.

In der Cystenwand eines Dermoids können weitere Neubildungen, z. B. ein Hautcarcinom, Retentionscysten in Schweiss- und Talgdrüsen entstehen. Somit finden sich Geschwülste, die man mit dem Namen: Adenosarcom, Sarcocarcinom, Dermoidcarcinom oder Dermoidepitheliom belegt hat.

Mischformen von Kystadenomen und Dermoiden werden zu sehr grossen Geschwülsten. Ich fand in einem Pseudomucinkystom 5 Dermoide in der Wandung.

Unter dem Namen Teratome[2] hat man solide Geschwülste beschrieben, die eine ernorme Grösse erreichen. Sie enthalten eine „regellose Durchmischung von Bestandtheilen verschiedenster, embryonaler Abkunft" (Pfannenstiel). Sie sind sehr schnell wachsende bösartige Neubildungen, während typische Dermoide entschieden zu den gutartigen Neubildungen zu zählen sind.

Geschwülste der Bindegewebsreihe der Ovarien, Fibrome, Sarcome, Endotheliome, Angiome (Desmoide Neubildungen)[3].

Da das Stroma des Ovariums keine Muskelfasern enthält, so sind Myome nicht zu erwarten. Indessen sind Myome beobachtet, welche

[1] Kolaczek: Virchow's A. LXXV, p. 399. — Emanuel: Z. f. G. XXV, p. 187.

[2] Flesch: Verhandl. d. Würzb. phys.-med. Ges. III. — C. Friedländer: Virchow's A. Bd. 75, p. 367. — Flaischlen: Z. f. G. VI u. VII. — Keller: Z. f. G. XVI, 170.

[3] Lehrbücher der pathologischen Anatomie von Birch-Hirschfeld, Ziegler und Kaufmann. — Eckardt: Z. f. G. XVI, 344. — Pomorski: Z. f. G. XVIII, 92. — Marchand: Habil.-Schrift. Halle 1879. — v. Rosthorn: A. f. G. XLI, 328.

nur einen Theil des Ovarialgewebes einnahmen. Es kann deshalb an dem Ursprung aus dem Ovarium nicht gezweifelt werden. Die Muskelfasern der Gefässe und diejenigen am Hilus können bei der Entstehung des Myoms betheiligt sein.

Fibrome kommen als sogenannte Corpora fibrosa, aus den Follikeln und Corp. lut. entstehend, vor. Sie sind meist klein bis wallnussgross. Indessen sind auch grosse Fibrome bis zu 10 und mehr kg von mir und Anderen operativ entfernt.

Nicht selten findet man auf dem gesunden Ovarium kleine warzen- oder pilzförmig aufsitzende Fibrome, bei denen man im Zweifel ist, ob man sie als beginnende Geschwülste der adenomatösen Reihe, als Fibrome oder als rudimentäre unvollständige Eierstöcke ohne Follikel auffassen soll.

Bei den Fibromen wie bei den Sarcomen liegt meist die Tube der Geschwulst nicht fest auf, sondern die Geschwulst hängt frei am Mesovarium.

Die Sarcome[1].

Als Sarcome des Ovariums kommen Rund-, Spindelzellen- und Myxo-Sarcome vor. Je mehr diese Geschwülste wachsen, um so mehr verschwinden die Graaf'schen Follikel, doch können sie sowohl in der primären Form persistiren als auch zu Cysten sich umwandeln. Es entstehen dann Cystosarcome oder Adenosarcome. Andererseits können auch Erweichungs- und Verfettungsprocesse zu Cystenbildung führen. Wird die Wandung eines Gefässes in die Wucherung oder den ihr nachfolgenden Schmelzungsvorgang hineingezogen, so kann das Gefäss thrombosiren oder auch eröffnet werden. Im letzteren Falle kommt es zu Blutungen in die Geschwulst. Auch kann die Cyste platzen, so dass das Blut in den Peritonäalraum gelangt.

Seltener als die Spindelzellensarcome finden sich Rundzellensarcome, doch sind sowohl Fälle von reinem Rundzellensarcom als solche, welche mit Spindelzellensarcom und melanotischen Partien gemischt waren, bekannt. Auch sind Mischgeschwülste beobachtet, welche sich dem Carcinom näherten, so ein von Spiegelberg als „Myxosarcoma carcinomatosum haemorrhagicum" bezeichneter Tumor.

Sarcome sind in jedem Lebensalter beobachtet. Sogar congenitale Ovarialsarcome sind beschrieben. Die Sarcome scheinen nicht so häufig wie Carcinome doppelseitig vorzukommen. Meist sind Sarcome nicht grösser wie ein Mannskopf, häufig kleiner. Cystische Sarcome bezw.

[1] Leopold: A. f. G. XIII. — Lobeck: Winckel's Berichte und Studien. Leipzig 1874, Hirzel. — v. Rosthorn: A. f. G. XLI, 3. — Orthmann: C. f. G. 1886, p. 756.

Combinationen mit adenomatösen Formen erreichen dagegen, sehr schnell wachsend, eine enorme Grösse. Metastasen entstehen selten auf dem Peritonäum, dagegen auf dem Lymph- und Blutwege im Darm, auf der Pleura, auf dem Pericard, namentlich auch im Magen. Die Sarcome wirken local inficirend, so dass z. B. die Darmwand oder eine Gefässwand völlig sarcomatös degenerirend nicht abzutrennen ist. Der einzige Fall von Verblutungstod auf dem Operationstische, den ich erlebte, war ein solcher Fall. Beim Herausheben des Tumors wurde die Vena iliaca communis angerissen. Auch habe ich mehrmals ein Stück Darm und auch den Blasenvertex reseciren müssen, weil diese Organe völlig in das Sarcom aufgegangen waren.

223

Sarcoma ovarii.

Die Grundsubstanz der Peritheliome[1] ist die Adventitia der Blutgefässe, die der Endotheliome das Endothel der Blut- oder Lymphgefässe des Ovariums.

Eine eigenthümliche Form dieser Geschwulstspecies ist der Endothelkrebs. Bei diesem haben sich deutlich Alveolen gebildet, welche mit Endothelzellen von mehr epithelialem Charakter angefüllt sind. Ja man fand sogar eine allgemeine endotheliale Erkrankung des Peritonäums bezw. der peritonäalen Lymphbahnen. Auch reine Angiome (Orth) sind beobachtet.

Von Resten des Wolff'schen Körpers ausgehend, finden sich auch bei völlig normalen Genitalien auf dem Peritonäum des Beckens sitzende grosse Geschwülste von sarcomatösem Bau.

Zum Schluss bemerke ich, dass es unmöglich ist, in einem der Praxis gewidmeten Lehrbuch die enorm angeschwollene Literatur über die Ovarialtumoren vollkommen zu würdigen.

Parovariale Tumoren[2].

Zwischen den Platten der Ala vespertilionis oder Mesosalpinx liegt der Nebeneierstock (vergl. Figur 211, S. 398), der Rest des Wolff-schen Körpers. Hier findet man häufig kleine cystische Gebilde. Sie

---

[1] Amann: A. f. G. XLVI, p. 484.

[2] Spiegelberg: A. f. G. I, 482. — Waldeyer: ibid. 263. — Westphalen: ibid. VIII, 89. — Schatz: ibid. IX, 115. — Gusserow: ibid. IX, 478. — Kossmann: C. f. G. 1894, p. 809, 1036, 1249. — Gebhard: ibid. 909.

224

Parovarialcyste;
an ihr hängt das Ovarium mit mehreren Follikelcysten. Durchschnitten ist das Ligamentum ovarii und die Tube. Die Tube zieht über den ganzen Tumor hinweg und kommt auf der anderen Seite zum Vorschein mit der ausgezerrten Fimbria ovarica. Auf der Cyste sieht man die sich mehrfach kreuzenden Gefässe des Peritonäums und der Cyste.

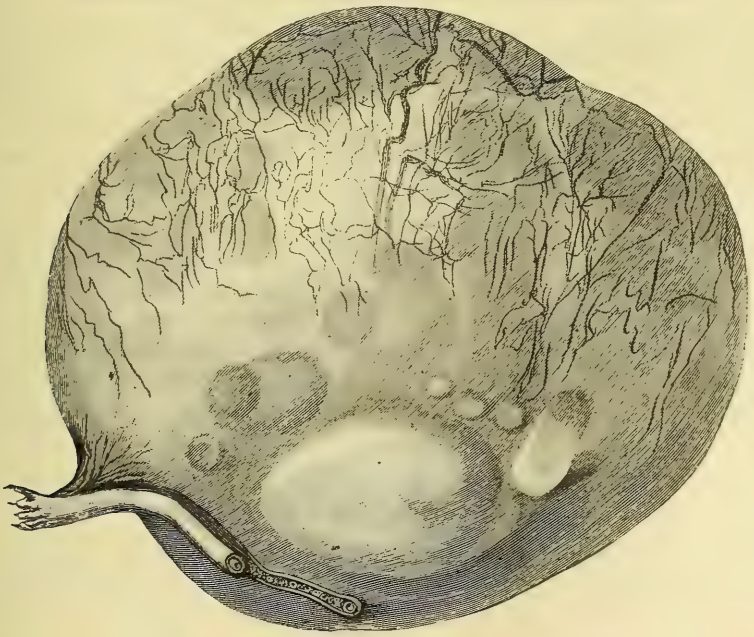

225

Colloide Eierstock-Geschwulst.
Man sieht mehrere secundäre Cysten durchschimmern, in der Schnittfläche des Stiels erblickt man die durchschnittene Tube und das Ligamentum ovarii.

hängen sowohl an Stielen, lassen sich aber auch oft wie eine Beere blutlos ausschälen. Oft aber erreichen sie eine bedeutende Grösse. Man nahm früher an, dass sämmtliche Parovarialcysten aus den Resten des Wolff'schen Körpers entständen. Obwohl Kossmann nachzuweisen suchte, dass die grösseren Tumoren ihren Ursprung von rudimentären, abgeirrten Tuben nehmen, hat doch v. Recklinghausen die frühere Genese wieder für richtig erklärt. Wahrscheinlich ist es, dass beide Erklärungen für verschiedene Fälle richtig sind.

Die typische Parovarialcyste ist sehr dünnwandig. Sie ist stets vom Peritonäum überzogen, der Inhalt ist wässerig und enthält oft kein Albumen. In seltenen Fällen trägt auch die parovariale Cyste Papillen mit einschichtigem Epithel. Die Parovarialcyste ist eine gutartige, nicht recidivirende Geschwulst. Bei Eröffnung des Bauches ist die Parovarialcyste sofort zu diagnosticiren daraus, dass zwei Gefässsysteme zu sehen sind, deren einzelne Gefässe sich kreuzen, die Gefässe des Peritonäums und die der Cyste selbst (vergl. Figur 224, S. 423). Grössere Gefässe führen nicht in die Cyste hinein, so dass man sie meist wie einen schlaffen Sack aus der Peritonäalhülle ohne erhebliche Blutung herausschälen und herausziehen kann. In anderen Fällen ist das Peritonäum fester, bei den Versuchen der Enucleation entstehen Risse.

Ist die Geschwulst gross und schlaffwandig, so schmiegt sie sich so an ihre Umgebung an, dass trotz des ligamentären Sitzes der Uterus seine Stelle bewahrt. Oft aber reicht die Cyste weit im Parametrium nach unten und verdrängt den Uterus etwas seitlich. Auch parovariale Cysten können sich stielen, so dass der Stiel selbst sich dreht, eine Stieltorsion mit ihren charakteristischen Symptomen entsteht und die Cyste abstirbt. Dann wird der Inhalt blutig und die Wandung dunkel, fast schwarz.

Abgesehen von der glattwandigen, dünnwandigen Cyste habe ich wiederholt sehr dickwandige operirt. In einem Falle stellte sich die dickwandige Parovarialcyste als eine Hämatometra lateralis im sehr stark ausgedehnten rudimentären Nebenhorn des Uterus heraus. Vielleicht sind die dickwandigen oder mit wenigen Papillen versehenen Parovarialcysten von rudimentären doppelten Uterusstücken abstammend.

Das Verhältniss der Ovarialgeschwülste zur Nachbarschaft, Stiel, Wachsthum, Adhäsionen, Metamorphosen im Tumor, Cystenruptur[1].

Da das Ovarium frei in die Bauchhöhle hineinragt, so wird auch ein im Ovarium sich entwickelnder Tumor frei in die Bauchhöhle

[1] Werth: A. f. G. XV, 412. — Freund: Berliner klin. Woch. 1878, No. 28. — Baumgarten: Virchow's A. Bd. 97, p. 18. — E. Fränkel: Virchow's A. Bd. 91,

hineinragen. Er hängt am Lig. suspensorium und ovarii proprium. Dabei wird wegen Massenzunahme des Hilus das Mesovarium entfaltet. Die Fimbria ovarica tubae wird auf den Tumor heraufgezogen, die Ala vespertilionis wird entfaltet. Meist bleibt ein kleiner Rest erhalten, so dass die Tube zwar enorm verlängert über den Tumor gezogen, aber doch noch etwas abhebbar ist. Oft ist sie verdickt, ödematös, blutreich, die Fimbrien sehen hochroth aus. Das Lig. ovarii proprium ist bei grossen Tumoren verlängert. Andererseits kann der Tumor so an den Uterus heranwachsen, dass er den ganzen Seitenrand berührt und intraligamentär liegt. Auch das Ligam. rotundum kann auf den Tumor heraufgezogen sein.

Hebt man also die entleerte Cyste heraus, so bildet man durch Zerrung einen „Stiel", in welchem man das Ende der Cyste und zwei dickere Stränge sieht: die Tube und Lig. ovarii, dazwischen ist das Lig. latum so dünn, dass man einen Ligaturfaden mit einem stumpfen Instrument hindurchdrücken kann. Der Stiel wird mitunter 5 bis 10 cm lang und so dünn, dass er mit einem Faden leicht zusammengeschnürt wird.

In anderen Fällen aber wächst der Tumor zwischen den Platten des Lig. latum unmittelbar an den Uterusrand heran. Hebt man die entleerte Cyste heraus, so ist der „Stiel" das Ende der Cyste. In diesen Fällen wird der Uterus seitlich verschoben und erhoben, ja er kann, wie die Tube, an den Tumor herangezogen und ausgezogen, d. h. verlängert sein. Eine auch nah am Uterus gelegte Ligatur fasst den untersten Kreisabschnitt der Cyste leicht mit.

Wächst der Tumor zwischen den Platten des Lig. lat., so kann er sie durchbrechen und nun ohne Bedeckung frei in das Abdomen hineinragen.

Im Stiel verlaufen die ernährenden Gefässe, deren weite Lumina man nach Abtragung der Cyste deutlich in der Schnittfläche sieht.

Multiloculäre Flimmerepithelcysten und maligne Tumoren wachsen mitunter in das Subserosium. Sie verdrängen den Uterus, erheben, vergrössern und verlängern ihn, drücken ihn vorn oder hinten an die Beckenwand. Ebenso wie das Rectum werden die Ureteren verschoben. Sie liegen oft unmittelbar dem Tumor an und werden von der Hand des Operateurs mit dem Tumor in die Höhe gehoben.

Die Flexura sigmoidea oder das Coecum sammt dem Processus vermiformis wird nach oben gedrängt. Ja der Tumor kann das Mesen-

---

p. 499. — Veit: Z. f. G. XV, 163. — Freund: C. f. G. 1889, 745; Samml. klin. Vortr. 361. — Küstner: C. f. G. 1891, 209.

terium auseinanderdrücken, so dass die Dünndarmschlinge über ihm liegt, dass also das entfaltete Mesenterium den extraperitonäalen Tumor umgiebt. Enucleirt man den Tumor, so liegt Psoas und Ureter sichtbar frei.

Auch kann der hinter dem Ligamentum latum liegende Tumor so mit der hinteren Platte des Bandes verkleben, dass es scheint, als läge der Tumor theilweise im Ligament.

Will man sich ein Urtheil über den „Stiel" bilden, so muss man die Schnittwunde des entfernten Tumors betrachten; sie kann 3 cm breit und 10 bis 15 cm lang sein, obwohl es gelang, den „Stiel" zu $^1/_2$ cm Durchmesser zusammenzuschnüren (vergl. Figur 225, S. 423).

Die frei in den Peritonäalraum hineinwachsenden Ovariengeschwülste nehmen verschiedene Lagen ein. Zunächst liegt ein kleiner Ovarialtumor da, wo das Ovarium liegt. Wächst der Tumor, so verdrängt er den Fundus uteri etwas seitwärts und nach vorn. Dann wandert der Tumor — aber nicht immer, namentlich nicht bei perioophoritischen Adhäsionen — nach unten. Diese Wanderung ist die Folge des intraabdominellen centrifugalen Druckes, der Eigenschwere des Tumors, der Schwere der Flexura sigmoidea und des willkürlichen Pressens bei Stuhlgang. Namentlich bei tiefer Douglas'scher Tasche kann ein Tumor, gleichsam in der Beckenhöhle unterhalb des Promontorium gefangen, incarcerirt werden. Es ist richtiger, zu sagen, der Tumor wandert nach unten, als er sinkt nach unten. Die Lageveränderungen des wachsenden Ovarialtumors erinnern an die des retroflectirten, schwangeren, wachsenden Uterus (vergl. Figur 226). Wächst der Tumor mehr und mehr, so hat er keinen Platz im Becken, er fällt, plötzlich oder allmählich, wenn er nicht, wie oben bemerkt, incarcerirt wird, meist symptomlos nach vorn über, wie der spontan sich reponirende, retroflectirte schwangere Uterus. Diese normale Wanderung der Ovarialtumoren, die Freund zuerst beschrieb, findet manchmal nicht statt. Nach meinen Erfahrungen sind es nicht wesentlich die „Adhäsionen", sondern ist es die Straffheit der Bauchdecken, welche die Wanderung hindert, und die Geräumigkeit des Douglasschen Raumes, welche sie begünstigt. Bei Nulliparen ist so wenig Raum im Bauch vorhanden, dass die Geschwulst, nach unten gepresst, im Douglas liegen bleibt. Geschwülste, die selbst in der Narcose durch Druck von der Scheide aus nicht nach oben verschoben werden können, sind bei der Operation oft leicht aus der Beckenhöhle herauszuheben.

Auch an den Uterus werden oft Ovarialtumoren so fest angedrückt, dass man ein Uterusmyom zunächst annimmt. Die Untersuchung in der Narcose erst klärt den Irrthum auf.

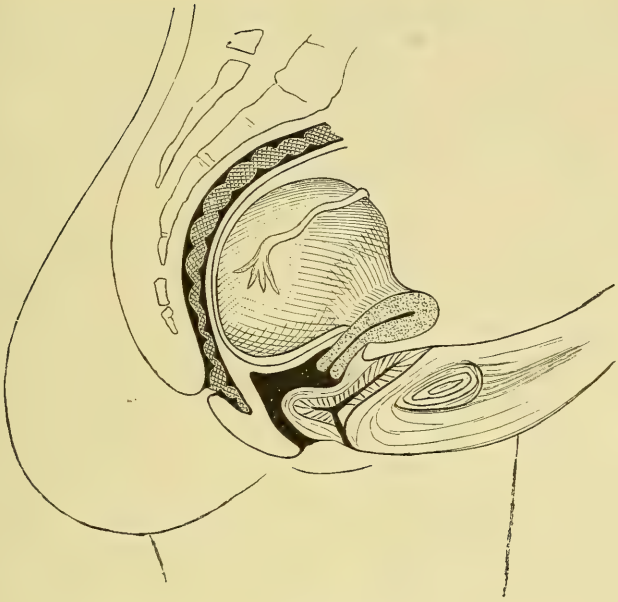

226

Lage des kleinen Ovarientumors im Becken, hinter dem Uterus.

227

Lage eines grösseren Ovarientumors im Bauchraum, vor dem Uterus.

In den meisten Fällen aber, vor Allem bei Pluriparen, steht der Wanderung des Tumors kein Hinderniss im Wege.

Zwei Ovarientumoren hindern sich in ihrer Beweglichkeit. Der kleinere wird gewöhnlich nach unten gepresst, liegt also tiefer als der grosse. Dabei kommt es zur Torsion des Uterus, so dass der Uterus völlig um die Längsachse gedreht und laterovertirt zwischen den zwei Tumoren liegt.

Beim aufrechten Stehen sucht sich der Tumor seine Stütze an der vorderen Bauchwand (vergl. Figur 227, S. 427). Dadurch wird das Lig. latum, der Stiel, gezerrt und verlängert. Die obere Fläche des Tumors kommt nach vorn. Der Tumor dreht sich um einen Quadranten; der Uterus, der früher vor dem Tumor lag, wird nunmehr nach hinten und unten gedrängt. Also muss sich die Verbindung des Uterus und Tumors am Uterus nach hinten, am Tumor nach vorn drehen. Es entsteht eine Spirale. Wächst der Tumor unregelmässig, wächst z. B. der hintere obere Quadrant besonders stark, so dreht sich der Tumor beim Vornüberfallen noch mehr mit seiner oberen Oberfläche nach vorn. Legt sich die Patientin auf den Rücken, so müsste der Tumor sich retrovertiren. Ist aber der Stiel lang und ausgezerrt und der Tumor weit nach vorn umgefallen, verhindern die auf dem Tumor liegenden Gedärme und der intraabdominelle Druck, dass der Tumor die frühere Drehung rückwärts wiederholt, findet er demnach oben keinen Raum zur Rückwärtsbewegung, so schiebt sich der Tumor seitlich und unter dem Stiel nach hinten: der Stiel wird torquirt. Steht nun die Patientin wieder auf, so fällt der Tumor wieder, wie vorher, vorn über, und dreht sich später wieder unter dem Stiel nach hinten. Auf diese Weise können zu einer Torsion mehrere und viele andere Torsionen kommen, die den Stiel völlig zusammendrehen. Stieltorsion kommt auch nach ausgiebigen Untersuchungen kleiner fester Tumoren, bei der Geburt uud der Lageveränderung des sich entleerenden Uterus und bei zufälligen körperlichen Anstrengungen vor.

Küstner fand, dass die Stieltorsion in gesetzmässiger Weise entsteht, nämlich so, dass der Stiel der linken Tumoren zu einer rechtsgewundenen, der Stiel der rechten Tumoren zu einer linksgewundenen Spirale zusammengedreht wird.

Nicht alle Torsionen kann man sich später klar machen. So habe ich bei einem grossen Myom am Uterus die Stieltorsion beobachtet. Vielleicht sind zufällige starke Gasfüllungen des ab- oder ansteigenden Colons, ein Trauma oder ein plötzlicher Lagewechsel der liegenden und sich erhebenden Patientin zu beschuldigen.

Die Stieltorsion hat verschiedene Folgen: zunächst kann durch sie das Nahrungsmaterial abgeschnitten werden, die Cyste verödet. Ich

habe eine solche Cyste von 20 cm langem, dünnem Stiel verödet an der Unterfläche der Leber adhärent gefunden. In anderen Fällen kann die plötzlich eintretende Torsion zum plötzlichen Absterben der Geschwulstmasse führen, dies wiederum zur Erweichung der Wand und zur Ruptur. Oder die Torsion ist mehr eine allmähliche: dann werden die dünnwandigen Venen comprimirt, nicht aber die Arterien. Es kommt im Tumor zu Stauungserscheinungen, der Tumor wächst plötzlich, wird ödematös, oder es findet eine Blutung in die Cyste statt. Wichtig ist, dass durch die nekrobiotischen Vorgänge bei der Torsion das auf dem Tumor sitzende Epithel verloren geht und der Tumor somit leicht mit der Umgebung verwächst. Fast immer hat man, wenn die Diagnose: Torsion, richtig ist, auf viele Adhäsionen zu rechnen. Diese sind lose, flächenartig nach frischer Torsion, oder fest bei langem Bestand. Durch die Verklebung mit dem Darm kommt es nicht zu grossen makroskopischen, wohl aber zu „mikroskopischen“ Communicationen mit dem Darm. Davon ist die Folge eine Vereiterung des Tumors, die nach Torsion oft unter mehr oder weniger heftiger Fieberbewegung beobachtet wird. Dass bei Erweichung des Tumors und Entzündung des Darms Bacterien übergehen können, auch ohne directe Communication, beweisen z. B. die Fälle, wo in dem Tumor Typhusbacillen gefunden sind.

Wächst der Tumor ohne Torsion in der Abdominalhöhle weiter, so liegt er, wie der schwangere Uterus, der Mitte der vorderen Bauchwand an. Einkammerige, sehr schlaffe Cysten liegen wie Ascites im Abdomen. Geschwülste, die aus zwei grossen Cysten bestehen, können mehr breit, wie ein schwangerer Uterus bei Querlage, im Abdomen liegen. Bei sehr grossen Cysten wird das Abdomen vorn allseitig erweitert, die Rippen und der Processus xiphoideus werden nach aussen umgebogen, die Kuppel des Zwerchfells steigt nach oben. In der Bauchhaut kommt es zu Stauung, Oedem und Hypertrophie, Thrombose der Venen und Phlebolithenbildung.

Da zu den Functionen des normalen Epithels auch die gehört, ein Aneinandergleiten der Organe in der Abdominalhöhle zu sichern, so werden alle Gründe, welche zu einer Störung der normalen Functionen führen, auch die ätiologischen Gründe für Adhäsionsbildung sein. Man kann als Gesetz aufstellen: Ist von zwei gegenüberliegenden Peritonäalflächen nur die eine pathologisch, so ist die Entstehung einer Adhäsion nicht nöthig. Nach Resectionen des Netzes, die aseptisch verlaufen, namentlich nach Abbrennen des Stumpfes, stellt sich ohne Adhäsionsbildung die normale Gleitung der Organe wieder her. Liegen aber zwei des Endothels entkleidete Flächen aneinander, so verwachsen sie.

Als Paradigma möchte ich die Verhältnisse nach dem Kaiserschnitt hinstellen. Legt man über die Uteruswunde, bezw. zwischen diese und die Abdominalhöhle das Netz, so entstehen in der Regel keine Verwachsungen. Presst man aber beim Verband die Uteruswunde gegen die Abdominalwunde direct, so entstehen sicher Verwachsungen. Sepsis oder Asepsis haben also zunächst Nichts mit der Adhäsion zu thun. Es giebt auch aseptische feste Verwachsungen, z. B. künstlich bei den zweizeitigen Echinokokkusoperationen u. s. w. Andererseits wird eine Entzündung, noch dazu eine septische, die Function des Endothels noch mehr schädigen als ein aseptisches Trauma, so dass in der That nach Entzündungen Adhäsionen häufig zurückbleiben.

Der Tumor kann mit dem Peritonaeum parietale vorn in grosser Flächenausdehnung verwachsen. Der Druck der Röcke, bezw. Rockbänder, das Stossen gegen den hervorragenden Bauch ist zu beschuldigen, denn sehr grosse, sehr lang bestehende Tumoren sind vorn oft flächenartig verwachsen. Auch mit Milz, Leber, den Därmen, der Gallenblase, dem Processus vermiformis, dem Uterus, der Blase sind Adhäsionen vielfach beobachtet worden. Wachsen zwei Cysten, entweder je eine in einem Ovarium oder auch beide von einem Ovarium ausgehend, so können sie das Netz zwischen sich einklemmen und mit ihm innige Verwachsungen eingehen. Dann nehmen die Netzvenen an Umfang zu, werden bis 1 cm im Durchmesser dick und bringen neues Ernährungsmaterial zum Tumor.

Während Schröder annahm, dass die in den Netzadhäsionen verlaufenden Gefässe den Tumor ernähren können, sah Freund keine Arterien in Adhäsionen und leugnet deshalb die Möglichkeit des Einflusses der Netzadhäsionen auf das Tumorwachsthum. Soweit man klinisch urtheilen kann, spielt ein zufälliges Trauma bei Netz- und anderen Adhäsionen eine grössere Rolle, als man gewöhnlich annimmt.

Junge Flächenadhäsionen sind so lose, dass sie sich wie die Placenta aus dem Uterus lösen lassen, aber es kommen auch schwer zu trennende alte Flächenadhäsionen und noch festere nur mit Messer oder Scheere zu trennende Strangadhäsionen vor. Man muss vorübergehende Verklebungen und definitive Verwachsungen unterscheiden. Das Peritonäum kann z. B. nach einer Verwundung, oder wenn es fest aufeinandergenäht wird, sofort verkleben. Dies ist aber keine definitive Verwachsung, denn die primäre Verklebung kann sich wieder lösen, das Endothel sich regeneriren. Das Aneinandergleiten der Organe stellt sich wieder her. Geht aber das Endothel völlig verloren, so bilden sich feste, weissliche, schwartige Verwachsungen, die nicht wieder verschwinden.

Von pathologischen Veränderungen im Tumor lernten wir schon die Blutstauung und Blutung bei Stieltorsion kennen. Auch andere Gründe veranlassen Blutungen in dem Tumor: so die Zerstörung der Zwischenwände. Dabei kann ein in der Wand verlaufendes Gefäss zerreissen. Oder wenn es vielleicht vorläufig intakt bleibt, wird es bei weiterer Ausdehnung der Cyste durch Verlängerung des Abstandes zwischen seinem Anfangs- und Endpunkte bei einem zufälligen Trauma zerrissen. Die anatomischen Beweise derartiger Gefässreste sind mehrfach bei blutigem Cysteninhalt gefunden. Zuletzt entstehen auch Blutungen in den Cysten nach der Punction. Die Blutung kann aus einem verletzten Gefässe stammen, oder es kann wegen des Horror vacui nach Entfernung des Cysteninhaltes in die sich wieder, durch Elasticität der Cystenwand, entfaltende Cyste bluten.

Ferner vereitern und verjauchen die Cysten. Heutzutage werden wir uns nicht mehr wundern, wenn dies nach einer Punction der Fall ist. Selbst eine unreine Pravaz'sche Spritze bringt in die Geschwulst eine genügende Menge Bacterien, um zur Zersetzung des Cysteninhalts zu führen. Auch Darmadhäsionen, Entzündung, Perforation und Eintreten von Darminhalt in die Cyste bewirken Verjauchung. Aber auch ganz spontan tritt Verjauchung ein. Die Eiterung schreitet mitunter nicht fort, da man Eiterflocken in einer Cyste findet, während die daneben liegenden Cysten unveränderten Inhalt haben. In anderen Fällen wird der ganze Tumor weich, morsch, zerfällt oder wird beim Anfassen leicht zerdrückt. Ist er dann mit der ganzen Umgebung fest verwachsen, so entstehen grosse technische Schwierigkeiten bei der Operation.

Von regressiven Vorgängen finden sich in der Cystenwand und auch auf der Innenfläche Kalkconcremente, die man beim Ueberstreichen mit der Hand als feine Körnchen nachweist. Freilich können diese Kalkconcremente auch mit der specifischen Geschwulstart zusammenhängen (vergl. S. 417). Auch Verfettung der Cystenwand kommt vor, diese wiederum führt zu Erweichung und spontanem Durchbruch oder erleichtert den traumatischen Durchbruch. Das Epithel der inneren Cystenwand fällt ebenfalls nicht selten der Verfettung anheim; sowohl einzelne verfettete, abgestossene Zellen findet man in der Cystenflüssigkeit, als auch grössere Partieen verfetteten Epithels, das noch an seiner Unterlage haftet.

Mit der Verfettung oder Vereiterung hängt die Erweichung der Wand zusammen. Aber auch der Innendruck allein führt bei Colloidbildung zur allmählichen Verdünnung und Usur der Cystenwand. Sie platzt spontan, das Colloid gelangt in die Bauchhöhle, es entsteht Pseudomyxom.

Oft ist die Cystenruptur auch die Folge eines Traumas. Selbst eine dickwandige Cyste platzt z. B. beim Fallen, beim Stoss gegen den Bauch, bei der Geburt oder bei kräftiger Untersuchung durch Palpation.

Geplatzte zusammengefallene Cysten können auch nekrobiotisch lange Zeit im Abdomen symptomlos liegen. Ich habe einigemal solche Cysten exstirpirt. Ihre Wand war weiss, zäh, lederartig, hart. Das angewachsene Netz hatte sequestrirende Rinnen eingefressen und ein Demarkirungsprocess hatte an dem Uterusansatz begonnen.

Ferner kann die Cyste in den Mastdarm perforiren. Dies ist bei kleineren, im Douglas'schen Raume adhärenten Cysten beobachtet. Auch kann sich der Dünndarm anlöthen und in ihn hinein die Perforation stattfinden. Ja sogar in den Magen ergoss sich der Cysteninhalt, wurde ausgebrochen, und der Tumor wurde nicht mehr gefühlt. Sehr selten bricht der Tumor nach Blase, Vagina oder der äusseren Haut durch. Hier wiederum am häufigsten durch den Nabelring. Besteht complicirender Ascites, so wird nicht selten durch diesen der Nabelring erweitert und die Haut blasenförmig hervorgewölbt. Sie platzt sogar von Zeit zu Zeit spontan, so dass sich der Ascites öfter nach aussen ergiesst.

Symptome und Verlauf.

Kleine bis faustgrosse, frei bewegliche Ovarientumoren machen keine Symptome. Wächst der Tumor, so kommt es darauf an, ob er weich, schlaffwandig oder fest und hart ist. Die ersteren schmiegen sich überall an und können Mannskopfgrösse erreichen, ohne dass irgend ein Symptom vorhanden ist. Die Kranke befindet sich ebenso wohl, wie eine Gravide mit gleichgrossem Uterus, ja noch besser, denn es fehlen subjective Erscheinungen. Verdrängt aber ein intraligamentär entwickelter Tumor den Uterus, so entstehen schon bei sehr kleinen Geschwülsten Schmerzen im Becken.

Feste Geschwülste, Dermoide, Sarcome, Fibrosarcome reizen das Peritonäum. Nicht selten bestehen sie aber lange Zeit symptomlos, bis eine nach einer starken Anstrengung eintretende, circumscripte Peritonitis einen ganz plötzlichen Krankheitsbeginn vortäuscht. Entsteht dann eine Verklebung des Tumors an das Peritonäum, so führt diese Verklebung zu immer neuen Reizen, ferneren Dislocationen oder Bewegungshemmnissen. Liegt ein Ovarientumor in der Tiefe des Beckens, so schiebt er den Uterus in eine pathologische Antepositio. Es entsteht häufiger Urindrang.

Ebenso drückt der Tumor hinten, macht Ischias durch Druck auf die Nerven, Beckenschmerzen und Schwierigkeiten bei der Defäcation.

Uebersteigt die Grösse des Tumors die Grösse eines hochschwangeren Uterus, so werden die physiologischen Functionen der Organe der Bauchhöhle gestört. Der Magen ist nicht im Stande, eine grössere Quantität Nahrung aufzunehmen. Die Verdauung ist verlangsamt. Mechanisch und consensuell besteht Obstruction. Diese verminderte Appetenz und Assimilation bei dem Verbrauch massenhaften Ernährungsmaterials zum Aufbau der schnell wachsenden Neubildung bewirken ein Missverhältniss zwischen Einnahme und Ausgabe: die Patientin wird marastisch.

Auch Respirationsbeschwerden stellen sich ein. Die Basis des Zwerchfells wird breiter, die Kuppe nach oben gedrängt, so dass die Lunge direct comprimirt wird. Dadurch ist ihre innere Oberfläche kleiner, die Anzahl der Athemzüge nimmt zu, es tritt Kurzathmigkeit ein. Am stärksten wird die Dyspnoë bei Complication mit Schwangerschaft; hier musste, um drohendem Lungenödem vorzubeugen, die Punction der Cyste öfter gemacht werden. Der Typus der Athmung wird ein rein costaler. Die unteren Rippen sind nach aussen umgebogen. Das sieht man am besten nach Entfernung eines grossen Tumors bei der Operation.

Ja bei Kindern biegen grosse Abdominaltumoren die Darmbeinschaufeln nach aussen.

Die Veränderung des intraabdominellen Druckes führt auch zu Symptomen von Seiten der Circulationsorgane. Der Tumor kann direct auf die Venae iliacae drücken, dadurch den Rückfluss des Blutes aus der unteren Extremität hindern, so dass Oedeme entstehen. Auch das erschwerte Einfliessen des Blutes der unteren Extremitäten in die unter erhöhtem Druck stehende Abdominalhöhle führt, wie bei der Schwangerschaft, zu Stauungserscheinungen in den Beinen und an der unteren Bauchgegend. In allen Fällen von bedeutenden Oedemen der unteren Extremitäten wird man sorgfältig die Differentialdiagnose zwischen Stauungsödem und einer Complication mit Nieren- oder Herzkrankheiten zu stellen haben.

Fast bei jedem grösseren Abdominaltumor finden sich spontane Schmerzen: Reizung des Peritonäums. Auch ein Reiben, wie bei Pleuritis sicca, als „Colloidknarren“ gedeutet, ist oft zu hören, bezw. zu fühlen.

Was die den einzelnen Formen der Ovarientumoren charakteristischen Symptome anbelangt, so ist Folgendes zu sagen. Beim Hydrops des Graaf'schen Follikels fehlen oft alle Symptome. Dermoidcysten machen leicht Stieltorsion, vereitern häufiger als andere Cysten, bewirken circumscripte Peritonitis, Adhäsionsbildung, Perforation nach dem Dickdarm. Namentlich nach Geburtstrauma oder bei fieberhaftem Puerperium. Bei festen Tumoren, z. B. Sarcom und Carcinom, ebenso

wie beim Oberflächenpapillom tritt die Ascitesbildung in den Vordergrund. Bei den in das Beckenzellgewebe wachsenden Ovarialcarcinomen entstehen Schmerzen in den Beinen. Bei allen malignen und schnellwachsenden Tumoren leidet bald das Allgemeinbefinden. Die gedrückte Gemüthsstimmung verleiht der entkräfteten Patientin einen traurigen Gesichtsausdruck, welchen man als Facies ovarica beschrieb.

Die Parovarialcysten machen oft, wenn sie noch tief sitzen und den Uterus verdrängen, Schmerzen. Haben sich die Cysten in den Bauchraum emporgehoben, so kann jedes Symptom fehlen.

Im Verlaufe der Ovarientumoren kommen eine Anzahl Ereignisse vor, welche ganz bestimmte Symptome machen. Schon oben erwähnten wir die Stieltorsion (S. 428). Im günstigsten Falle tritt das Ereigniss so allmählich ein, dass zwar der Tumor nicht weiter wachsen kann, aber doch noch genügend ernährt wird, so dass er nicht abstirbt. Auch in diesen Fällen traten fast stets Schmerzen ein, obwohl Peritonitis noch fehlt. Andererseits kann bei Ernährung durch Adhäsionen nach einer Peritonitis der Tumor weiterwachsen, obwohl er sich nach und nach von seiner alten Ernährungsquelle loslöst. Solche „stiellose" Ovarientumoren sind mehrfach gefunden.

Bei einer plötzlichen Stieltorsion treten starke peritonitische Schmerzen, Collaps, Incarcerationssymptome, ileusähnliche Erscheinungen ein. Ergoss sich Blut in die Cyste, so kommt es ausserdem noch zu den Erscheinungen acuter Anämie. Machte die Cyste vorher keine Symptome, so meint die Kranke oder auch der Arzt, die Cyste sei plötzlich entstanden oder — was allerdings oft richtig ist — sie sei plötzlich viel grösser geworden.

Auch die normale Wanderung des Ovarientumors macht mitunter Symptome. So findet man z. B. bei straffen Bauchdecken nur im Douglas'schen Raume ein Tumorsegment, das kaum sofort als Ovarialtumor zu diagnosticiren ist. Combinirt ist wegen der Straffheit der Bauchdecken und der Weichheit der Cyste wenig zu fühlen. Jetzt fällt der Tumor in die Bauchhöhle hinein, es entstehen dabei heftige Schmerzen, der Douglas'sche Raum wird frei, und nunmehr ist ein fast mannskopfgrosser Tumor deutlich zu diagnosticiren. Die Kranke glaubt, er sei in dieser Zeit ganz plötzlich entstanden.

Die Nähe des Darms führt mitunter auch ohne Torsion des Stiels zu Vereiterungen und Verjauchungen, so dass neben dem Collaps noch hohes Fieber eintritt. Schon bei dauernd hoher Pulsfrequenz hat man an Eiterinhalt in der Cyste zu denken.

Rupturirt der aseptische Tumor, so kann im günstigsten Falle eine erheblich grössere Menge entleerten Urins darauf hinweisen, dass der Inhalt vom Peritonäum aufgesaugt und auf dem Wege der Circu-

lationsorgane entfernt ist. Ja, in sehr vielen Fällen macht die Ruptur gar keine Symptome. Tritt aber gleichzeitig Blutung ein, so kommt es zu Collapserscheinungen. Bei der Untersuchung vorher und nachher fällt auch die Formveränderung des Unterleibes bezw. das Verschwinden des Tumors auf. Rupturirt der vereiterte Tumor, so tritt plötzlich universelle Peritonitis ein, die aber nicht etwa stets übeln Ausgang bewirkt. Habe ich doch selbst in einem Falle von Ruptur der Gallenblase, die durch den Gallengehalt des Ascites bewiesen war, günstigen Ausgang beobachtet.

Da bei der Mehrzahl der Fälle nur ein Ovarium erkrankt ist, so fehlen typische Menstruationsanomalien. Aus eben dem Grunde ist Conception möglich. Andererseits entsteht bei bösartigen Tumoren durch Zerstörung des Ovarialparenchyms und auch bei sehr grossen gutartigen durch Kachexie Amenorrhoe.

Der Verlauf ist ein langsamer. Ein Ovarientumor wächst in der Regel nicht so schnell wie der schwangere Uterus, wenn nicht eine innere Blutung oder eine Stieltorsion stattfand. Um die Grösse des hochschwangeren Uterus zu erreichen, braucht ein Tumor meistentheils $1^1/_2$ bis 2 Jahre. Teratome dagegen wachsen, namentlich bei intercurrenter Schwangerschaft, oft unglaublich schnell, jedenfalls schneller als der schwangere Uterus.

Sagt eine Kranke, sie habe die Geschwulst $^1/_2$ Jahr, so kann man in der Regel $^1/_2$ Jahr oder mehr hinzurechnen, denn als der Tumor kleiner war, machte er keine subjectiven Erscheinungen. Die Kranke datirt aber die Erkrankung erst von dem Momente der subjectiven Erscheinungen ab.

Der Hydrops des Graaf'schen Follikels erreicht keine erhebliche Grösse. Schon Cysten von 3 bis 4 cm Durchmesser bleiben oft constant oder platzen und verschwinden.

Das Oberflächenpapillom führt durch Ascites und ausgedehnte Impfmetastasenbildung auf dem Peritonäum den Tod herbei.

Bei nicht operirten proliferirenden Tumoren endet das Leben nach 3 bis 5 Jahren unter dem oben geschilderten Marasmus. Torsion, Ruptur, Blutung und Verjauchung können schon eher den Tod bedingen.

Naturheilung ist bei gutartigen Tumoren möglich. Virchow und Rokitansky haben Reste von Tumoren in Form von Cystenconglomeraten mit colloider Füllung in Pseudomembranen eingebettet weit entfernt vom Uterus am Peritonaeum parietale gefunden. Auch Verödung durch Verkalkung kommt vor.

Beim Carcinom des Ovariums sah ich, ehe Amenorrhoe eintrat, auch andauernde Menorrhagie, die zur Metrorrhagie wurde. Später ist das schnelle Wachsthum der Geschwulst bei gleichzeitiger Consumption des Körpers hier ebenso charakteristisch, wie für alle anderen Carcinome. Ascites fehlt selten. Nach jeder Punction füllt sich der Leib schnell wieder an, und der Tod erfolgt spätestens zwei Jahre nach Entdeckung der Geschwulst. Wächst aber der Tumor infiltrirend nach unten, so fehlt auch Ascites, ja ich habe einige Male grosse, doppelseitige Carcinome ohne eine Spur von Ascites operativ entfernt. Der Ascites spricht also für das Carcinom, das Fehlen des Ascites nicht sicher dagegen. Andererseits findet man bei Austritt von Tumorinhalt aus gutartigen Cysten oft ganz erhebliche Mengen eines seropurulenten Bauchinhalts. Dabei fehlt später das Fieber und jedes Symptom, das nicht durch die Ueberausdehnung des Bauches zu erklären ist.

Wachsen die Metastasen in die Darmserosa, so entstehen auch Durchfälle, Schmerzen, fortwährende stürmische Peristaltik.

Kaum wird man über den Verlauf der Fibrome etwas Bestimmtes sagen können. Sarcome können nebst dem Ascites verhältnissmässig lange bestehen.

Wie schnell Dermoide wachsen, weiss man nicht. Doch sah ich einige Fälle, nach denen ich ein schnelles Wachsthum annehmen muss. So beobachtete ich 2 mannskopfgrosse Dermoide, die in einem halben Jahre von Faustgrösse an herangewachsen waren. In einigen Fällen platzte bei der Untersuchung der Tumor, so dass ich ihn am anderen Tage nicht mehr fand. Schon nach 3 Monaten hatte er wieder, nach spontaner Heilung der Rupturstelle, über Faustgrösse erreicht. Andererseits existiren auch sichere Beobachtungen, dass Embryome jahrzehntelang im Wachsthum stillstanden. Es hängt dies wohl vom Innendruck ab, der ein Wachsthum der Retentionsgeschwulst nicht zulässt.

Die carcinomatöse Degeneration ist durchaus nicht selten. Ich habe in einigen Fällen, wo deutlich Dermoidinhalt durch den Mastdarm abging, leider die Exstirpation hinausgeschoben, weil ich Naturheilung erwartete. Die Patientinnen gingen an Carcinose zu Grunde, die von dem degenerirten Dermoid aus im Darm, Magen und auf dem Peritonäum Metastasen gebildet hatten. Demnach möchte ich den „gutartigen“ Charakter dieser Geschwülste klinisch nicht gelten lassen.

Bei Schwangerschaft[1] ist der wechselseitige Einfluss ein verschiedener. Ein Tumor wächst unter dem Einfluss der Schwanger-

[1] Puchelt, Commentatio de tumoribus etc. Heidelberg 1840, Mohr. — Litzmann: Deutsche Klinik 1852, No. 38 ff. — Schröder: Z. f. G. V. — Staude: C. f. G. 1888, 217. — Gördes: Z. f. G. XX, 100. — P. Ruge: Z. f. G. XIV, 391.

schaftshyperämie schnell, aber er kann auch unverändert bleiben; sogar ohne oder mit Stieltorsion absterben. Die Raumbeeinträchtigung führt bei grossen Cysten zu Dyspnoë. Bei der Geburt kann ein grosser Tumor in den Peritonäalraum, ohne Symptome zu machen, platzen. Trotz colossaler Ausdehnung des Leibes verläuft die Geburt günstig. Kleine, namentlich harte und sehr bewegliche Tumoren (Dermoide) gelangen nicht selten unterhalb des vorliegenden Kindstheils in den Douglas'schen Raum. Dann steht der Muttermund vorn oder seitlich hoch oben, und der Geburtscanal ist verlegt. Ist die Reposition, welche stets in Narcose versucht werden muss, unmöglich, so kann auch die Geburt mechanisch unmöglich sein. Dann muss man unter ungünstigen Verhältnissen laparotomiren, oder den den Douglas'schen Raum stark herab pressenden Tumor von der Vagina eröffnen, um die Geburtswege frei zu machen.

Platzt der Tumor bei inficirter Wöchnerin, so kommt es zu Sepsis. Allein die Quetschung des Tumors führt zu Adhäsionen und zu Bacterieninvasion in den Tumor, so dass er vereitert.

Auch vom Darm kann die Vereiterung ausgehen. So z. B. beim Typhus. Darmgeschwüre führen zur Serosareizung, diese zu Adhärenz an einer Cyste. Durch die entzündete Wunde treten Coli- und Typhusbacillen über, die man beide in der Cyste gefunden hat.

Ovariotomien, selbst doppelseitige, sind in der Schwangerschaft sehr oft mit gutem Erfolge ausgeführt. Tritt nicht Sepsis ein und wird der schwangere Uterus nicht zu sehr maltraitirt, so bleibt die Schwangerschaft ungestört.

Diagnose.

Wie bei jeder gynäkologischen Untersuchung tastet zuerst zum Zwecke der allgemeinen Orientirung die eine Hand den Bauch. Man sucht sich die Symphyse, Nabel, die Spinae anteriores superiores, ohne den Leib zu entblössen, auf, und weist damit nach, ob ein Abdominaltumor vorhanden ist oder nicht. Sodann gehen, wenn möglich, zwei Finger einer Hand in die Vagina, während die äussere Hand auf dem Bauche liegen bleibt.

Man sucht nun die Ränder des Uterus auf, um die Ovarien zu finden. Oft kann man Tube und Ovarium deutlich differenziren, oft auch nicht, namentlich nicht bei einem Conglomerattumor, der aus beiden Organen sich zusammensetzt. Gelingt es nicht, sich ein völlig klares Bild der inneren Genitalien zu machen, sind z. B. die Bauchdecken dick oder hart, die Därme aufgetrieben, ist die Berührung schmerzhaft, so untersucht man in Narcose.

Scheut die Kranke die Narcose, oder hat man selbst Bedenken, so lässt man stark abführen und explorirt nun, nachdem die Patientin unmittelbar nach einem Bade sich ins Bett legte. Jedenfalls scheue ich bei schwachen Kranken eine 2malige Narcose innerhalb 2 bis 3 Tagen. Es ist ja dann auch ohne Kenntniss der Einzelheiten genügend, dass man einen Tumor, der operirt werden muss, fand. Man spart sich den schwächenden Einfluss der langen Untersuchung und der Narcose, da man nach Eröffnung des Leibes mit einem Blick Alles das sieht, das man früher kaum fühlen konnte.

Bei der Differentialdiagnose kommen alle Tumoren des Douglas'schen Raumes in Betracht. Bei Berücksichtigung der Anamnese, bei Untersuchung in Narcose nach Entleerung des Darms, namentlich bei wiederholter Untersuchung, die das Wachsen oder Nichtwachsen des Tumors beweisen, wird es wohl immer gelingen, die Diagnose zu stellen.

Es kommen in Betracht: Hämatocelen und Extrauterinschwangerschaft. Dabei finden sich Zeichen der Schwangerschaft, permanenter Abgang dunklen Blutes. Der Tumor ist weich, nicht so prall elastisch, nicht zu dislociren, empfindlich. Es bestehen spontane Schmerzen, acute Anämie. Sogenannte Kapselhämatocelen sind oft nur durch die Anamnese von Ovarialtumoren zu unterscheiden.

Retroflexio uteri gravidi: Auffallende Weichheit und Eindrückbarkeit, Symptome der Schwangerschaft. Irrthümer kommen vor bei Abknickung des Uterus mehr seitwärts und harter langer Cervix. Die Anamnese ist wichtig. Vor Allem aber eine Untersuchung nach 3 oder 4 Wochen.

Exsudate: Anamnese, fieberhafter Beginn nach Abort, Wochenbett oder intrauteriner Behandlung. Noch vorhandenes Fieber!

Bei Parametritis: Typische Lage seitlich, dicht an der Vagina. Klopfende Arterien. Nicht deutliche Abgrenzung an den Beckenknochen.

Bei Perimetritis: Füllung des Douglas'schen Raumes. Dabei ergiebt die Anamnese Fieber, schmerzhaften Beginn. Es besteht vielleicht noch Fieber. Irrthümer sind nicht ausgeschlossen. So giebt es einen Hydrops saccatus peritonaei, wo sich nur seröse Flüssigkeit in einem membranös abgeschlossenen Douglas'schen Raume ansammelt. Wächst eine Cyste im Douglas fest und ist sie nicht zu dislociren, so kann man beide Zustände verwechseln. Ebenso kann eine alte grosse, adhärente Hydrosalpinx, wenn die Bauchwand dick und das Ovarium nicht zu fühlen ist, zu Verwechselung Veranlassung geben.

Uterusmyome, die meist härter sind, können schwer verwechselt werden. Die soliden Ovarientumoren sind mehr unregel-

mässig auf der Oberfläche, aber es giebt auch völlig glatte, nierenförmige Carcinome und Sarcome. Der Ansatz am Tubenwinkel des Uterus, das Ovarialband, der Ascites lassen den Ovarientumor diagnosticiren.

Dass es immerhin seltene Fälle giebt, bei denen Irrthümer vorkommen, lehrt die alltägliche Erfahrung. Da aber schliesslich die Laparotomie doch gemacht werden muss, ist die Differentialdiagnose praktisch nicht so sehr wichtig.

Fühlt man bei der ersten orientirenden Betastung des Bauches einen Tumor, so muss der Bauch völlig frei gemacht werden. Corset und Röcke sind zu entfernen, am besten lässt man die Patientin sich ins Bett legen, so dass man Füsse, Lungen, Herz gleich mit untersuchen kann.

Wie der innere Kliniker stets in bestimmter Reihenfolge die Brustorgane percutirt und auscultirt, so muss auch der Gynäkologe nach ganz bestimmter Reihenfolge vorgehen. Namentlich der Anfänger! Sonst vergisst man leicht etwas Wichtiges, und muss, um das Vergessene nachzuholen, die immerhin lästige Untersuchung wieder von vorn anfangen. Die Reihenfolge ist folgende: Inspection, Mensuration, Palpation, Percussion, Auscultation, combinirte Palpation, Punction.

Durch die Inspection stellt man im Allgemeinen die Form des Bauches fest. Der Ovarientumor macht den Leibesumfang unterhalb des Nabels gross. Oft sieht man deutlich die Conturen mehrerer Cysten durch die äussere Haut. Bei Ascites ist der Leib breiter und niedriger, flächenhaft. Bei Schwangerschaft ist die Nabelgegend hervorgewölbt, Schwangerschaftsnarben und Pigmentation der Linea alba sind deutlich, Kindsbewegungen und Herztöne sind wahrzunehmen. Bei grossen Ovarientumoren ist die Haut sehr gespannt, die Haare rücken auseinander, die Venen werden wegen der Abmagerung deutlich, sogar Phlebolithen sind bei sehr alten Tumoren zu sehen und zu fühlen. Oft bildet sich eine elephantiasische Verdickung des Hängebauches aus.

Die Mensuration macht man namentlich, um in der Krankengeschichte einen Anhaltspunkt für die Beurtheilung der Grösse zu haben. Man kann dadurch mathematisch der Patientin die Grössenzunahme, somit die unbedingte Nothwendigkeit der Operation beweisen. Man kann durch die Messung, wenn auch nicht sicher, entscheiden, ob die Cyste rechts oder links sitzt. Ist die Entfernung vom Nabel zur Spina ilei anter. sup. z. B. rechts grösser als links, so spricht dies für rechtsseitige Provenienz. Die üblichen Maasse sind: Processus xiphoideus — Nabel — Symphyse. Spina ilei anterior superior, rechts und links zum Nabel. Grösster messbarer Leibesumfang. Leibesumfang gerade über den Nabel gemessen. Die gewonnenen Zahlen müssen sich in jeder Krankengeschichte finden.

Bei der Palpation fühlt man die grossen, aneinanderliegenden Cysten durch die dünnen Bauchdecken; doch kann auch bei fetten Personen oder zu grosser Spannung jedes genaue Durchfühlen unmöglich sein. Hierauf versucht man Fluctuation zu erregen. Bei Ascites schlägt die Welle am leichtesten an, jedoch auch bei schlaffwandigen Ovarialcysten, namentlich bei den Parovarialcysten gelangt die Welle blitzschnell an die andere Seite. Sind die Räume einer mehrkammerigen Cyste klein, so findet man keine Fluctuation. Sie kann auch bei dünnflüssigem Inhalt dann fehlen, wenn die Cyste stark gespannt ist, z. B. kurz nach der inneren Blutung. Bei mehreren Cysten prüft man die Fluctuation nicht nur von rechts nach links, sondern schräg, von oben nach unten und vom Bauch nach dem vaginalen Tumorabschnitt hin.

Schwimmt ein kleiner fester Tumor in massenhaftem Ascites, so bewegt man die Geschwulst zwischen beiden Händen; man lässt sie ballotiren. Dabei nimmt man wahr, welches Ende des Tumors sich am leichtesten bewegt, ob also der Tumor oben oder unten festsitzt. Sind die Verhältnisse wegen des Ascites zu undeutlich, so wird, wenn man nicht gleich laparotomirt, nach Ablassen der Flüssigkeit palpirt. Oft kann man feste Theile erst nach der Punction fühlen.

Bei der Percussion beginne ich auf der hervorragendsten Stelle des Abdomen. Der erste Schlag schon ist oft beweisend: leerer Schall, Tumor; sonorer Schall: Därme also Ascites. Man percutirt radiär von dem höchsten Punkt nach oben, unten, rechts und links; und in allen Radien.

Man stellt also fest, wie sich die Därme zu dem Tumor verhalten. Vor dieser Untersuchung sind Abführmittel zu geben, wenigstens Clystiere, um das Colon leer zu haben. Ein aufgeblähtes Colon führt zu Irrthümern. Umgekehrt kann man z. B., will man einen Nierentumor erkennen, das Colon aufblähen, um seine Lage zum Tumor zu bestimmen. Man markirt sich die Grenzen mit Tusche. Beim Ovarialtumor ist die Mitte des Leibes gedämpft, an den Seiten dagegen ist der Schall sonor. Auf dem Ascites schwimmen die lufthaltigen Därme, so dass oben Darmton, an den Seiten leerer Schall nachgewiesen wird. Wenn aber Ascites die Ovarialcyste complicirt, so ist auch die Gegend des Colon gedämpft. Bei viel ascitischer Flüssigkeit ist das Mesenterium nicht lang genug, um die Därme oben aufschwimmen zu lassen. Die Flüssigkeit reicht noch über die Därme hinaus, sie liegen den Bauchdecken nicht an. Der Percussionsschall ist leer. Man drückt deshalb die Hand so tief als möglich und gelangt nun bei der sogenannten tiefen Percussion auf die lufthaltigen dünnen Därme. Auch ist es wichtig, zu erforschen, wie sich die Fluctuation zu den

durch die Percussion gewonnenen Resultaten verhält. Schlägt die Flüssigkeitswelle da leicht an, wo Darmton constatirt wurde, so spricht dies für Ascites.

Hierauf wird die Palpation und die Percussion in Seitenlage ausgeführt. Sehr schlaffwandige, vielleicht schon einmal geplatzte und halb entleerte Cysten liegen, der hinteren Bauchwand angeschmiegt, wie Ascites im Leib. Man markirt mit farbigem Stift die Dämpfung auf der äusseren Haut und legt nun die Patientin auf die Seite. Bei Ascites muss die obere Seite frei sein, bezw. Darmton ergeben. Beim Ovarialtumor ist dies nicht der Fall. Auch aus der Schnelligkeit, mit welcher das veränderte Ergebniss der Percussion bei Lagewechsel eintritt, kann man Schlüsse machen. Ascites wechselt schnell die Localität. Durch Massiren befördert man den Abfluss des Ascites in die untere Bauchhälfte.

Bei der Palpation fühlt man öfter das sogenannte Colloidknarren (Olshausen). Ein fast identisches Geräusch nimmt man manchmal bei frischer Verklebungs-Peritonitis wahr.

Alte Adhäsionen können die Diagnose erschweren. So sah ich einen Fall, bei dem man, wenn die Patientin eine Zeit lang gegangen war, eine schlaffe Cyste durch Percussion und Palpation nachweisen konnte. Am Morgen dagegen war die Cyste nicht vorhanden, sondern die ascitische Flüssigkeit war aus einem Hydrops saccatus peritonaei durch eine kleine Oeffnung in die andere Peritonäalhöhle abgeflossen. Eine Probeincision bewies später das Nichtvorhandensein einer Cyste.

Die Auscultation ist wegen der Differentialdiagnose mit Schwangerschaft nöthig. Das Placentargeräusch findet sich ausser bei Schwangerschaft auch bei grossen Myomen, selten bei Ovarientumoren. Ferner würde man bei zweifelhaften Tumoren forschen, ob etwa vor dem scheinbar den Bauchdecken anlagernden Tumor Darmgeräusche zu hören wären; dies deutet auf Nierentumoren hin. In unklaren Fällen füllt man den Mastdarm mit Luft oder Wasser stark an. Dabei sieht oder fühlt man bei dünnen Bauchdecken den sich schnell füllenden Darm als wurstartige Erhöhung über dem Tumor. Oder man palpirt den sich füllenden Darm, bei dem verschiedenen Druck Gurren erzeugend.

Hierauf nimmt man die Vaginalexploration vor. Der Uterus liegt bei mittelgrossen oder im Douglas fixirten Tumoren meist vorn, an die Symphyse angepresst und elevirt. Bei parovarialen Cysten findet man oft extramediane Stellung des Uterus. Bei grossen Ovarialtumoren liegt der Uterus in der Regel hinter dem Tumor. Ist das Uteruscorpus gar nicht zu fühlen, so sondirt man in verschiedenen Positionen mit oder ohne Hülfe der Specula.

Um zu entscheiden, ob die Ovariotomie leicht oder schwer, also prognostisch günstig oder ungünstig ist, hat die Lage des Uterus eine Bedeutung. Liegt der Uterus hinter dem Tumor retrovertirt, so ist das Fehlen von Adhäsionen und eine leichte Operation wahrscheinlich. Liegt der Uterus aber bei grossen Tumoren vorn oder lateral, so ist zunächst nochmals genau zu untersuchen, ob nicht etwa der Tumor parovarial, intraligamentär oder carcinomatös ist. Jedenfalls ist die Wanderung des Tumors von unten hinten nach vorn oben durch irgendwelche Einflüsse behindert gewesen, und man darf nicht hoffen, eine ganz leichte Operation zu haben. Ist die Portio nicht oder sehr schwer zu erreichen, völlig elevirt und anteponirt, so bestehen grosse Adhäsionen oder der Tumor ist im Subserosium entwickelt. Auch die Länge der Uterushöhle ist von Wichtigkeit. Auffallende Verlängerung des Uterus spricht für Anlagerung der Cyste, bezw. für Papillom und intraligamentären Sitz, also im Allgemeinen für Bösartigkeit der Geschwulst.

Nunmehr verschiebt man den Tumor von rechts nach links bezw. umgekehrt, während ein Finger am Uterus und dem vaginalen Abschnitt des Tumors liegt. Oder ein Assistent verschiebt den Tumor, erhebt ihn auch und zieht ihn nach oben. Während ein Finger am vaginalen Tumorabschnitt liegt, versucht die andere Hand Fluctuation zu erzeugen. Man sucht dicht über dem Pecten pubis einzudringen, um den Zusammenhang des Tumors mit dem Uterus festzustellen.

Eine hochwichtige Methode — die Freund zuerst empfahl — ist die Exploration bei Beckenhochlagerung. Tumoren, die von oben kommen, z. B. Leber, Milz, Nierengeschwülste, sinken allmählich nach oben, das Becken wird frei, man kann jetzt combinirt die inneren Genitalien fühlen, abtasten und nachweisen, dass der Tumor nicht von hier ausgeht. Grosse obere Tumoren, selbst Milztumoren sind — ohne Narcose — in Rückenlage oft so an die Genitalien angepresst, dass man sie für verwachsen mit dem Uterus halten musste.

Sehr vortheilhaft ist es, die Portio mit einer Zange zu ergreifen. Ein Assistent zieht kräftig mit dieser Zange den Uterus herab. Nun untersucht man combinirt und kann dabei nachweisen, dass der Tumor entweder dem Zuge folgt oder nicht. Im ersteren Falle hängt der Tumor mit dem Uterus zusammen. Im letzteren Falle gelingt es sogar, combinirt den Fundus uteri abzutasten und festzustellen, dass der Tumor gar keinen Zusammenhang mit dem Uterus hat.

Zu diesen Methoden ist meist, schon wegen der Schmerzhaftigkeit und um die Bauchpresse unwirksam zu machen, Narcose nöthig.

Als selbstverständliches Gesetz gilt bei allen Abdominaltumoren, dass die Stelle der grössten Beweglichkeit resp. Verschieblichkeit dem

Ansatzpunkte entgegengesetzt ist. So kann man einen Nierentumor, der in die Bauchhöhle wuchs, unten, einen Uterustumor oben, am leichtesten verschieben.

Sind die Bauchdecken sehr dick, so dass die Palpation nichts ergab, so ist folgende Methode gut: nach Entleerung der Blase legt man zwei Finger in das vordere Scheidengewölbe so hoch wie möglich. Nunmehr drückt die äussere Hand schnell und kräftig auf den Bauch, ungefähr in Nabelhöhe. Dann fühlt man vaginal den unteren Tumorabschnitt, weil hier die Zwischenwand sehr dünn ist. Unten befindet sich eine Wand von 1 bis $1^1/_2$ cm, oben von 6 bis 8 cm zwischen Hand und Cyste. Unten die weiche Vagina, oben das parallelastische Fett der Bauchdecken.

Sollte nach Erschöpfung aller Mittel Unklarheit über die Natur des Tumors bleiben, so entnimmt man durch die Punction[1] dem Tumor Flüssigkeit, am besten mit einer Pravaz'schen Spritze. Die Canüle bleibt, nachdem die Spritze vollgesogen ist, stecken, man zieht von ihr die Spritze ab und entleert in ein Schälchen. Die Spritze wird mit zurückgeschobenem Stempel wieder an die Canüle angeschoben und eine neue Spritze voll Flüssigkeit entfernt. So kann man 10 bis 20 Spritzen nach einander heraussaugen, eine zur diagnostischen Untersuchung genügende Menge.

Die Flüssigkeit des Hydrops des Graaf'schen Follikels enthält reichlich Eiweiss, die der parovialen Cysten ist wasserhell, enthält Kochsalz, sehr wenig Eiweiss und setzt nichts ab. Die organischen Bestandtheile kann man durch eine Harncentrifuge ausscheiden. Nach Traumen, Punctionen oder Stieltorsion ist die Flüssigkeit blutig, chocoladenfarbig, mit Gerinnsel vermischt. Specifisches Gewicht 1002 bis 1008, dasselbe kann aber bei Blutbeimischung bis 1023 steigen.

Beim gutartigen Kystom werden colloide, dickflüssige, aber auch dünnflüssige Massen gewonnen. Ja in verschiedenen Cysten eines Tumors ist verschiedener Inhalt. So kann eine Cyste Eiter, eine Colloid, eine Fett (Dermoid), eine seröse Flüssigkeit enthalten. Die Farbe ist bei Blutgehalt roth, braun bis schwarz, bei Eiter gelb, bei Cholesterinmassen weisslich schillernd. Mikroskopisch findet man die charakteristischen Cylinderzellen, mitunter auch Flimmerzellen, ferner zerfallene oder Pseudomucinzellen mit seitlich verdrängtem oder ganz fehlendem Kern („siegelringartige Zellen"), Detritus, geschrumpfte und

[1] Spiegelberg: Mon. f. G. XXXIV; A. f. G. I, 64. — Huppert: Prager med. Woch. 1876, 17. — Gönner: Z. f. G. XI, 103. — Westphalen: A. f. G. VIII. — Waldeyer: A. f. G. I. — Gusserow: A. f. G. IX. — Pfannenstiel: A. f. G. XXXVIII, 407.

frische, rothe Blutkörperchen, aus ihnen stammende Pigmentschollen, Eiterkörperchen und Cholesterintafeln. Specifisches Gewicht 1015 bis 1030.

Freier Ascites ergiebt eine dünne, hellgelbe bis grünlich-gelbe Flüssigkeit mit Fibringerinnseln. Beim Stehen an der Luft coagulirt mitunter der Ascites, beim Kochen fällt viel Eiweiss aus. Mikroskopisch finden sich weisse und fast immer einige rothe Blutkörperchen. In den Fällen aber, wo der Ascites vom Oberflächenpapillom oder Carcinom, oder gar von Carcinose des Peritonäums herrührt, kommen auch Cylinderzellen im Bodensatz vor, denen demnach eine grosse Bedeutung zukommt. Bei intraperitonäaler Blutung wird die Flüssigkeit bräunlich, später grünlich. Specifisches Gewicht 1006 bis 1015. Bei Hämatometra ist das Blut dickflüssig, schwarz, theerartig.

Der Inhalt einer Hydronephose ist sehr verschieden. Bei periodischer Hydronephose findet sich völlig normaler Urin. Man wies in dünner klarer Flüssigkeit die bekannten Producte der regressiven Metamorphose: Harnstoff, Kreatin, Tyrosin- und Leucinkrystalle nach. Doch können diese Stoffe auch völlig fehlen, wenn nämlich die Niere jahrelang zu functioniren aufhörte. Dann wird mehr eitriger Inhalt, Cholesterin, ja vollkommen eingedickter, weisslicher Brei gefunden. Bei dünnflüssigem Inhalt ist das specifische Gewicht 1005 bis 1020.

Für die Flüssigkeit aus lymphangiektatischen Cystenfibromen (vergl. S. 345) ist die citronengelbe Farbe und die spontane Gerinnung charakteristisch. Doch ist beides nicht constant. In zwei Fällen fand ich bei der ersten Punction spontane Gerinnung, welche bei einer späteren Punction ausblieb. Mikroskopisch findet man Lymphkörperchen. Die Menge der Flüssigkeit ist meist gering, man kann massiren, drücken und kneten, um mehr Flüssigkeit auszupressen. Das specifische Gewicht beträgt etwa 1020. Bei soliden Myomen entleert man Nichts oder reines Blut.

In der glashellen frischen Echinokokkusflüssigkeit ist kein Eiweiss vorhanden, dagegen Kochsalz, bernsteinsaure Salze, Traubenzucker und Inosit. Sehr wichtig ist die mikroskopische Untersuchung, bei der man, wenn auch nicht immer, Haken und die Streifen der Chitinkapsel nachweist. Bei Vereiterung des Echinokokkussackes verschwinden die Haken. Specifisches Gewicht 1008 bis 1010.

Bei Dermoidcysten findet man Epidermiszellen und Cholesterinkrystalle und viel Fettkugeln, die erkaltete, geronnene Flüssigkeit ist breiig, krümlig, schmierig, fettig, bei Darmcommunication jauchig, schmutzig, bräunlich, stinkend. Ein Haar, das erscheint, macht mit einem Schlage die Diagnose klar.

Extrauterine Fruchtsäcke enthalten Fruchtwasser. Dasselbe verschwindet nach dem Absterben des Fötus. Es wird zu einer eiterartigen Masse eingedickt. Aus der Anamnese und der combinirten Untersuchung (Knattern der Kopfknochen des Kindes) ist die Diagnose zu stellen. Die Hoffnung, in dem durch die Pravaz'sche Spritze entleerten Fruchtwasser, ja sogar in grösseren Mengen desselben mikroskopische, charakteristische Bestandtheile (Lanugo, Epidermisschuppen) nachzuweisen, bestätigte sich mir und Anderen nicht. Bei frischer junger Extrauterinschwangerschaft entleert die Punction frisches hellrothes Blut, bei alter — Hämatocele — braunes dunkles Blut.

Die Veränderungen in den Tumoren werden aus den S. 434 und 435 geschilderten Symptomen diagnosticirt. Plötzliche peritonitische Erscheinungen, scheinbares oder wirkliches Anschwellen des Tumors, Shock und Symptome der acuten Anämie, namentlich schneller Puls, lassen eine plötzliche Achsendrehung des Stiels erkennen. Cystenrupturen sind dadurch zu diagnosticiren, dass ein früher bekannter Tumor nunmehr sich nicht mehr nachweisen lässt. Dies ist bei einem Falle auf den Leib, bei einer Geburt, nach einer kräftigen Reposition aus dem Douglas'schen Raume, auch nach einer Punction oder Palpation zu vermuthen, wenn sich Collaps, peritonitische Schmerzhaftigkeit und häufiges Urinlassen anschliessen. Colloid tritt auch symptomlos in die Bauchhöhle. Die Vereiterung im Tumor zeigt sich durch Fieber, schnellen Puls, meist auch durch peritonitische Schmerzen an. Temperaturerhöhung kann ohne andere Erscheinungen lange Zeit bestehen. Das Fieber hört auf, die Pulsfrequenz aber hält noch lange Zeit an. Bei Verjauchung oder rapider Nekrotisirung des ganzen Tumors sind die Erscheinungen sehr bedrohlich. Schüttelfröste und hohes Fieber zeigen die Lebensgefahr an.

Die Diagnose der einzelnen Arten der Ovarientumoren ist schon mehrfach berührt. Beim Hydrops follicularis langsames Wachsen oder Constantbleiben; kleiner, runder oder etwas unregelmässiger, ein Cystenconglomerat zusammensetzender Tumor. Auch der Umstand, dass bei einer späteren Untersuchung Nichts mehr zu fühlen, der Tumor also dauernd verschwunden ist, spricht für Hydrops follicularis. Wasserhelle Punctionsflüssigkeit. Kein Einfluss auf das Allgemeinbefinden. Bei den polycystischen Kystomen unbegrenztes Wachsthum, grossbuckliger, im Allgemeinen runder, aber doch unregelmässiger Tumor von nicht überall gleicher Consistenz. Colloider Inhalt. Das Allgemeinbefinden leidet, wenn der Tumor wächst. Ascites kommt zwar auch bei gutartigen Tumoren vor, spricht aber doch mehr für Carcinom, dem auch die kleinhöckerige Beschaffenheit, das atypische Wachsthum, die Unbeweglichkeit grosser Tumoren, die Kachexie und

Amenorrhoe zukommt. Diffuse Carcinome, die das Ovarium wie Sarcome nur gleichmässig vergrössern, sind von diesen nicht zu unterscheiden, wohl aber beweist der Ascites auch hier die Malignität. Wichtig ist genaue Untersuchung der ascitischen Flüssigkeit auf Zellelemente. Parovariale Cysten sind einkammerig, kleine verdrängen den Uterus seitlich und machen dabei Schmerzen, grosse zeigen auffallend leichte Fluctuation. Die Cyste lässt sich nicht immer vom Beckenboden abheben oder abgrenzen, der Inhalt ist klar, enthält zuweilen Flimmerepithel, das Allgemeinbefinden leidet wenig, nach Punctionen kehrt der Inhalt langsam, in seltenen Fällen gar nicht wieder.

Die Frage, ob der Tumor vom rechten oder linken Eierstock abstammt oder ob zwei Tumoren vorhanden sind, hat geringe praktische Bedeutung, wenn die Nothwendigkeit der Operation klar ist. Betreffs der allgemeinen Prognose aber ist es wichtig, diese Frage zu beantworten, da maligne Tumoren mit Vorliebe in beiden Ovarien entstehen.

Ueber die Differentialdiagnose wurden schon mehrfach Andeutungen gemacht. Bei der Untersuchung muss überhaupt an jeden Tumor im Peritonäum, in den Bauchdecken, in den Bauchorganen, und an jede Flüssigkeitsansammlung im Cavum peritonaei gedacht werden. Der Anfänger wird gut thun, ganz schematisch jede Möglichkeit in Betracht zu ziehen und, mit Zuhülfenahme der Anamnese und aller diagnostischen Methoden, auch das am fernsten Liegende nicht für unmöglich zu halten. Irrthümer sind stets dadurch entstanden, dass ein Gynäkologe, voreingenommen durch eine mitgetheilte Diagnose, ungenau untersuchte. Wird ganz schematisch jede Möglichkeit in Erwägung gezogen, so wird eine Verwechselung mit Schwangerschaft etc. nicht vorkommen. Zu jeder schwierigen Diagnose ist Narcose unerlässlich.

Kothstauung, Urinverhaltung, Magenerweiterung, parietalperitonäale Darmverwachsungen, Tympanitis und Pseudotumoren, sowie klimakterische Fettsucht kommen in Betracht. Die stark ausgedehnte Flexura sigmoidea kann bis nach rechts reichen. Bei malignen Neubildungen am und im Darm findet sich meist Tympanitis. Ein grosser Tumor wird gefühlt, trotzdem weist die Percussion Tympanitis in ihm nach. Auch nur verwachsene Därme werden als Tumor gefühlt. Urinverhaltung bei unvollkommener Entleerung der Blase kann zu wochenlang bestehender Blasendilatation führen, bei der die vergrösserte Blase ähnliche physikalische Untersuchungsresultate wie bei einem Ovarientumor gewährt. Der vor jeder Untersuchung nothwendige Katheterismus beseitigt die Möglichkeit dieser

Verwechselung. Ich fand einen carcinomatösen Magen unterhalb des Nabels, der als adhärente Ovarialcyste diagnosticirt war. Bei dem Verdachte, dass krankhafte Muskelaction der Recti Tumoren vortäuscht, muss in der Narcose palpirt werden. Durchaus nicht immer leicht ist die Differentialdiagnose bei klimakterischer Fettsucht. Hier ist wegen der Dicke der Bauchdecken die Percussion fast resultatlos, und der schlaffe Bauch täuscht undeutliche Fluctuation vor. Untersuchung in Narcose ist nöthig. Ganz unmöglich ist es mitunter, bei einmaliger Untersuchung ohne Punction Cystenmyome des Ligamentum latum und intraligamentäre, maligne doppelseitige Ovarialtumoren zu unterscheiden. Die Form kann hier völlig gleich sein. Ja in beiden Fällen ist die Uterushöhle stark verlängert.

Ein Sarcom des Coecum kann, da das Coecum oft sehr lose angeheftet ist, über dem Uterus liegen, mit den Adnexen verwachsen und so für einen Ovarientumor imponiren. Dabei ist fast immer, trotz allgemeiner Abmagerung, der Leib nicht eingesunken, sondern auffallend tympanitisch aufgetrieben. Ich habe selbst in einem solchen Falle das ganze Coecum und ein Stück Dünndarm mit Glück entfernt. Umgekehrt kann ein alter Ovarientumor so in der Coecalgegend fixirt sein, dass er selbst nach Eröffnung des Leibes für ein Coecumcarcinom gehalten wird, namentlich wenn auch der Processus vermiformis in Adhäsionen verborgen ist.

Bei Fehlen einer Stenose fehlen subjective Darmerscheinungen völlig. Dann aber ist der Tumor direct zu fühlen. Auch muss durch Rectaluntersuchung, die den kleinhöckerigen Tumor im Darm selbst nachweist, die Diagnose gesichert werden.

Ich fand einen scheinbaren „Ovarientumor", der bei der Percussion Luftschall ergab: es handelte sich um eine ballonartige Darmausdehnung oberhalb eines Carcinoms.

Wir kommen nunmehr zu den paraperitonäalen Tumoren. In der Scheide des Rectus sind Eiteransammlungen gefunden. Der Urachus bildet präperitonäale Cysten, und ebenfalls präperitonäal fand ich einen Echinokokkus, der im Bindegewebe vor der Blase nach oben gewachsen war. Ferner wurden fasciale Sarcome, an der Aponeurose des Obliquus externus, Fibrome und myxomatöse Fibrome an der hinteren Scheide des Rectus beobachtet. Während beim Anspannen der Bauchmuskeln beim Aufrichten des Oberkörpers Ovarientumoren nicht zu palpiren sind, werden Bauchdeckengeschwülste nur noch deutlicher hervortreten. Lipome können als herniöse Durchbrechungen der Fascien oder des Nabelrings unter die äussere Haut, namentlich am Nabel, gelangen; sie können aber auch am Peritonaeum parietale und im Netz sitzen. Ich habe ein colossales Netzlipom für einen Ovarientumor gehalten und mit Glück esxtirpirt.

Retroperitonäale Sarcome sind weich, wachsen schnell und gelangen bald nach oben an die Bauchdecken. Diese Tumoren liegen fast stets seitlich oder wenigstens einer Seite sehr fest an. Nach Eröffnung des Bauches kann man den Tumor nicht umfassen, findet keine Grenze oder Stiel. Der Uterus ist weit dislocirt.

Am Peritonäum selbst sitzen vor Allem Tuberkeln und Carcinom; bei beiden ist der Ascites bedeutend. Findet man im Douglas'schen Raume die charakteristischen zusammenhängenden Höcker, so spricht dies für Carcinoma peritonaei.

Das bei Tuberkulose zusammengerollte Netz ist oft als Tumor zu palpiren. Einseitig liegender Ascites ist meist die Folge tuberkulöser Darmverklebungen. Mitunter liegt das tuberkulöse verdickte Netz wie eine Schale über den Därmen.

Solitäre Tumoren des Netzes, Carcinom, Fibrom, Sarcom und Lipom zeichnen sich, so lange sie klein sind, durch ihre leichte Beweglichkeit aus.

Wir gehen nunmehr zu den Tumoren der anderen Bauchorgane über. Sehr dünngestielte, subperitonäale Uterusmyome führten öfter zu Verwechselung. Bei Tumoren von der Grösse eines schwangeren Uterus und darüber kann die Lage Nichts entscheiden. So sind Cystenmyome sehr häufig als Ovarientumoren diagnosticirt und operirt. Bei Lebertumoren lässt sich der Zusammenhang mit der Leber nachweisen, Geschwulst und Uterus sind isolirt beweglich. Darmton unter der Leber fehlt. Doch habe ich selbst eine enorme Cystenleber, deren unterer Abschnitt den Douglas'schen Raum stark in die Scheide vorwölbte, für einen Ovarientumor gehalten und leider operirt.

Auch Carcinom oder Hydrops vesicae felleae, Complication von Ascites mit Leberkrebs und Metastasen auf den Därmen und dem Parietalperitonäum sind schon mit Ovarientumoren verwechselt. Es ist doch möglich, bei starker Beckenhochlagerung und Narcose stets die richtige Diagnose zu stellen.

Bei Echinokokkusgeschwülsten, die den ganzen Bauchraum ausfüllen und unten adhärent werden, sind Irrthümer vorgekommen. Das sogenannte Echinokokkusschwirren ist kein sicheres Symptom, fehlt im Gegentheil fast immer.

Geschwülste der Milz gehen von oben links aus und sind deutlich oben adhärent. Freilich muss an die Möglichkeit einer Wandermilz gedacht werden. Ich habe eine grosse unten im Becken liegende Milz exstirpirt. Die Milztumoren bewahren meist die Form der Milz, namentlich bleibt der scharfe Rand charakteristisch.

Ein maligner Nierentumor kann bis über die Linea alba hinaus wachsen und so beweglich sein, dass er für einen Netztumor zu halten

ist. Der blutige Urin, der, wenigstens zeitweise, nie fehlt, der Zusammenhang mit der Regio renalis und die Palpation des Uterus und der Ovarien in der Narcose verbannen jeden Zweifel. Gerade bei Wanderniere ist Carcinom häufig. Ich fand sowohl seitlich als auch mehr central gelagerte, oval mit kleinen haselnussartigen Körnern besetzte Nierencarcinome. Sie können auch bis in das Becken herabgleiten und, mit der Blase verwachsend, wegen der Gleichheit der Symptome einen Blasentumor vortäuschen. Allerdings kommen so grosse Blasentumoren kaum vor. Fibrome gehen auch von der Nierenkapsel aus und erreichen eine ganz enorme Grösse. Auch Pancreascysten, Pancreaskrebs und Nierenechinokokkus wurden mehrfach beobachtet. Bei Hydronephrose wird die Diagnose durch das jahrelange Bestehen gestellt. Der Nachweis, dass die Geschwulst nicht mit den Genitalorganen zusammenhängt, oder dass Uterus und beide Ovarien vorhanden sind, kann durch die Rectaluntersuchung mit und ohne künstliche Luft- oder Wasserfüllung des Mastdarms geliefert werden. Simon fühlte auch die Nierenkelche.

Ein hochschwangerer Uterus ist kaum mit einem Ovarientumor zu verwechseln, wohl aber sind bei der Complication, namentlich mit Myomen, Irrthümer vorgekommen. Wer an die Möglichkeit denkt und sorgfältig nach jeder Richtung hin untersucht, wird nicht leicht irren. Ebenso verhält es sich mit ausgetragenen Extrauterinschwangerschaften. Von entscheidender Wichtigkeit ist hier das Knattern der Kopfknochen und die typische Lagerung hinter dem Uterus. Vielleicht sieht man bei Durchleuchtung die Knochen.

Behandlung.

Punction, Ovariotomie[1].

Die Punction als Heilmethode ist aufgegeben. Selbst bei parovarialen Cysten, bei denen sicher durch Punction Heilung eintreten kann, entfernt man heutzutage per laparotomiam die Cyste.

Höchstens ist zu pungiren, wenn Kachexie die Operation contraindicirt nnd der Zustand einigermaassen erträglich gemacht werden

[1] Stilling: Holscher's Annalen N. F. 1841, Heft 1, 3, 4; Jenaische Annalen f. Phys. u. Med. 1849, I. — Olshausen: Berliner klin. Woch. 1876, 111. — Spiegelberg und Waldeyer: Virchow's A. Bd. 44. — Hegar: Samml. klin. Vortr. 109. — Marion Sims, Ueber Ovariotomie, deutsch v. Beigel. Stuttgart 1873, Enke. — Czerny: Archiv f. klin. Chirurgie XXIII u. XXV. — Schatz: A. f. G. IX. — Wegner: Archiv f. klin. Chirurgie XX. — Küstner: C. f. G. 1884, No. 47. — Kehrer: C. f. G. 1882, No. 3. — W. A. Freund: Beitr. d. Berliner Ges. f. Geb. II, p. 50 (Vereiterung). — Schröder: Berliner klin. Woch. 1882, No. 16; Z. f. G. II. — Löhlein: Berliner Klinik 2, 1888. — Martin: Z. f. G. XV, 239: Samml. klin. Vortr. 219, 343.

soll. Einer dyspnoischen kachektischen Greisin kann man wohl eine Punction ohne Narcose, nicht aber eine Operation zumuthen. Oft macht man eine Punction fast nur aus psychischen Rücksichten, da die Kranke, wenn sie einige Eimer Flüssigkeit „abzapfen" sieht, wieder Lebenshoffnung schöpft.

Ausser den genannten giebt es keine rationellen Gründe, die Punction zu machen. Ja factisch ist die Punction ein Betrug, und zwar ein Betrug mit sehr gefährlichen Folgen für die Patientin. Es wird ihr Besserung oder Heilung vorgetäuscht, statt dessen sammelt sich wieder Flüssigkeit an, und vielleicht ist genügend Cysteninhalt in die Bauchhöhle gekommen, um Metastasen zu bilden. Wenigstens aber können Adhäsionen entstehen, welche die Operation erschweren. Man pungire principiell niemals, wenn die Radicaloperation möglich ist.

Ist mit Sicherheit ein Ovarientumor zu diagnosticiren, so ist die Exstirpation des Tumors, mag er klein oder gross sein, jedenfalls indicirt. Die Verhältnisse liegen nicht viel anders als bei der Mamma, wo es als Regel gilt, principiell jeden Tumor zu entfernen. Auch maligne Ovarientumoren fangen „klein" an. Ich habe schon wiederholt bei Exstirpation kleiner, apfelgrosser Tumoren, die kaum Symptome machten, Carcinome gefunden. Warum soll man warten, bis der Tumor gross ist? In der Zwischenzeit kann das Wachsthum nach unten schon so weit gegangen sein, dass das Recidiv sicher eintritt. Möglich ist ja, dass oft ein unschuldiger Tubenhydrops oder Hydrops follicularis gefunden wird. Allein, wer bürgt dafür, dass nicht ein Carcinom vorlag?

Ich sah einen Fall bei einer jungen, scheinbar blühenden Frau. Die Operation wurde, weil der Tumor klein war, von dem Consiliarius verschoben. Und nach 4 Wochen schon hatte der Tumor die Scheide durchbrochen, war inoperabel und führte durch Blutungen bald zum Tode.

Ich wage es nicht, Ovarientumoren lange zu beobachten.

Die Vorsichtsmaassregeln bei der Laparotomie sind die S. 377 u. ff. geschilderten. Es war eins der grossen Verdienste Schröder's, die Zahl der Instrumente zu beschränken und die Methoden möglichst zu vereinfachen. Folgendes Instrumentarium ist nöthig: Messer, Scheere, Hakenpincetten, Cystenzangen, 1 Umstechungshaken, viele Arterienpincetten, Gazetupfer (vergl. S. 10), dazu Halter, sterilisirtes Wasser, Katgut, Silkworm und aseptische Seide.

Als Arterienpincetten nehme man die abgebildeten, Figur 228. Diese kleine Spencer-Wells'sche Pincette schliesst sich schnell und hält sehr fest. Etwas breitere blutende Partien, z. B. Netzadhäsionen, lassen sich gut fassen. Die grösseren Pincetten, Figur 229, haben

breit fassende, stumpfgezähnte Backen. Sie dienen zum Fassen des Peritonäums, das über die Bauchwunde gezogen wird. Klappen oder fallen beide Arten Pincetten nach aussen um, so dilatiren sie etwas die Wunde und wirken in dieser Beziehung günstig. Hält man die Peritonäalpincette hoch und zieht man etwas nach aussen, so übersieht man gut die Beckenhöhle.

Die Naht des Peritonäums wird sehr erleichtert, wenn man es mit diesen Pincetten hervorzieht.

In Figur 230 ist eine Zange abgebildet, welche zum Hervorziehen der Cystenwand dient. Die von mir gebrauchte (Figur 231) empfehle ich deshalb als praktisch, weil sie sehr schmale Backen hat, welche schnell in das von dem Messer geschnittene kleine Loch in der Cyste eingeschoben werden können. Ein kleines Loch ist deshalb vortheilhaft, weil daraus der Inhalt hoch hervorspritzt und nicht in die Bauchhöhle einfliesst.

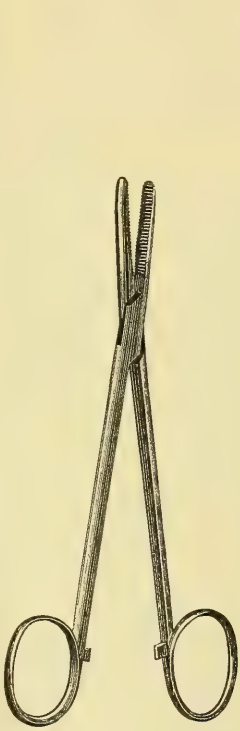

228

Arterienpincette nach Spencer-Wells.



229

Peritonäumpincette.

Da man beim Eventriren des Tumors, bezw. der Cyste, einen Zug an der Cyste ausüben muss und die Hand des Operateurs theils keinen Halt an dem schlüpfrigen Tumor findet, theils das Operationsfeld zu sehr verdecken würde, so kommt man nicht gut ohne diese Instrumente aus.

Nach allen S. 377 geschilderten antiseptischen Vorbereitungen wird der Bauchschnitt, der sich im Allgemeinen nach der Grösse des Tumors richtet, zum Erfassen der Cyste gemacht. Dabei muss die Länge des Schnittes anfangs nicht zu gross sein. Denn ist z. B. die Cyste zu entleeren, so kann man sie, wie einen schlaffen Sack,

während der Inhalt seitlich abfliesst, langsam aus kleinem Loch hervorziehen. Für die Prognose ist es besser, nur ein kleines Loch in die Bauchdecken zu schneiden.

Ist der Tumor polycystisch, so geht man mit dem Finger in die erste Cyste ein und durckdrückt mit ihm oder mit dem Messer die Zwischenwände nach den anderen Cysten in der Art, dass die anderen Cysten durch die erste abfliessen.

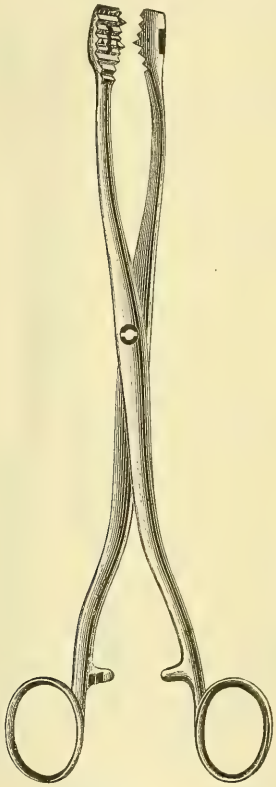

230
Nélaton's Zange.

231
Fritsch's Zange.

Der Bauchschnitt darf nicht so klein sein, dass der Tumor beim Durchzwängen durch eine kleine Oeffnung platzt. Zellen eines malignen Tumors können in der Bauchwunde weiter wachsen. Ich sah einen Fall, wo nach Jahren in der Bauchnarbe ein Tumor entstand, der dem früher entfernten malignen Ovarientumor entsprach.

Man wendete früher zur Entleerung der Cysten Troicarts an. Jetzt sticht man die Cyste mit dem Messer an. Der Umstand, dass

gerade bei der Beckenhochlagerung ein Tumorsegment sich sofort in die Bauchwunde drängt, gestattet es, nach dem Anstechen der Cyste den Inhalt vom Peritonäum sicher fern zu halten. Dies muss als sehr wichtig gelten, seitdem wir wissen, wie leicht Impfmetastasen auf dem Peritonäum entstehen. Unsere ganze Aufmerksamkeit muss darauf gerichtet sein, den Cysteninhalt so zu entfernen, dass auch nicht ein Tropfen in den Bauchraum gelangt. Die Zeiten sind vorüber, wo man genug erreicht zu haben glaubte, wenn die Kranke nach 14 Tagen „gesund" das Bett verliess. Jetzt wollen wir auch Recidive sicher vermeiden. Demnach ist es nothwendig, beim Anschneiden der Cyste nicht nur bei eitrigem Inhalt, sondern stets das Einfliessen in die Bauchhöhle zu vermeiden.

232
Unterbindungshaken.

Nach Herausheben des Tumors wird der Stiel entfaltet, d. h. möglichst so gehalten, wie er natürlich gestaltet ist. Partienweise wird er nunmehr ganz sicher unterhalb des Tumors mit Katgutfäden abgebunden; diese führt man mit dem Unterbindungshaken (Aneurysmanadel, Figur 232) oder mit einer stumpfen Nadel stets an den Stellen durch das Lig. lat., wo es durchscheinend dünn ist. Dann umstopft man den Stiel mit Gazetupfern, um das Blut von der Bauchhöhle fern zu halten. Ein Assistent spannt die Abbindungsfäden etwas an, und mit dem Paquélin brennt man den Stiel durch. Der Stumpf wird gehörig verschorft, bis er quillt und ganz weiss wird. Sitzen die Fäden nicht ganz fest — und oft lockern sie sich durch den Säfte- und Blutverlust nach Abtragung des Tumors —, so wird noch ein gemeinsamer, fester Faden um den ganzen Stumpf geschlungen. Die Fäden werden durchgebrannt, der Stiel versenkt. Dann wird der Douglas ausgetupft. An der Farbe des Gazetupfers hat man ein Urtheil über frisches oder altes Blut, Menge des Ascites oder über den Austritt von Cysteninhalt. Man verfährt dabei zart und vorsichtig. Nicht zu oft darf mit dem Tupfer gewischt werden. Das Trauma zu häufigen und kräftigen Tupfens schädigt das Peritonäalendothel, und schadet mehr als die wenigen Tropfen aseptischer Flüssigkeit. Andererseits ist, wenn Cysteninhalt oder massenhafte Blutcoagula im Douglas'schen Raume in der Excavatio vesico-uterina oder in den Nierenbuchten liegen, Säuberung

nothwendig. Das Abbrennen des Stiels halte ich wie Küstner für sehr wichtig. Zufällig sah ich bei einer am 6. Tage an Pneumonie Gestorbenen, dass diese abgebrannten Stümpfe absolut frei, nirgends verklebt waren. Schnittflächen dagegen bilden Verwachsungen.

Danach reinigt man die Wunde der Haut, die eigenen Hände und Unterarme. Man fühlt, vom Fundus uteri ausgehend, nach dem anderen Ovarium. Hat es eine völlig normale Form und Lage, ist auch auf der Oberfläche nichts Pathologisches zu entdecken, so lässt man das andere Ovarium zurück. Die vielen völlig normalen Geburten nach Ovariotomien beweisen zur Genüge, dass man nicht das Recht hat, das zweite gesunde Ovarium zu entfernen.

Bei doppelseitigen Tumoren und bei solchen, die als maligne erkannt werden oder verdächtig sind, darf man nicht, wie es früher vielfach geschah, die Tumoren abbinden.

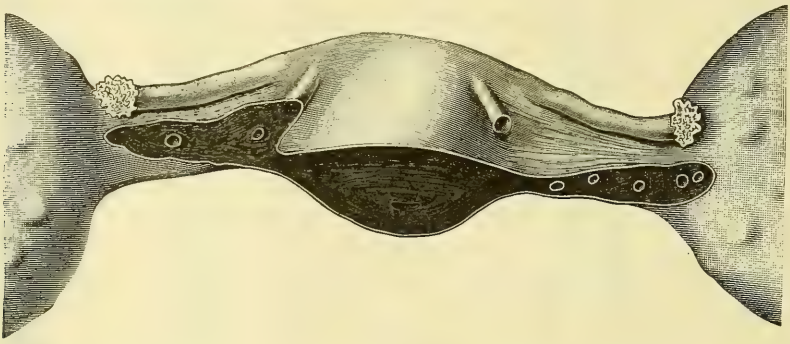

233

Doppelseitige Ovarientumoren mit dem Fundus uteri exstirpirt.

Es wird stets der Fundus uteri mit fortgenommen. Das ist durchaus nicht schwierig. Im Gegentheil ist die Blutstillung eine sehr sichere, wenn man, von beiden Seiten unterbindend, nach der Cervix zu sich arbeitet.

Muss man zwei Tumoren entfernen, so hat ja der Uteruskörper keinen Zweck mehr, und ist der Tumor bösartig, so ist ohne Entfernung des Fundus das Recidiv fast sicher. Deshalb muss ich es als eine selbstverständliche Forderung aufstellen, principiell bei doppelseitigen und malignen Tumoren den Fundus uteri mit zu exstirpiren (vergl. Figur 233). Nach beiderseitiger Durchtrennung und Abbindung der Ligamenta lata trennt ein Keilschnitt vorn dicht über dem Blasenansatz am Uterus und hinten in entsprechender Höhe das Corpus ab. Die Schnittfläche des Uterus blutet nicht. Sie wird, wie bei der Myomectomie, coronal fest vereinigt. Wie bei der retroperitonäalen Stielversorgung ist das Peritonäum über die Wunde zu ziehen.

Die Dauer der Operation wird dabei nicht verlängert. Leider geben ja die malignen Ovarialtumoren betreffs der Recidive noch eine recht schlechte Prognose. Verbessern kann man sie nur durch Operiren im Gesunden, d. h. durch Entfernung des Uteruskörpers und des ganzen Ligamentum latum und infundibulo-pelvicum.

Ich habe auch den Uterus bei dieser Operation total abdominell exstirpirt, als ich in dem Uterus Metastasen fühlte.

Conservative Ovariotomie.

Schröder, Martin und Andere haben empfohlen, bei gutartigen Tumoren nur den Tumor zu entfernen, den Rest des Ovariums aber zurückzulassen, um auf diese Weise der Patientin die Möglichkeit der Conception zu erhalten. Ein Dermoid, z. B. ein „Colloid", ein Hydrops des Graaf'schen Follikels sind schnell als gutartig zu erkennen. Und es ist dann ohne Zweifel gerechtfertigt, wenn es die individuellen und socialen Verhältnisse nahe legen, der Patientin Das vom Ovarium zu erhalten, was gesund ist.

Verfahren bei Complicationen.

Vordere Flächenadhäsionen löst man durch Losschälen mit der Hand. Es sind auch Fälle beschrieben, wo der Operateur die Cyste nicht gleich fand, sondern das verdickte Peritonäum für die Cystenwand hielt und es weit lostrennte. Man muss deshalb stets an diese Möglichkeit denken. Klar wird die Diagnose sofort, wenn in oder auf der vermeintlichen Cystenwand Fett liegt. Dies ist die Lamina subperitonaealis, in der die Trennung dann geschah. Die Ovariencyste hat keine Fettauflagerung.

Strangartige oder Netzadhäsionen werden vom Tumor mit dem Fingernagel abgetrennt, bei starken in ihnen verlaufenden Gefässen wird zwischen zwei Ligaturen geschnitten oder durchgebrannt. Vor diesen Manipulationen ist stets die Hand nochmals sorgfältig mit Sublimatlösung zu reinigen und abzubürsten. Andere empfehlen, die Fingerkuppe mit Gaze zu decken oder mit stumpfen Raspatorien die Abtrennung vorzunehmen. Bei geringer Blutung legt man das Netz zunächst auf ein sterilisirtes Tuch. Ist der Blutfleck gross oder spritzt ein Gefäss, so wird abgebunden. Geringe venöse Blutungen stehen bald von selbst. Eine sehr gute Methode bei vielen oberen Adhäsionen ist, zunächst den Stiel am Uterus abzubinden und die entleerte Cyste nach oben zu klappen. Dann ist es möglich, von allen Seiten sich die Adhäsionen zugänglich zu machen.

Das, was vom Netz adhärent war, wird mit dem Paquélin resecirt. Es ist selbstverständlich, dass die Partie, die einmal verwachsen war,

auch wieder verwächst. Man fasse nicht das ganze Netz in eine Ligatur, sondern entfalte es, theile es und führe die Katgutfäden durch die Löcher, die beim Auseinanderziehen entstehen.

Der Processus vermiformis ist principiell dann zu reseciren, wenn er verdickt ist, wenn er, aus Adhäsionen ausgelöst, mit Fetzen und Membranen bedeckt ist. Ungefähr $1^1/_2$ cm vom Ansatz am Darm entfernt, wird er circumcidirt, der Peritonäalüberzug wird zurückgeschoben, der Appendix abgeschnitten, das Lumen mit dem Paquélin ausgebrannt und im Abstand von 3 mm 2 Mal fest umschnürt. Mit feiner Peritonäalnaht wird das Peritonäum deckend über die Schnittfläche herübergezogen. Ist das Peritonäum nicht zurückzuschieben, so genügt auch die doppelte Umschnürung und Cauterisation der Schnittfläche.

Blutet es aus der Abtrennungsstelle der Flächenadhäsionen vom Peritonäum parietale arteriell, so erhebt man mit einer Hakenpincette die blutende Stelle und bindet den Kegel ab.

Besonders vorsichtig sind Darmadhäsionen zu behandeln. War es sehr schwierig, die Cyste abzulösen, und ging die Darmserosa verloren, so zieht man durch ganz feine Nähte mit Darmnadeln die benachbarte Darmserosa über den blutenden Defect zusammen. Dies ist wegen der Weichheit der oft entzündeten oder gequollenen Serosa schwierig, aber es muss doch gelingen. Die Längsfalte, welche so in den Darm eingenäht ist, gleicht sich später völlig aus.

Es kann auch vorkommen, dass ein Loch in den Darm gerissen wird, bezw. dass es nöthig ist, ein Stück Darm zu reseciren, weil an ihm ein maligner Knoten, eine Metastase sitzt. Ist es sicher nur diese eine Metastase, hofft man also, nach der Entfernung derselben völlige Heilung zu erzielen, so ist die Resection des Darms gerechtfertigt. Schon viele Fälle sind von Anderen und mir mit dauerndem, gutem Erfolge in dieser Weise operirt.

Dabei zieht man zunächst unterhalb des Darmes durch das Mesenterium an den Enden des zu resecirenden Darmstückes zwei Suturen, mit denen der Darm zusammengedrückt und hochgezogen wird. Dann umstopft man die ganze Partie so mit sterilisirten Gazecompressen, dass der Darminhalt, der wegen des Hochziehens und bei guter Vorbereitungscur allerdings meist fehlt, nicht in die Bauchhöhle fliessen kann. Nunmehr wird der Darm weggeschnitten, die zwei oder drei spritzenden Arterien werden in Pincetten gefasst, ein kleiner Tupfer, in Sublimatlösung getaucht, wischt den Darm aus. Bei kleinen Stücken bis zu 10 cm ist es nicht gut, das Mesenterium keilförmig auszuschneiden, man rafft es lieber durch eine Naht fest zusammen, dadurch die Darmlumina nähernd. Hierauf wird mit der Lembert'schen Naht der Darm vereinigt und versenkt. Oder man wendet den Murphy-Knopf an, was ich ebenfalls

mit gutem Erfolge gethan habe. An der Leber ist es unmöglich, durch Umstechung Blutungen zu stillen. Jeder Stichcanal blutet aufs Neue und jeder Faden reisst von Neuem Löcher. In diesen Fällen ist die Hitze das beste Blutstillungsmittel. Nur muss man nicht mit Weissglühhitze Defecte herstellen, sondern den Paquélin längere Zeit ungefähr 2 bis 3 mm über die blutende Stelle halten. Das Gewebe wird durch die strahlende Hitze gekocht, das Blut coagulirt in den Gefässen und die Blutung steht. Berührt man das Gewebe, so klebt der Schorf am Paquélin fest und reisst wieder neue blutende Wunden.

Bei der Exstirpation einer carcinomatösen Gallenblase habe ich ein Stück Leber so entfernt, dass ich mit dem Paquélin eine 1 cm tiefe Rinne brannte und dann in dieser mit dem Paquélinmesser blutlos abtrennte.

Bei grösseren, blutenden Flächen im Douglas'schen Raume, die z. B. bei vereiternden Cysten nicht völlig zu säubern sind, habe ich früher öfter fächerartig zusammengelegte Jodoformgaze auf die Wundfläche gedrückt und zur Bauchwunde das Ende herausgeleitet. Nach 6 bis 8 fieberfreien Tagen wurde vorsichtig die Gaze entfernt. Eine Ausspülung der Wundhöhle wurde nicht gemacht. Die Höhle heilt spontan zusammen. Auch nach der Scheide kann drainirt werden. Einen Fall, wo ich behaupten könnte, diese Drainage habe den Tod direct veranlasst, sah ich nie. Geschadet hat die Drainage nicht. Aber sie ist gewiss unnöthig, wie auch die Erfahrung der letzten Jahre, wo ich nicht mehr drainire, lehrte. Die Gefahr eines Ileus — oft erst nach Jahren — ist sicherlich vorhanden.

War schon vor der Operation durch Cystenruptur Cysteninhalt in den Peritonäalraum gelaufen, haben Adhäsionen stark geblutet, floss durch Platzen einer adhärenten oder sehr dünnwandigen Cyste bei der Operation Cysteninhalt aus, so schliesst sich die Austupfung des peritonäalen Raumes, „die Toilette", an. Namentlich die Nierengegend bei Beckenhochlagerung, der Douglas und die Excavatio vesico-uterina müssen trocken getupft werden. Colloide Massen sind aufs Sorgfältigste zu entfernen. Ich habe selbst den Raum über der Leber, den hinter dem Magen, alle Därme bei Pseudomyxom von Colloid gereinigt und vollen Erfolg erzielt.

Die Ausspülung des Peritonäalraums ist wegen des Shocks gefährlich. Falsch ist jedenfalls das Ausspülen, wenn Eiter in die Peritonäalhöhle gelangte. Hier würde der Eiter erst recht gefährlich werden, da er überallhin befördert würde.

Ist eine Cyste eiterhaltig, so schützt man durch Compressen die Peritonäalhöhle vor Hineinlaufen der Flüssigkeit und wendet grosse Sorgfalt an, damit Nichts in den Bauchraum gelangt. Ist die Cyste

fast leer, so wird sie mit einem Katheter à double courant ausgespült und mit einem in Sublimatlösung getauchten Gazebausch ausgetupft, ausgewischt und desinficirt. Dann erst wird sie entfernt, damit sie nicht, bei der Lösung platzend, noch zuletzt ihren gefährlichen Inhalt in die Bauchhöhle ergiesst. Gerade vereiterte Cysten sind oft sehr weichwandig.

Gelangt durch Platzen der Cyste Eiter in das Abdomen, so wird er sorgfältig und so schnell als möglich abgetupft. Meistentheils ist der Eiter steril, so dass er Nichts schadet. Die Streptokokken sind längst zu Grunde gegangen. Gelangte aber auch etwas Eiter mit Kokken an das Peritonäum, so wird das Wenige durch Resorption unschädlich gemacht. Stört man aber durch Desinficientien oder Maltraitiren die physiologische Resorptionskraft des Peritonäums, so resorbirt es nicht, Nährflüssigkeit für die Kokken bleibt zurück, und Sepsis tritt ein. Verschiedene Arten von Eiter sind verschieden gefährlich. Ganz frischer Eiter ist enorm gefährlich. Dies wissen wir von anderen Krankheiten, z. B. von der Typhlitis bezw. Appendicitis.

Fieberte also eine Patientin seit längerer Zeit nicht, so ist die Prognose günstig, auch wenn massenhafter Eiter mit dem Peritonäum in Berührung kam.

Unvollkommene und wiederholte Ovariotomie.

Wenn auch die Diagnose auf Bösartigkeit, Verwachsungen und Metastasenbildung mit Sicherheit gestellt ist, muss doch ein Versuch, den Tumor zu entfernen, gemacht werden, es sei denn, dass die Kachexie oder die Grösse oder die allseitige Verwachsung mit der Umgebung die Entfernung als unmöglich erscheinen lässt.

Namentlich bei starkem Ascites, wo man die Flüssigkeit ohnedies ablassen muss, macht man eine Incision, in die man einen oder zwei Finger einführen kann, dicht am Nabel. Nach Ablassen der Flüssigkeit sind dann die Bauchdecken, auch wenn hoch oben incidirt ist, so verschieblich, dass man mit dem Finger, die Wunde verschiebend, die ganze Bauchhöhle austasten kann. Findet man einen gestielten Tumor, oder gestielte Theile des Tumors, so entfernt man sie. Oft kehrt der Ascites nach partiellem Entfernen langsam wieder, und die Patientin ist zwar nicht geheilt, aber doch so gebessert, dass sie sich lange Zeit für geheilt hält. Schon damit ist viel gewonnen. Kann man aber den Tumor nicht umgreifen resp. einen Stiel nicht finden und nicht bilden, so schliesst man lieber schnell die Bauchhöhle. Das Leben wird länger erhalten bleiben, als bei einer blutigen, grossen eingreifenden Operation, die deshalb keinen Sinn hat, weil man doch nicht alles Pathologische entfernen kann.

Auch Wiederholungen der Laparotomie bei Wiederansammlung von Ascites und Wiederentstehen von Tumoren sind gerechtfertigt. Einerseits hat die Patientin nach glücklich überstandener Operation Muth und hofft, wiederum von der Unbequemlichkeit der abdominalen Anschwellung befreit zu werden. Andererseits wird auch faktisch das Leben länger erhalten, wenn Tumor und Ascites entfernt ist. Auch leiden manche Patientinnen so durch die Athemnoth, dass sie zu Allem entschlossen sind. Entfernt man von Neuem die Theile des Papilloms, die irgend zu entfernen sind, so beschränkt man dadurch die Ascitesbildung. Ich habe bei einer Patientin im Laufe von 5 Jahren 9 Mal Laparotomie gemacht und jedesmal den Ascites und mehr oder weniger papillomatöse Massen entfernt. Die Patientin war nach jedem Eingriffe nur 10 Tage an das Bett gefesselt und konnte nach Entfernung des Ascites wieder arbeiten.

Bei den ferneren Laparotomien schneidet man dicht neben der alten Narbe. Auch das Nebengewebe heilt gut zusammen. Ist aber die Narbe sehr breit und wulstig, weil sie bei der ersten Operation schlecht geheilt war, oder hat sich in ihr ein Bauchbruch gebildet, so umschneidet man die Narbe und excidirt trichterförmig den ganzen narbigen Wulst. Sehr vorsichtig muss man sein, denn nicht selten sind Därme adhärent, die leicht zu verletzen sind.

Zufällig vorhandene Leistenbrüche werden durch versenkte Nähte vom Peritonäalraum aus vernäht, sind sie gross, so wird noch aussen eine Matratzennaht hinzugefügt. Ebenso heilte ich einige Male eine mit dem Bauchraum communicirende Hydrocele ligamenti rotundi.

Zwölftes Capitel.

Krankheiten der Tuben. Adnexoperationen. Tubargravidität.

A. Anatomie.

Der Eileiter, die Tube (Figur 211, S. 398) läuft nach oben und aussen geschlängelt, als ob das haltende Band, die Mesosalpinx, Ala Vespertilionis zu klein sei. Aus dem Cavum uteri führt das enge trichterförmige Ostium uterinum tubae in den interstitiellen Theil, die Pars uterina tubae, sie geht durch den Isthmus, den engen, am Uterus liegenden Theil, in die Ampulla über. Das Ostium abdominale tubae endet distal in dem Infundibulum tubae. Die einzelnen Abschnitte haben keine bestimmte scharfe Grenze. Am Infundibulum befinden sich die Fimbrien, deren eine, die Fimbria ovarica, als eine wieder mit kleinen Fimbrien besetzte Rinne auf der zugewandten Oberfläche des Ovariums endet (Figur 211, S. 398).

234

Tube, von unten nach oben: Peritonäalendothel, Längsfaserschicht (Muscularis), Ringsfaserschicht. Schleimhaut mit Cylinderepithel bedeckt, Zotten bildend.

Die Tube hat ein nach aussen stetig zunehmendes Lumen, das von einer Schleimhaut ausgekleidet ist, die keine Drüsen, keine Submucosa besitzt. Nach dem Uterus zu flimmerndes Epithel bedeckt die Schleimhaut. Ihr Grundgewebe gleicht dem der Uterusschleimhaut. Das Flimmerepithel bekleidet auch die Fimbrien. Man nimmt an, dass das Flimmerepithel einen Strudel erzeugt, der das ausgetretene Ei in die Tube hineinzieht.

Ueber der Schleimhaut befindet sich die Muscularis mit innerer Ringmusculatur, darüber wenige Längsfasern, und darüber das

durch eine Subserosa mit der Muscularis Tubae verbundene Peritonäum.

Während in dem interstitiellen Theile die Schleimhaut nur gefaltet ist, nehmen diese Falten, je mehr nach aussen, um so mehr an Höhe zu, so dass schliesslich vollkommen dendritische Verzweigungen das Lumen erfüllen.

Der Theil des Ligamentum latum, welcher vom Fimbrienende (Infundibulum) zum Peritonaeum parietale hinzieht, heisst Ligamentum infundibulo-pelvicum. Am Ende einer Fimbrie findet sich oft eine „Endhydatite", die man für das Ende des Müller'schen Ganges, nach Waldeyer für einen secundär gebildeten Blindsack, nach Kölliker für eine Lymphangiektasie, also für etwas Pathologisches erklärt. Oefter sind auch mehrere Hydatiten vorhanden, die hier und da die Ala Vespertilionis durchbrechen und zwischen Tube und Ovarium heraushängen.

Die Tube wird von einem Ast der Spermatica versorgt, der zur Ampulla zieht, ein anderer Ast geht zum Ovarium, der Hauptast zum Uterus, wo er mit der Uterina anastomosirt. Die Venen — der Plexus pampiniformis — liegen ebenfalls zwischen den Platten der Mesosalpinx, der Ala Vespertilionis.

Die Tube ist zu Beginn der Entwickelung gestreckt, in den letzten Fötalmonaten stark geschlängelt und im späteren Leben wieder mehr gestreckt. Nach Freund ist der Befund starker Schlängelung im späten Alter als Stehenbleiben auf fötalem Zustand aufzufassen. Freund brachte damit Secretstauung, partielle cystische Erweiterung und Tubengravidität in Verbindung. Nagel hält diese Ansicht nicht für richtig.

Lange hat ein Streit darüber gewährt, ob die Tube für Flüssigkeiten durchgängig sei oder nicht. Dieser Streit lässt sich dahin entscheiden, dass man allerdings an Leichenpräparaten ohne besonders starken Druck und ohne die Cervix um die Canüle zu schnüren, Flüssigkeit vom Uteruscavum aus durch die Tube spritzen kann. Obwohl Döderlein angiebt, dass Farbstoffe, die er vor der Totalexstirpation in den Uterus spritzte, sich in der Tube bis zum Fimbrienende verbreiten, ist es doch sehr unwahrscheinlich, dass die bei der Therapie angewendeten, ätzenden, reizenden, den Schleim coagulirenden Medicamente bei einer lege artis (vergl. S. 219) gemachte Uterusinjection die Tube passiren oder auch nur in die Tube gelangen. Andererseits ist selbstverständlich mit roher Gewalt alles möglich, wie auch in der That wissenschaftlich verbürgte Fälle existiren, wo intrauterin injicirte Flüssigkeit in der Tube und bei der Section auf dem Peritonäum nachgewiesen wurde. Eine Sondirung des Ostium uterinum mit der Uterussonde ist mir niemals gelungen, selbst nicht an dem aus-

geschnittenen Uterus. Auch habe ich Dilatationen des uterinen Ostiums niemals gesehen. Wohl aber ist es möglich, dass bei einem z. B. durch ein Myom verzerrten Ostium uterinum oder bei Lateroversion des Uterus die Sonde, gewaltsam vorgeschoben, in die Tube eindringt.

Die oft erwähnten schweren Peritonitiden nach Intrauterininjectionen sind wohl dadurch entstanden, dass Pyosalpinx vorher vorhanden war, und dass bei der Manipulation Eiter aus dem Fimbrienende austrat.

Bei dünnen Bauchdecken fühlt man bei der combinirten Untersuchung die Tube als einen zwischen den Fingerspitzen hin und her rollenden rundlichen Strang.

B. Entwickelungsfehler.

Bei den Uterusmissbildungen wurde schon erwähnt, dass die Tube bei rudimentärer Entwickelung der weiblichen Genitalien vollkommen fehlen oder dass sie ein solider Strang sein kann. Auch eine angeborene Atresie kommt vor, wenigstens findet man bei Nulliparen mitunter eine kleine Hydrosalpinx, bei der am Fimbrienende jede Spur einer Entzündung ebenso wie ein Rest der Fimbrien fehlt.

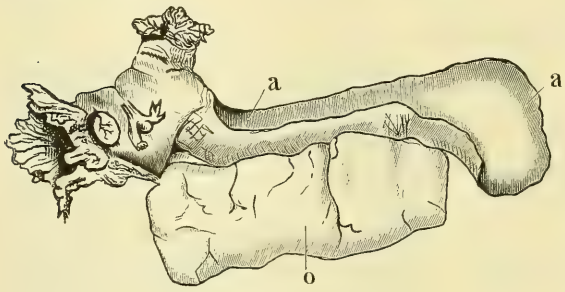

235

Tube mit zwei Oeffnungen und rudimentären accessorischen Tuben. a Tube, o Ovarium.

Ausser der normalen Oeffnung kommen noch sogenannte accessorische Ostia vor (Figur 235). Häufig liegt eine solche Oeffnung an einem rechtwinkeligen Knick und ist ebenso gross als die Endöffnung. Doch finden sich auch ganz kleine Oeffnungen, aus denen Fimbrien hervorquellen. Sitzen die Zotten gestielt auf, so handelt es sich mehr um rudimentäre Nebentuben als Nebenöffnungen.

C. Entzündung der Tuben. Pyosalpinx[1].

Wenn man allein auf die Indication hin „Schmerzen und Dysmenorrhoe“ eine Probelaparotomie machen muss, so findet man oft

[1] Klob, Pathologische Anatomie der weiblichen Sexualorgane. Wien 1864, Braumüller. — Rokitansky, Lehrbuch der pathologischen Anatomie. 3. Aufl. III, p. 444. Wien 1861, Braumüller. — C. Hennig, Krankheiten der Eileiter. Stutt-

die Tube hochroth, verdickt, verlängert und deshalb mehr geschlängelt. In allen Theilen, auch in der Ala Vespertilionis sind die Gefässe dilatirt und sehr blutreich. Drückt man die exstirpirte Tube aus, so ist weniges, katarrhalisches Secret nachzuweisen. Die Schleimhaut ist ebenfalls hyperämisch. Die Blutpunkte sind wohl erst kurz vorher durch Stauung beim Abbinden entstanden. Eine gute Erklärung für diese jedenfalls chronische Hyperämie der ganzen Tube kann ich nicht geben. Nur ist es sicher, dass es sich um nervöse, nicht um infectiöse Einflüsse handelt. Vielleicht spielt geschlechtliche Ueberreizung durch Onanie eine Rolle.

Leicht zu verstehen ist die infectiöse Endosalpingitis, denn vom Endometrium aus gelangen Kokken in und durch die Tube in die Peritonäalhöhle. So kann es zu tödtlicher, universeller, septischer Peritonitis kommen. In dieser Weise sind in der vorantiseptischen Zeit bei Pressschwammbehandlung, überhaupt nach intrauterinen Manipulationen, viele Frauen gestorben. Dabei ist die Tube auswendig und inwendig dunkel-, oft blauroth. In ihr findet sich etwas dünner Eiter vor, ohne dass das Fimbrienende verschlossen ist. Die Tube ist stellenweise dilatirt.

Dass eine jauchige oder eine sehr gefährliche Streptokokkenendometritis zu universeller, foudroyanter Peritonitis führen kann, ist sicher.

Umgekehrt setzt sich auch bei puerperaler, universeller, eitriger Peritonitis die Eiterung vom Peritonäum durch die Tubenwand in die Tube fort. Die Tube ist aussen und innen mit Eiter bedeckt, die Follikel des Ovariums sind zu Abscessen geworden, es kommt zur Erweichung, der Putrescentia ovarii der alten Autoren.

Indessen kann sich auch eine an intrauterine unsaubere Behandlung oder an ein fieberhaftes Puerperium sich anschliessende Salpingitis begrenzen. Die inficirenden Kokken haben mitunter eine nicht so bedeutende Virulenz und führen nur zu einer Endosalpingitis, die dann

---

gart 1876, Enke. — L. Bandl in Handbuch der Frauenkrankheiten p. 759. Stuttgart 1885, Enke. — Martin, Krankheiten der Eileiter. Leipzig 1895, Georgi; Z. f. G. XIII, p. 298; Volkmann's Vortr. 343. — Veit, Die Eileiterschwangerschaft. Stuttgart 1884, Enke. — Orthmann: Virchow's A. CVIII, p. 165; Festschrift für A. Martin. Berlin 1895, p. 118; C. f. G. 1888, p. 46; Z. f. G. XVI, p. 174. — Werth: A. f. G. XXXV, p. 505. — W. A. Freund: C. f. G. 1888, p. 858; Volkmann's Vortr. 323. — Kossmann: Z. f. G. XXIX, p. 253; M. f. G. I. — Pick: A. f. G. LIV, p. 117. — Chiari: Ztschr. f. Heilkunde 1887, p. 457. — Kehrer, Beiträge zur klinischen und experimentellen Geburtskunde. Heft 2. Giessen 1887, Roth. — Wessaressensky: C. f. G. 1891, p. 849. — v. Rosthorn: A. f. G. XXXVII, p. 337; C. f. G. 1894, p. 1150. — Wertheim: Volkmann's Vortr. 100. — Landau: A. f. G. XLI, p. 1; XLVI, p. 397.

erst allmählich auf die Wand übergeht und zum Verschlusse der Fimbrienöffnung führt.

Je nach der Frische des Processes sind die Leisten und Fimbrien sehr verdickt, infiltrirt, mit Hämorrhagien durchsetzt und des Epithels beraubt. Oder die Zotten sind allmählich geschrumpft, zerfallen, atrophisch, ja ganz verschwunden, so dass ein von Eiter gefüllter glatter Hohlraum besteht.

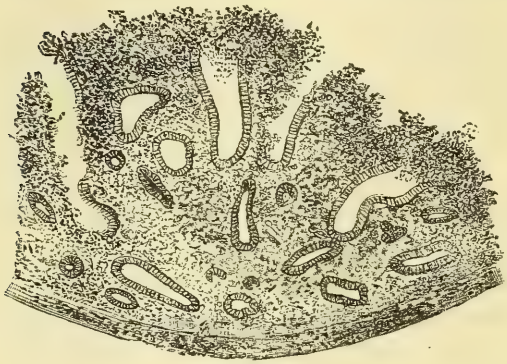

236
Endosalpingitis.

Dann entsteht eine sogenannte Pyosalpinx, oder nach Martin: Sactosalpinx purulenta. Sie muss sich dann bilden, wenn der Eiter sich nicht entleeren kann. Der Verschluss liegt nicht nur an dem Fimbrienende, das in sich oder mit der Umgebung verklebt ist, sondern auch zwischen einzelnen Theilen der Tube, die in dem

237
Sactosalpinx purulenta.

Knickungswinkel von einander getrennt sind. So entsteht die Rosenkranzform (Figur 237), eine Anzahl von Abscessen, die durch enge Stellen zusammenhängen. Es kann auch ein cystischer, unregelmässig under Tumor bei Schrumpfung der Mesosalpinx entstehen.

Mitunter wird auch die Tube ein glatter ovoider Schlauch.

Durch Entzündung des Peritonäums, Adhäsionen und Schrumpfung der Membranen, Raummangel bei grösserer Ausdehnung der Pyosalpinx kommt es zu Verlagerungen, meist nach abwärts. Aber die Tube kann auch, nach allen Richtungen hin verzerrt, überall im Becken oder am Uterus verwachsen sein. So fand ich den Eitersack der Tube vor dem Uterus mit der Blase verwachsen, seitlich, hinten am Ileopsoas und tief im Douglas'schen Raume. Auf der Aussenfläche befinden sich meist kleine röthliche Fetzen, Pseudomembranen: Perisalpingitis als Folge der Endosalpingitis.

Oder ein grosser Conglomerat-Tumor wird vom hypertrophirten Ovarium von der Pyosalpinx von vielen Pseudomembranen, angeklebten Appendices epiploicae und verwachsenen Darmpartien gebildet. Aus einem Winkel des geknickten S. romanum, vom Processus vermiformis, von dem festverwachsenen durch Pseudomembranen ganz unregelmässigen Uterus, muss man die Pyosalpinx ablösen. In anderen Fällen befindet sich der Eiter — der Abscess — theils in der Tube, theils neben der Tube. Das Fimbrienende ist aufgetrieben und endet in den Pseudomembranen, welche den Abscess abschliessen, oder im Abscesse selbst. Der sich nunmehr ansammelnde Eiter schuf einen Abscess, dessen Wand Parietalperitonäum, verwachsene Dünndärme, ein Theil des Dickdarms, Appendices epiploicae, Uterus, Uterusligamente, Ovarium, Tube oder dilatirtes Fimbrienende bilden. Die Wand ist verdickt, aber ganz unregelmässig, so dass Partien von 1 mm Dicke mit 1 bis 2 cm dicken Schwarten wechseln. Dünne Stellen platzen beim Drücken.

Der Eiter der Pyosalpinx wird in der Mehrzahl der Fälle kokkenfrei gefunden, weil wegen der langen Dauer des Bestandes die Kokken abgestorben und verschwunden sind. Von Kokken kam am häufigsten vor Gonokokkus, selten mit anderen Kokken gemischt, Streptokokken, Staphylokokken. Auch Actinomyces, Tuberkelbacillen, Pneumoniekokken, Bacterium coli (Darmverwachsungen!) sind nachgewiesen.

Am längsten bekannt ist die Tuberkulose[1] der Tube. Sie ist sowohl vom Peritonäum fortgeleitet als idiopathisch entstanden. Doppelseitige Tuberkulosen sind mehrfach beschrieben. Beide Tuben waren von käsigem, eingedicktem Eiter erfüllt. Aber auch kleine Tumoren und Conglomerattumoren mit frischeren ulcerativen Processen habe ich bei Tuberkulose gefunden. Die Innenwand der Tube zeigte Tuberkelknötchen, ebenso sah ich dieselben auf der Innenfläche angeklebter

[1] Hegar, Genitaltuberkulose. Stuttgart 1886, Enke; Deutsche med. Woch. 1897, No. 45. — Heiberg in Internat. Beiträge zur wissenschaft. Medicin p. 259. Berlin 1891, Hirschwald.

Ovarialabscesse. Bei der sogenannten Salpingitis isthmica nodosa findet man nicht selten Tuberkel. Jedenfalls lässt sich oft makroskopisch residuale Gonorrhoe von Tuberkulose nicht unterscheiden, ja es ist möglich, dass, wie bei der Blasentuberkulose des Mannes, die residuale Gonorrhoe ein Vorstadium der Tuberkulose ist.

Dass die grosse Mehrzahl der Pyosalpingitiden auf Tripperinfection beruht, wird heutzutage allgemein angenommen. Dabei ist das Eigenthümliche die sogenannte residuale Gonorrhoe, wie es Sänger sehr richtig nennt. Längst ist die acute Gonorrhoe vorüber, aber die pathologischen Veränderungen, die sie bewirkte, bestehen als Pyosalpinx fort. Gerade Puerperium und Gonorrhoe wirken zur Entstehung zusammen, weil nach einem Abort oder einer Geburt die Wege von unten nach oben geöffnet sind. Ebenso befördert die Intrauterinbehandlung bei Gonorrhoe die Kokken nach oben.

Dabei ist die Mesosalpinx oft fingerdick, von Schwarten und Abscessen durchsetzt. Löst man einen solchen Tumor, eine solche Pyosalpinx gewaltsam ab, so kann sie platzen und der Eiter sich in die Umgebung ergiessen.

Bei der sogenannten Salpingitis isthmica nodosa, die sich sowohl bei residualer Gonorrhoe als bei Tuberkulose findet, sieht man am Uteruswinkel, aber auch noch im Fundus selbst einen weissen Knoten, wie ein kleines Fibrom durchschimmern. Aehnliche bis 3 cm dicke knotige Anschwellungen finden sich auch im Verlauf der Tube an mehreren Stellen. Die solide Masse der Knoten wird von Muskelgewebe, in das sich drüsenartig das Schleimhautepithel einsenkt, gebildet. Kaltenbach meinte, es handle sich um Activitätshypertrophie: die Tube hypertrophire, weil sie sich anstrengen müsse, ihren Inhalt auszupressen. Möglich ist auch, dass es sich namentlich da, wo nur ein Knoten im Uteruswinkel selbst sitzt, um ein beginnendes Adenomyom (Recklinghausen) handelt.

Hydrosalpinx.

Nach meinen Beobachtungen fast ebenso häufig wie Pyosalpinx findet man Hydrosalpinx. Die Tube ist dabei am Fimbrienende geschlossen. Die Fimbrien sind meist völlig verschwunden, die Tubenwand ist dünn, membranös und lässt den klaren Inhalt durchschimmern. Immer finden sich Spuren von Perimetritis im Becken. Der Vorgang ist so zu denken, dass eine Pelveoperitonitis das Erste war, dass es dadurch zur Atresie der Tube kam und dass Retention der normalen bacterienfreien Secrete und Bildung der Retentionscyste die Folge davon ist. Das Secret kann manchmal periodisch durch den Uterus

abfliessen (Hydrops tubae profluens). Die Residuen der primären Pelveoperitonitis können verschwinden, nur die Verklebung der Fimbrienenden bleibt übrig. Auch bei Pyosalpinx habe ich einige Mal periodische Eiterabflüsse beobachtet, ja durch Druck auf den Tumor hervorgebracht.

Die Anamnese stellt auch in diesen Fällen sehr oft Tripper oder wenigstens primäre Pelveoperitonitis, z. B. ex puerperio, fest. Der Tripper ging nicht intrauterin, sondern periuterin in den Lymphgefässen weiter. Während bei der Pyosalpinx die Endometritis und Endosalpingitis das Primäre, die Pelveoperitonitis das Secundäre war, so ist hier die Perimetritis das Primäre, der Verschluss am Fimbrienende und die Retention des Tubensecrets das Secundäre.

Der Tubenhydrops bleibt oft jahrelang constant klein, aber es sind auch Fälle von faust- und mannskopfgrossen Cysten beschrieben. In grossen Cysten findet man die Wand völlig glatt von Epithel entblösst. Ob ein Hydrops tubae auch Folge einer primären Endosalpingitis, also Endproduct einer katarrhalischen Entzündung der Tubenschleimhaut ist, scheint mir nicht so sicher bewiesen, wie es allgemein angenommen wird. Ein Katarrh geht doch nach seinem Wesen in Heilung ohne tiefe Zerstörungen oder in eine Eiterung über, die dann zur Pyosalpinx wird. Jedenfalls kann unmöglich ein Hydrops das Ende einer Eiterung sein. Das Dünnflüssige wird resorbirt, das Eingedickte bleibt zurück. Nicht aber umgekehrt.

Hämatosalpinx.

Die Hämatosalpinx durch Blutstauung und vicariirende Blutungen bei Gynatresien haben wir S. 166 kennen gelernt. Kleine punktförmige Blutungen kommen auch bei der Entzündung vor. Mehrfach sah ich bei Tuben, die absichtlich während der Menstruation exstirpirt waren, kleine Blutungen, die zu alt waren, um sie auf die Stauung bei der Abtragung zu beziehen. Eine wirkliche Hämatosalpinx aber, ein grosser in der Tube erstarrender Bluterguss ist sehr selten. Ehe man wusste, dass die meisten dieser Fälle Tubargraviditäten sind, hielt man die Hämatosalpinx für häufig. Ganz ihre Existenz leugnen kann man aber auch nicht. Ich operirte eine sehr bewegliche faustgrosse Tubenblutcyste, bei der das Blut geronnen und fest war. Der Stiel war torquirt. Die mikroskopische Untersuchung zeigte nirgends Eianlage. Demnach war der Hergang wohl so zu denken, dass ein gestielter Tubenhydrops durch Achsendrehung des Stiels und Stauung in ähnlicher Weise zur Hämatosalpinx geworden war, wie wir dies bei der Stieltorsion der Ovarientumoren kennen lernten (S. 428).

Alte Wasseransammlungen bekommen oft vielleicht durch Menstrualblut eine blutige bräunliche Färbung.

Verlauf und Prognose.

Bei Tubenentzündungen entstehen Schmerzen von peritonitischem Charakter. Die Betheiligung des Peritonäums, die Pelveoperitonitis, ist aus der anatomischen Schilderung klar. Namentlich die Recrudescirungen nach Coitus, nach Anstrengung, der Sitz der Schmerzen auf beiden Seiten, das Wechseln von rechts nach links, der oft wehenartige Charakter, die Zunahme der Schmerzen bei und nach der Menstruation, lassen die Betheiligung der Tube vermuthen.

Oft besteht Fieber, theils von dem Eitersack ausgehend, theils als Symptom der peritonäalen Exsudat- und Membranbildung. Nach jahrelangem Bestand kann von Neuem mit oder ohne Schädlichkeiten Fieber entstehen. Dass ein alter Eitersack platzt und tödtliche universelle Peritonitis entsteht, ist eine sehr grosse Ausnahme, aber es ist doch möglich. Bei acuter Endometritis als Folge von Streptokokkeninfection kann sehr schnell „foudroyante“ Peritonitis den Exitus herbeiführen. Sterilität ist die regelmässige Folge, kann aber mit dem Aufhören der Entzündung ebenfalls aufhören.

Dazu kommt die Rückwirkung auf das Allgemeinbefinden. Die fortwährenden Schmerzen führen zu Hysterie, der Mangel an Bewegung, die Schmerzen bei der Defäcation zur Obstruction, die Obstruction zu Dyspepsie, die Dyspepsie zu verringerter Nahrungsaufnahme, und diese zu Anämie, Abmagerung, Nervosität und Kachexie. Oft treten die Magensymptome, Erbrechen und Appetitmangel, in den Vordergrund. Namentlich die Schmerzen beim Coitus (Dyspareunia) sind charakteristisch. Ebenso lassen kolikartige Schmerzen auf das Bestreben der Tube schliessen, den Inhalt auszupressen.

Ueber die Prognose lässt sich nichts Bestimmtes sagen. Plötzlicher Tod bei Verschleppung dieser Fälle ist doch recht selten. Dagegen längeres Siechthum ist oft genug beobachtet. Die Salpingitis nodosa kann ausheilen. Ich liess einmal, nachdem ich die Pyosalpinx der einen Seite exstirpirt hatte, wegen der Jugend der Patientin die andere Seite mit einem grossen, dicht am Uterus liegenden Knoten der Tube zurück. Nach $1^1/_2$ Jahren erfolgte bei andauernder Gesundheit eine Geburt.

Diagnose.

Es ist durchaus unzulässig, jede Schmerzhaftigkeit und jeden Tumor neben dem Uterus in der Gegend der Tube Pyosalpinx zu nennen, wie es jetzt so vielfach geschieht.

Der Adnextumor muss sich abgrenzen lassen, man muss die Tubenanschwellung, den „Sactosalpinx", und das abzugrenzende Ovarium fühlen.

Den Knoten des Isthmus kann man oft deutlich am oberen Uteruswinkel bei der combinirten Untersuchung nachweisen. Ein Adnextumor liegt dem Scheidengewölbe zwar an, aber nicht dicht auf. Nicht selten ist die wurstförmige verdickte Tube deutlich als walzenförmiger Tumor zu fühlen. In anderen Fällen wiederum hat der Tumor keine Aehnlichkeit mit einer — wenn auch verdickten — Tube, sondern ist ganz unregelmässig. Geringe Beweglichkeit ist aber doch meist erhalten, so dass Verschiebungen noch möglich sind. Jedenfalls kann man nicht immer, auch nicht in Narcose, die Differentialdiagnose zwischen Exsudat und Adnextumor stellen.

Wichtig ist die Anamnese: die Möglichkeit, Wahrscheinlichkeit oder Sicherheit einer Gonorrhoe als Anfang. Auch der Umstand, dass die Entzündung sich an intrauterine Behandlung, an einen Abort oder ein fieberhaftes Wochenbett anschloss, leitet auf die Diagnose. Wiederholt ist auf die diagnostische Wichtigkeit der kolikartigen, wehenartigen Schmerzen hingewiesen.

Eine Pyosalpinx und Hydrosalpinx lassen sich bei einmaliger Untersuchung nicht, bei längerer Beobachtung sicher unterscheiden. Eine Pyosalpinx wird kleiner oder grösser. Eine Hydrosalpinx bleibt oft nicht nur Monate, sondern 5, ja 10 Jahre völlig constant. Trotz Schwindens jeder peritonitischen Druckempfindlichkeit und aller Symptome hat man jahrelang denselben Befund eines kleinen Adnextumors. Dann kann es sich nicht um Eiter handeln.

Therapie. Adnexoperation[1].

Die conservative Therapie der entzündlichen Tubenkrankheiten deckt sich mit der Therapie der Pelveoperitonitis. Dass bei der schweren Zugänglichkeit der Tuben, bei der Entfernung von der äusseren Haut und der Scheide, direct nicht eingewirkt werden konnte, ist klar.

Zunächst ist die alte antiphlogistische Therapie in Anwendung zu ziehen. Ruhe, Eisbeutel, Priessnitzumschläge, Opium bringen bei heftigen Schmerzen sehr bald Erleichterung. Auch eine Blutentziehung aus dem Uterus durch Sticheln der Portio ist gar nicht zu verachten. Nur muss sie vorsichtig in einem recht engen Speculum gemacht werden. Dass acute Entzündungen bei Bettlage völlig verschwinden, ist oft zu beobachten.

---

[1] Sänger: A. f. G. XXV, 126. — Gusserow: Z. f. G. X, 329. — Klotz: Wiener med. Woch. 1882, 38. — Wiedow: C. f. G. 1885, 10. — Zweifel: A. f. G. XXXIX, 13. — v. Rosthorn: A. f. G. XXXVII, 100. — Skutsch: A. f. G. XXXV, 536. — Schauta, Martin u. s. w.: Verhandl. d. 5. Congresses d. deutschen Ges. f. Gyn. 1893.

Bei subacuten und chronischen Fällen beginnt die Therapie ebenfalls mit Antiphlogose. Dazu gehört auch Entleerung des Darms, leichte Diät, Abstinenz vom Coitus, Bettruhe, später Vollbäder, Sitzbäder mit nachfolgender Bettruhe. Glycerintamponade mit Ichthyol-, Bor-, Jod- oder Alaunmischungen hat hier weniger Erfolg, es sei denn, dass das Scheidengewölbe und die geringfügigste Bewegung der Portio empfindlich ist. Dagegen ist die sogenannte Belastungstherapie (Pincus) ganz entschieden vortheilhaft. Sie kann von jedem Arzte leicht eingeleitet werden und bringt bei guter Beobachtung keinen Schaden.

Es wird zunächst die Scheide gut gereinigt. Dann wird entweder ein Kolpeurynter oder ein mit Schrot gefüllter Kondom in die Scheide eingeführt. Der Kolpeurynter wird sodann mit Wasser, Luft oder 500 bis 1000 g regulinischem Quecksilber gefüllt, bis die Kranke, danach befragt, angiebt, der Druck sei unangenehm. Man lässt dann wieder etwas Inhalt ab. Ein Kondom kann mit Speculum in Seitenlage, oder auch mit dem Finger, mässig gefüllt, eingeführt werden. Bei engen Genitalien wird der Kondom über ein Röhrenspeculum gezogen und dann gefüllt. Die schonendste Methode ist die Füllung mit Quecksilber, das leicht ein- und ausfliesst. Die Kranke muss bei dieser Therapie mit dem Becken ca. 10 bis 15 cm höher als mit der Brust liegen, eine Lage, die gut vertragen wird. Die Beine werden mässig angezogen und nunmehr wird ein Schrotsack von höchstens 2 kg auf dem Bauch ausgebreitet. Man schiebt und rückt das Schrot so, dass es mit der Symphyse abschneidet und oben bis zum Nabel reicht. Die Kranke darf jetzt auch die Beine wieder ausstrecken, da der Schrotsack fest liegt.

Diese Behandlung kann man Tag und Nacht fortsetzen. Aber auch eine Application von 3 bis 4 Stunden pro Tag hat schon Erfolg. Auffallend ist die oft schnelle Besserung der subjectiven Beschwerden. Mitunter kommt Fieber, ja hohes Fieber vor. Dies beweist, dass Eiter vorhanden ist, dessen Resorption durch den starken Druck begünstigt wird. Unter diesen Umständen passt die Therapie nicht. Man muss womöglich den Eiter entfernen.

In den Pausen dieser Therapie, z. B. früh und Abends, macht man heisse Irrigationen oder Glycerintamponaden.

Die Scheidenirrigationen nimmt die Patientin liegend vor. Es wird ein Eimer oder Topf mit Soole präparirt, dieselbe hat eine Temperatur von 32 bis 36° R. Die Hilfe leistende Person füllt einen Irrigator, die Patientin führt sich das Rohr in die Scheide ein. Nun wird fortwährend Soole in den Irrigator nachgeschüttet, bis mindestens 5 bis 8 Liter verbraucht sind. Der Unterschieber (S. 93, Figur 46) ist mit Abflussvorrichtung versehen, um das häufige Erheben und den Lagewechsel unnöthig zu machen.

Man kann mit dem Hitzegrade des Irrigationswassers bis zu 36° R. steigen und stundenlang fortgesetzt irrigiren. Ist der Schlauch des Irrigators sehr lang, so kühlt sich das durchfliessende Wasser um $^1/_2$ bis 2° wie in einer Kühlschlange ab.

Auch bei dieser Behandlungsmethode muss die Kranke, wenigstens anfangs, täglich controlirt werden. Die Heisswasserinjectionen sind durchaus keine Panacee. Oft muss man nach drei- bis viermaliger Anwendung wegen beginnenden Fiebers oder wegen Schmerzen diese Behandlung wieder einstellen. In vielen Fällen sieht man allerdings wunderbare Erfolge. Exsudate oder Exsudatreste, die trotz aller Behandlung jahrelang unverändert bestanden, schwinden nach Heisswasserinjectionen binnen 3 bis 4 Wochen völlig. Verträgt die Patientin die Injectionen gut, so kann man selbst 2 Mal am Tage irrigiren lassen. Stets muss aber die Patientin nach der Spülung 1 bis 2 Stunden wohlzugedeckt liegen.

Aus der Schilderung der Therapie geht schon hervor, dass sie umständlich, langweilig und auch schon wegen der unterbrochenen Erwerbsthätigkeit kostspielig ist. Demnach war es natürlich, dass man nach Radicalheilung verlangte, zumal Recidive auch nach Besserung und Heilung mit expectativer Therapie oft vorkommen.

Es kamen viele Fälle vor, wo die beschriebene Behandlung abgelehnt und radicale Heilung verlangt wurde.

Die körperliche Arbeitsfähigkeit fehlte oft jahrelang, ja für immer. Recrudescirungen, die zu monatelangem Aufenthalt im Krankenhause führten, traten trotz langer Pausen immer wieder ein. Dass dann bei socialem, körperlichem und geistigem Elend die Nahrungssorgen, die Hoffnungslosigkeit, die Verzweiflung zur Unterernährung, zu zeitigem Altern, zu Siechthum und zum Tod an Phthise oder Consumption führte, weiss Jeder, der Armenarzt oder Hospitalarzt ist.

Aber dass etwa viele solche Kranke einer acuten Krankheit, unmittelbar abhängig von dem eitrigen Processe in der Tube erliegen, ist sicher falsch. Man frage nur die pathologischen Anatomen, ob sie oft eine tödtliche Peritonitis als Todesursache bei alten Adnextumoren gefunden. Derartige Perforationsperitonitiden oder acute Verjauchungen mit Sepsis kommen äusserst selten vor.

Man wird also nicht die Wahrheit sagen, wenn man die Patientinnen damit ängstigt, dass ihr chronisches Leiden zum schnellen Tode führen könnte oder würde. Wohl aber wird man dann die Wahrheit sagen, wenn man das Wiedererlangen der vollen Gesundheit erst für sehr späte Zeit nach langer, mühevoller Behandlung in Aussicht stellt.

Es ist klar, dass die sociale Lage hier betreffs der Behandlung einen grossen Unterschied macht. Erfüllt eine reiche Frau alle ihre

sogenannten Pflichten, wenn sie auf dem Sopha liegt, Romane liest, in Bäder geht; ist es ihre grösste Arbeitsleistung, einige Stunden bei einem Diner zu sitzen oder spazieren zu fahren, ist sie in der Lage, sich jederzeit tagelang zu legen, sich einen Arzt zu halten, der an jedem Tage die nöthige Directive für das Regime des Lebens giebt — warum soll eine solche Patientin eine lebensgefährliche Operation durchmachen? Warum soll der Arzt dazu rathen, da einerseits das Versprechen völliger, absoluter Gesundheit nicht gegeben werden kann und andererseits, wenn auch in weiter Ferne, die Möglichkeit völliger Gesundheit ohne Operation vorhanden ist?

Handelt es sich dagegen um eine dienende Person, die schwere Arbeit verrichten will, aber dazu nicht im Stande ist, die, um nicht zu verhungern, arbeiten muss; treibt sich eine solche Unglückliche, stets aufs Neue unter grossen Schmerzen erkrankt, in den verschiedensten Krankenhäusern herum, wird durch die Ruhe und die negative Behandlung stets nur eine Besserung für wenige Tage oder Wochen erreicht, hat diese Person weder die Möglichkeit, Geld zu verdienen, noch sich wie Gleichaltrige zu vergnügen, wird sie im Leben als unbrauchbares Glied der Gesellschaft herumgestossen und missachtet, kann sie nicht heirathen, wird sie von fortwährenden Schmerzen gepeinigt, bringen ihr diese Schmerzen täglich und stündlich das Unglück ihrer Lage zum Bewusstsein, so wird ein solches Individuum mit Freuden auf eine Operation eingehen, wenn Heilung versprochen wird! Nur gesund werden, arbeiten können, das hat Werth! Ehe, Zukunft, Nachkommenschaft sind jetzt gleichgültig. Was weiss eine solche Person von Uterus und Ovarien, von der Bedeutung dieser Organe für Geist und Körper? Stellt man in Aussicht: das Kranke aus dem Leibe herauszuschneiden, so geht sie mit Freuden darauf ein.

Da es im Allgemeinen mehr arme als reiche Frauen giebt, so wird die Mehrzal Derer, die an Pyosalpinx leiden, zur Operation zu bereden sein. Das Material also, die Möglichkeit, die Operation der Adnexentfernung zu erlernen und in ihnen Erfolge zu studiren, fehlte nirgends. Und es ist deshalb nicht zu verwundern, dass, während noch vor einem Jahrzehnte nur exspectativ behandelt wurde, jetzt es kaum einen Gynäkologen von Namen giebt, der nicht Hunderte von Fällen hat, wo er die erkrankten Adnexe exstirpirte.

Ist man aber ehrlich, controlirt man jahrelang die Operirten, so zeigt sich leider, dass die Entfernung der entzündeten Adnexe durchaus nicht immer die volle Gesundheit gewährleistet. Selbst wenn kein neues Exsudat sich um den Stumpf bildet, sind die Ausfallserscheinungen durch die unnatürlich zeitig, gewaltsam herbeigeführte Menopause oft so quälend, dass manche Operirte den früheren Zustand herbeisehnt.

Und wie oft bleiben Schmerzen zurück! Man bezog sie zunächst auf die Seide. Man darf nie bei Adnexoperationen Seide verwenden. Dass einzelne Kokken bei den unreinen Operationen zurückbleiben, ist klar. Die Seidenfäden können für Jahre das Centrum von Eiterungen bilden. Es entstehen Fisteln nach dem Bauch, nach der Scheide, ja auch nach den Därmen und der Blase. Aus dem gewundenen Canal ist es kaum möglich, die Seidenschlinge herauszubekommen. War die Kranke vorher arbeitsunfähig, so ist sie es jetzt erst recht.

Aber auch bei Gebrauch von Katgut bleiben Exsudate, schmerzhafte Narben, bleibt Uterusfluor zurück.

Ich sagte mir deshalb, wahrscheinlich ist nicht das Nahtmaterial, sondern der Rest der Tube der Grund des Exsudats. Ich schnitt principiell den interstitiellen Theil der Tube heraus. Bei einem Knoten der Salpingitis, der sich in dem Uterusfundus entwickelt hatte, war es selbstverständlich. Ich habe aber auch principiell bei anderen Adnexoperationen die Tube stets völlig entfernt, so dass der Uterus Dreieckform mit oberer Spitze bekam. Auch dies Verfahren besserte die Prognose quoad valetudinem completam nicht erheblich. Es war nur logisch, dass man noch weiter ging. Ich habe deshalb nach der Methode operirt, die ich auch bei malignen Ovarialtumoren anwendete (S. 450, Figur 233). Nachdem vom Ligamentum infundibulo-pelvicum aus unter der Tube abgebunden war, sicherte noch je eine Umstechung auf jeder Seite die Uterina. Der Uteruskörper mit beiden Adnexen hing jetzt nur noch am Cervix. Dicht oberhalb der Blase trennte eine Keilexcision den Uterus, der nun nach den Unterbindungen nicht blutete, ab. Die Schleimhaut wurde noch durch Trichterschnitt entfernt, der Trichter verschorft und der Keil vernäht. Principiell wurde erst der Uterus amputirt und dann die Masse der Adnexen losgedrückt. Die entfernte Masse enthält also beide Adnextumoren nebst Corpus uteri (vergl. Figur 238).

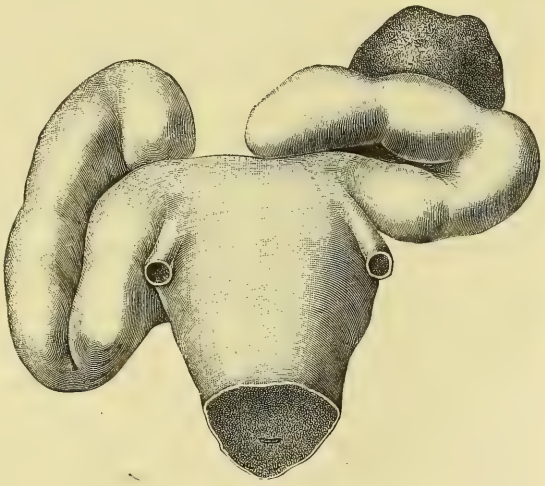

238

Präparat, durch meine Adnexoperation gewonnen.

Viele Operateure haben auch Totalexstirpation sowohl von oben als von unten gemacht. Adnexe ohne Uterus haben ebensowenig Werth wie der Uterus ohne Adnexe. Ich habe sowohl gleich bei der ersten Operation, als auch bei Nicht-Aufhören der Schmerzen bei einer zweiten Operation in vielen Fällen den Uterus von oben oder von unten aus exstirpirt. Ich wollte die gynäkologischen Möglichkeiten völlig erschöpfen. Mehr als die ganzen Genitalien zu entfernen, war nicht möglich. Hatte man auch damit nicht durchschlagende, sichere Erfolge, so konnte man jedenfalls nicht behaupten, dass die Adnexoperation stets, unter allen Umständen volle Heilung bringen müsste.

Die Entfernung der ganzen Genitalien ist auch vielfach auf vaginalem Wege gemacht. Zum Uterus kommt man am besten von unten, zu den Tuben von oben. Will man also Beides entfernen, so wird man sowohl von oben als von unten beginnen können. Wer principiell den ganzen Uterus mit entfernt, wird gleichsam instinctiv den vaginalen Weg wählen. Wer noch im Zweifel ist, ob er mehr conservativ nur die Tubensäcke entfernen, aber den Uterus zurücklassen soll, der wird unwillkürlich den oberen Weg für richtiger halten. Es ist mir nicht fraglich, dass nur bei abdominalem Wege eine gute Uebersicht über die Tubensäcke, die Darmadhäsionen, die ganzen topographischen Verhältnisse der Entzündungsproducte zu gewinnen ist. Das wüste Schneiden, Reissen und Abklemmen in der Tiefe bei dem vaginalen Wege hat schon manches unberechenbare Unglück: Ureter-, Darmfisteln, Blutungen, Blasenverletzungen etc. im Gefolge gehabt. Von einer Uebersicht ist nicht die Rede. Gerade in Entzündungsfällen ist das Ligamentum infundibulopelvicum nicht dehnbar. Die Tube sitzt hoch oben fest, um zu ihr zu gelangen, muss man, namentlich bei engen Genitalien, grosse Incisionen in die Scheide machen, man muss die Vagina in rohester Weise mit grossen Speculis auseinanderzerren, und trotzdessen platzt leicht ein Eitersack, so dass er nur in Fetzen herausgebracht werden kann. Ist auch bei Jodoformgazetamponade der günstige Wundverlauf ziemlich sicher, so dauert es doch Wochen lang, bis jede Eiterung verschwunden ist.

Und der Vortheil, dass vaginale Operationen im Allgemeinen ungefährlicher sind, geht bei so colossalen Eingriffen verloren. Der Bauchbruch aber lässt sich heute, bei der modernen Methode der Bauchnaht, vermeiden. Der abdominale Weg zu den Tubensäcken ist also sicher der principiell richtige.

Aber wenn man auch Uterus, Tubensäcke, Ovarien, Schwarten, entzündete, verklebte Appendices epiploicae, Narben, Abscessmembranen, kurz alles Pathologische durch eine grosse Operation völlig entfernt, so ist es doch Selbsttäuschung, wenn Jemand glaubt, damit sicher und jedesmal alle Symptome und Beckenschmerzen beseitigt zu haben.

Auch solche Frauen leiden noch jahrelang an den Schmerzen, die sie früher hatten. Die narbigen Verklebungen der Därme, die Schrumpfungen auf der Scheide des Psoas, die Verzerrungen und Fixirungen der Flexura sigmoidea, machen ebenso Schmerzen, wie sie früher die entzündeten Tuben machten. Die fixirte und verengte Scheide macht den Coitus fast unmöglich. Oft bleibt jahrelang die obere Quernarbe im Scheidengewölbe ganz auffallend druckempfindlich. Es giebt ja auch glückliche Fälle, aber gewiss ebensoviel, bei denen das Versprechen völliger Heilung und Beseitigung der Beschwerden nicht eingelöst wird!

Man sei also bei schmerzhaften, verdickten Adnexen nicht zu leicht bereit mit dem Vorschlage der Operation, man behandle lange expectativ, und greife da nicht operativ ein, wo eine entschiedene Besserung der Symptome, wenn auch langsam, nicht zu verkennen ist.

Nur dann, wenn ein Adnextumor ganz zweifellos gefühlt wird, wenn speciell der Tumor dauernd druckempfindlich ist und bleibt, oder sogar unter Schmerzen grösser wird, ist die Operation gerechtfertigt. Man bedenke, dass, je weiter man die Operation hinausschiebt, sie um so ungefährlicher ist, weil die Kokken in der Cyste abgestorben sind. Man sollte jeder Patientin, mit einem Adnextumor, wenigstens sechs Monate Zeit der Ueberlegung, der Selbstbeobachtung, der expectativen Therapie anbefehlen, und erst dann nach nochmaliger Untersuchung die Operation vorschlagen. Auch dann darf man, um nicht zum Lügner zu werden, nicht zu viel versprechen!

Revidire ich meine Statistik, so giebt bei Adnexoperationen die besten Resultate die abdominale Uterusamputation im Cervix (vergl. S. 473, Figur 238). Dabei bleibt die Scheide dehnbar und wegen Zurücklassung der Portio normal. Der Cervixrest hört bald auf zu secerniren. Die Därme werden am gut mit Peritonäum übergedeckten Stumpf nicht adhärent. Das Endresultat ist besser als bei allen anderen Methoden.

Eine Punction von der Scheide aus führte bei Tubenhydrops oft zur Heilung. Ich sah eine ganze Reihe von Fällen, bei denen 50 bis 100 g heller Flüssigkeit mit der Spritze entleert wurde und nicht wiederkehrte. Die Patientin lag nur 4 bis 5 Tage im Bett. Bei Eiter aber schadet zwar die Punction Nichts, aber sie nützt auch Nichts. Da sowohl Eiter in einer Cyste oder einer Abtheilung eines Adnextumors, als Wasser in einer anderen vorhanden sein kann, so wird auch das Aussaugen von Wasser nicht immer heilen.

Hat man einen Tubentumor diagnosticirt, so ist der abdominale Weg der sicherste. Der vaginale Weg führt nicht immer zum Ziel. Man kennt nicht die Darmadhäsionen, man weiss nicht, ob man die Tumoren lockern und entfernen kann. Dass es oft ungefährlich gelang,

beweist nicht, dass es stets gelingen wird. Nebenverletzungen sind oft beobachtet. Die Fälle von Darm- und Ureterverletzungen zählen schon nach Dutzenden. Man hört davon mehr unter der Hand als aus Berichten.

Die abdominale Operation ist in Beckenhochlagerung nach sehr gründlicher Entleerung der Därme zu machen.

Nach Eröffnung des Abdomens werden zunächst verklebte Därme oder das Netz mit den Fingern abgezogen. Das, was vom Netz adhärent war, wird abgebunden und resecirt. Nun orientirt man sich über die Grösse, die Befestigungen bezw. Verwachsungen des Adnextumors. Sollte, was ich kaum je gesehen habe, eine Tube nebst

239

Pyosalpinx dextra,
a linkes, d rechtes Ligamentum latum, b linke Douglas'sche Falte, e Mastdarm. Vom Uterus nach dem Mastdarm zieht eine breite Adhäsion, auf ihr ist das Ovarium und die Tube fixirt.

Ovarien völlig normal sein, so wird nur die kranke Tube umgriffen, herausgehoben und abgebunden.

Präsentirt sich eine Eitercyste, die besonders dünnwandig und prall ist, so sticht man eine Spritze ein und saugt den Eiter aus. Vorher wird die Eitercyste gut mit Gaze umstopft. Ist der Eiter völlig entfernt, so schneidet man vorsichtig das Loch grösser und wäscht mit in Sublimatlösung getauchten kleinen Gazebäuschchen die Höhlung möglichst rein aus.

In den meisten Fällen ist die Erkrankung doppelseitig, dann wird von beiden Seiten unterhalb der Tumoren Alles abgebunden, wie Seite 450 beschrieben, bis an die dünnere Partie des Uterus unter dem Corpus. Dann sucht man die Blase auf, macht über ihr einen convexen Schnitt durch die Serosa des Uterus und excidirt nun keilförmig das Uterus-

corpus. Nach trichterförmiger Excision der Schleimhaut vernäht man den Stumpf coronal. Zuletzt zieht man das Peritonäum, das vorher abgelöst war, über die Suturen, es mit fortlaufender Naht befestigend.

Erst nachdem man den Uterus durchtrennt hat, umfasst man die Tumoren und hebt sie aus dem Douglas'schen Raume heraus. Waren sie lose, so fällt die ganze Masse wie eine reife Frucht in die Hohlhand. Platzt der Tumor, ergiesst sich Eiter, so kann man nun sehr gut reinigen, da die Beckenhöhle leer ist. Sind feste Adhäsionen an einer Seite vorhanden, so ist es leicht, durch Hochheben des Gesammttumors an alle Stellen heranzukommen. Dabei entdeckt man schnell eine Darmadhäsion. Man zieht den Tumor vorsichtig ab, nachdem man sich durch Einblick in die Cyste vergewissert hat, dass eine Communication nicht besteht. Ist die Darmserosa verletzt, so näht man die Ränder fortlaufend mit Katgut zusammen. Ist ein Loch vorhanden, so entscheidet die Grösse, ob man direct näht oder den Darm resecirt. Eine geringe Verengerung des Darmlumens ist nicht gefährlich, sie gleicht sich wohl später wieder aus.

Mitunter ist der Sack so morsch, dass er beim Herausheben zerreisst, dass Stücke der angezogenen Membran zurückbleiben, die man nur unter starker Flächenblutung und auch da nicht einmal völlig entfernen kann. Oder die dilatirte Tube (vergl. S. 465) bildete nur einen Theil der Abscesswand, deren andere Hälfte, das Ligamentum latum oder das Peritonäum perietale — nicht entfernt werden kann. Dann blutet auch oft der Uterus oder die Stelle der Adhäsion. In diesen Fällen glaube ich, von der Tampondrainage nicht principiell Abstand nehmen zu dürfen, wenngleich ich zugebe, dass ich sie viel seltener mache als früher. Vielleicht würde das gesunde, resorptionskräftige Peritonäum der sich senkenden, dem Operationsfeld nunmehr anliegenden Därme mit den zurückbleibenden Kokken und dem Blut fertig werden und die Secrete unschädlich aufsaugen. Aber sicherer wird es sein, das Operationsfeld auszuschalten. Diese Drainage hat noch niemals etwas geschadet, und ich wage es nicht, sie principiell wegzulassen. Wiederholt habe ich beobachtet, dass massenhaft seröse Flüssigkeit durch die Drainage in den Bauchwatteverband hineindrainirt war und dass die hervorgezogene Gaze von Flüssigkeit triefte. Diese Flüssigkeit, in der Tiefe als Nährflüssigkeit zurückgeblieben, hätte gewiss manche Gefahr bedingt. Andererseits ist auch möglich, dass die Tamponade die Exhalation des Serums verursacht, resp. die schnelle Resorption verhindert.

Ich drainire niemals nach unten, wenn nicht der ganze Uterus entfernt wurde. Wozu durch eine neue Wunde eine neue Complication schaffen? Es wird zunächst ein Sack nach Mikulicz in die Tiefe ge-

schoben. Dieser Sack wird mit einem Fächertampon ausgefüllt. Das Ende bleibt auf dem Bauch liegen. Auf den ersten Tampon kommt ein zweiter, der bis an die Bauchdecken reicht. Das Ende des zweiten wird, um es vom ersten zu unterscheiden, durch einen Knoten gekennzeichnet. Ich fixire den Uterus durch eine Naht am unteren Wundwinkel (Ventrofixation), um den Zugang zur Tiefe hinter ihm offen zu erhalten und die Excavatio vesicouterina auszuschalten. Der Bauch wird bis auf eine kleine Oeffnung geschlossen. Nach 5 bis 6 Tagen fieberfreien Verlaufs werden die Tampons entfernt. Sind sie trocken, so geschieht nichts mehr. Leiteten sie aber viel blutige Flüssigkeit in den Verband und ist die Höhle mit herausquellender blutiger Flüssigkeit angefüllt, so wird die Höhle vorsichtig mit Jodoformgazestreifen ausgetrocknet. Ein Jodoformgazestreifen bleibt wiederum einige Tage liegen.

Bei diesen nicht aseptischen Operationen hat es keinen Sinn, völlig aseptisch zu verfahren. Hier ist Antisepsis sicher besser. So liegen alle Instrumente in 3procentiger Carbollösung. Auch die Hände des Operateurs werden wiederholt in Sublimat abgewaschen, wenn sie mit Eiter beschmutzt waren. Niemals werden die Finger, sondern nur die Specula (vergl. Figur 207, S. 385) gebraucht, um die Bauchwunde zu dilatiren. Vor dem Schluss des Bauches wird das Operationsgebiet, falls Eiter vorhanden war, mit ausgedrückten Sublimatcompressen abgewischt, die eventuell beschmutzte oberste Fettschicht der Wunde in den Bauchdecken wird abgetragen, die Wundränder der Haut werden abgerieben, und dann wird der Bauch geschlossen.

Beim Tubenhydrops mit rein wässerigem, also bacterienfreiem Inhalte richtet sich das Verfahren nach dem Befunde. Oft kann man diese Cysten wie einen Ovarientumor abbinden. Es ist sicher gerechtfertigt, wie überhaupt immer, ein zweifellos gesundes Ovarium zurückzulassen. Ist aber das Ligamentum latum entfaltet und hat sich die Tube subserös ausgedehnt, gelingt es nicht, den Tubensack zu entfernen, so resecirt man soviel als möglich von der Cyste, wie ich es schon als Assistent in Halle von meinem Lehrer Olshausen ausführen sah. Das excidirte Stück darf nicht zu klein sein, das ganze zugängliche Segment ist zu entfernen. Denn es giebt in der Abdominalhöhle keinen freien Raum, sondern die Därme legen sich unmittelbar an und in die geschnittene Oeffnung der Tube hinein, hier festwachsend. War das Loch zu klein, so bildet sich die Cyste bald von Neuem. Ich habe dies bei einer zweiten Laparotomie nachweisen können. Deshalb entferne man möglichst viel von der Cyste. Bei kleiner Hydrosalpinx ist sogar möglich, dass sich nach Entleerung der

retentirten Secrete eine normal fungirende Tube wieder bildet. Geburten nach solchen conservirenden Operationen — Salpingostomien — sind beobachtet.

Dagegen möchte ich es dringend widerrathen, etwa um die Ausfallserscheinungen zu umgehen, ein entzündetes Ovarium bei Perimetritis und Perioophoritis zurückzulassen. Um dieses bilden sich neue Entzündungen, und der Zweck: Befreiung von Schmerzen, wird jedenfalls nicht erreicht.

Neubildungen der Tube[1].

Alle Neubildungen der Tube haben papillären Charakter. Es sind primäre Papillome, maligne Papillome, auch Sarcome beschrieben. Secundär kann die Tube Metastasen von Ovarialpapillomen enthalten.

Ich habe ein kindskopfgrosses Carcinom mit Glück entfernt. Auch habe ich eine ebenso grosse Tube mit tuberkulösen Wucherungen exstirpirt. Dabei sassen solitäre Tuberkelknoten in dem Uterus und dem Blasenvertex. Es musste deshalb der Totalexstirpation des Uterus noch die Blasenresection hinzugefügt werden. Heilung nach langer Dauer!

Grössere Tubentumoren werden meist als Ovarialtumoren diagnosticirt. Sie sind ausserordentlich bösartig und machen bald Metastasen in der Umgebung. Principiell entferne man das ganze Corpus uteri, wie bei malignen Ovarialtumoren (vergl. S. 450).

In der Muscularis hat man Fibrome, Myome und an der Tube auch Lipome gefunden. Eine kleine Fettmasse sieht man nicht selten in der Ala vespertilionis.

D. Tubargravidität. Hämatocele[2].

Die Aetiologie der Tubargravidität wird solange unklar bleiben, bis man sicher weiss, ob physiologisch die Befruchtung der Eier im

[1] Rokitansky: Lehrbuch III, 442 (Lipom, Fibrom). — Gottschalk: C. f. G. 1886, 14. — Doran: Transact. Path. Soc. 1880. — Kaltenbach: Z. f. G. XVI, p. 357. — Zweifel: Vorlesungen 142. — Orthmann: Z. f. G. XVI. — Sänger: Deutsche med. Woch. 1887. — Veit: Z. f. G. XVI, 212. — Eckhardt: A. f. G. 1896. — Fischel: Ztschr. f. Heilkunde XVI, 2 u. 3.

[2] Leopold: A. f. G. XVI, 24; XIII, 354 — Werth, Beitrag zur Anatomie und zur operativen Behandlung der Extrauterin-Schwangerschaft. Stuttgart 1887, Enke. — Wyder: A. f. G. XXVIII, 325. — E. Fränkel: ibid. XIV, 197; Samml. klin. Vortr. 217. — J. Veit, Die Eileiterschwangerschaft. Stuttgart 1884, Enke; Samml. klin. Vortr. N. F. 15; C. f. G. 1891, 634. — Frommel: Deutsches Archiv f. klin. Med. XLIII, 91. — Gusserow: A. f. G. XII, 75. — Hofmeier: Z. f. G. V, 112. — Freund: C. f. G. 1889, 707. — Olshausen: Deutsche med. Woch. 1890, 8 bis 10. — Orthmann: Z. f. G. XX. — v. Rosthorn: Wiener klin. Woch.

Uterus oder in der Tube, oder im Ovarialfollikel stattfindet. Nach der traditionellen Anschauung sollen Knickungen und Verengerungen der Tube in Folge alter Perimetritis das Ei aufhalten. Aber gerade bei sehr zeitig geplatzten Tubargraviditäten findet sich keine Perimetritis. Pseudomembranen können ebensogut als Folge der Tubargravidität, des Platzens, der Blutung aufgefasst werden.

Wahrscheinlicher ist es, dass Störungen in den Transportmitteln der Tube zu der mangelhaften Weiterbewegung des Eies führen, also z. B. fehlende Flimmerbewegung bei Katarrh und Endosalpingitis, Aussackungen und Verdickungen der Tubenwandung, fötale Form und Gestalt der Tube. Aber es sind auch Zufälligkeiten möglich, so z. B. kann das im oder auf dem Ovarium befruchtete Ei der einen Seite nach der anderen gelangen, mittlerweile zu dick geworden sein und stecken bleiben. Oder es können gleichzeitig 2 oder 3 Eier die Tube passiren, von denen das letzte stecken bleibt. Dann entsteht intra- und extrauterine Gravidität, die mehrfach beobachtet ist.

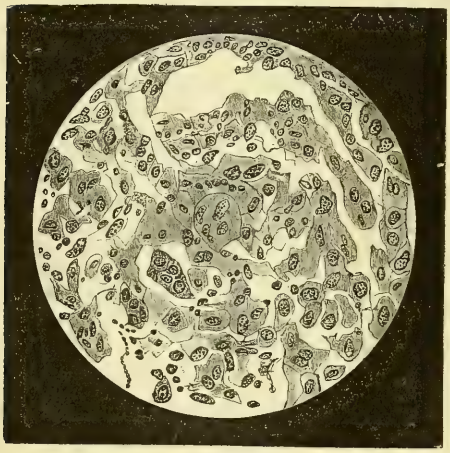

240
Tubardecidua.

Entwickelt sich das Ei in der Tube, so bildet sich aus der Tubenschleimhaut eine Decidua und eine Reflexa. Sollte das Ei verloren gegangen bezw. in den Blutcoagulis nicht zu finden sein, so dass also Chorionzotten nicht gesehen wurden, so könnte man doch aus dem Vorhandensein oder Fehlen der decidual veränderten Tubenepithelien die Differentialdiagnose zwischen Tubargravidität und Hämatosalpinx stellen. Gewiss kann sich die Tubenschleimhaut nach dem Ausstossen des Eies in die Abdominalhöhle so zurückbilden, dass man das Ei vor den Fimbrien, die Tubarschleimhaut aber wieder völlig normal findet. Ja eine absolute Ausheilung, durch Resorption des Eies, des Blutes und Rückbildung der Tube habe ich beobachtet: völliger Schwund des Tumors und spätere normale Schwangerschaft.

1890, 22. — Sänger: C. f. G. 1890, 522. — v. Winckel: Samml. klin. Vortr. N. F. 3. — Dobbert: Virchow's A. CXXIII, 1. — Schauta, Beitr. zur Kasuistik etc. der Extrauterin-Schwangerschaft. Prag 1891, Calve. — Küstner: Volkmann's Vorträge 223 u. 224.

Die das Ei beherbergende Tube stösst das Ei aus dem Fimbrienende aus: Tubenabort, oder sie platzt, was selten ist. Dies erfolgt meist in der Zeit von der 4. bis zur 8. Woche, doch sind in allen Monaten der Schwangerschaft Fälle zur Operation gekommen.

Der Ausdruck „Platzen" ist nicht ganz richtig gewählt. Beim Wachsen der Chorionzotten und der Entwickelung der decidualen Gefässe kommt es zu grosser Verdünnung der Wand, die schliesslich nachgiebt. Ein sehr kleines Loch von 1 mm Durchmesser kann zu tödtlicher Verblutung führen. Aus dem Loch hängen meist einige Chorionzotten heraus (vergl. Figur 241).

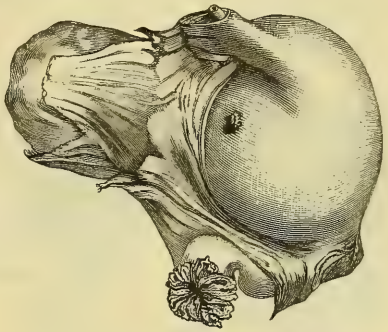

241

Tubargravidität.
Verblutungstod aus der minimalen Oeffnung gerade in der Mitte zwischen Fimbrienende und engem Theil der Tube.

Die Veranlassung zum Platzen giebt nicht selten ein Trauma, namentlich ein Coitus. Schneidet man den Fruchtsack auf, so findet

242

Tubargravidität mit Blutmolenbildung.
In der dilatirten Tube die Mole. In der Höhle der kleine Fötus.

man die theilweise verdickte Tubenwand. Meist ist die Tube bis zum Ovulum und vom Ovulum nach aussen sondirbar, durchgängig, jedenfalls nicht fest verschlossen oder abgeknickt.

Die Eihöhle ist oft comprimirt, von geronnenem Blute unregelmässig verengert.

Bei kleinem Loche tritt nur Blut aus, bei grösserem tritt der Fötus oder ein Theil der Placenta aus. Dabei blutet es andauernd weiter (vergl. Figur 241 und 243).

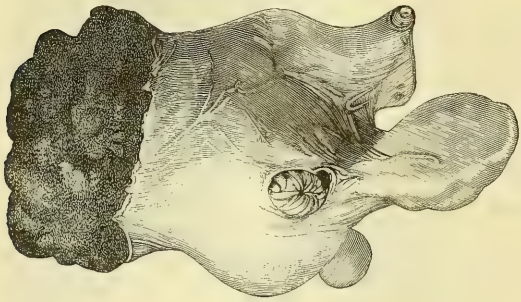

243

Geplatzte Tube,
links das aus dem Riss austretende Ei, rechts das Fimbrienende, weiter rechts das Ovarium, darüber die Schnittfläche der Tube.

Beim Tubenabort stösst die Tube den Fötus allein, oder das ganze Ei aus. Oft nur halb oder theilweise, so dass die grosse Hälfte noch in der Tube sitzt.

Dieser Vorgang (Figur 244) ist häufiger als das Platzen. Man sieht die in der äusseren Hälfte stark dilatirte Tube. Das Fimbrienende ist weit auseinandergetrieben, und das theilweise gelöste Ovulum ist im Begriff, aus dem Fimbrienende herauszutreten. Jedenfalls wird dieser Vorgang wohl stets nach dem Absterben des Ovulums statt haben. Das abgebildete Präparat ist für

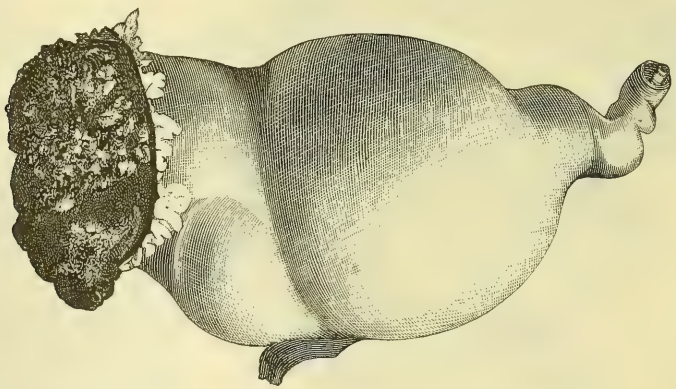

244

Beginnender Tubenabort.
Das Ei ist theilweise aus dem dilatirten Fimbrienende ausgestossen.

diesen Vorgang beweisend. Tritt der Fötus aus, so zerreisst meist die Nabelschnur und der Fötus gleitet an eine tiefere Stelle, z. B. in den Douglas'schen Raum. Ich fand ihn einmal neben der Milz abgekapselt. Zu ihm leitete der zerrissene Nabelstrang.

Das in die Tube oder in die Peritonäalhöhle ergossene Blut dickt sich, wenn der Verblutungstod nicht eintritt, ein, es reizt das Peritonäum zu Pseudomembranbildung und klebt fest an das Peritonäum an. So entsteht an der tiefsten Stelle des Abdomen, im Douglasschen Raume ein abgekapselter Blutraum neben dem Uterus: Haematocele retro- oder periuterina[1] (Figur 245).

Bei Tubenabort ist der Verlauf folgender: Die Blutung stillt sich zunächst. Die Schmerzen sind wohl als Tubenwehen aufzufassen. Was sollte sie sonst erklären? namentlich wenn peritoneale Druckempfindlichkeit nicht nachweisbar ist. Auch hat man Muskelhypertrophie der Tube nachgewiesen.

Das Ei tritt bis in das Fimbrienende, wird aber nicht total ausgestossen. Neue tubare Blutung führt zu neuen Wehen, zu weiterer Lösung, zu neuem Bluterguss, zu neuen „Nachschüben". Sie entstehen zwar auch bei völlig ruhig liegender Patientin, aber sind gewiss oft die Folge von heftiger Körperbewegung, beim Stuhlgang, beim Arbeiten, beim Coitus. Das Blut wird nicht nur aus dem Fimbrienende herausgedrückt, sondern fliesst auch, oft continuirlich, nach dem Uterus und nach aussen ab. Eins der wichtigsten diagnostischen Zeichen!

Jeder Nachschub vergrössert den Tumor und markirt sich symptomatisch durch Zunahme der Schmerzen. Dadurch wird der Tumor unregelmässig, sowohl in Form als Consistenz. Man fühlt härtere Massen und weichere, man kann oft die härtere Tube mit der abgestorbenen Frucht aus den weicheren Massen heraustasten.

Diese abgekapselten, intraperitonäalen Blutmassen stellen das altbekannte Krankheitsbild der Hämatocele vor. Muss man auch theoretisch zugeben, dass z. B. durch Rückstauung einer Hämatometra, oder durch Platzen einer Hämatosalpinx ein intraperitonäaler Bluterguss sich bilden kann, so werden wir doch praktisch richtig jede Hämatocele auf geplatzte Tubargravidität bezw. auf Tubenabort beziehen. Schon Gallard hatte diesen Zusammenhang angenommen. Immer waren die Gynäkologen der Meinung, dass dieser Zusammen-

---

[1] Voisin, Die Haematocele retrouterina. Deutsch von Langenbeck. Göttingen 1862, Vandenhoek & Ruprecht. — Seifert: Wiener Spital-Ztg. 1863, No. 33. — Virchow, Geschwülste I, p. 150. Berlin 1863, Hirschwald. — Ferber: Schmidt's Jahrb. Bd. 123, 135 u. 145. — Schröder, Kritische Untersuchungen über die Diagnose der Hämatocele. Bonn 1866, Cohen. — Olshausen: A. f. G. I. — Fritsch: Volkmann's Vortr. 56. — Martin: A. f. G. XVIII. — Zweifel: A. f. G. XII, XXII, XXIII. — Martin: Z. f. G. VIII, p. 476. — Düwelius: A. f. G. XXVIII, 107. — Albert: A. f. G. XXIII, 399. — Veit: C. f. G. 1890, 130; Samml. klin. Vortr. N. F. 15.

hang häufig sei. Namentlich J. Veit ist in der neueren Zeit dafür eingetreten.

Ich sah niemals einen Fall von Hämatocele, bei dem eine Extrauteringravidität als absolut unmöglich hätte ausgeschlossen werden müssen. Wie schon Nélaton hervorhob, gehen „Störungen der Menstruation“ voraus, d. h. wegen der Gravidität bleibt die Menstruation aus, oft nur einmal, ja das Platzen kommt gewiss schon nach 3 oder 4 Wochen der Tubargravidität zu Stande. Und wenn die Tube nicht „platzt“, so blutet es aus dem Fimbrienende nach dem Abdomen oder auch nach dem Uterus hin. Letzteres ist durchaus nicht selten. Es giebt „Hämatocelen“, bei denen es wochenlang aus dem Uterus blutet. Dabei ist das abgehende Blut bräunlich, krümlich, also alt. Ein sehr zeitig abgestorbenes tubares Ovulum führt zu einer Blutung nach innen und nach aussen.

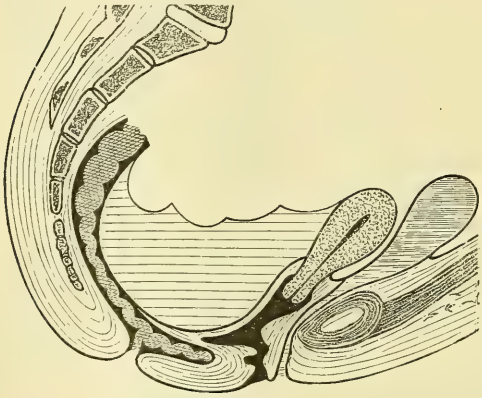

245

Grosse Hämatocele, den Uterus vorn andrängend, den Mastdarm comprimirend, den Douglas'schen Raum hervorwölbend, oben von verklebten Darmschlingen begrenzt.

Als zweiten Grund für den regelmässigen Zusammenhang der Hämatocele mit Tubargravidität möchte ich erwähnen, dass Hämatocele und intrauterine Schwangerschaft sich klinisch ausschliessen. Könnte das Platzen eines Varix am Ovarium oder im Ligamentum latum zur Hämatocelenbildung führen, so müsste die Hämatocele in der Schwangerschaft, aber nicht ausserhalb der Schwangerschaft, vorkommen.

Es ist nun die Frage, wie entsteht bei intraabdomineller Blutung der Tumor, der, hinter dem Uterus liegend, diesen selbst gegen die Symphyse presst?

Handelte es sich um einen freien Erguss flüssig bleibenden Blutes im Peritonäalraum, so könnte ebenso wenig wie bei Ascites ein retrouteriner Tumor gefühlt werden. Dies beweisen Fälle von innerem Verblutungstod bei Tubargravidität, bei Leber- oder Uterusruptur, wo man seitlich durch Percussion, ebenso wie durch das Gefühl der Fluctuation, nicht aber durch das Fühlen eines retrouterinen Tumors das Blut in der Bauchhöhle nachwies. Coagulirt aber das Blut oder erfolgt die fernere Blutung, der Nachschub in einen nunmehr oder schon früher abgekapselten Raum, so wird das einströmende

Blut den Raum aufblähen. Ein rundlicher Tumor muss sich formen.

Freies Blut kann einen Tumor in abdomine bilden, wie ich es schon 1873 beschrieben und durch Experimente festgestellt habe. Das Blut bleibt im Peritonäalraum nicht flüssig, sondern coagulirt sehr schnell. Sogar beim Verblutungstod genügen wenige Stunden Leben, um das Blut im Peritonäalcavum wenigstens theilweise zu coaguliren. Die Coagula bilden einen Tumor an der tiefsten Stelle der Peritonäalhöhle: im Douglas'schen Raume.

Ueber mannskopfgrosse Hämatocelen können spontan absolut verschwinden, wie ich in der Zeit, ehe ich operirte, mehrfach gesehen habe.

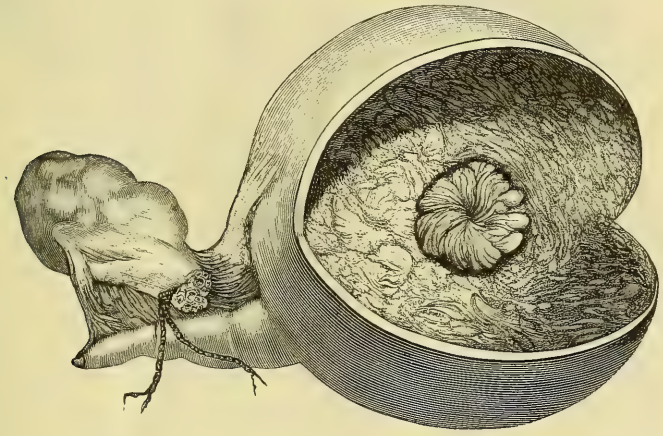

246

Kapselhämatocele.
Blutcyste, in welche sich das Fimbrienende öffnet. Tube wenig dilatirt.

In anderen Fällen aber bildet sich um die Blutmasse herum eine abkapselnde Membran. Sänger[1] nannte im Gegensatz zu den gewöhnlichen diffusen, diese „abgekapselte" Hämatocelen, geschwulstartige oder solitäre. Vielleicht ist zu ihrer Entstehung ein fieberhafter Verlauf nöthig. Wenigstens sind sie aussen meist mit Pseudomembranen bedeckt. Sie sind oft mit Därmen und deren Umgebung verwachsen und müssen ziemlich gewaltsam ausgelöst werden. Nach meinen Beobachtungen gehören doch 2 bis 3 Monate zur Bildung der Kapsel. Sie wird vom Blut selbst geliefert, ist aus Fibrin gebildet. In einem Falle fand ich eine fünfmarkstückgrosse Verkalkung in der Kapselwand. Figur 246 zeigt eine solche Kapselhämatocele aufgeschnitten. Man

[1] Sänger: Verhandl. d. 5. Congr. f. Gyn. Leipzig 1893, p. 294. — Muret: Z. f. G. XXVI.

sieht im Innern das intacte Fimbrienende. Also auch hier hat ein Tubenabort stattgefunden.

Eine Form der Tubarschwangerschaft muss noch erwähnt werden, die interstitielle: hier sitzt der aus dem interstitiellen Theil der Tube gebildete Fruchtsack dem Uterus unmittelbar auf. Deshalb ist auch die Diagnose erschwert. Auch bei diesen Fällen kommt es zum Platzen und Verblutungstod.

Zuletzt möchte ich noch die schon S. 159 besprochene Schwangerschaft im rudimentären Uterushorn erwähnen.

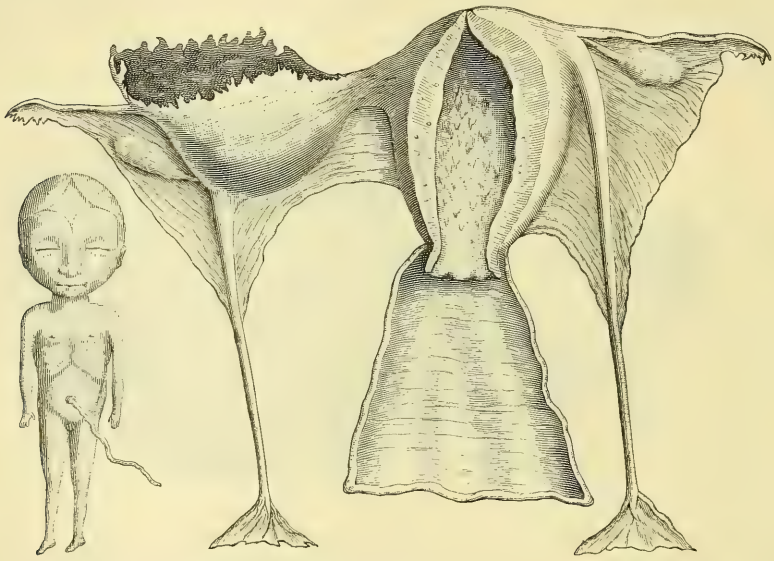

247

Mauriceau's Fall von geplatzter Gravidität eines rudimentären Horns. (Verkleinert nach dem Original.)

Dabei will ich eine Abbildung von Mauriceau der Vergessenheit entreissen.

In dieser 300 Jahre alten Abbildung sieht man halb schematisch in vorzüglicher Darstellung den Uterus unicornis, an der rechten Seite den rudimentären geplatzten Sack, von dem aus das Ligamentum rotundum nach unten zieht, und an der die Tube und das Ovarium hängt.

Nicht wenig Fälle sind beschrieben, wo der rudimentäre Sack zwar so nachgab, dass der Fötus das Ende der Schwangerschaft erreichte, wo aber die dünne Muskulatur in ihren Ausstossungsbestrebungen bald erlahmte.

Die Diagnose ist nicht schwierig. Die seitliche Lage, die glatte Oberfläche, die dünne Wand, die das Kind gut fühlen lässt, die seitliche Lage der leeren Uterushälfte sichert die Diagnose.

In zwei Fällen erlebte ich nach Abtragung des Sackes sammt dem Kinde, später normale Schwangerschaften. Ich habe 3 Fälle dieser „Nebenhornschwangerschaften“ operirt.

Symptome und Verlauf.

Eine Tubargravidität verläuft anfangs meist symptomlos, so dass die Ohnmacht in Folge der inneren Blutung und der peritonitische Schmerz in Folge des Platzens der Tube, der Tubenwehen und der Reizung des Peritonäums bei einer scheinbar völlig gesunden Frau plötzlich eintritt. Es setzt sich also der Symptomencomplex zusammen aus Symptomen der Peritonitis und acuten Anämie. Kommt der Verdacht der Schwangerschaft dazu und fehlt Fieber, so ist der Fall klar.

Dieser acute, im höchsten Grade beängstigende Anfang kann sich unter Zunahme der beschriebenen Symptome in wenigen Stunden bis zur Agonie steigern. Der Verblutungstod tritt ein. Und zwar schon in der 4. Woche der Schwangerschaft. Ich operirte einen Fall, wo an der Tube sich nur eine 3 cm lange und $1^1/_2$ cm dünne spindelförmige Auftreibung zeigte. Bei der Operation glaubte ich mich fast in der Diagnose geirrt zu haben, weil ich einen „Tumor“ nicht fühlte. Die tödtliche Verblutung war aus einem minimalen Loch und etwa 3 Stunden unmittelbar nach einem Coitus erfolgt. In der Tube lag das 4 Wochen alte Ei in einer Anschwellung von 3 cm Länge und $1^1/_2$ cm Dicke.

In anderen Fällen bessert sich der Zustand bald, der Pulsschlag wird wieder kräftiger, die Ohnmachten hören auf, die Schmerzen nehmen ab und die Kranke befindet sich im Zustande einer Entbundenen, die sehr viel Blut verloren hat.

Aber auch in diesen Fällen tritt nach Stunden, Tagen oder Wochen eine neue Blutung ein, die nun bei der schon geschwächten Frau noch bedenklicher als die erste erscheint. Diese Nachschübe hängen oft mit dem Stuhlgang, heftiger Bewegung, Mangel an Schonung, zusammen. So sah ich einen tödtlichen Nachschub, als die Kranke in der 3. Woche scheinbar ganz gesund ein Bad nahm.

In vielen Fällen kommt es nach der ersten Blutung zum definitiven Stillstand derselben: es bleibt die Hämatocele, die Blutcyste hinter dem Uterus zurück. Man fühlt in den ersten Wochen eine weiche, also flüssige Blutmasse hinter dem Uterus.

Dies ist öfter der Fall bei sehr grossen als bei sehr kleinen Hämatocelen. Man kann es sich so erklären, dass bei grossen Hämato-

celen das Ei völlig durch Tubenabort ausgestossen ist und dass sich die Tube sofort gut zurückbildet. Bei nicht vollendetem Tubenabort ist die Blutung zuerst gering, aber der Vorgang wiederholt sich bei neuerlichen Tubenwehen und neue Blutungen sind die Folge.

Das ergossene Blut wird langsamer oder schneller resorbirt. Es richtet sich dies nicht allein nach der Menge des Blutes, sondern auch nach der Resorptionsfähigkeit des Peritonäums. Ist letzteres erkrankt, so wird die Resorption zögern, wenigstens werden oft grosse Massen schnell, kleine sehr langsam resorbirt. Die Blutmassen drängen den Uterus nach vorn und umfassen, die breiten Ligamente herabdrückend, öfter den Uterus halbmondförmig.

Die Berührung des Leibes und namentlich des hinteren Scheidengewölbes ist schmerzhaft. Die Druckempfindlichkeit ist oft ebenso bedeutend wie bei Peritonitis. Die Defäcation ist erschwert und mit Schmerzen verbunden. Auch das Urinlassen ist erschwert, bezw. es besteht Urindrang, weil die Blase vom Uterus dicht an die Symphyse gedrängt, in ihrer Ausdehnungsfähigkeit beeinträchtigt ist.

Starker Urindrang deutet auf schnell eingetretene grosse Blutung. Bei langsamer Blutung adaptirt sich die Blase den neuen Raumverhältnissen, so dass man oft sehr starke Verdrängungen des Uterus ohne das Symptom des Urindranges findet.

Die Schmerzhaftigkeit nimmt meistentheils bald ab, der Tumor scheint höher zu rücken, wird unregelmässig, höckerig. Der Uterus rückt wieder mehr und mehr der Mitte zu. Am Ende sind hinter dem Uterus kleine Tumoren, bei denen man, ohne genaue Beobachtung des früheren Verlaufs, nicht sagen kann, ob es unregelmässig geformte Ovarien oder Exsudatreste sind. Schliesslich verschwinden auch sie, und es bleibt für einige Zeit noch „eine schmerzhafte Resistenz“ in der Gegend der Tube zurück.

Fälle, bei denen absolute Heilung mit späteren glücklich verlaufenden Schwangerschaften beobachtet ist, sind so zu erklären, dass das Ei durch den Vorgang des Tubenabortes aus der nicht zerrissenen Tube ausgestossen ist, dass es hier allmählich völlig resorbirt ist, und dass die „Tubardecidua“ wie die uterine sich zur normalen Schleimhaut zurückbildet. Selbstverständlich kann auch bei Zugrundegehen einer Tube die Schwangerschaft von der anderen Seite aus eintreten.

In dieser frühen Zeit der Extrauteringravidität geht, aber nicht regelmässig, eine Pseudodecidua aus dem Uterus ab; dieses pathognomonisch so überaus werthvolle Symptom findet man mehr in späteren Monaten der Schwangerschaft ausserhalb der Gebärmutter. Jedenfalls ist der oben erwähnte Abgang dunklen Blutes aus dem Uterus nicht als Folge einer Lösung der Schleimhaut aufzufassen.

Eine Hämatocele kann vereitern und verjauchen, so dass der Tod an Sepsis sich anschliesst. Auch Durchbrüche nach Mastdarm und Blase sind beobachtet worden.

Diagnose.

In manchen Fällen ectopischer Schwangerschaft bestand Sterilität, so dass also eine grosse Pause nach der Geburt eines Kindes oder eine bisher jahrelang sterile Ehe pathognomonisch ist. Die Diagnose der Tubargravidität zu einer Zeit, wo sie noch nicht geplatzt ist, hat dann keine grosse Schwierigkeiten, wenn man von Anfang an die Möglichkeit in Betracht zieht. Vergisst man nicht, dass Tubargraviditäten durchaus nicht zu den Seltenheiten gehören, so wird man bei jedem unklaren Tumor neben dem Uterus an die bezügliche Diagnose denken. Sicherheit hat man dann, wenn die Menstruation 1- oder 2 Mal ausgeblieben ist, wenn der Uterus weich, vergrössert und namentlich verlängert ist, wenn subjective und objective Zeichen der Schwangerschaft, Milch in den Brüsten, vorhanden sind und neben dem Uterus ein weicher Tumor gefühlt wird. Von diesen beweisenden Erscheinungen fehlt oft das Eine oder das Andere. So wird man in den ersten 3 bis 4 Wochen vergeblich nach typischen subjectiven Schwangerschaftsbeschwerden fragen, auch die objectiven sind noch nicht ausgeprägt. Besonders häufig war die Menstruation trotz der Gravidität vorhanden. Die Grösse und Consistenz des Uterus ist eine individuell sehr schwankende. Eine Auskratzung, um etwa die Uterusschleimhaut zur Stellung der Diagnose zu benutzen, ist nicht erlaubt. Ich habe einen Todesfall dabei gesehen. Die Tube war geplatzt. Es wurde erst bei der Section der Sachverhalt aufgedeckt.

Der Fruchtsack ist, so lange der Fötus lebt, zum Unterschied von allen Tumoren auffallend weich. Härte beweist den Tod der Frucht. Coagulirtes Blut liegt dissecirend zwischen Chorionzotten und Tube. Namentlich die Thatsache, dass ein Tumor, der für die schwangere Tube gehalten werden musste, hart wird, sich verkleinert oder wenigstens constant bleibt, beweist mit Sicherheit das Absterben des Eies.

Andererseits fehlt wegen des Nachschubs oft die Verkleinerung. Der Tumor nimmt im Gegentheil „ruckweise“ zu. Leichte Fiebertemperaturen werden bei sorgfältiger Beobachtung sehr häufig constatirt. Jedenfalls ist Fieber nicht beweisend gegen Extrauteringravidität. Wichtig ist die Gegenwart von Milch, namentlich reichlicher Milch in den Brüsten. Aber ich habe recht oft Milch ausdrücken können, obwohl nur ein Exsudat vorlag. Nach Geburten bleibt häufig viele Monate Milch in den Brüsten.

Bei der Untersuchung muss man die Narcose anwenden. Besonders schwierig kann die Diagnose bei der sogenannten interstitiellen Tubarschwangerschaft werden. In diesen Fällen liegt der Tumor des Fruchtsackes so am bezw. im Uterus, dass er leicht für ein Myom gehalten wird, zumal die Consistenz hier eine harte ist. In einem Falle, den ich sah, habe ich die Diagnose erst nach dem Abgang der Pseudodecidua gestellt.

Ebenso sind Verwechselungen mit Retroflexio uteri gravidi möglich. Ist durch alte Metritis der Cervix hypertrophisch, so wird er so dick, lang und hart, dass er leicht für den ganzen Uterus gehalten wird, während der weiche im Douglas'schen Raume retroflectirt oder auch mehr laterovertirt liegende, schwangere Uteruskörper für einen angelagerten, extrauterinen Fruchtsack imponirt.

Ist die Tubargravidität geplatzt, und sieht man den Fall unmittelbar danach, so wird der Collaps in Folge innerer Blutung sich kaum durch etwas anderes erklären lassen. Namentlich in den Fällen, bei denen blitzartig, wie es Veit nennt, der Collaps eintritt, ist eine andere Deutung unmöglich. Zunächst kann ein Tumor des Douglasschen Raumes fehlen, der aufgetriebene Leib und die Schmerzhaftigkeit machen die combinirte Untersuchung unmöglich.

Schwieriger wird die Diagnose, wenn der Beginn sich der Beobachtung des Arztes entzieht. Manche Patientin freilich giebt ganz genau die Stunde an, wo, bei völligem Wohlbefinden, plötzlich die Krankheit eintrat. Der plötzliche Beginn mit dem Verdachte der Schwangerschaft zusammen genommen, sichert fast die Diagnose. Ist aber die Anamnese unklar, handelt es sich um eine wenig intelligente Person, welche die Frage des Arztes kaum versteht, oder um eine Hysterica, die jede Frage bejaht, so muss man sich allein an den Befund halten.

Ist der Tumor seit längerer Zeit vorhanden und ist die Anamnese unklar, so ist es oft unmöglich, die sichere Differentialdiagnose zwischen Blut und Exsudat zu stellen, denn zu fühlen ist es nicht, ob eine Flüssigkeit mehr weisse oder mehr rothe Blutkörperchen enthält. Wohl aber giebt der Verlauf Anhaltspunkte. Fortwährende Fieberlosigkeit spricht für Hämatocele. Uebergang von praller Elasticität zu höckeriger, verschieden harter Oberfläche, ebenfalls. Namentlich spricht schnelle Verkleinerung des Tumors für Hämatocele. Eiter wird nicht so schnell aufgesaugt wie aseptisches Blut. Also spricht schnelle Reduction in der Grösse und schnelles Verschwinden der Geschwulst ebenfalls für Hämatocele.

Es kommen alle Tumoren des Douglas'schen Raumes in Betracht. Man muss erwägen, was für jeden derselben und was gegen jeden der-

selben spricht. Danach stellt man die Wahrscheinlichkeits-Diagnose per exclusionem.

Ein nicht unwichtiges Symptom ist der Harndrang. Ist er, wenn auch nicht mehr vorhanden, so doch anamnestisch zweifellos festzustellen, so spricht dies für eine Hämatocele, die ganz plötzlich die Capacität der Harnblase beeinträchtigte.

Ebenso ist auch der andauernde Abgang von dunklem Blut und von Decidualfetzen in geringen Massen für Hämatocele charakteristisch. Der Abgang einer Decidua, die einen vollkommenen Ausguss des Uterus darstellt, ist beweisend, kommt aber nicht regelmässig vor.

Vereitert die Hämatocele, so treten Schüttelfröste und Fieber ein.

1. Prophylactische Behandlung.

Bedenkt man die Gefahren der Tubargravidität: Platzen, Verblutung, im besten Falle zahlreiche Verwachsungen, oft dauernde Invalidität, so kann kein Zweifel darüber obwalten, dass es indicirt ist, prophylactisch jede sicher erkannte schwangere Tube auch beim Fehlen ernsterer Symptome per operationem zu entfernen. Und zwar ist Werth Recht zu geben, dass diese Entfernung sobald als möglich zu geschehen hat. Der Tubenabort wird durch „Ruhe“ nicht verhütet. Das Wachsthum führt ohne jedes Trauma zum Abort oder zum Platzen, es bedingt also jeder Tag, der verstreicht, eine Lebensgefahr. Bei dem heutigen Stande der Technik der Laparotomie und der Sicherheit der Erfolge ist die Gefahr der Laparotomie ganz erheblich geringer, als die Gefahr des Abwartens. Es kommt noch hinzu, dass ja selbst dann die Laparotomie gerechtfertigt war, wenn man etwa irrthümlich einen Adnextumor statt der graviden Tube fand.

Man verfährt folgendermaassen: Nach dem Bauchschnitt sofort Aufsuchen des Uterusfundus. Emporheben desselben mit den Fingern, eventuell bei Assistenz von der Scheide aus. Eine krumme, stumpfe Nadel geht unter dem Lig. ovarii, der Tube und dem Lig. rotundum durch das Lig. latum. Knüpfung, Emporheben des Uteruswinkels an diesem Zügel. Oft schneidet bei mürbem Uterus der Zügel durch das Uterusparenchym, nicht aber durch das Ligamentum rotundum, das deshalb principiell stets mit zu fassen ist. Ist auch eine Blutung leicht zu stillen, so verdeckt sie doch für Momente das Operationsfeld und kostet also Zeit. Jetzt wird das periphere Ende des Lig. lat. am Becken aufgesucht. Auch hier Umstechung und Abbindung. Nachdem nun die beiden Hauptquellen der Blutzufuhr geschlossen sind, wird der Fruchtsack durch Umfassen mit der Hand aus der Tiefe herausgewälzt, mit einer Anzahl ineinander greifender Suturen abgebunden und mit der Scheere abgetragen. Zum Schluss Säuberung der Höhle. Drainage

ist nicht nöthig. Nur wenn die parenchymatöse Blutung aus getrennten Flächenadhäsionen stark ist, wird ein Fächertampon auf die blutenden Stellen aufgedrückt, das Ende wird zur Bauchwunde herausgeleitet. Wartet man einige Minuten, während die Fläche durch Gaze comprimirt ist, so steht oft die Blutung, und die Drainage ist unnöthig. Sehr zu widerrathen ist die Drainage nach der Scheide, da das Peritonäum sowie die Scheide in diesen Fällen sehr blutreich sind und deshalb die Blutung aus dem neuen Schnitt gefährlich werden kann.

Ich habe auch in einigen Fällen das lose liegende harte Ei mit den Coagulis zunächst herausgehoben, und da nirgends eine Blutung vorhanden, die geborstene Tube sammt dem Ovarium zurückgelassen. Ob die Tube in Entzündungsproducten und Narben verschwunden oder wieder normal geworden ist, weiss ich nicht.

Löst sich der Sack schwer, so ist es vortheilhaft, wie S. 455 und 479 beschrieben, erst alle natürlichen Verbindungen zu unterbinden, bezw. zu durchtrennen, und erst dann den Sack auszulösen (Werthheim).

Platzt die Hämatocele, so schöpft man die Blutcoagula heraus und entfernt sie möglichst vollkommen. Sie stinken manchmal. Auch besteht mässiges Fieber, das 1 bis 2 Tage in der Reconvalescenz bei gutem, prognostisch günstigem Pulse anhält.

Dabei ist oft der Douglas'sche Raum völlig unregelmässig, von Fetzen, Kapselmembrantheilen und frischen Blutpunkten bedeckt. Ich habe auch dann nicht mehr tamponirt und stets Heilung erzielt.

2. Laparotomie bei schweren Symptomen.

Beim Vorhandensein schwerer Symptome in Folge Platzens der schwangeren Tube wird der Entschluss schwer sein, bei einer fast Sterbenden eine Laparotomie zu wagen. Noch schmerzlicher aber und deprimirender ist es, die Hände in den Schooss zu legen und einen Menschen sterben zu lassen, ohne einen Versuch zur Rettung gemacht zu haben. Stirbt die Patientin ohne Operation, so wird man sich Vorwürfe machen: vielleicht konnte die Operation retten! Stirbt die Patientin nach der Operation, so wird man ebenso sich sagen müssen: vielleicht wäre die Patientin ohne Operation am Leben geblieben!

Es ist nicht zu vergessen, dass es sich hier meist um junge, kräftige Individuen handelt. Eine einmalige, selbst enorme Blutung, ist sie nur durch die Operation definitiv gestillt, wird überwunden. Ohne Operation aber können Nachschübe auch dann eintreten, wenn die Blutung vorläufig steht und wenn die Kräfte sich heben. Eine einmalige Besserung sichert nicht vor schlechtem Ausgang.

Sicherer ist es also zu operiren als abzuwarten. Die Aussichten der Operation lassen sich berechnen, die Zufälligkeiten beim Abwarten nicht.

Ist die Anämie sehr hochgradig, so macht man während der Vorbereitungen zur Operation oder während derselben eine Salzwasserinfusion unter die Haut der Regio infraclavicularis. Bei starker Herzschwäche muss das Salzwasser intravenös injicirt werden.

Ferner werden während der Operation durch häufiges Begiessen der Beine und des Oberkörpers mit heissem Wasser die Kräfte erhalten. Auch heisse Klysmata mit Wasser und Wein habe ich mit Vortheil während der Operation angewendet.

Die Vorbereitungen zur Laparotomie muss man sehr zusammendrängen, ausser der selbstverständlichen subjectiven Desinfection ist die objective mit sehr starken Desinficientien (Aether, Spiritus saponatus) zu machen, um durch Intensität der Desinfection da zu wirken, wo Sorgfalt und lange Dauer unmöglich sind.

Schnell ist das Abdomen gleich soweit zu öffnen, dass man mit der ganzen Hand eindringen kann. Man geht sofort zum Uterusfundus, umfasst ihn und sucht sich auf der Seite die Tubengeschwulst auf. Sie wird umfasst und emporgezogen. Die zuführenden Gefässe verlaufen im oberen Rande des Ligamentum latum, vom Uteruswinkel aus und von der Linea innominata her. Man sticht unterhalb des Abganges der Tube durch das Ligamentum latum am Uterus. Ist diese Sutur geknüpft, so sucht man sich (vergl. S. 476) das andere Ende des Fruchtsackes an der Linea innominata auf und bindet auch hier ab. Dann wird der Fruchtsack abgeschnitten.

Die Blutmassen, die man im flüssigen und coagulirten Zustande im Bauch findet, sind oft enorm. Man kann sie nicht völlig entfernen, darf es auch oft nicht, weil der Kräftezustand die langdauernde „Toilette“ des Peritonäums contraindicirt. Schon wiederholt sind viel Blutklumpen, ohne zu schaden, zurückgelassen.

Ist die Todesgefahr nicht so dringend, so wird die Beckenhöhle gesäubert.

Ein sehr fester Druckverband, Einwickelung der Beine (Autotransfusion), sehr gut erwärmtes Bett, weitere Wärmezufuhr, Kampheröl, Aether subcutan, Tieflagerung des Oberkörpers, schliessen die Operation!

3. Behandlung der Hämatocele.

Hat sich eine Abkapselung des Blutes bei geplatzter Tubargravidität in Form einer diffusen Hämatocele (Sänger) gebildet, sieht man den Fall erst, wenn die Gefahr vorüber, das Ei abgestorben ist, so haben wir zur Beschleunigung der Resorption keine sicheren Mittel. Ver-

meidung aller Anstrengungen, Ruhe, sobald Schmerzen vorhanden, Abführmittel, kurz, eine hygienisch richtige Lebensart dürfte in den meisten Fällen genügen.

Die Beseitigung der nach Monaten zurückgebliebenen Narben deckt sich mit der Therapie der alten Perimetritis.

Eine Eröffnung vom Abdomen aus ist gewiss zu widerrathen. Wohl aber wird man unter Umständen an die Operation der Hämatocele von der Scheide aus denken. Zwei Indicationen giebt es: Verzögerung der Resorption und Verjauchung.

Man wird einige Wochen bei indifferenter Behandlung vergehen lassen. Beobachtet man aber, dass der Tumor des Douglas'schen Raumes nicht fest wird, dass er noch nach Wochen prall elastisch bleibt, dass der Uterus stets vorn angepresst liegt, zögert also die Resorption, so wird man die Gefahren des Abwartens und der Operation abzuwägen haben. Beim Abwarten leidet das Allgemeinbefinden, da die Patientin gezwungen ist, viel zu liegen. Sie ist nicht arbeitsfähig und befindet sich dauernd in einer gewissen Gefahr, denn der Tumor kann verjauchen. Die Gefahren der Operation hingegen sind bei dem heutigen Stande der Technik minimale.

Nach Durchprobiren der verschiedenen Methoden halte ich folgende für die sicherste: der Tumor bezw. das hintere Scheidengewölbe wird im Speculum blossgelegt und nochmals desinficirt. Hierauf macht man in der Mitte der Vagina einen etwa 3 bis 4 cm langen Längsschnitt und geht präparatorisch in die Tiefe. Sobald aus der Oeffnung der Inhalt des Tumors abfliesst, wird sofort mit einer sehr krummen Nadel nach rechts und links hin die eventuelle Cystenwand mit der Vagina vernäht. Dann schneidet man weiter und näht noch mit etwa 6 Nähten rings herum die innere und äussere Oeffnung zusammen. Jetzt hat man den Vortheil, dass man durch An- und Auseinanderziehen mit den Fäden sowohl bei der Operation als bei der Nachbehandlung sich das Loch zugänglich machen kann. Die Höhle wird vorsichtig ausgespült und mit Jodoformgazestreifen ausgefüllt. Letzteres sichert besser vor Fieber und Zersetzung, als Drainiren mit Röhren und Spülen. Nun bleibt der Fall 4 bis 5 Tage in Ruhe. Dann entfernt man die Gaze, spült aus und lässt die Patientin bald aufstehen, um den Abfluss in natürlicher Weise zu ermöglichen.

Beim Längsschnitt kann man durch die in den Wundrändern liegenden Fäden das Loch leicht zum Klaffen bringen, ja, bei der nach der Entleerung erfolgenden Zusammenschiebung der Scheide klafft der Schnitt von selbst. Beim Querschnitt dagegen drückt sich die Oeffnung bei der Verkürzung der Scheide zusammen. Ohne Zweifel

trifft man beim Längsschnitt die dünnsten Gefässe, so dass die Blutung geringer ist als beim Querschnitt.

Hätte man sich geirrt, läge z. B. ein eitriges Exsudat, ein vereitertes Dermoid, eine Ovarialcyste oder ein Echinokokkus vor, so hätte man durch Annähen — wie ich aus mehrfacher Erfahrung weiss — eine Peritonitis vermieden. Ausserdem können sich die verschiedenen durchschnittenen Schichten nicht verschieben, die Oeffnung nicht verlegen und den spontanen Abfluss nicht hindern.

Eine fernere Indication zum Eingreifen hat man bei der Verjauchung. Dabei besteht hohes Fieber mit initialen Schüttelfrösten, schneller Puls, Zunahme der Empfindlichkeit.

Das Operationsverfahren ist dasselbe, nur muss die Oeffnung so gross sein, dass man die Höhle austasten kann. Oft liegt das alte Ovulum bezw. die durchblutete Placenta als feste grosse Masse in der Höhle und unterhält so lange Jauchung, bis sie ganz entfernt ist.

Eine Kapselhämatocele wird wohl meist für einen circumscripten Tumor gehalten und als solcher per laparotomiam entfernt.

4. Operationen bei vorgeschrittener Extrauterinschwangerschaft.

Es kommen hier verschiedene Formen in Betracht. Beim Platzen in den ersten Monaten und bei vorheriger Verklebung des Douglasschen Raumes sammelt sich das Blut mehr an der vorderen Bauchfläche an. Die Därme werden nach oben geschoben. Steht die Blutung nicht, kommen immer wieder Nachschübe hinzu, so bildet sich selbst bei zeitiger Schwangerschaft schliesslich ein Tumor, der wie ein Ovarialtumor der vorderen Bauchwand anliegt und bis über den Nabel hinaufreicht. Sein Inhalt ist dünn- und dickflüssiges Blut.

Sodann wächst die Frucht weiter, sowohl in der Tube als auch im Peritonäalraume, jedoch so, dass die Placenta wenigstens theilweise mit der Tubenschleimhaut zusammenhängt. Dann liegt der Uterus deutlich seitlich verschoben, sondirbar, stark verlängert und daneben der Fruchtsack.

Auch im Ovarium kann sich die Placenta entwickeln. Ich operirte einen derartigen Fall, wo die Placenta im Ovarium seitlich am Ende des Ligamentum latum sass und von aussen als ein den Bauchdecken anliegender Tumor von Kindskopfgrösse gefühlt wurde.

Sodann liegt auch mitunter das Kind tief im Douglas'schen Raume, so dass der Uterus vorn eng angepresst ist und die knatternden Kopfknochen des abgestorbenen Kindes hinter der Portio in der stark hervorgewölbten Scheide zu diagnosticiren sind.

Ist das Kind längere Zeit abgestorben, geht es die Lithopädionbildung ein, so ist die wichtigste Erscheinung, dass das Fruchtwasser

resorbirt und der Fruchtsack immer kleiner wird. Schliesslich bleibt allein das Kind übrig. Die Placenta ist in Jahrzehnte alten Fruchtsäcken verschwunden, an der Innenwand liegen Kalkconcremente. Derartige alte Fruchtsäcke können auch noch spät nach vielen Jahren vereitern, dann entstehen leicht durch Entzündung oder auch — mechanisch — durch den Druck der Fötusknochen Darmperforationen. Hierdurch wiederum wird die Fäulniss und Auflösung der Frucht beschleunigt. Es bilden sich nach dem Darm, der Blase, der Scheide oder der äusseren Haut mit dem Fruchtsack Communicationen, durch welche die Fötalknochen langsam nach aussen gelangen. Trotz Monate langer Eiterung gesundet nicht selten eine solche Patientin ohne Therapie. Andere aber gehen an Erschöpfung und Fieber zu Grunde.

Die Aufgabe des Arztes bei diesen Ereignissen ist dieselbe, wie bei der normalen Geburt: Entfernung der Frucht. Der Fruchtsack ist keine Neubildung. Ohne Zweifel wird er, sobald nur die Frucht entfernt ist, schrumpfen und verschwinden. Bedingt das Zurückbleiben des Fruchtsackes Gefahren, so müsste er entfernt werden, erscheint es aber bei der Operation vortheilhaft, dass er zurückbleibt, so kann dies zweifellos ohne Gefahr für die Zukunft geschehen.

Ich habe bei meiner Methode keinen Fall verloren, während die Entfernung des Fruchtsackes bei ausgetragener Extrauterinschwangerschaft mir sehr schlechte Resultate gab. Oft giebt es überhaupt keinen „Fruchtsack“, sondern die Eihülle ist durch Verklebung der Därme unter sich, mit dem Netz und durch angelagerte Bauchorgane, namentlich den grossen Uterus, gebildet. Will man den Fruchtsack „exstirpiren“, so wird man eine grosse, gefährliche, blutreiche, oft wenig saubere Operation machen. Ja, nicht selten sind die Schwierigkeiten so grosse, dass man die Operation unterbrechen muss. So kann z. B. oben ein Fruchtsack vorhanden sein, während er unten fehlt.

Ich möchte deshalb aufs Dringendste meine Methode empfehlen, die ich nun schon in vielen Fällen mit stets gutem Resultat angewendet habe.

Zunächst ist die Frage: giebt es eine Zeit der Wahl für die Operationen der Extrauterinschwangerschaft? Diese Frage ist früher vielfach dahin beantwortet, dass es richtig sei, so lange als möglich zu warten. Es hätten sich längere Zeit nach dem Tode der Frucht Thrombosen der Gefässe an der Placentarstelle gebildet, und deshalb würde die Operation später unblutiger, also ungefährlicher. Gewiss muss man Veit, Werth und Wyder zustimmen, die zur principiell sofortigen Operation rathen. Auch nach meinen Erfahrungen ist die Blutung nicht so erheblich. Man muss sich nur auf die Entfernung des Kindes beschränken, jeden Versuch, die Placenta zu entfernen, unterlassen

und die Höhle gut tamponiren. Ja, ich habe sogar eine zufällig durchschnittene, enorm blutende Placenta an dem Wundrand mit Matratzennähten wieder angenäht und zurückgelassen, um die Blutung zu stillen. Die Placenta stiess sich nach Verkleinerung des Fruchtsackes von selbst ab.

Die Incision in den Bauch wird meist in der Mittellinie gemacht. Ragt der Fruchtsack an anderer Stelle besonders stark hervor, so wird besser dort eingeschnitten. Sehr vorsichtig geht man durch das Peritonäum. Findet man dasselbe fest mit dem Fruchtsack verwachsen, bezw. ist das vordere Parietalperitonäum ein Theil des Fruchtsackes, so erweitert man die Oeffnung so weit, dass das Kind entfernt werden kann. Sollte man dabei am oberen Ende in die Peritonäalhöhle kommen, so wird der Fruchtsack schnell angenäht. Vorsichtig muss geschnitten werden, da ein Darm unmittelbar die Fruchtsackwand bilden kann.

Bei lebendem Kinde bezw. frischem Kinde lässt man die Placenta ruhig sitzen, schneidet aber die Nabelschnur ab und unterbindet sie nicht, damit die Placenta durch das Ausbluten möglichst klein werde. Die Fruchthöhle wird ausgespült und mit massenhafter, steriler Gaze so austamponirt, dass sie fast ebenso gross ist wie vor Entfernung des Kindes. Ein Druckverband wird angelegt. Die Oeffnung im Bauche bleibt also weit offen. Bei fieberlosem Verlauf entfernt man nach 6 bis 8 Tagen die Gaze und lässt den Sack schrumpfen. Reichliche Eiterung stellt sich ein. Die sich aufblähenden Därme schieben den Sack zusammen. Die Nachbehandlung besteht in sehr häufigen Ausspülungen. Langsam aber sicher tritt Heilung ein.

Findet man bei der Incision, dass der Fruchtsack mit dem Peritonaeum parietale nicht verwachsen ist, so schiebt man die sich vordrängenden Därme zurück und näht mit vielen feinen Nähten das Peritonaeum parietale bezw. die Bauchdecken so an den Fruchtsack an, dass ein etwa 10 cm langes und 5 cm breites Segment des Fruchtsackes von der Bauchhöhle abgeschlossen frei liegt. Dabei muss man sehr vorsichtig verfahren und sehr feine Nadeln gebrauchen, denn der Fruchtsack kann mürbe sein und leicht einreissen. Dies ist wegen der Blutung störend, und dann gefährlich, wenn etwa schon Jauchung im Fruchtsack vorhanden ist.

Ist das Annähen fertig, so stellt sich ein Assistent neben die Patientin mit einem grossen Kübel warmen, sterilisirten Wassers in der Hand. Der Fruchtsack wird eröffnet, das Kind extrahirt. Sollte der Inhalt verjaucht sein, so schüttet während der Entwickelung des Kindes der Assistent ununterbrochen grosse Massen Wassers über die Operationsfläche. Jeder Tropfen Jauche wird dabei sofort unendlich

verdünnt und entfernt. Der durch die Naht erzielte Verschluss genügt völlig, um den aseptischen Peritonäalraum vor den septischen Massen aus dem Extrauterinsack zu schützen. Ist nun auch die Höhle aufs Reichlichste ausgespült, so wird, wie in dem vorigen Falle, die Höhle mit aseptischer Gaze, bei Jauchung mit Jodoformgaze, ausgefüllt.

Die Exstirpation des Fruchtsackes möchte ich nur dann empfehlen, wenn schon vor der Eröffnung des Abdomens die Beweglichkeit des Tumors und seine Stielung nachzuweisen war. Dies muss bei Beckenhochlagerung in der Narcose festgestellt werden. So giebt es ausgetragene Tubargraviditäten oder Schwangerschaften im Nebenhorn, bei denen es wohl gelingt, die „Stielung“ und den Mangel von Adhäsionen zu diagnosticiren. Hat man hier das Abdomen eröffnet, so umkreist erst die Hand den Tumor, um die Verhältnisse am Zusammenhang mit dem Uterus zu fühlen. Findet man viele breite und feste Verwachsungen, so rathe ich, lieber den sicheren Weg des Einnähens des Fruchtsackes zu wählen. Fühlt man einen nicht zu breiten „Stiel“, so wälzt man den Tumor vor die Bauchhöhle, entfernt das Kind und resecirt mit oder ohne Präventivligatur — je nach den Verhältnissen — den ganzen Fruchtsack.

So habe ich bei ausgetragener „Nebenhornschwangerschaft“ das schwangere Horn abgeschnitten und die Wundfläche, wie bei einem Myom, vernäht. Ebenso ist bei einer ausgetragenen Tubenschwangerschaft die Totalexstirpation des Fruchthalters möglich.

Stellt sich vielleicht heraus, dass die gehoffte Totalexstirpation des Eisackes wegen zu grosser Verwachsung in der Tiefe zu schwierig ist, so näht man den Fruchtsack, der auch stark gefaltet werden kann, in die Bauchwunde ein. Das Hervorragende wird abgeschnitten, am besten mit dem Paquélin, da oft stark blutende Gefässe in einem dicken Fruchtsack verlaufen. Immer aber muss die Oeffnung oben so weit bleiben, dass man mit Instrumenten bequem in die Höhle eindringen kann.

Es kommen auch Fälle vor, wo bei viele Jahre alter Extrauterinschwangerschaft der Douglas'sche Raum bis fast vor die Vulva vorgewölbt ist, wo man dicht hinter der Scheide ohne viel Zwischengewebe die Kopfknochen fühlt, und wo der Fruchtsack oben von den Bauchdecken weit entfernt ist. In einem solchen Falle habe ich unten in der Vagina einen grossen sagittalen Schnitt gemacht und die Frucht extrahirt. Man hat den Vortheil, dass die sich blähenden Därme den leeren Fruchtsack von oben her comprimiren, und dass die Abflussöffnung an der für diese Fälle besten Stelle liegt.

Aber nur in diesen seltenen Fällen empfehle ich die Operation von unten. Bei frischen Extrauteringraviditäten ist die Blutung bei der vaginalen Incision ganz enorm, vielleicht trifft man einen Theil der Placenta. Gelingt es auch, der Blutung Herr zu werden, so gestaltet sich die Nachbehandlung sehr schwierig. Fast unmöglich ist es, in diesem Sack die Jauchung und somit Fieber zu verhindern.

Hatte der Fruchtsack eine Communication mit dem Darme, so berücksichtigt man dieselbe nicht. Sie schliesst sich langsam beim Schwinden des Fruchtsackes von selbst. Namentlich ist die spontane Heilung dann als sicher anzunehmen, wenn normaler Stuhl auf dem natürlichen Wege genügend abging und abgeht.

Dreizehntes Capitel.

Nachbehandlung, Nachkrankheiten nach Laparotomien.

A. Naht der Bauchwunde.

Bei den früheren schlechten Methoden der Bauchnaht waren Bauchnarbenbrüche so häufig, dass man ihr Vorkommen noch heute als Argument gegen die Laparotomie und für die „vaginale Koeliotomie" verwendet. Heutzutage ist als beste Bauchnaht die mit versenkten Nähten in 3 Schichten allgemein angenommen. Ebenso hat man allgemein die Ueberzeugung, dass Eiterung, bezw. Heilung per secundam intentionem, durch spätere Atrophie des grossen Narbenwulstes Veranlassung zu Bauchbrüchen giebt. Oft liegt in der Tiefe nur das Peritonäum über den Därmen, die Entzündung pflanzt sich durch das Peritonäum fort und eine Darmschlinge wird adhärent. Man sieht sie sogar sich in der Tiefe der Wunde peristaltisch bewegen. Diese Adhäsionen sind ebenfalls, wie wir sehen werden, ätiologisch für den Bauchbruch von Bedeutung. Auch ein schlechtes Vereinigen des Peritonäums, wie es, namentlich bei grossen Schnitten in der Nabelgegend, dann vorkommt, wenn man unten an der Symphyse mit der Peritonäalnaht beginnt, führt zu Adhäsionen.

Die Grösse des Schnittes ist für die Operation im Allgemeinen nicht gleichgültig, weil bei kleinem Schnitt die Bauchorgane mehr geschützt und unter ihren physiologischen Bedingungen bleiben. Betreffs des Bauchnarbenbruches sind grosse Schnitte bei guter Heilung nicht bedenklich. Gut kann man leichter eine grosse als eine kleine Wunde vereinigen.

Ich glaubte früher, dass man den Bauchnarbenbruch am besten vermeide, wenn der Schnitt nicht zu tief nach unten reichte, so dass das Cavum praeperitonaeale vor der Blase nicht eröffnet wurde. Werth erklärt diese Besorgniss für falsch, und ich muss ihm nach neueren Erfahrungen Recht geben.

Auch die Schnittrichtung ist vielfach discutirt. Ich zuerst schlug vor, nicht principiell die Grenze der Recti in der Mitte aufzusuchen,

sondern im Gegentheil gerade durch die Recti hindurch zu gehen. Ich bemerke, dass man wegen der Blutung die Muskelmasse stumpf auseinanderdrängen muss.

Küstner machte bei kleinen Schnitten durch die Haut einen Querschnitt, verzog ihn und eröffnete nun sagittal die Bauchhöhle. Beide Narben lagen also wie ein Kreuz übereinander. Ich mache, wie S. 384 beschrieben, einen krummen Schnitt, der sich also auch nicht mit dem geraden in der Tiefe deckt. Querschnitte sind auch empfohlen. Sehr bedenklich ist der sogenannte suprasymphysäre Schnitt. Ich habe ihn nie ausgeführt, aber eine Anzahl ganz colossaler Hernien, die dadurch entstanden waren, operirt. Wird der Rectus völlig von der Symphyse abgeschnitten, so zieht er sich nach oben und aussen zurück. Es bildet sich eine in der Mitte 8 bis 9 cm hohe dreieckige Spalte, durch die die Baucheingeweide prolabiren.

Jedenfalls ist die Hauptsache, um den Bauchbruch zu verhüten, die sorgfältige Naht, die alle 3 Substrate der Bauchdecken: Peritonäum, Muskeln und Fascien und äussere Haut gut in breiten Wundflächen aneinanderbringt. Heilt diese Naht gut aseptisch, so ist ein Bauchbruch nicht zu befürchten.

Man näht mit langem Katgutfaden fortlaufend, erst das Peritonäum. Es ist vortheilhaft, oben mit der Naht zu beginnen. Oben ist das Peritonäum am wenigsten verschieblich und somit nicht leicht zu fassen, während das unten sehr lose Peritonäum leicht mit Pincetten herausgezogen werden kann. Man näht so dicht, dass die Nadel in $^1/_2$ cm Entfernung ein- und ausgestochen wird. Ist die Peritonäalnaht nicht dicht, so platzt in der Tiefe beim Brechen oder Husten das Peritonäum. Die Folge ist, wie ich es einige Male ganz sicher beobachtete, ein sofortiges Eindringen der Intestina von unten her. Dabei kann die Bauchnaht oben noch halten, aber auch bei zu frühem Entfernen der obersten Suturen noch nach 14 Tagen post operationem platzen. Nach meinen Beobachtungen bereitet sich die sogenannte secundäre Dehiscenz von unten nach oben und nicht umgekehrt vor. Sie ist die Folge der schlechten — zu weiten — Peritonäalnaht bei gleichzeitigen Anstrengungen der Bauchpresse bezw. beim Husten oder Brechen.

Die Adhäsionen an der Narbe im Bauche sind für Bauchnarbenbrüche ätiologisch wichtig. Man findet fast regelmässig Netz- oder Darmverwachsungen am Rande eines Bauchnarbenbruchsackes. Diese hindern die Därme an den Bewegungen in der Bauchhöhle. Die Därme werden gleichsam in einen Theil der Bauchhöhle eingepfercht. Sie blähen sich auf, drängen gegen die Adhäsionen und treiben eine Seite, einen Theil der Abdominalhöhle besonders auf.

Um Adhäsionen an der Narbe zu vermeiden, ist das Wichtigste die exacte Peritonäalnaht. Ist diese fertig, so wird nach Winter Fascie mit Fascie mit einem neuen Faden sehr eng aneinander und übereinander genäht. Es ist besser, für jede Schicht einen neuen Faden zu nehmen, denn sollte eine Eiterung stattfinden, so würde der fortlaufende Faden sie auch eine Etage tiefer befördern. Bei sehr dickem Fettpolster legte ich noch eine dritte Naht, die das Fett aneinanderbringt, unter die Hautnaht.

Mit Recht ist die Muskelnaht für überflüssig, ja gefährlich erklärt, denn der Muskel, in feste Fadenschlingen gefasst, wird atrophisch. Davon kann man sich bei Bauchbruchoperationen direct überzeugen. Man sieht bei zweiten Operationen weissliche, verfettete oder auch fibröse Partien im degenerirten Rectus, der mit unresorbirbarem Material fest aneinander gezogen war.

Zu versenkten Nähten darf nur Katgut genommen werden. Dünne Fäden sind gewiss sicherer zu sterilisiren als dicke, weshalb ich lieber einen doppelten dünnen als einen dicken Faden gebrauche.

Man wendete früher auch zu den fortlaufenden versenkten Nähten Seide an. Erstens glaubte man, nur Seide gut und sicher sterilisiren zu können, und zweitens hatte man Furcht, dass bei der schnellen Resorption des Katgut die Festigkeit der Naht nicht genügend gewährleistet sei. Bei Gebrauch von Seide sah man oft Eiterungen, die merkwürdiger Weise, trotz tadelloser primärer Heilung, nach Monaten erst eintraten. Es blieb dann nichts Anderes übrig, als die ganze Wunde zu eröffnen und jeden Rest der Seide aufs Sorgfältigste aufzusuchen und zu entfernen. Herausziehen liess sich ein in die Fascie mit seinem Ende geknüpfter Faden niemals. War eine ungebildete Patientin ohne ärztliche Aufsicht, kam sie nicht rechtzeitig zum Arzt, so bildeten sich Unterminirungen der Bauchdecken nach allen Richtungen, die zu sehr grossen Operationen, zu einer völligen Zerfetzung der Bauchhaut durch viele, grosse Schnitte zwangen. Seit diesen Erfahrungen ist die Seide bei versenkten Nähten völlig verlassen.

Bleibt Luft im Bauchraum zurück, so schiebt man vor Anziehen der peritonäalen Katgutfäden einen Katheter ein, drückt auf den Leib, entfernt, nachdem die Luft fauchend ausgeströmt ist, den Katheter und zieht gleichzeitig den Katgutfaden straff.

Es bildet sich manchmal bei Druck knisterndes Hautemphysem, ohne dass Eiterung die Folge ist.

Die äussere Haut näht man am besten mit Silkworm oder Silberdraht. Silkworm ist aus 2 Gründen das beste Material. Erstens ist sicher, dass trotz gründlichster antiparasitärer Vorbereitung der Haut in tieferen Schichten, z. B. in Talgdrüsen, Bacterien sitzen

können. Jedes rauhe Material — Seide oder rostender Draht — streift beim Tieferziehen aus dem sich an der Nahtstelle bildenden Trichter oberflächliche, lockere Epithelien ab und befördert sie in die Tiefe. Deshalb habe ich auch mit Seide früher die Naht von der Tiefe der Wunde aus nach oben gemacht, wie ich es noch bei frischen Dammrissen post partum für nöthig halte. Der glatte Silkwormfaden, mit dünner Nadel nach unten geführt, streift Epithelien nicht ab. Zweitens imbibirt sich Silkworm nicht, reizt nicht und lässt sich später so leicht herausziehen, dass die Patientin es kaum fühlt, bezw. Schmerzen nicht empfindet. Auch das ist nicht unwichtig.

Es ist nicht nothwendig, die genähte Fascie bei der äusseren Naht mit zu fassen.

Sollten die Gewebe nicht dicht aneinanderliegen, so entfernt der sich blähende Darm, der zunehmende intraabdominelle Druck, die Gefahr der Bildung todter Räume. Die Luft verschwindet aus der Bauchhöhle ebenso wie zwischen den Bauchdecken.

Alle Nähte sind lose zu legen, da bei zu festem Anziehen die gefasste Partie leicht ischämisch wird und abstirbt. Namentlich bei decrepiden Individuen, die zu Decubitus neigen.

Vor dem Zuschnüren der Haut entfernt man mit Pincette, Scheere und Messer alle losen Fettmassen, vor Allem die oft lose heraushängenden Theile der Lamina subperitonaealis. Dauerte die Operation sehr lange, so dass das Fett der Bauchdecken rothbraun aussieht, oder werden die Wundflächen sogar mit Eiter beschmutzt, so trägt man eine $^1/_2$ cm dicke Schicht des Fettes ab. Blutet es dabei von Neuem, so wird nicht unterbunden, ja nicht einmal getupft, da das frische Blut nicht nur aseptisch ist, sondern antiseptisch wirkt. Das Zuziehen drückt das Blut ohnehin nach aussen.

Bei colossalen Tumoren, die vorn meist flächenartig adhärent sind, sucht man die blutenden Partien der Bauchdecken auszuschalten.

Es wird über den Därmen mit Katgut das Peritonäum von rechts und links her zusammengenäht, so dass die blutenden Partien der Bauchwand, welche oberhalb dieser Naht liegen, von der Bauchhöhle abgekapselt sind. Man kann auf diese Weise 10 bis 20 cm der Bauchdecken von der Peritonäalhöhle abschliessen. Auch mache ich „Matratzennähte“, so dass vielleicht 10 cm unterhalb der erhobenen Bauchwunde quer durch die Bauchdecken eine Zapfennaht geführt wird. Als „Zapfen“ nimmt man etwas zusammengelegte Jodoformgaze. Oberhalb der Zapfennaht stehen die Bauchdecken wie ein Kamm oder Grat hervor. So werden die blutenden parietalen Partien von der Bauchhöhle abgeschlossen. Ein geeigneter Verband: grosse Wattenwülste

längs dieses „Grates“, durch Heftpflasterstreifen befestigt, dienen ebenfalls zur Compression. Danach steht die Blutung sicher (vergl. Figur 248). Werden am 5. bis 6. Tage die Zapfennähte entfernt, so nimmt der Leib langsam wieder die normale Form an.

Namentlich dann, wenn eine Operation schon zu lange für den Kräftezustand gedauert hat, ist durch die beschriebene Methode die Blutstillung am einfachsten zu erreichen und die Operation am schnellsten zu beendigen.

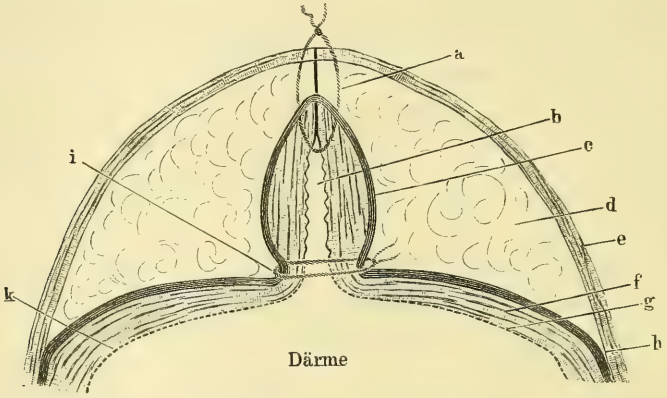

248

a Fadenschlinge der Naht, b die ausgeschalteten blutenden Flächen, c Haut des Bauches, d Wattebäusche, e Laparotomiebinden, f Bauchwand, g Peritonäum, h die Stelle, wo das Pflaster der Haut unmittelbar aufliegt, i Matratzennaht, k Peritonäum.

Es ist sicher, dass bei der aseptischen Methode enorm grosse fetzige, unregelmässige Wunden zurückbleiben können, ohne dass der Verlauf der Heilung irgendwie gestört ist.

B. Bauchverband.

Nach der Naht wird die Wunde reichlich mit sterilisirter Thonerde (Kaolin) bestreut. Sie saugt jeden Tropfen Blut und etwa herausdringendes Blutserum auf und hält die Wunde absolut trocken: eins der wichtigsten Erfordernisse guter Heilung! Mit keinem Mittel erzielt man eine so trockene Wunde, als mit Kaolin! Airolpaste wirkt ähnlich, doch sah ich, selbst bei sehr kleinen Quantitäten, so oft eine sehr unangenehme Wismuthstomatitis, dass ich diese Paste nicht mehr anwende.

Darüber wird ein handbreiter Streifen Borlint gelegt, den man, nach Winter, mit Collodium luftdicht anklebt. Namentlich am unteren Wundwinkel, über der Symphyse, wo am ehesten bei Bewegungen der Kranken sich der Verband lockert, muss der Verband dicht sein.

Zuletzt wird eine Wattecompresse auf den Bauch gelegt, die mit 8 cm breiten, fest angezogenen Heftpflasterstreifen befestigt wird. Sie müssen zwar den Rücken und die Beine völlig frei lassen, aber doch ziemlich weit herum nach unten hinten reichen. Man kann damit, will man z. B. wegen Flächenblutung den Leib comprimiren, einen äusserst wirksamen und starken Druck erreichen, jedenfalls einen viel stärkeren als mit den Rollbinden. Man macht durch starken Druck eine Art Autotransfusion.

Es ist den Kranken sehr angenehm, den Rücken völlig frei zu haben und die Beine ungestört bewegen zu können. Ein Vortheil ist auch der, dass dieser Verband, ohne die Kranken zu heben und zu bewegen, im Bett oder direct noch auf dem Operationstische angelegt und später entfernt werden kann. Der nasse Körper muss gut getrocknet und durch Abwaschen mit Aether von der Feuchtigkeit befreit werden. Rollbinden müssen Halt an den Oberschenkeln haben, wo sie feucht oder schmutzig werden. Sie imbibiren sich mit Urin und stören die Heilung der Wunde.

Während man später die Rollbinde zerschneiden oder, was der Kranken nicht angenehm ist, nach Erheben des Beckens abrollen muss, wird am 10. Tage einfach das Heftpflaster in der Mitte sagittal durchschnitten. Man schneidet sodann in beide Schnittränder Löcher, versieht sie mit Bändern und hat nun durch Zusammenschleifen der Bänder gleich den zweiten Verband fertig. Ein nicht zu unterschätzender Vortheil, z. B. nach Drainiren der Abdominalhöhle oder bei eiternder Bauchwunde, die täglich nachgesehen werden muss.

Bei reizbarer Haut sieht man, aber doch im Ganzen bei kaum 1 % der Kranken, ein Ekzem, das durch Aufpulvern eines Salicylstreupulvers und bei Darreichung von täglich 5 bis 6 Tropfen Tinctura Fowleri bald verschwindet. Löst sich das Heftpflaster schwer, so giesst man etwas Aether auf, wonach sich die Heftpflasterstreifen leicht abziehen lassen.

C. Nachbehandlung.

Das Bett der Kranken ist gut erwärmt. Nach langdauernden, eingreifenden Operationen wird die Kranke mit heissen Krügen, die wegen der Verbrennungsgefahr mit Filzfutteralen umhüllt sind, von oben bis unten umlegt. Ist der Puls schlecht, so macht man noch in der Narcose in die Oberschenkel und die Intraclaviculargegend subcutane Infusion mit 38,5° warmer, steriler Kochsalzlösung 5 : 1000. Der Kopf der Patientin wird niedrig gelagert, das Kopfkissen wird entfernt, und das Fussende des Bettes auf einen Stuhl gestellt, so dass es etwa

15 cm höher als das Kopfende steht. Ein Klystier von 60 g Wasser mit 15 g Cognac wird verabfolgt, und eventuell 3 bis 4 Mal in 24 Stunden wiederholt. In der späteren Reconvalescenz habe ich auch mit recht gutem Erfolge wöchentlich 2 Mal sterilisirtes Provenceröl subcutan injicirt.

Die beste Behandlung der Brechneigung ist völlige Entziehung der Nahrungsaufnahme. Nicht einmal Wasser oder Eisstückchen gebe man in den ersten 24 Stunden.

Besser ist es, die Kranke erträgt etwas Schmerzen, als dass man mit Opium und Morphium zu sehr bei der Hand ist. Uebelkeit und Brechneigung wird durch Narcotica nur noch vermehrt.

Schon am 3. Tage bekommt die Kranke ein Abführmittel, am besten Ricinusöl. Wenn keine Blähungen abgehen, kann man schon nach 36 Stunden 30 g Glycerin zu 300 Wasser in den Mastdarm spritzen. Durch rechtzeitige Eingiessungen und Abführmittel kann man vielleicht dem Ileus vorbeugen. Ist Stuhlgang dagewesen, so ernährt man die Patientin besser und geht allmählich zu der gewöhnlichen kräftigen Krankendiät über.

Fast alle Patientinnen können, namentlich wenn sie einen festen Verband haben, uriniren. Mit dem Katheterisiren sei man nicht zu schnell bei der Hand. Es werden leicht kleine Verletzungen gemacht, die noch wochenlang unangenehm beim Uriniren empfunden werden.

Und wie viel Blasenkatarrhe wurden von den Wärterinnen angekatheterisirt! Werth empfiehlt, noch vor dem Schluss der Bauchhöhle die Blase mit warmer Borlösung zu füllen. Er ist der Ansicht, dass die sich über das Operationsfeld in der Tiefe lagernde Blase am sichersten vor Adhäsion der Därme am Stumpf vorbeugt, und beobachtete, dass die Kranken danach besser spontan uriniren können.

Jedenfalls ist es ein prognostisch gutes Zeichen, wenn die Kranke bald spontan uriniren kann. Bei Peritonitis wird die Blasenmuskulatur, wie die Darmmuskulatur gelähmt.

Wenn am 10. Tage der Verband aufgeschnitten ist, so können Silkwormfäden, die ja nicht reizen, noch 5 bis 6 Tage liegen bleiben. Bei starkem Husten oder Brechen liess ich die Nähte 3 Wochen liegen, dadurch am sichersten jede Möglichkeit secundärer Dehiscenz ausschliessend. Ist aber an einer Stelle die Wunde roth und hart, so entfernt man hier liegende Suturen und macht einen feuchten, desinficirenden Umschlag. Oft entleert sich aus einem Stichcanal oder einem kleinen Loch Serum, bezw. geschmolzenes Fett, selbst massenhaft, ohne dass die Wunde sich öffnet. Danach kann die Heilung eine absolut ungestörte sein.

Bildet sich Eiter in der Tiefe, so markirt sich dies durch Fieber geringen Grades. Dann macht man die Wunde auf, so dass der Eiter abfliessen kann, bezw. man drückt ihn aus. Es ist aber nicht nothwendig, sofort die ganze Wunde aufzuschlitzen. Man spült sie aus und füllt mit der Salbenspritze (S. 96, Figur 50) die ganze Höhle mit Argentumsalbe 1 : 50 an. Leicht ist beim Sondiren eine dünne Stelle für eine Gegenöffnung zu finden. Oft schliesst sich bei dieser Behandlung die Höhlung überraschend schnell. Ist die Haut aber dünn oder sind seitliche Buchten in der Tiefe, so wird die ganze Narbe aufgeschlitzt. Einige Heftpflasterstreifen halten die Bauchdecken gut zusammen.

Granulationen wuchern am besten bei Argentumsalbenbehandlung. Flächen verkleinern sich am schnellsten bei Aufpulvern von Itrol. Man muss sehr sparsam mit einem Pinsel das Itrol aufpudern. Grössere Mengen führen zu oberflächlicher Necrose.

Grosse klaffende Wunden vereinigt man secundär. Dabei sind die Resultate ganz vortrefflich. Die Granulationen werden in der Tiefe sehr sorgfältig mit feiner Curette ab- und ausgekratzt, die Wundränder werden gut, glatt angefrischt. Die Wunde wird mit Sublimatlösung ausgespült, überall gut ausgewischt und abgerieben. Die Blutung wird nicht gestillt, die Naht wird angelegt. Es giebt dann eine gute Heilung „unter dem feuchten Schorfe“.

Sehr widerrathen möchte ich, die Laparotomirten zu zeitig aufstehen zu lassen. Es ist ja oft der Fall, dass Patientinnen schon am 2. Tage das Bett verlassen möchten. Und es macht oft den Eindruck, als ob junge Operateure meinten, es sei für sie besonders ehrenvoll, wenn die Laparotomirte schon nach 9 oder 10 Tagen das Bett verlassen könnte.

Zweifellos ist es besser, 3 Wochen ruhige Lage einhalten zu lassen. Ich habe oft bei zu zeitigem Aufstehen Exsudate entstehen sehen. Castrirte, deren Operation völlig glatt verlief, die niemals eine Temperaturerhöhung oder Schmerzen hatten, die anscheinend absolut gesund nach 14 Tagen die Klinik verliessen, kamen nach Monaten mit Anschwellungen in den Stumpfgegenden wieder. Oder es stellten sich Schmerzen ein, die erst verschwanden, nachdem die Patientinnen wochenlang im Bett zubrachten. Deshalb sollte eine Patientin, auch nach leichter Laparotomie, 3 Wochen liegen und nicht vor 4 Wochen reisen.

Sehr wichtig ist es, was oft vernachlässigt wird, noch wochenlang den Stuhlgang täglich, event. künstlich durch Drastica und Klystiere zu bewirken. Zerrungen der an den Stumpf herangezogenen Flexura sigmoidea sind oft der alleinige Grund zu dauernden Schmerzen in der Seite.

Man gab früher die Vorschrift, dass eine Gummileibbinde noch monatelang zu tragen sei. Diese Binden haben keinen Zweck. Ist eine richtig genähte Wunde primär gut geheilt, so ist sie dauernd fest. Und ist eine Wunde schlecht genäht, secundär geheilt, so ist eine Binde nicht im Stande, die Entstehung des Bruches zu verhüten. Obwohl also die Binde nicht unbedingt nöthig ist, so ist sie doch der Patientin angenehm. Oft habe ich gesagt, die Binde ist zwecklos, trotz dessen wurde sie noch monatelang getragen und nur mit Angst abgelegt. Schliesslich kann die Binde selbstverständlich nicht schaden.

Bei einer Laparotomirten muss eine sachverständige Wärterin sitzen und den Puls controliren. Niemals gestatte man, dass Angehörige die „Pflege" übernehmen. Das Wiedersehen nach der Operation, die Fragen ängstlicher Verwandten nach dem Befinden erregen die Psyche. Diese Erregung führt zur Unterbrechung des Schlafes, der oft nach der Narcose stundenlang andauert. Die Verwandten finden es grausam, Morphium, Wasser u. s. w. zu verweigern. Eine richtige Nachbehandlung muss oft von den Angehörigen geradezu erkämpft werden.

Andererseits ist es unbedingt nothwendig, eine Laparotomirte gut zu beobachten. So kann z. B. trotz aller Vorsicht eine Nachblutung eintreten. Wer hätte das nicht erlebt? Wird sie rechtzeitig bemerkt, so giebt die baldige Wiedereröffnung des Abdomens sehr gute Resultate. Eine Nachblutung kann aber, da die Kranke das Bewusstsein erst allmählich wiedererlangt, nur aus objectiven, kaum aus subjectiven Symptomen erkannt werden. Ist schon „Leichenblässe, Herzensangst und Todesahnung" vorhanden, so dass auch der Laie das Gefährliche der Situation bemerkt, dann ist es leider meist zu spät!

D. Prognose. Tod nach Laparotomien.

Wenn man die Todesfälle nach Laparotomien eintheilen wollte in solche, bei denen der Tod durch Nachwirkungen nach der Operation (protahirten Shock), Sepsis, Herzschwäche, Peritonitis in ihren verschiedenen Formen entstanden ist, so würde man nur gewaltsam bestimmte Kategorien aufstellen. Ohne allen Zweifel giebt es besonders klare Fälle, wo man das Eine diagnosticiren und das Andere ausschliessen kann. Aber häufiger sind Mischformen, so dass wir im Stande sind, verschiedene Gründe aufzufinden, die, zusammenwirkend, den unglücklichen Ausfall bewirkten. Dass nun ein Autor bei diesem Zusammenwirken verschiedener Gründe mehr das Eine, der Andere mehr das Andere betont, ist ganz selbstverständlich.

Schon die Geschichte der Laparotomie beweist uns, dass der häufigste Grund des Todes die bei der Operation zu Stande

gekommene Infection — die Sepsis — ist. Denn als die Lister'schen Principien auch bei Laparotomien angewandt wurden, besserte sich plötzlich die Prognose in ganz ungeahnter Weise.

Mit den beschriebenen Vorsichtsmaassregeln ist man in der Lage, — soweit ein Mensch überhaupt unfehlbar ist — einen guten Ausgang bei leichten, schnellen, glatten Operationen sicher zu versprechen. Und dass früher, vor 1870, selbst die einfachsten Fälle, bei denen auch damals technische Schwierigkeiten nicht vorlagen, durch Sepsis endigten, weiss Jeder, der vor 1870 Laparotomien machte oder mitmachte.

Es ist aber bekannt, dass das gesunde, normale, physiologisch intacte Peritonäum, einige wenige Kokken resorbirt, wegschafft, vernichtet, jedenfalls unschädlich macht, dass aber in der Vitalität geschädigte Gewebe überall, so auch in der Bauchhöhle, den Entwickelungsboden für Kokken abgeben.

Der Stoffwechsel in der Peritonäalhöhle ist noch nicht klar gelegt. Man weiss nicht, ob allein Druckverhältnisse, Nerveneinflüsse, chemische Vorgänge, Endothelkrankheiten oder Combinationen hier Störungen verursachen. Zweifellos muss zwischen Secretion und Resorption ein Gleichgewicht stattfinden, das in gewisser Beziehung therapeutisch wirkt. So wird fremde Flüssigkeit, z. B. Blut, injicirtes Serum, physiologische Kochsalzlösung, überraschend schnell resorbirt. Dagegen werden oft kleine Ascitesmengen bei Tumoren nicht resorbirt. Ebenso leidet die Resorption sowohl im Allgemeinen als auch local, wenn das Peritonäum geschädigt ist. Grosse Blutmassen kapseln sich ab und bleiben schliesslich ziemlich unverändert, lange liegen. Ebenso giebt es abgesackte seröse Ergüsse, die nicht resorbirt werden, sondern Cysten bilden.

Die Schädigungen des Peritonäums können auf verschiedene Gründe zurückgeführt werden. So z. B. chemische: Einlaufenlassen von Sublimatlösung, Carbollösung etc., die beide eine Zeit lang empfohlen wurden. Danach trat bald der Tod ein und die Flüssigkeitsmasse blieb im Peritonäalraum grösstentheils liegen. Ebenso hat mechanische Reizung des Peritonäums schädliche Folgen. Die häufigste und eine unvermeidliche, mechanische Reizung ist die Folge der Austrocknung und der Einwirkung der Kälte auf das Peritonäum. Eröffnet man das Abdomen, so kommen die Abdominalorgane mit der Luft in Berührung. Ehe man mit Beckenhochlagerung operirte, lagen die Därme lange Zeit frei. Beides, mechanische Reizung beim Wegschieben, und Austrocknen beim Offenstehen des Leibes, wirkten schädlich ein. Ja, es gab Operateure, die die Därme aus dem Leib herauslegten und sie in nasse oder trockene Tücher packten, um die Beckenhöhle gut zu übersehen. Diese Insulte schädigten die Darmserosa und

machten sie geeignet zur Ansiedelung bezw. Entwickelung von Kokken. Von der Schnelligkeit, mit der das Peritonäum auf Reize reagirt, kann man sich bei Operationen einen Begriff machen. Wenn man z. B. bei sehr grossem Bauchschnitt, nach Herauswälzen des Tumors, die Bauchwunde oben provisorisch vernäht oder mit Pincetten die Wunde zusammenpresst, so ist nach 15 Minuten, nach Vollendung der Operation, schon eine Verklebung des zusammengepressten Peritonäums eingetreten. Und wenn man Gaze an den Darm presst und nach 20 Minuten entfernt, so ist sie schon angeklebt, der Darm ist roth und zeigt deutlich einen Abdruck der Gaze. Das Endothel ist sicher schwer geschädigt, vielleicht schon zu Grunde gegangen. Dass sogar eine Tiefenwirkung auf die Darmmuskulatur durch diese thermischen und mechanischen Reize eintritt, beweist die während einer langdauernden Operation eintretende Röthung und allmähliche Luftauftreibung der vorliegenden Därme.

Ebenso kann man beobachten, dass der Darm durch vieles Tupfen, namentlich mit trockener, rauher Gaze (vergl. S. 9 und 10), roth und rauh wird.

Alle diese Beobachtungen haben uns dazu geführt, die Austrocknung und Luftberührung der Därme, das Anfassen und jeden mechanischen Reiz, namentlich das viele Tupfen, bei der Operation in der Bauchhöhle zu vermeiden. Ebenso bringen wir das Peritonäum nicht mehr mit Desinficientien, sondern nur noch mit warmer physiologischer Kochsalzlösung in Berührung.

Die bei diesen Vorsichtsmaassregeln entschieden besseren Erfolge hat jeder Einzelne beobachtet. Es war namentlich beim Uebergange zu dieser principiellen Schonung des Peritonäums auffällig, dass die Schmerzen nach der Operation, die Darmsymptome, die ileusartigen Erscheinungen sehr verringert wurden. Diurese und Defäcation kamen besser in den Gang. Die ungestörte Peristaltik schaffte Luft schneller weiter, so dass Blähungen bald abgingen. Und dass man ganz im Allgemeinen dem Individuum bei Ausschaltung der das Peritonäum schädigenden Verfahren mehr zumuthen konnte, zeigten namentlich die überraschend guten Resultate der Operation bei Extrauteringravidität.

Wenn also eine glatte und schnelle Laparotomie mit den so oft in diesem Buche betonten Vorsichtsmaassregeln gemacht ist, wenn chemische, thermische, mechanische Reize das Peritonäum nicht treffen, wenn der Blutverlust gering ist, wenn das Individuum ein gutes Herz vorher hatte, so ist der Verlauf meist ein idealer. Nur die Schnittwunde schmerzt 24 Stunden, dann liegt die Patientin wie gesund im Bett. Die Prognose ist eine durchaus gute.

Trotz der im Allgemeinen guten Prognose sterben doch ungefähr $10\,^0/_0$ der Laparotomirten. Der Tod erfolgt zu verschiedenen Zeiten und aus verschiedenen Gründen. Gehen wir der Reihe nach die Gründe durch!

Die Laparotomirte kann sterben, ehe sie vom Operationstische kommt, aus 3 Gründen: 1. in der Narcose, 2. durch Luftembolie, 3. an Verblutung.

Ich habe bis jetzt, seit ich narcotisire und narcotisiren lasse, einen Narcosentod bei Laparotomie in 30 Jahren gesehen. Eine Morphinistin starb in der Aethernarcose bei Myomotomie. Die Section ergab keinerlei Anhaltspunkte. Ohne hier die auch für den Gynäkologen wichtige Frage von der Narcosengefahr aufzurollen, möchte ich nur folgende praktische Winke geben. Der Operateur kann die Athmung und den Puls nicht controliren, wohl aber sieht er beim Schneiden, ob das Blut roth oder venös ist und ob es überhaupt blutet. Ehe das Peritonäum eröffnet wird, muss man sich nochmals davon überzeugen, dass Alles in Ordnung ist. Denn eine künstliche Athmung bei offenem Peritonäalraum ist sehr misslich. Die Witzel'sche Tropfmethode beim Narcotisiren ist die beste Methode. Wird das Herz schwach bezw. der Puls schlecht, so wird statt mit Chloroform mit Aether weiternarcotisirt. Tritt Chloroformasphyxie ein, wird das Gesicht blau, das Blut dunkel, und ist nicht etwa nur eine Brechbewegung der Grund, so werden zunächst die Luftwege frei gemacht — Auswischen des Gaumens. Der Kopf muss tief liegen. Dies erzielte man früher durch Aufspringen auf den Operationstisch und Erheben der Patientin an den Beinen. Bei meinem Tisch (Figur 202, S. 380) dreht man einfach das Kopfende tiefer. Dann wendet man den Laborde'schen Handgriff, rhythmisches Hervorziehen der Zunge mit der Zungenzange, an, klopft ebenso rhythmisch das Herz nach Kraske, schiebt den Unterkiefer nach vorn und macht künstliche Athmung durch Unterfassen unter den Rippenbogen und rhythmisches Erheben und Senken des Thorax. Der Operateur, der aseptisch bleiben muss, hält mit beiden Händen die Bauchwunde zusammen, bezw. die Därme zurück. Sobald die Athmung ruhig geworden, operirt man weiter.

Viel gefährlicher sind die Fälle, wo es plötzlich vollständig zu bluten aufhört: Herztod. Vielleicht gelingt es auch hier, die Patientin zu retten, wenn man zeitig eingreift, namentlich das Herz durch Klopfen reizt, aber in dem einen Falle, den ich so, bei vaginaler Totalexstirpation, verlor, war der Tod fast momentan eingetreten.

Einmal starb mir eine Myotomirte, bei der in die Venen Luft eingetreten war, also durch Luftembolie. Als ich diesen Fall verlor, bemerkte ich schon, ehe das Aufhören des Pulses gemeldet wurde.

dass das Blut schaumig an den Venenostien aus- und eintrat. Seit ich darauf achte, habe ich beim Durchstechen mit der Nadel öfter schaumiges Blut bemerkt. Ich habe dann die bezügliche Stelle sofort mit dem Finger comprimirt und schnell zugebunden. Ich bin erstaunt, dass dies nicht auch von Anderen beobachtet ist.

Zuletzt kann ein plötzlicher Verblutungstod eintreten. Ich erlebte es einmal. Ich hob ein retroperitonäales Sarcom aus dem kleinen Becken heraus. Dabei stürzte ein venöser Blutstrom hervor. Es war klar, dass eine grosse Vene zerrissen war. Der Tod erfolgte sofort. In dem Sarcom sah man später die Halbrinne der Vena cava.

Häufiger ist oder war früher bei schlechter Technik ein zu grosser Blutverlust, der zusammen mit langer Dauer zu dem führte, was man Shock nannte. Die Patientin kam zwar lebend vom Operationstische, starb aber, noch ehe das Bewusstsein völlig zurückgekehrt war.

Diese Fälle kann man durch geeignete Therapie mitunter retten. Man muss sofort bei andauernder Herzschwäche, wenn nicht mit Aether narcotisirt war, Aether, sonst Kampferöl subcutan injiciren, ebenso heisse Kochsalzlösung 38,5 subcutan infundiren, heisse Klysmata geben und die Brust und die Beine mit heissem sterilisirten Wasser übergiessen. Fast momentan bessert sich oft der Puls und bleibt dann kräftig. Lieber zu viel als zu wenig muss man arbeiten, um das Leben zu erhalten. Bei Extrauteringravidität, wo — wie S. 492 beschrieben — die Erhaltung des Lebens oft sehr fraglich ist, werden alle Maassregeln schon prophylaktisch, nicht nur bei imminenter Lebensgefahr therapeutisch ausgeführt.

Eine fernere Gruppe von Fällen ist die, bei denen die Operirte schon mit Todesangst aus der Narcose aufwacht, bei der sich die Patientin über Druck des Verbandes, hochgradiges Schwächegefühl beklagt und bald Meteorismus bekommt, auch sich subjectiv sehr schlecht und schwach fühlt. Diese Fälle einfach als Sepsis zu betrachten und Nichts zu thun, ist nicht richtig. Bei geeigneter Therapie tritt oft nach 24 bis 36 Stunden Besserung ein, während, falls man Nichts thut, nach 1 bis 2 Tagen Zeichen der Sepsis mit oder ohne Fieber sich einstellen. Das sind die Fälle, die bei schlechtem, langsamem, rohem Operiren am 4. oder 5. Tage, allerdings septisch, zu Grunde gehen. Aber hier ist nicht die Infection der einzige und erste Grund des Todes. Die Sepsis ist Folge der Prostration der Kräfte, der geringen Vitalität. Ist das Herz schwach, so ist es auch der Lymphstrom. Die Peritonäalhöhle bildet gleichsam einen grossen todten Raum. Zufällig vorhandene Kokken —

und wo wären nicht wenigstens einige vorhanden — werden nicht resorbirt, entwickeln sich weiter und die Patientin wird septisch, weil sie in dem Kampfe um das Leben über zu wenig Kräfte verfügt. Ich habe eine ganze Anzahl Fälle erlebt, wo ich glaube, nach schwerster Laparotomie bei decrepiden oder ausgebluteten Personen, durch intensive Therapie das Leben gerettet zu haben. Und wenn es nicht gelingt, so hat man gewiss ein besseres Gewissen und den Laien gegenüber eine bessere Stellung, wenn kein lebenerhaltendes Mittel, das uns Erfahrung und Wissenschaft lehrt, unangewendet blieb.

Ausdrücklich möchte ich, um nicht missverstanden zu werden, betonen, dass auch bei absolut glattem Verlaufe eine Sepsis nicht nur möglich, sondern auch faktisch leider oft genug vorhanden ist. Es giebt so virulente Kokken, dass auch eine geringe Quantität eine völlige Lähmung des peritonäalen Stoffwechsels sofort bewirkt. Alle Erscheinungen der foudroyanten Peritonitis, einer septischen Peritonitis stellen sich sofort ein. Ja es kann, ohne dass besonders schwächende Einflüsse bei der Operation einwirken, der Fall so verlaufen, als wenn ein starker Blutverlust, eine lange Narcose, ein protrahirter Shock den Tod herbeiführte. Ich habe einen Fall gesehen, wo eine ganz glatte Totalexstirpation mit geringem Blutverlust per vaginam gemacht war. Ohne Fieber und unter den Erscheinungen des schnellen Collapses, der Benommenheit des Sensoriums, der schwersten Sepsis trat nach 3 Tagen der Tod ein. Kein Exsudat, nicht einmal die typische Röthung der Serosa war vorhanden, der Glanz der Serosa war geblieben. Trotzdessen bewiesen die massenhaften Streptokokken, dass es sich um eine Infection handelte, die dadurch klar gelegt wurde, dass ein Assistent assistirt hatte, der einen Fall schwerster puerperaler Sepsis behandelte. Dass dasselbe eben so gut, ja noch eher bei Laparotomie vorkommen kann, vorgekommen ist und vorkommt, ist selbstverständlich. Es ist unbedingt zuzugeben, dass es ohne Fieber, ohne Entzündungserscheinungen, nur durch Collaps, Benommenheit des Sensoriums und bald eintretenden Tod charakterisirte Fälle von Sepsis giebt, die dem Operateur oder einem Assistirenden zur Last fallen.

Aber gewiss sind diese Fälle immer seltener und müssen bei Anwendung aller, wiederholt in diesem Buche betonten Vorsichtsmaassregeln, ganz zu vermeiden sein. Es gehört dazu vor allen Dingen auch Abstinenz von allen septischen Gegenständen. Warum hatten die englischen Laparotomisten ohne Antisepsis so vorzügliche Resultate? Weil sie vorzüglich schonend operirten, und weil sie Nichts operirten, als aseptische Bauchtumoren, weil ihre Finger mit

septischen Gegenständen, anderen Kranken und unsauberen Dingen überhaupt nicht in Berührung kamen! Stehe ich auch auf dem Standpunkte, dass die ganze Desinfection sinnlos wäre, wenn sie nicht unreine Hände sauber machen könnte, und dass es sicher gelingt, Infectionsstoff an den Fingern durch die Desinfectionskunst unschädlich zu machen, so würde ich es doch andererseits für leichtfertig und sträflich halten, wollte ein Laparotomist gleichzeitig Sectionen machen, puerperalkranke Wöchnerinnen untersuchen und septische Fälle behandeln. Eins oder das Andere! Unser medicinisches Personal ist so gross, dass genügendes Personal für das Eine oder das Andere vorhanden ist. Einer soll nicht Alles machen wollen! Ideal ist das Verhältniss unter den Aerzten dann, wenn Jeder nur Das macht, was er absolut beherrscht und Das, was er nicht beherrscht, dem Competenten überlässt!

Eine wirkliche eitrige Peritonitis ist im Ganzen ein seltenes Ereigniss. Doch kommen auch solche Fälle vor z. B. bei Drainage, bei eitrigen Processen, bei Zurücklassen grosser offener Bindegewebshöhlen. Diese Fälle charakterisiren sich durch langsameren Verlauf. Das Abdomen wird schmerzhaft, druckempfindlich, meteoristisch, auch die bekannten Symptome eitriger Peritonitis, wie wir sie vom Puerperalfieber kennen, sind vorhanden.

Eigenthümlich ist, dass gerade bei den starken Formen die Schmerzen völlig fehlen können. So sah ich einen Fall, wo ich an späten Chloroformtod dachte, und bei der Section der am 5. Tage Verstorbenen fand sich die ganze Abdominalhöhle voll Dünndarminhalt, der aus einer minimalen Darmverletzung ausgetreten war.

Die Patientinnen haben bei Peritonitis oft bis ans Ende des Lebens das volle Bewusstsein und machen erst sub finem vitae einen septischen Eindruck. Besonders schmerzlich, weil man wenig machen kann! Indessen sind Fälle verzeichnet — auch ich habe sie erlebt —, wo die Wiedereröffnung des Abdomen und die Ausspülung der ganzen Höhle mit sterilem Wasser noch Heilung brachte.

E. Ileus.

Wenn man die Störung der Darmthätigkeit als „beginnenden Ileus“ auffassen will, so kommt dergleichen nach Laparotomien oft vor. Durch vieles Tupfen mit trockenem, rauhem Material (Gaze), durch lange Operationsdauer, Austrocknen der Därme an der Luft, bei Aufblähung der Därme während der Operation, durch mechanische Insulte etc. wird der Darm stark hyperämisch. Dabei leidet die Muskulatur. Ist der

schädliche, schwächende Einfluss der Operation vorüber, ist das Herz wieder rüstig, resorbirt das Peritonäum, tritt Peristaltik ein, gehen die Blähungen ab, so verschwindet der beginnende Meteorismus, der Puls wird gut, die Kranke fühlt sich wohl.

Ist aber der Schwächezustand zu gross, so werden die Symptome ernster. Darmparalyse tritt ein. Der Bauch ist aufgetrieben, mechanisch wird der Darminhalt durch Ueberdruck in den Magen befördert und von diesem nach oben ausgestossen. Grünliche fäculente Massen werden erbrochen, oder durch Ausspülungen künstlich aus dem Magen herausbefördert. Die Peristaltik hat aufgehört, der Darminhalt geht nicht den natürlichen Weg. Die Darmmucosa verliert ihre physiologische Kraft. Der Darminhalt zersetzt sich, bildet massenhaft Gase. Höchstwahrscheinlich tritt Darminhalt durch den Ueberdruck in die Lymph- und Blutgefässe über, es entsteht Autointoxication mit giftigen Zersetzungsproducten der Peptone. Die comprimirte Lunge athmet schlecht. Das Herz wird schwach, der Puls schnell, fadenförmig. Todesangst tritt ein. Das Sensorium ist benommen. Leichtes, dann höheres Fieber beginnt. Die Kranke collabirt, wird bewusstlos, stirbt. Sie stirbt unter den Symptomen des Ileus, d. h. der Darmlähmung, ohne dass etwa eine Obstruction vorhanden war.

Bei obstructivem Ileus treten die Symptome zunächst ohne wesentliche Störung des Allgemeinbefindens ein. Ja, Stuhl, selbst diarrhoischer, und Blähungen gehen beim Beginn aus dem unteren Theil des Darms noch ab. Man fühlt oft deutlich, dass eine geblähte, harte Darmpartie in einer Gegend des Abdomens liegt, und man sieht deutlich die vergeblichen peristaltischen Bewegungen des Darms, oft beschränkt auf eine Gegend des Abdomens. Die geblähten Schlingen zeichnen sich an der Oberfläche des Leibes ab. Erst nach diesen primären Symptomen wird bei normaler Temperatur der Puls schneller. Das Allgemeinbefinden kann, wenn die Obstruction nicht zu hoch sitzt, tagelang ein täuschend gutes sein. Dann kommt es ziemlich plötzlich zur Verschlimmerung, starkem Meteorismus, Erbrechen, ungenügender Athmung, Collaps und Tod.

Es giebt auch Fälle von einer Art Combination des obstructiven und paralytischen Ileus. So ist z. B. eine Darmverwachsung seit langer Zeit vorhanden. Die Peristaltik ist aber kräftig genug, die Hindernisse zu überwinden. Nun wird eine Laparotomie z. B. zur Entfernung eines Ovarialtumors gemacht. Die Peristaltik ist danach schwach. Der Darm bläht sich oberhalb des Hindernisses auf, knickt sich dadurch ab und es ist nun ein völliger schwerer Ileus vorhanden, obwohl neue Gründe zur Obstruction fehlen.

Es ist sicher, dass die Behandlung hier sehr viel leisten kann, nur muss man nicht tagelang abwarten, sondern sofort mit den Maassnahmen beginnen. Zunächst wird der Magen durch die Schlundsonde entleert, wonach subjectiv bedeutende Erleichterung eintritt.

Die gründliche Entleerung des Magens schafft oft soviel Platz im Bauch, dass nunmehr nach der Eingiessung in den Darm Blähungen abgehen. Klotz[1] rieth, nach der Darmausspülung durch die Schlundsonde Ricinusöl in den Magen zu injiciren. Diese Therapie ist ganz ausgezeichnet. Es tritt danach nicht Erbrechen ein, und die Darmperistaltik wird gut angeregt. Sodann macht man Darmeingiessungen, die die Peristaltik des Dickdarms und vielleicht synergisch die des Dünndarms anregen. Die Verlagerung der Därme bei der Wasserfüllung des Dickdarms bedingt keine Gefahren. Wirkt das Wasser nicht, so mischt man Glycerin bei oder injicirt bis zu $^1/_2$ l reines Glycerin, auch Olivenöl.

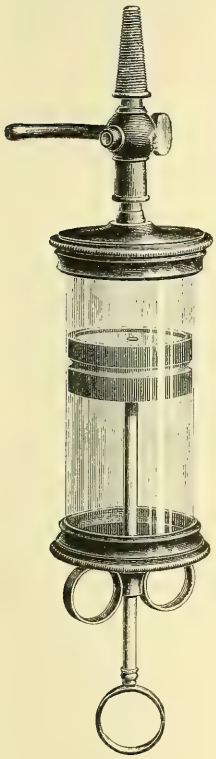

249

Ich benutze dazu gern die in Figur 249 abgebildete Spritze. Sie fasst 500 g Oel. An der Spitze ist ein doppelt durchbohrter Hahn. Ist der Spritzeninhalt völlig in den Mastdarm injicirt, so wird der Hahn gegen den Darm geschlossen. Dadurch öffnet sich der Zufluss durch die Canüle, die am Hahn in der Figur zu sehen ist. An ihr befindet sich ein in eine Flasche mit Oel gehender Schlauch. Durch Anziehen des Spritzenstempels wird die Spritze aus der Flasche voll Oel gesaugt, durch Drehen dieser Zufluss geschlossen, und der Abfluss nach dem Darm geöffnet. Somit kann man, ohne die Patientin zu bewegen, beliebig grosse Massen in den Darm injiciren.

Von der Punction des Darms mit der Canüle einer Pravaz'schen Spritze habe ich niemals Erfolg gesehen.

Die Wiedereröffnung der Peritonäalhöhle bei Ileus war meist ohne Erfolg. Zwar ist es die Pflicht des Arztes, keinen Versuch der Rettung eines Menschenlebens zu unterlassen, aber es ist doch recht schwer, den Entschluss zu fassen, bei einer fast Sterbenden noch zu operiren. Der Exitus wird durch die Laparotomie sehr beschleunigt.

---

[1] Klotz: C. f. G. 1892, 969.

Ja ich habe mehrere Fälle operirt, wo ich die Passage in vollkommenster Weise bei der Operation herstellte, wo 2 bis 3 Tage Blähungen und Stuhl normal abgingen, wo der Leib zusammenfiel, der Puls und somit die Prognose gut wurde. Trotzdessen stellte sich wieder Ileus ein, dem die Kranke dann erlag.

Man kann ja sagen, dass die Sterbende Nichts verloren hat, wenn sie einige Stunden qualvollsten Daseins verlor und in Anschluss an die Narcose zu Grunde ging. Aber der Arzt ist nicht dazu da, das Leben zu verkürzen, sondern zu verlängern.

Ein anderes Verfahren: kleine Eröffnung der Bauchhöhle, Hervorholen einer gedehnten Schlinge, Einnähen, Eröffnung, Ablassen der massenhaften Contenta schafft meist eine überraschende subjective Besserung. Aber leider ist der definitive Erfolg auch nicht gut. Die Kranke erholt sich zwar etwas, stirbt aber doch, wenn die Veränderungen in der Darmwand schon zu weit gediehen sind. Allerdings sind Heilungen bei dieser Methode der Enterostomie schon vor der antiseptischen Aera wiederholt beobachtet.

Es giebt auch Fälle, wo ein Ileus recidivirt, d. h. man bleibt mit Magenspülungen, Abführmitteln etc. einige Mal Sieger, schliesslich kehrt aber der Ileus nach einigen Tagen wieder. Dies sind meist Fälle, wo eine Darmschlinge sich fixirt hat und sich an der Fixationsstelle abknickt. Eröffnet man dabei die Bauchhöhle, so ist die Aussicht auf Erfolg eine bessere. Man geht stets planvoll vor, d. h. man führt die Hand sofort nach der Gegend, wo man den Grund des Ileus vermuthet, z. B. nach dem Stumpf des Tumors. Man sucht den collabirten Darm auf, geht an ihm entlang bis zum aufgeblähten Theil. Dann löst man vorsichtig den Darm, Stränge oder den Knickungswinkel; nicht im Dunkeln, sondern nachdem man ihn dem Auge zugänglich gemacht hat. Es könnte ja der morsche Darm zerreissen! Durch Druck presst man aus den aufgeblähten Partien Luft und Inhalt abwärts. Auch hilft man durch Darmspülung vom After aus nach. Selbst dann, wenn man den Darm auf diese Weise völlig wegsam gemacht hat, ist der Erfolg nicht etwa sicher. Im Gegentheil wird der Darm durch das Maltraitiren bei der Laparotomie gelähmt. Obwohl die Durchgängigkeit des Darms bei der Laparotomie hergestellt war, tritt auch dann wieder Ileus ein.

F. Bauchbruch, Nabelbruch, Bauchnarbenbruch, Adhäsionsbildung.

Die bekannte Hernia lineae albae bei Multiparen ist wohl kaum Gegenstand der operativen Behandlung. Eine gute Bauchbinde wird am besten die Beschwerden beseitigen. Auch die angeborenen, kleinen,

lochartigen Hernien in den Bauchfascien will ich, als den Chirurgen zugehörig, nicht erörtern. Vielmehr sollen hier nur die Nabelbrüche und die nach Operation zurückbleibenden, oder vielmehr sich ausbildenden Bauchnarbenbrüche besprochen werden.

Nabelbrüche, bei Laparotomie zufällig gefunden, werden so operirt, dass der Bauchschnitt oben den Nabel umkreist und die Nabelgrube mit wegnimmt. Oft macht man auch nur wegen des Nabelbruches eine Operation. Es handelt sich meist um Fettbrüche, d. h. das Netz ist in den Nabelring eingeklemmt. Das Netz hypertrophirt im Nabelring und wächst weiter, so dass es entweder dick wird und im Nabelring sich einklemmt und festwächst, oder dass es das Peritonäum durch den Ring hervor- und hindurchstülpend, weite Taschen zwischen den Schichten der Bauchwand bildet. Kindskopfgrosse Tumoren entstehen in dieser Weise. Die am meisten hervorragende Partie der Bauchhaut kann exulceriren, so dass sich Geschwüre auf der Höhe der Hernie finden.

Die Operation, richtig ausgeführt, giebt sehr gute Resultate, während die Palliativbehandlung mit Binden und Pelotte meist erfolglos ist. Man umschneidet die ganze atrophische Hautpartie und arbeitet sich zunächst oben, wo die Bauchdecke dünner wird, in die Peritonäalhöhle hinein. Dann geht der Finger in das Loch und die Scheere schneidet überall im freien Peritonäalraum die ganze verwachsene Partie heraus. Schliesslich hebt man mit dem excidirten Bruchsack das Netz hervor.

Das Princip muss nicht das sein, das Netz zu lösen, sondern es zu reseciren. Was einmal verwachsen war, verwächst wieder! Will man also Heilung schaffen — und das ist nothwendig, weil starke Netzverwachsung und Nabelbruch zu Arbeitsunfähigkeit führen —, so muss man den fixirten Theil des Netzes entfernen. Man sucht sich den Darm auf und bindet partienweise das Netz so von ihm ab, dass der Rest bezw. der Darm völlig gelöst, bei Beckenhochlagerung tief nach oben zurücksinkt. Dann löst man sämmtliche Peritonäaltaschen, die oft weit bis zwischen die Bauchdecken reichen, heraus. Keine Spur Peritonäum darf davon zurückbleiben! Zuletzt wird das Peritonäum sehr sorgfältig mit sehr engen Suturen fortlaufend zusammengenäht. Darüber werden die Fascien übereinander herangezogen und mit Celluloidzwirn, Seide, Draht oder Silkworm zusammengenäht. Unresolirbares Material ist zu dieser Naht nothwendig! Das Fett wird resecirt und zuletzt die Bauchnaht angelegt.

Die Operation der Bauchnarbenbrüche wird in derselben Weise ausgeführt. Auch hier ist Resection des ausgestülpten Peri-

tonäums und aller adhärent gewesenen Netzpartien unbedingt nothwendig.

Därme, die adhärent waren und gelöst sind, werden in möglichst grosser Entfernung von der neuen Bauchnaht weggeschoben. Ein eingerissener Darm wird resecirt, so dass die rauhen, blutenden Partien des Darmes wegfallen.

Man hört oft von Operationen, bei denen Adhäsionen einfach gelöst sind, so z. B. durch die Kolpotomia anterior. Die Hoffnung, dadurch definitive Heilung zu bringen, ist illusorisch. Wenn man nicht die adhärent gewesenen Netzpartien resecirt, so wird man wenig Dauererfolge haben. Und deshalb ist auch bei Adhäsionen im kleinen Becken eine Laparotomie, bei der man Alles übersehen kann, besser als die Kolpotomie.

Sind die Brüche sehr gross, z. B. bei suprasymphysärem Querschnitt, so ist es oft wegen der Spannung sehr schwer, die Fascien gut zusammenzubringen. In diesen Fällen muss man durch Anziehen der Ränder der Bruchpforte mit Muzeux'schen Zangen oder Pincetten ausprobiren, wo die Zerrung am wenigsten stark ist. In diese Richtung zwängt man die Fascien.

Eine sehr gute Methode ist in diesem Fall die Zapfen- oder Matratzennaht. Man knüpft an einen Faden in der Mitte einen Jodoformgazebausch — nicht wie früher einen Zapfen oder ein Katheterstück —, fädelt die zwei Enden des Fadens ein, sticht durch die eine Seite ein und die andere Seite aus, zieht die Bauchdecke zu einer Art Kamm über den zweiten Jodoformgazebausch fest zusammen und nähert dadurch die Bruchpforten wieder. Auf diese Weise wirken die Matratzen- oder Zapfennähte als Entspannungsnähte für die anderen Nähte, die nun in den ersten Tagen nicht gezerrt werden.

Es sind dies oft recht grosse Operationen, aber wenn nicht Peritonäum, Fascie und äussere Haut in sorgfältigster Weise sehr fest und dicht aneinandergebracht werden, so bleibt der Erfolg aus. Und selbst dann kommen Fälle vor, wo eine zweite, ja eine dritte Operation nothwendig wird, weil später beim schweren Arbeiten andere Partien der Narbe nachgeben.

Ehe man bei einer derartigen Operation das Peritonäum vereinigt, umkreist der Finger die Innenfläche der Bauchwand, löst jede Netzadhäsion oben und unten, zieht das Netz hervor und resecirt jede adhärent gewesene Netzpartie. Sonst kann es vorkommen, dass zwar die Bauchhernie geheilt ist, aber die Schmerzen geblieben sind. Ich habe wiederholt allein auf die Diagnose hin: Netzadhäsionen, nach früheren Laparotomien wieder den Bauch eröffnet, die Adhäsionen in der beschriebenen Weise behandelt und Heilung erzielt. Ein am

Ovarium oder der Tube, dem Uterus oder der Blase adhärentes Netz kann eine Patientin völlig arbeitsunfähig machen. Dass dann eine Laparotomie gerechtfertigt ist, unterliegt keinem Zweifel.

Zum Schlusse bemerke ich, dass Leistenhernien, die zufällig gefunden werden, sehr gut von hinten radical geheilt werden können. Man zieht von der Abdominalhöhle aus den Bruchsack mit der Hakenpincette hervor, schneidet ihn weg, vernäht den Bruchsack, das Peritonäum und die Fascien. Ist die Hervorstülpung gross, so legt man noch eine Zapfennaht von aussen durch die Haut.

G. Bauchfisteln, Kothfisteln, Blasenbauchfisteln.

Unter Bauchfisteln versteht man fistulöse Gänge, die, in den Bauchdecken beginnend, transperitonäal oder auch subperitonäal tief in das kleine Becken sich hinein erstrecken. Es gehören also hierher nicht die fistulösen Gänge, die nach eiternden Bauchwunden entstehen (vergl. S. 502).

Bauchfisteln können nach Eröffnung parametritischer Abscesse ohne Schuld des Arztes zurückbleiben. Man eröffnet z. B. an der typischen Stelle ein Exsudat. Meist drückt der intraabdominelle Druck die Abscesshöhle zusammen, auch hilft man mit Spülung, eventuell Drainage nach. Aber nicht selten wird der Gang in die Tiefe so gewunden, gekrümmt und unregelmässig, dass sich Retentionen bilden, oder dass wenigstens der Gang nicht verheilt. Es ist gar nicht nöthig, dass sich viel Eiter ansammelt, oder dass Symptome der Retention: Fieber und Schmerz, entstehen. Es kann als einzigstes, wenig belästigendes Symptom das Nässen der Fistel zurückbleiben. Die Fistel entleert sich abwechselnd, und öffnet sich wieder, nachdem die geröthete Narbe sich etwas hervorwölbte.

Ferner entstehen Bauchfisteln bei der extraperitonäalen Stumpfbehandlung nach Myomotomien. Hier besonders bei schlechter Nachbehandlung. Der tiefe, sich einziehende Trichter ist schwer rein zu erhalten. Fadenschlingen, die neben dem Stumpfe bis in die Tiefe der Beckenhöhle reichen, lassen, da sie sehr schwer zu entfernen sind, die Wunde nicht verheilen. Wurde sogar fälschlich der Faden abgeschnitten und der Knoten zurückgelassen, so bewirkte dieser Knoten die Unmöglichkeit der Heilung. Manchmal kam es sogar in der Tiefe zu Ansammlung von viel Eiter, zu hohem Fieber und Schmerzen. Es war aber nicht besonders gefährlich, denn schliesslich suchte sich der Eiter doch den alten Weg nach aussen.

Das Hauptcontingent der Bauchfisteln stellten aber doch die Fälle, die mit Drainage nach oben behandelt sind. Auch hier wieder ist

in vielen Fällen die Seide schuldig. Selbstverständlich wird ein grosser, abgekapselter Raum nicht aseptisch bleiben. Es kommt fast immer zu einer Eiterung, die allerdings ungefährlich ist und nicht einmal Fieber macht, weil der Eiter gut abfliessen kann. Liegen in dieser Eiterhöhle Seidensuturen oder Ligaturen, so kann die Eiterung nicht eher aufhören, bis die letzte Seidenschlinge entfernt ist. Wie diese Seidenschlingen Eiterung erzeugen, unterhalten und die Umgebung schädigen, beweisen am besten die Fälle, wo sich zunächst zweifellos ausserhalb der Blase befindliche Seidenfäden in die Blase hineinfrassen, in der Blase zu Steinbildung Veranlassung gaben und aus der Blase entfernt wurden. Auch per anum gingen schon ganze Packete von Seidenschlingen oder versenkte Gummiligaturen, selbst zurückgelassene Compressen ab.

Aber auch bei Anwendung von Katgut kommt es mitunter nach Drainirung der Beckenhöhle zu Bauchfisteln. Vielleicht lag eine grosse Menge nachträglich inficirten Katguts in der Tiefe, oder mortificirtes Gewebe, z. B. erweichte Kapselwand eines Hämatoms, Fetzen einer Pyosalpinx, peritonäale Schwarten oder Membranen hinderten die baldige Verklebung der Höhle.

Das Drainiren mit Gummidrains, um den Weg geradlinig und die Höhle dem Spülstrom zugänglich zu erhalten, ist gefährlich. Der elastische Druck des Gummi gegen den Darm macht leicht Kothfisteln, die übrigens auch völlig spontan durch Erweichung, durch Malacie der Darmwand, namentlich bei decrepiden Patientinnen, entstehen können. Es ist kein angenehmes Ereigniss, wenn plötzlich Flatus und dünner Koth in der Bauchwunde erscheinen!

Blasenbauchfisteln entstehen leicht nach Blasenoperationen. Wenn man z. B. einen Tumor entfernt und die Blutung nicht anders als durch Blasentamponade (vergl. S. 126) zu stillen war, muss natürlich eine Blasenbauchfistel zurückbleiben. Aber auch in den Fällen, wo man den Blasenvertex aus Versehen verletzt oder absichtlich resecirt, bleiben leicht trotz sorgfältigster Blasennaht Blasenbauchfisteln zurück. Es ist auffällig, dass trotz guter Blasennaht und Fehlen einer infectiösen Cystitis die Blase doch nicht primär heilt.

Der Verlauf aller Bauchfisteln ist ein sehr langwieriger. Spontane Heilung kommt zwar vor, aber selbst nach vielen Jahren — in einem Falle nach 19 Jahren — kann eine erneute Fistelbildung entstehen. Giebt es auch viele Fälle, wo thatsächlich die Beschwerden eher eine Unannehmlichkeit als eine Krankheit zu nennen sind, so hat man doch als Arzt ein grosses Interesse daran, die Patientinnen völlig gesund zu machen.

Therapie.

Die erste Aufgabe ist selbstverständlich, den Eiter und die Fremdkörper zu entfernen. Man macht deshalb, nachdem der Weg erkundet ist, Ausspülungen mit feinen Canülen oder, wenn es geht, mit dem Uteruskatheter (Figur 86, S. 182). Dann geht man mit einer sehr dünnen Curette, deren Schleife nur 3 mm breit ist, in die Tiefe. Mit diesem Instrument kann man sowohl Fadenschlingen bezw. Knoten fühlen als fangen und hervorziehen. Das Einschieben von Stäbchen aus Alumnol, Jodoform etc. hat sich mir ziemlich wirkungslos erwiesen. Dagegen heilen die Fisteln oft überraschend schnell durch Einspritzen von Argentumsalbe. Die Canüle der Spritze (Figur 30, S. 96) wird so über der Spiritusflamme gebogen, dass sie sicher bis in die Tiefe gelangt. Kräftig wird Argentumsalbe 1 : 50 so lange eingespritzt, bis sie neben der Canüle wieder herausdringt. Jedenfalls giebt es keine bessere Methode, Medicamente in die Tiefe zu befördern. Die Salbe schmilzt in der Körperwärme und vertheilt sich in alle Buchten der Fistel. Die Eiterung nimmt zunächst etwas zu. Langdauernde Vollbäder sind ebenfalls sehr zu empfehlen.

250

Instrument zum Durchführen eines Drainageschlauches aus der Abscesshöhle in die Scheide.

Schliesst sich auch dann die Fistel nicht, so sondirt man mit einer, eventuell nach dem Fistelgange gebogenen Sonde und sucht sich den Sondenknopf in der Scheide auf. Fühlt man ihn, so wird eine Gegenöffnung gemacht. Ein vortreffliches einfaches Instrument ist das in Figur 250 stark verkleinert abgebildete. Die stumpfe Spitze kann direct zum Durchstossen der Vagina benutzt werden. War in das Oehr vorher ein dicker Seidenfaden eingefädelt, so erfasst man ihn mit einer Kornzange und leitet den Faden nach aussen. Oben wird ein Drainageschlauch, der kleiner ist als das dicke Ende der Drainagenadel, fest angebunden. Es ist nun leicht, durch Ziehen an dem Faden den ganzen Apparat durchzuziehen und somit den Schlauch in die Fistel zu legen. Wenn man ein Loch schneidet, so kommt es leicht vor, dass man den Gang später verfehlt und ein zweites Loch schneiden muss. Gerade Kornzangen lassen sich nicht gut durchführen.

Eine Gefahr existirt, nämlich die Blasenverletzung. Hält man sich nicht ganz genau an die Gegend direct hinter dem Uterus, so verletzt man leicht die Blase, die nicht selten verzerrt und seitlich fixirt ist. Obwohl ich die Gefahr kannte, habe ich einige Mal die Blase durchstossen. Man merkt es an dem sofortigen Abfluss von Urin. Auch

sieht man die weisslich-bläuliche zähe Blasenwand, die durch die Vaginalwunde hervorgedrängt wird. Dann ist auch der Urin blutig. Sollte es nicht sofort bemerkt werden, so wird bald durch das Nassliegen der Patientin das Unglück klar. Die Therapie ist die folgende: Man drainirt mit einem Permanentkatheter (vergl. Figur 54, S. 118) die Blase, dann heilen diese Wunden sehr schnell spontan.

Die Weiterbehandlung nach Durchführung des Drainageschlauches ist einfach. Nachdem das Drainagerohr, das man täglich durchspült, einige Tage gelegen hat, bindet man oben einen Seidenfaden an und zieht das Rohr etwas unter das Niveau der Bauchwand. Sofort verkleinert sich das Loch in der Bauchwand. Man wartet wieder einige Tage und zieht nun langsam das Rohr immer weiter nach unten, während es oben durch den an eine Klammernadel oder einen Jodoformgazebausch befestigten Seidenfaden am sofortigen Herausgleiten gehindert ist. Das Loch in der Bauchwand zieht sich meist — ein sehr günstiges Zeichen — stark trichterförmig ein. Schliesslich, wenn Secrete und Eiter fehlen, schneidet man den Faden oben ab und entfernt unten den Schlauch.

Heilen auch alle transperitonäalen Fisteln in dieser Weise sicher, so giebt es doch subperitonäale parametrane Fisteln, die direct nach dem Kreuzbein zu gehen, bei denen man eine vaginale Gegenöffnung nicht anlegen kann. Dann muss man sich auf Auskratzen und Salbenbehandlung beschränken, ohne etwa immer ganz sichere Heilung garantiren zu können.

Die Behandlung der Kothfisteln gehört zwar dem Chirurgen, aber, wenn ein Gynäkologe in der Nachbehandlung das unglückliche Ereigniss der Entstehung einer Kothfistel beobachtet, so wird er auch ein Interesse daran haben, die Fistel selbst zu heilen, bezw. das Unglück, das er angerichtet hat, wieder gut zu machen.

Zunächst muss die Umgebung der Fistel durch häufig gewechselte antiseptische aber ungiftige Umschläge, am besten mit Alsollösung vor Entzündung und Erythem geschützt werden. Auch Aufstreichen von viel Borlanolinsalbe erhält die normale Beschaffenheit der Haut. Ist dann das acute Stadium vorüber, die Wunde bis auf die Fistel vernarbt und macht die Fistel trotz Itrolaufpudern, Zusammenziehen mit Pflaster und guten Stuhlgang keine Anstalten, sich spontan zu schliessen, so tritt die Frage der Heilung durch Operation heran.

Ich möchte nicht im Princip von jeder plastischen Operation abrathen, denn ich habe mehrere Male damit Erfolg gehabt. Kleine Fisteln kann man vorsichtig excidiren, man kann das Narbengewebe so weit wie möglich ausschneiden, den Darm und sodann schichten-

weise die Bauchdecken vereinigen. War der Darm vorher gut entleert und beschränkt man einige Tage unter Nährklystieren die Nahrung per os auf das Nothwendigste, so erzielt man öfter Heilung. Gelingt es nicht, so war ja der Versuch absolut ungefährlich. Es muss dann eine Laparotomie gemacht werden. Ob man den Darm resecirt oder das Loch vernäht, entscheidet die Grösse und namentlich die Form des Loches. Ein der Längsachse des Darms parallel verlaufender Schlitz kann geschlossen werden, auch wenn er lang ist. Ein rundes Loch, dessen Durchmesser grösser als 5 mm ist, gestattet die einfache Naht nicht. Der Darm wird resecirt und wieder vereinigt.

Bei Wegfall grosser Stücken wird auch vom Mesenterium ein Keil excidirt. Im Allgemeinen ist die Resection des Mesenteriums wegen der vielen Unterbindungen nicht zu empfehlen. Ich lege lieber das Mesenterium in Falten, schon durch das Zusammennähen des Mesenteriums die Darmenden nähernd. Den Murphyknopf habe ich zwar mit gutem Erfolge angewendet, sehe aber keinen besonderen Vortheil von seiner Anwendung. Die alte einfache Lembert'sche Naht ist gewiss die beste. Statt der Darmklemme lege ich zwei nicht zu fest angezogene Seidenligaturen um den Dünndarm, die nach Vollendung der Naht entfernt werden. Nach der Vereinigung versenke man die Nahtstelle in möglichst weiter Entfernung von der Bauchwunde und umlagere sie mit möglichst intacten Darmschlingen, solchen, die bei der Operation weder gezerrt, noch gedrückt wurden und noch lange an der Luft lagen.

H. Bauchblasenfisteln.

Bauchblasenfisteln heilen zwar sehr langsam, aber doch sicher per granulationes. Die Entfernung der Blasenfistel bis zur Bauchhaut beträgt 5 bis 6 cm oder mehr. Dieser lange Weg heilt allmählich granulirend zu. Selbstverständlich müssen auch hier erst alle Fäden oder Knoten entfernt sein. Sodann ist es nothwendig, die Blase permanent zu drainiren. Dies ist ein Uebelstand, denn diese Drainage fesselt die Patientin nicht nur ans Bett, sondern zwingt sie auch still zu liegen. Ist aber erst jede Spur von Blasenkatarrh durch Spülen und innere Medicamente (vergl. S. 117) beseitigt, so tritt meist bald Heilung ein. Ja man kann ruhig das Aufstehen für Stunden gestatten, wenn nur den grössten Theil des Tages der Urin per urethram abgeleitet wird. Der lange Trichter wird von Zeit zu Zeit ausgekratzt, wenn die Granulationen — namentlich bei tuberkulösen oder decrepiden Individuen — blass und schlaff sind. Auch hier

bewirkt Itrol am schnellsten Verengerung und Heilung. Plastische Operationen haben wenig Werth, da sie sich nur auf die äussere Haut erstrecken können. Ich habe solche Patientinnen gern bald aus der Klinik entlassen, weil schliesslich die Heilung bei Zunahme des Körpergewichts am schnellsten in der Heimath unter günstigen äusseren Verhältnissen erfolgt. Jedenfalls ist aber die Prognose eine absolut gute, wenn auch zur definitiven Heilung oft ein viertel bis ein halbes Jahr nöthig ist.

I. Im Bauch zurückgebliebene Gegenstände.

In der Literatur finden sich wunderbare Erzählungen, dass z. B. eine Pincette, ein Convolut Suturen, eine versenkte Gummischlauchsutur, ja eine Gazecompresse oder ein Schwamm spontan per vaginam oder per anum abgegangen ist. Nussbaum berichtet einen Fall, wo der Gummischlauch „beim Tanzen herausfiel“. Ich habe einige Mal, als ich noch den Gummischlauch bei Myomotomien versenkte, später diesen Schlauch im Scheidengewölbe gefunden. Zum grossen Erstaunen der Virgo intacta, die entsetzt war, dass ihr etwas da herausgeholt wurde, wo doch Nichts hineingekommen war.

Bedenklicher ist das Zurücklassen von Schwämmen oder Gazecompressen. Ein Schwamm kann zu acuter Sepsis Veranlassung geben. Gazecompressen sind ungefährlicher. Der Verlauf kann zunächst ganz ungestört sein. Später entsteht eine schmerzhafte Stelle an den Bauchdecken oder ein Tumor. Ich habe einmal eine nicht von mir zurückgelassene grosse Compresse, in das Netz gleichsam eingewickelt, als kindskopfgrossen Tumor entfernt. Die Compresse lag eingeheilt 1 Jahr nach der Operation noch aseptisch im Abdomen.

Mehr Beschwerden macht eine dem Darm angelagerte Compresse. In einem Falle, den ich kenne, entstand 2 Jahre post Myomotomiam ein schwerer Ileus. Die Operation zeigte den Grund: eine Darmverwachsung um eine Compresse. Leider entstand in diesem Falle nach einem Jahre wieder in Folge der Darmverwachsung ein Ileus, dem die Kranke trotz der Operation erlag.

In einem anderen Falle klagte die Patientin über einen fixen Schmerz im ganzen Verlaufe der Reconvalescenz. Es trat Fieber ein, es hatte sich unter den Bauchdecken langsam ein Abscess gebildet. Der Abscess wurde 5 Monate nach der Myomotomie eröffnet, und aus dem Abscess wurde die Gazecompresse hervorgezogen. Bei offener Wundbehandlung trat bald Heilung ein.

Diese Fälle haben ein gerichtsärztliches Interesse. Jedenfalls liegt ein Versehen vor, bei dem es sich nur fragt, wer dafür verantwortlich gemacht werden soll.

Vierzehntes Capitel.

Parametritis und Perimetritis.

A. Parametritis[1].

Parametritis ist eine durch Wundinfection entstandene Beckenbindegewebsentzündung. Das Bindegewebe, welches das Pelveoperitonäum mit den gleichsam von unten in das Peritonäum hineingeschobenen inneren Genitalien verbindet, heisst das Subserosium. Die hier abzuhandelnde Entzündung nannte man auch Beckencellulitis, extraperitonäales Exsudat oder Abscess, Phlegmone des Ligamentum latum. Kommen auch häufig Complicationen zwischen Parametritis — Bindegewebsentzündung — und Perimetritis — Entzündung des Peritonäums — vor, so ist es doch namentlich für den Anfänger sehr lehrreich, Parametritis und Perimetritis isolirt zu betrachten.

Die Wunden, deren Infection die Parametritis bewirken, stammen von einer Geburt, einem Abort oder einer unsauberen chirurgischen Behandlung. Ist bei der Geburt die Cervix ad maximum gedehnt, so befindet sich zwischen dem Cervixcanal und dem Parametrium nur eine wenig Millimeter starke Schicht, die noch dazu sehr häufig ganz oder stellenweise zerreisst. Dann wird das Parametrium eröffnet, oder die Wunde gelangt wenigstens bis in die unmittelbare Nachbarschaft. Werden nach der Geburt diese Wunden mit kokkenhaltigen Flüssigkeiten bespült, oder impfte der Finger bezw. ein Instrument direct in die Wunde Kokken ein, so finden sie in den Wundsecreten, den Buchten, den todten Räumen und in den absterbenden Fetzen der

[1] König: Archiv d. Heilkunde 1882, 481; 1870, 221; Volkmann's Vortr. 57. — Freund: Berliner Beitr. z. Geb. u. Gyn. IV, p. 57; Gynäkologische Klinik. Strassburg 1885, Trübner; Mon. f. G. XXXIV, p. 380; C. f. G. 1890, Beil. 130. — Olshausen: Volkmann's Vortr. 28. — Spiegelberg: Volkmann's Vortr. 71. — Matthews Duncan, A practical treatise on perimetritis and parametritis. Edinburg 1868. — Heitzmann, Die Entzündung des Beckenbauchfells beim Weibe. Wien 1883, Braumüller. — Schlesinger: Oesterr. med. Jahrb. 1878, 1 u. 2. — B. S. Schultze: A. f. G. VIII. — P. Müller: A. f. G. X. — Schröder: A. f. G. XI. — Bumm: A. f. G. XXXV, 496. — Wiedow: A. f. G. XXXV, 517. — v. Rosthorn: Veit's Handbuch III. Wiesbaden 1899, Bergmann.

Quetschwunden Gelegenheit zur Entwickelung. Auch von der Uterusinnenfläche aus entsteht durch Resorption auf dem Lymphwege eine Bindegewebsentzündung, sowohl nach Geburten und Aborten als nach Verletzungen mit der Sonde, mit einer Curette oder mit einem unsauberen Laminariastifte als auch bei Gonorrhoe.

Typisch ist, dass nichtpuerperale Entzündungen nicht so gefährlich sind als puerperale Entzündungen nach rechtzeitigen Geburten.

Das pathologisch-anatomische Substrat der sogenannten puerperalen Sepsis ist eine Beckenbindegewebsentzündung mit dem Charakter der rapiden Progredienz. Man kann Dergleichen sehen. Muss man eine Sectio caesarea bei absoluter Indication, wenn schon Fieber vorhanden ist, oder die Exstirpation des puerperalen Uterus oder des rupturirten Uterus bei hohem Fieber ausführen, so sieht man das Oedem des Subserosium längs der Spermatica nach oben steigend. Dieses Oedem ist prognostisch höchst ungünstig. Man wird nur da, wo es fehlt, die Prognose gut stellen können.

In nicht operativen Fällen derart erliegt meist die Puerpera bald. Aber diese kurze Zeit genügt schon, um Eiterung in Lymphgefässen und ihrer Umgebung zu bewirken. Das reine Bild des Oedems, des Erysipelas malignum internum ist dann nicht mehr vorhanden. Ueberwindet ein Organismus diese grosse Gefahr, so kommt es zu ausgedehntem nekrotischem Bindegewebszerfall von dem Subserosium des Beckens bis hinauf zu der Niere.

Nichtpuerperale Beckenbindegewebsentzündungen bezw. Parametritiden bleiben meist in unmittelbarer Nähe des Uterus. Die puerperalen mit progredientem Charakter folgen den Lymphbahnen und schreiten in dem Bindegewebe unaufhaltsam weiter. Die Auflockerung in der Schwangerschaft und die specifische Virulenz der anthropogenen, pathogenen Streptokokken sind der Grund dieser schnellen Verbreitung der Entzündung. In ähnlicher Weise, aber nicht mit dem Charakter rapider Progredienz, wirken Verletzungen bei gynäkologischen Operationen an oder in der Cervix, also vor Allem Unsauberkeit bei plastischen Operationen, oder bei Laminariabehandlung.

Wird ein nicht passendes, zu grosses Vaginalpessar nicht entfernt, so macht es kleine Substanzverluste in der Scheide und an der Portio, deren Infection ebenfalls zu Entzündungen führt. Es kommen auch Entzündungen des Subserosiums als Recidive früherer Parametritiden vor, bei intrauteriner Behandlung auch ohne neuerliche Infection. Ich habe Fälle gesehen, wo jahrzehntelang von Zeit zu Zeit eine neue Entzündung in der alten parametranen Narbe entstand. In einem Falle kam es nach 19 Jahren zur Operation einer alten, wieder eitrig gewordenen puerperalen Parametritis. Dunkele Fälle

sind manchmal in Zusammenhang mit Paratyphlitis zu bringen. Ich sah einige Male Paratyphlitis, welche schliesslich zur Parametritis wurde und in das Rectum durchbrach.

Bedenkt man, dass z. B. beim Manne ein Blasenkatarrh dadurch entsteht, dass das Bacterium Coli durch den intacten Darm und die Blasenwand wandert, so ist klar, dass auch bei der Frau eine Parametritis nach diesem Typus sich bilden kann. Ich operirte einmal einen colossalen parametritischen Abscess bei einer Virgo intacta von 15 Jahren und fand in dem Abscess ein kleines Holzstück, das wohl aus dem Darm langsam sich durchgestossen hatte. Dabei ergab die Anamnese niemals Darmsymptome.

Ebenso machen tuberkulöse oder typhöse Darmgeschwüre des Dickdarms, Eiterungen im Subserosium. Nur in dieser Art sind die bei Virgines bezw. bei Kindern operirten grossen Eiteransammlungen im subserösen Bindegewebe zu verstehen.

Die anatomischen Verhältnisse, die bei der Parametritis in Betracht kommen, sind dadurch studirt, dass man Injectionen in verschiedene Gegenden des Subserosiums machte und nach Gerinnung der Injectionsmasse nachforschte, wohin und auf welchem Wege sie gewandert war.

Die zweite Methode der Untersuchung bestand darin, dass das Becken in sagittale, coronale und horizontale Schnitte zerlegt wurde. Von den älteren Forschern sei vor Allem König genannt, der die erste wichtige Arbeit lieferte, sodann Schlesinger, von Neueren W. A. Freund und v. Rosthorn.

Das Ligamentum latum vom Uterus nach oben und der Seite hinziehend, enthält oben die Tube, das Ligamentum rotundum und das Ligamentum ovarii proprium. Im oberen Rande verläuft die Spermatica. Den unteren durch Auseinanderweichen der Peritonäalplatten des Ligamentum latum entstehenden, dreieckigen, an der Cervix liegenden Raum bezeichnete Virchow mit dem Namen Parametrium. Es ist der Basalabschnitt des Ligamentum latum. Er enthält die von Freund sogenannten Stützgebilde, derbe Bindegewebszüge, die, von der Beckenfascie ausgehend, die Gefässe und Nerven umgebend, zum Collum uteri ziehen. Seine Bedeutung für die Lage des Uterus wurde S. 291 und 325 besprochen.

Man theilte das Subserosium in verschiedene Abschnitte. Vorn das paravesicale Subserosium an beiden Seiten der Blase communicirend mit dem Cavum praeperitonaeale Retzii. Das parauterine Subserosium communicirt längs des Ligamentum rotundum mit der Gegend über dem Poupart'schen Bande und auf diesem Wege ebenfalls mit dem Cavum praeperitonaeale. Nach hinten ist der Weg unter

dem Coecum, die Flexura sigmoidea bis zur Nierengegend offen. Das Subserosium praecervicale verbindet vorn die Blase mit dem Collum. Das Subserosium retrocervicale liegt hinten am Collum als Basis der Douglas'schen Falten. Das Subserosium parasacrale liegt in der Kreuzbeinaushöhlung hinter dem Mastdarm.

Topographisch liegen also die Verhältnisse folgendermaassen: Denkt man sich das Peritonäum vom Beckenboden abgezogen, so ist das Subserosium freigelegt. Betreffs der Masse des Bindegewebes finden wir grosse quantitative Differenzen. Am Uteruskörper ist das Peritonäum so unmittelbar angeheftet, dass eine lose Bindegewebsschicht zwischen Uterus und Peritonäum fehlt. Ebenso liegt im sagittalen Durchschnitt zwischen Peritonäum und hinterer Scheidenwand, zwischen Blase und Peritonäalüberzug der Blase, wenig Bindegewebe. Eine dickere Bindegewebsmasse befestigt den Uterus an der Blase (vergl. Figur 254 und 255, S. 532), Subserosium praecervicale (Figur 254, 2). Vor der Blase, da wo sich die volle Blase zwischen Peritonäum und Bauchwand hochschiebt, ist sehr loses Bindegewebe vorhanden, Cavum praeperitonaeale Retzii (Figur 254, 1), nach den Seiten mit dem Subserosium paravesicale communicirend. Vollkommen sagittal wird ein entzündlicher Tumor sich nur da finden können, wo das Bindegewebe lose ist: vorn zwischen Bauchwand und Peritonaeum parietale vor der Blase; gerade vor dem Uterus, zwischen Blase und Uterus in Subserosium praecervicale (Figur 254, 2) hinten, da wo sich die Douglas'schen Falten am Uterus vereinigen, Subserosium retrocervicale (Figur 254, 3) und hinter dem Becken in der Kreuzbeinaushöhlung: Subserosium parasacrale (Figur 254, 5).

Eine starke Anhäufung von Bindegewebe findet sich seitlich: das eigentliche Parametrium, die Basis der Ligamenta lata. Die Blätter des Ligamentum latum rücken in der Schwangerschaft auseinander. Der bindegewebige bezw. muskulöse Kern des Ligamentum latum wird locker, die Lymphräume und die Gefässe sind weiter und grösser. Nach der Geburt fallen die Venen und die Lymphgefässe zusammen oder thrombosiren bei Infection, und es kann bei Exsudation sich ein grosser Tumor bilden. Denken wir uns also einen lateralen Sagittalschnitt, welcher gerade den Uterusrand trifft und das Parametrium blosslegt, so haben wir vorn in der Leistengegend eine Partie loseren Bindegewebes zwischen Peritonäum und Bauchwand, neben der Blase das paravesicale Subserosium, dann neben dem Uterus das Parametrium, hinten das Bindegewebe in den Douglas'schen Falten und das Bindegewebe in der Kreuzbeinaushöhlung. Von einem zum anderen Raum bildet das Subserosium die Brücke, den Weg, die Communication, den Uebergang, zwar gehindert aber doch nicht absolut getrennt

durch einige fascielle Zwischenwände. Es entstehen also entzündliche Tumoren seitlich neben dem Uterus; dann vorn und auch hinten. Die seitlichen Tumoren setzen sich auf das Bindegewebe zwischen Blase und Uterus fort und umgeben halbmondförmig die Seite und vordere Fläche der Cervix. Nach hinten zu bläht sich die Douglas'sche Falte auf, so dass sie als dicker retrouteriner Tumor zu fühlen ist und den betreffenden Uterusrand nach vorn schiebt, dann steht der Muttermund schräg (vergl. Figur 252 und 253). Dabei betheiligt sich an der Entzündung auch der mediane, der uterine Theil der Douglas'schen Falten, die Stelle, wo eine leistenartige Erhöhung am Uterus zu sehen ist. Auch hier entsteht ein fühlbarer Tumor. Dieser aber muss sich in ziemlicher Höhe über der unteren Fläche der Portio vaginalis befinden, es ist die Form der Portio vaginalis erhalten, man kann sie mit dem Finger als Zapfen fühlen. Und seitlich bilden sich im losen Bindegewebe auf dem Iliacus und über der Fascie, nicht unter der Fascie des Psoas entzündliche Tumoren.

Somit ist der Uterus von Exsudatmassen umgeben, das Subserosium des ganzen Beckens bildet eine harte, infiltrirte Masse. Das Exsudat entstand seitlich und umwanderte den Uterus.

Die Verbreitung dieser Infiltration bezw. die Wege, welche das Product der Entzündung: der Eiter, finden kann, werden aus der schematischen Figur 251 am schnellsten verstanden. Stellen wir uns vor, dass Figur 251 ein horizontaler Durchschnitt des Beckens einer liegenden Frau ist, so würde der Uterus in der Mitte liegen. Bei f, g, im Parametrium, entsteht die primäre Entzündung; diese kann, am Uterus entstanden, im Ligamentum latum nach d, a, hinwandern. Hier, seitlich, bildet sich der Tumor an der Basis der Ligamenta lata bis zur Fossa iliaca, Figur 252 bis d. Wird die Geschwulst, das Exsudat grösser, so wird der Uterus mehr dislocirt und das parametritische Exsudat nimmt die ganze Beckenhälfte ein, Figur 253. Oder die Infiltration setzt sich — dies ist der seltenere Fall — nach hinten fort und geht nach b, c in den Lig. Douglasii nach hinten. Dann entsteht ein Tumor, der event. den Mastdarm e umgiebt und ihn comprimirt. Bildet sich die Infiltration, der Tumor oder der Eiter ebenfalls am Uterusrande, aber mehr oben in der Nähe des oberen Uteruswinkels, so wandert die Infiltration nach i oder k in den Ligamentis rotundis. Dies ereignet sich nur in puerperalen Fällen. Es ist aber auch möglich, dass die von f nach d gelangte Infiltration am Beckenrande oder auf dem Beckenboden subserös, von d nach i, nach der Leistengegend wandert. Jede Stelle der in der Figur weiss gelassenen, das Bindegewebe darstellenden Partien kann sich aufblähen, d. h. einen parametritischen Tumor bilden, und zuletzt kann die Infiltration überall

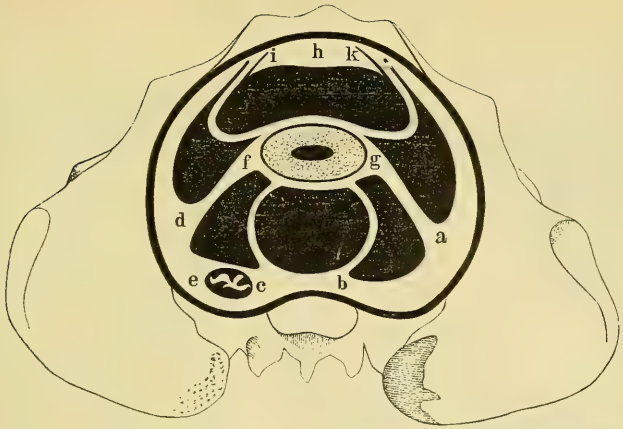

251. Schema eines horizontalen Beckendurchschnittes.
In der Mitte der Uterus, e Mastdarm, f g Parametrium bezw. Seitenrand des Uterus, f d, g a Lig. lata, f i, g k Lig. rotunda, c f, b g Lig. Douglasii, dazwischen das Cavum Douglasii; h Cavum praeperitoneale Retzii, dahinter die Excavatio utero-vesicalis und das Bindegewebe zwischen Blase und Uterus, Subserosium praecervicale, und hinter dem Uterus das Subserosium retrocervicale: bei a b, c e, d i h k das subperitonäale Bindegewebe; bei c b das Subserosium parasacrale.

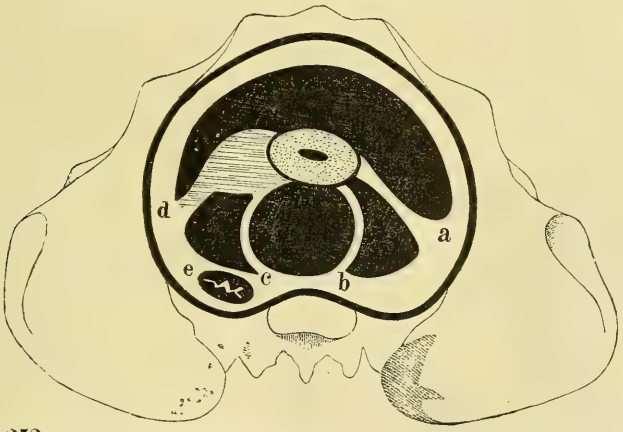

252. Kleines rechtsseitiges parametritisches Exsudat.
a linkes Lig. latum, b linke Douglas'sche Falte, c rechte Douglas'sche Falte, e Mastdarm, d rechtes Lig. latum durch ein Exsudat des rechten Parametriums ausgedehnt.

253. Dasselbe Exsudat, grösser geworden. Bezeichnungen wie oben.

subserös vorhanden sein, so dass der Uterus in entzündliche, harte Tumoren eingemauert ist.

254

Sagittaler Beckendurchschnitt.

1. Cavum praeperitoneale Retzii (Figur 251 h).
2. Subserosium praecervicale.
3. Subserosium retrocervicale, 2 und 3 zu gross gezeichnet wegen der Deutlichkeit.
5. Subserosium pararectale.

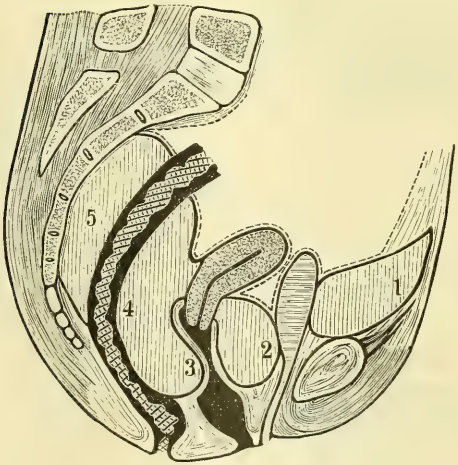

255

Exsudation in das Subserosium.

1. Exsudation in das Cavum praeperitoneale Retzii (Figur 251 h, 254, 1).
2. Parametritis anterior (Figur 254, 2).
3, 4. Parametritis posterior (Figur 204, 3).
5. Exsudation in das Subserosium pararectale (Figur 254, 5).

Bei einem Sagittaldurchschnitte würde Figur 254 der Figur 251 entsprechen.

Die Figur 255 zeigt schematisch das ganze Subserosium im Entzündungszustande, d. h. aufgebläht, durch Exsudation geschwollen, verdickt, in Abscesse verwandelt.

Aus Figur 255 sind auch die Durchbruchstellen zu verstehen. Bei 1 erfolgt der typische Durchbruch oberhalb des Poupart'schen Bandes. Bei 2 der Durchbruch nach der Blase bezw. dem Blasenhals. Bei 3 der Durchbruch in die Scheide - in der Mitte oder etwas seitlich. Bei 4 der Durchbruch in den Mastdarm. Das sehr enge Anliegen der Exsudate, bedingt durch die anatomischen Verhältnisse, ist aus Figur 254 und 255 klar ersichtlich.

Nach unten hin sind diese Infiltrationen vom Diaphragma pelvis begrenzt, d. h. vom Levator ani und der Sehnenplatte über ihm, so dass also ein parametritischer Tumor nicht der Scheidenwand direct anlagert und selten in die Scheide hinein durchbricht. Will man andererseits von der Scheide aus einen parametritischen Tumor incidiren, so kommt man nach Durchschneidung der Scheide erst in das lose Bindegewebe unter-

halb des Diaphragma pelvis; erst darauf gelangt das Messer in beträchtlicher Tiefe in den Abscess. Nur dicht am Uterus, wo sich eine Lücke im Diaphragma für den Uterus befindet, gelangt man schneller in die Eiterhöhle. Zieht man also den Uterus herab, so bleibt meist der parametritische Tumor oben. Man nähert sich ihn nicht durch Ziehen am Uterus.

In der Mehrzahl der Fälle werden die Tumoren resorbirt. Kommt es aber zur Eiterbildung, so sucht sich der Eiter einen Ausweg nach aussen. Gerade der Umstand, dass der schliessliche Durchbruch an Stellen stattfindet, die vom Uterus weit entfernt sind, und zu einer Zeit, wo die primäre, vielleicht nie diagnosticirte Erkrankung im Parametrium längst vorüber ist, erschwerte so lange Zeit das Verständniss. Man glaubte: da, wo der Eiter zum Vorschein kam, sei die primäre Entzündung gewesen. Dies ist aber durchaus nicht der Fall. Denn wie bei einer Infection an der Fingerspitze schliesslich ein Abscess in der Axillardrüse sich bildet und zu einer Zeit eröffnet wird, wo der Finger und die von ihm nach oben führenden Lymphstränge längst nicht mehr krank sind, so sind auch die Lymphgefässe und das Bindegewebe des Ligamentum latum oft nur der Weg, den die Entzündung wanderte. Oder wie nach einem Gesichtserysipel Abscesse der Augenlider zurückbleiben, nach einem Erysipel an dem Arm ein Abscess auf dem Handrücken entsteht, während längst das Erysipel abgelaufen ist, so finden wir einen extraperitonäalen Abscess z. B. in der Leistengegend durchgebrochen, obwohl das Parametrium rechts und links vollkommen frei und der Uterus wieder leicht beweglich ist.

Die Durchbruchstellen nach Aussen müssen sich anatomisch erklären lassen. Oft bricht der Eiter nach dem Uterus bezw. der Cervix durch. Wie bei tiefen Abscessen am Knochen oft alte, narbige Fistelgänge wieder einschmelzen, die oberflächliche Narbe selbst roth und dünn wird, bis sie siebförmig durchbrochen wird und verschwindet, so schmelzen auch alte, seitliche Narben im Uterus wieder ein und der Eiter gelangt per vaginam nach aussen. Die Durchbruchstelle ist kaum zu sehen oder zu fühlen, wohl aber aus dem plötzlichen starken Eiterabgange aus der Scheide sicher zu diagnosticiren.

Die puerperalen, parametritischen Exsudate, die im Lig. rotundum oder aus der Fossa iliaca nach der Leistengegend hin gelangen, bilden grosse brettartige, bis zum Nabel sich erstreckende Tumoren an der vorderen seitlichen Bauchwand, Figur 255, 1. Erfolgt hier eitrige Einschmelzung, so bricht der Eiter über, nicht unter dem Poupartschen Bande durch. Die Durchbruchstelle befindet sich in der Leistengegend, aber auch mehr oben dicht einwärts neben der Spina

ilei anterior superior. Es kommen auch sehr seltene Fälle vor, wo der Eiter unter dem Poupart'schen Bande denselben Weg wählt, den der gewöhnliche Psoasabscess, der Congestionsabscess bei Spondylarthrocace macht. Dann verbreitet sich der Eiter an der Innenfläche des Oberschenkels und bildet hier grössere, prall fluctuirende Tumoren.

Nichtpuerperale Exsudate halten sich mehr in unmittelbarer Nachbarschaft des Uterus, und bilden schnell entstehende oft bis kindskopfgrosse rundliche harte, feste Tumoren, die mit Myomen verwechselt werden. Der Durchbruch in die Scheide (Figur 255, 3) ist selten, auch hier bildet sich in der Mitte oder seitlich eine dünne glatte Stelle, die erst als ein siebförmiger rother Fleck und dann als Loch zu sehen ist.

Der Eiter kann sich aber auch neben der Scheide senken und in das Labium majus gelangen, so dass man von der Durchbruchstelle aus mit einer Sonde 12 bis 16 cm tief neben der Scheide nach oben gehen resp. sondiren kann. Ja, die ganze Kreuzbein-Concavität kann mit Granulationsgewebe ausgefüllt sein (Figur 255, 5). Der Finger dringt durch eine Perforationsöffnung in diese weichen Massen ein, zerdrückt sie und schafft dadurch — als beste Therapie — dem Eiter Abfluss. Bei starker Progredienz der Entzündung wandert die Infiltration aus dem Subserosium neben dem Uterus auch — gebunden an die Lymphgefässe — seitlich nach oben bis an und um die Nieren. In einem Falle habe ich an der Niere und über dem Poupart'schen Bande eingeschnitten, während gleichzeitig der Abscess nach dem Mastdarm und der Scheide durchbrach. Die enorme Eiterhöhle, aus der massenhaft grangränöse Bindegewebsfetzen abgingen, schloss sich, nachdem lange Zeit durchgespült und drainirt war, schliesslich vollständig.

Erstreckt sich die Infiltration von Anfang an auf das Bindegewebe zwischen Blase und Uterus (Figur 254, 2 und 255, 2), so kann der Abscess auch in die Blase perforiren. Dies ist bei nichtpuerperalen Parametritiden durchaus nicht selten der Fall. Auch in den Mastdarm kann der Abscess perforiren (Figur 255 bei 4 oder 5). Selten erfolgt der Durchbruch unter den Glutäen. Der Eiter wählt hier den Weg durch das Foramen ischiadicum. Auch durch das Foramen obturatorium ist schon der Abscess perforirt, ebenso in der Nähe des Quadratus lumborum am Rücken. In einem Fall konnte ich von der vorderen Perforationsöffnung zur hinteren am Rücken durchspülen.

Es kann auch der Abscess gleicher Weise in den Darm und die Blase perforiren. Hängt z. B. seitlich das Exsudat (Figur 255 2, 3, 4 und 5) zusammen und erfolgen bei 2, 4 und 5 Organdurchbrüche

nach Blase und Darm, so gelangen Flatus und Kothpartikel in die Blase und gehen per urethram ab.

Verhältnissmässig selten werden die Ureteren afficirt oder comprimirt.

Der Umstand, dass ein extraperitonäales, parametritisches Exsudat abscedirt und sich nach aussen öffnet, ist durchaus nicht der Beweis dafür, dass das Exsudat in toto vereiterte. Ja, nicht selten gelangt sehr wenig Eiter nach aussen, und trotz des Durchbruchs bleibt die Form des ganzen Tumors jahrelang erhalten. Dies sind oft recht schwer verständliche Fälle, da man trotz des sichtlichen Eiterabganges keine deutliche Verkleinerung des Tumors und Besserung der Symptome wahrnimmt. Ja, nach Entleerung des Eiters schliesst sich die Durchbruchstelle, um sich nach Verlauf einiger Zeit ohne oder auch mit äusserer Veranlassung wieder zu öffnen. So kann die Krankheit jahrelang dauern. In anderen Fällen neigt das Exsudat überhaupt nicht zur Vereiterung, sondern breitet sich um den ganzen Uterus herum langsam fortschreitend, unaufhaltsam aus, so dass er unbeweglich, vom Exsudat fest eingemauert ist. Derartige Exsudate schmelzen langsam ein, Recidive vergrössern sie wieder, und der Tumor bleibt, in hier und da sich verändernder Form, jahrelang bestehen. Ich habe in einem Falle monatelang ein Uterussarcom angenommen, bis endlich der langsame Schwund und die Eiterabgänge den Fall klar machten. In anderen Fällen habe ich nach vielen Jahren bei plötzlicher Zunahme der Grösse des Exsudates und nachdem Fieber eingetreten war, den Eiter entleert.

W. A. Freund beschreibt unter dem Namen Parametritis atrophicans eine besondere idiopathische Krankheit, mit Schrumpfung, oder sagen wir lieber Verlust des Bindegewebes. In der That giebt es Fälle, wo die ganz enorme Schlaffheit der Uterusbefestigungen beweist, dass das straffe, den Uterus haltende Bindegewebe der Basis des Ligamentum latum verloren gegangen ist.

B. S. Schultze nennt Parametritis posterior die Fälle, bei denen ein entzündlicher Process in einem oder beiden Ligamentis Douglasii, also bei Figur 254, 3, Figur 251 c f und b g, zur Verkürzung dieser Bänder führt. Dass dadurch Anteflexion entsteht, erwähnten wir bei den Lageveränderungen.

Symptome und Verlauf.

Die Symptome der Parametritis sind andere, wenn wir den Beginn der Krankheit beobachten, und andere, wenn wir die Erschei-

nungen beschreiben wollen, welche das lange Zeit vorhandene Exsudat macht, andere, wenn wir die zurückbleibenden Narbenstränge ins Auge fassen.

Im Puerperium oder nach einem therapeutischen Eingriff entsteht Fieber mit einem initialen Schüttelfrost. Die Kranke fühlt sich subjectiv schlecht und hat in der Seite des Unterleibes Schmerzen. Macht auch der parametritische Tumor selbst wenig Schmerzen, so betheiligt sich doch beim Beginn das Peritonäum an der Entzündung. Vielleicht war auch, wie manche Autoren annehmen, das Peritonäum das zuerst Erkrankte, von dem aus sich die Entzündung des darunter liegenden Bindegewebes ausbildete. Explorirt man, so fühlt man die Infiltration, den druckempfindlichen Tumor, seitlich am Uterus im Parametrium. Es kann zunächst nur eine unbestimmte Resistenz und eine leichte seitliche Verschiebung des Uterus und eine Empfindlichkeit beim Bewegen des Uterus vorhanden sein. Schreitet die Krankheit fort, so bildet sich ein circumscripter Tumor. Dieser muss da gesucht werden, wo er nach der anatomischen Schilderung möglich ist (vergl. Figur 251 bis 255).

Die Symptome eines lange bestehenden, parametritischen Exsudates sind oft gering. Namentlich fehlt die peritonitische Druckempfindlichkeit, weil dicke Schwarten die Entzündung vom Peritonäum trennen. Man findet grosse, harte Geschwülste den Uterus umgebend, ohne dass die Patientinnen sich für ernstlich krank halten. Oft macht erst ein Durchbruch geringes Fieber und Schmerzen, so dass nunmehr der Arzt requirirt wird. Sensiblere Patientinnen klagen aber doch über Druckgefühl im Becken, über erschwerte Defäcation, oft recht bedeutende Menorrhagien und Blasenbeschwerden. Namentlich der Druck auf die Nerven oder wohl mehr das Fortschreiten der Entzündung auf die Nervenscheiden bewirkt Neuralgie und Parese der unteren Extremitäten, so dass man nicht selten Patientinnen sieht, welche monatelang mit dem elektrischen Strom wegen „Ischias“ gequält wurden, während sie ein parametritisches Exsudat besitzen.

Auch ein Ureter wird gedrückt. Beobachtet man recht genau, so hört man Klagen, welche auf Erschwerung des Urinabflusses aus dem Nierenbecken bezogen werden müssen. Ja, es ist nach mehreren Beobachtungen mir nicht unwahrscheinlich, dass ein Exsudat auch in einen erweiterten Ureter perforiren und sich auf diesem Umwege in die Blase ergiessen kann. Eine vollkommene Atrophie einer Niere habe ich einmal durch die Section bei chronischer Parametritis constatirt. Betheiligt sich die Psoasscheide an der Entzündung, so kommt es auch zu scheinbaren Contracturen. Der Oberschenkel ist rechtwinklig gebogen und kann nur mit grossen Schmerzen gestreckt wer-

den. Man sieht dies nicht selten bei schlecht gepflegten, lange bettlägerigen armen Frauen im Spätwochenbett.

Die Schmerzen treten bei Parametritis nicht in den Vordergrund. Nur zu Anfang, ehe die Entzündung demarkirt ist, bestehen gleichzeitig peritonäale Schmerzen. Später aber sind selbst bei starkem combinirten Druck die Exsudate oft unempfindlich. Bei Durchbruch in die Blase treten unmittelbar vorher hohes Fieber und grosse Schmerzen ein; man sieht Patientinnen, denen bei starkem Tenesmus jedes Urinlassen die grössten Qualen macht. Ja, es kann einen Tag lang das Uriniren unmöglich sein. Ist der Durchbruch erfolgt, so geht fast immer mit dem ersten Eiter etwas Blut aus der Blase ab. Dann aber hören Schmerzen und Fieber bald auf. Auch der Stuhlgang kann vor dem Durchbruch sehr schmerzhaft sein; in anderen Fällen wiederum wird nach dem Koth eine grosse Menge Eiter ohne Schmerzen entleert. Vielleicht hängt dies mit der Durchbruchstelle zusammen; betrifft sie eine Gegend dicht an einem Sphincter, so werden die Nerven, wie bei einer Fissura ani, gereizt, und das Symptom des Tenesmus tritt ein. Bricht der Eiter durch die äussere Haut durch, so wölbt sich die Durchbruchstelle hervor, röthet sich und wird empfindlich. Es bildet sich eine sogenannte Gewebslücke, die man mit der Fingerspitze fühlt.

Der Verlauf der Parametritis erhellt aus den geschilderten anatomischen Verhältnissen. Es giebt ganz acute Parametritiden, die in 10 bis 20 Tagen mit Abscedirung definitiv zu Ende sind.

Häufiger aber beginnt die Parametritis nach einer kleinen gynäkologischen Operation zunächst zwar acut. Der Tumor, das Fieber, die Schmerzen machen die Diagnose klar. Nach 3 bis 4 Tagen ist meist schon das Fieber vorüber, und subjectives Wohlbefinden tritt ein. Aber nach einer besonders starken Menstruation, nach einer Anstrengung, einem Trauma, kommt es zur Recrudescirung.

Mit der ersten Abscedirung ist leider in vielen Fällen die Krankheit nicht zu Ende. Immer von Neuem wächst und verkleinert sich monatelang der Tumor. Schliesslich bleibt eine harte Narbe zurück, die entweder selbst schmerzhaft ist oder die Beckenorgane verzerrt und verlagert.

In manchen Fällen ist der Verlauf ein exquisit chronischer, namentlich bei armen Frauen, welche weder Zeit noch Mittel und Gelegenheit zu rationellen Kuren haben. Ich habe manche arme Patientin gekannt, die lange Jahre hinsiechte und die Hoffnung nicht fahren liess, durch ein Fläschchen Medicin von ihrem Leiden befreit zu werden. Schliesslich leidet doch der Organismus, so dass Fieber oder eine Consumptionskrankheit den Tod herbeiführen. Recht selten beobachtet

man eine plötzliche unerklärliche Verjauchung des Exsudates mit schnell eintretender Sepsis oder Tod.

Diagnose und Prognose.

Zur Diagnose einer Parametritis ist es nothwendig, dass man bei der Untersuchung eine Infiltration, einen Tumor nachweisen kann. Meistentheils ist dies auch leicht. Dagegen kann es zweifelhaft sein, ob der gefühlte Tumor ein parametritisches Exsudat oder ob er anders zu deuten ist. Ganz im Beginn fühlen sich parametritische Infiltrationen prall elastisch an, ungefähr so, als wenn man ein gespanntes Tuch mit dem Finger eindrückt. Von einem Tumor ist oft zu Anfang weniger die Rede als von einer vermehrten Resistenz im seitlichen Scheidengewölbe. Für die parametritische Provenienz spricht der seitliche Sitz des Tumors und der diffuse Uebergang nach der Beckenwand. Der parametritische Tumor legt sich breit an die Beckenwand an, strahlt an ihr aus, ist seitlich concav zu fühlen. Das peritonitische Exsudat ist nach unten convex, von der Beckenwand deutlich abzugrenzen. Bei Perimetritis (peritonäalem Exsudat) befindet sich die Resistenz zuerst in der Mitte im Douglas'schen Raume, der Uterus ist deutlich median anteponirt, die Scheide ist gleichsam von der Portio hinten abgewickelt, so dass die hintere Lippe ganz auffallend kurz oder verstrichen ist. Liegt die Resistenz vorn, so muss man sorgfältig bei leerer Blase combinirt palpiren, um nicht den Tumor für einen anteflectirten vergrösserten Uterus zu halten. Nicht selten liegt ein Tumor, das Becken überdachend, seitlich neben dem antevertirten, vergrösserten Uterus fast von der Form des Uterus. Man ist im ersten Moment zweifelhaft, was Uterus und was Tumor ist. Sehr selten aber geht der Tumor so continuirlich in den Uterus über, dass es ganz unmöglich wäre, eine Grenze, eine Furche zwischen beiden zu fühlen. Die Tumoren neben dem Uterus, die man vom Scheidengewölbe fühlt, kann man zwar bei combinirter Untersuchung zwischen die Hände bekommen, fühlt sie aber, wenn sie nicht sehr gross sind, von aussen bei der Abdominalpalpation oft auch nicht. Wird das Ligamentum latum aufgebläht, so rückt der Tumor nach oben. Seitlich vom Uterus liegt ein meist ovaler, nicht immer ganz regelmässiger, aber doch nie kleinhöckeriger Körper. Ich habe schon eine solche Parametritis am oberen Uteruswinkel für einen Adnextumor gehalten und bei der Operation den ganzen parametritischen Tumor sammt dem Ovarium und der Tube exstirpirt. Solche Tumoren werden mitunter sehr gross, so dass man übermannskopfgrosse, unverschiebliche Eitercysten an der Seite des Bauches eröffnet.

Ein über das Poupart'sche Band nach oben wachsender Tumor ist am oberen Ende nicht etwa dick, sondern mitunter ganz scharfrandig. Man kann die Bauchdecken hinter ihm, wie unter den Leberrand, etwas einstülpen. Dabei ist der Tumor sehr hart, brettähnlich und nicht sehr empfindlich.

Den Uterus fühlt man bei einseitigem Tumor seitlich verdrängt (Figur 252 und 253, S. 531). Bei Parametritiden, die primär vorn entstehen und zwischen Bauchwand und Blase sich nach dem Nabel zu erstrecken, wird der Uterus von Tag zu Tag mehr erhoben, so dass er auffallend gross erscheint.

Sehr wichtig für die Diagnose ist die Entstehung ohne erhebliche Schmerzen. Der Streit, ob ein Tumor, der ein Entzündungsproduct ist, intraperitonäal oder extraperitonäal liegt, ist nicht so schwer zu entscheiden, als gemeinhin angenommen wird. Entstand der Tumor ohne Schmerzen, also ohne peritonäale Symptome, war der Tumor nie druckempfindlich, so muss er im Subserosium entstanden sein. Wichtig ist der seitliche Sitz, oder überhaupt der Umstand, dass der Tumor da gefunden wird, wo nach den anatomischen Verhältnissen bei Parametritis ein Tumor zu erwarten ist.

Sieht man die Fälle erst nach längerem Bestande bei heruntergekommenen Patientinnen, so kann man auch an Myome oder an bösartige Neubildungen, z. B. Sarcome des Uterus bezw. des Retroperitonäalraumes denken. Der Specialist bekommt von Zeit zu Zeit Fälle von parametritischen Exsudaten mit dieser Diagnose zugeschickt. Aus der einmaligen Untersuchung ist es dann kaum möglich, sofort ins Klare zu kommen, oft ist es nöthig, zu narcotisiren, um die Grenzen des Tumors deutlich zu fühlen. Jedenfalls wird der Verlauf die Diagnose stellen lassen.

Verwechselungen mit Myom sind gar nicht so selten. Ich habe einmal bei einer weit hergereisten nicht fiebernden Kranken wegen starker Blutung bei „kindskopfgrossem Myom" des Uterus die Castration gemacht. Die Kranke verliess die Klinik gesund. Nach 10 Wochen begann starkes Fieber. Ich eröffnete an der typischen Stelle über dem Poupart'schen Band eine Parametritis, der Eiter floss ab, der Tumor verschwand. Es hatte sicher eine Verwechselung mit einem alten Exsudat vorgelegen. Ein sehr grosser parametritischer Tumor kann oben bis an die Niere und unten bis in die Scheide ragen. Er liegt hinter dem Colon, so dass die Percussion seitlich hinten überall Dämpfung nachweist. Fieber und Pulsbeschleunigung besteht fast stets bei grossen Eiteransammlungen, wenn man nur genau beobachtet. Der Tumor ist nicht verschieblich, wenn er es auch manchmal deshalb scheint, weil er eindrückbar ist. Eine Probepunction.

die Eiter entleert, klärt den Fall am schnellsten auf. Schwierigkeiten erwachsen auch dann für die Diagnose, wenn das parametritische Exsudat symptomlos längere Zeit bestand und nur der Durchbruch nach inneren Organen hin Erscheinungen macht. So kann eine ganz floride Peritonitis bei Verjauchung und Durchbruch nach der Peritonäalhöhle plötzlich entstehen. Dies ist sehr selten. Aber Durchbrüche in den Mastdarm sind häufig. Seltener in den Dünndarm. Doch sah ich auch einen Fall, wo ich operiren wollte und plötzlich fast 2 l Eiter aus dem Magen durch Erbrechen entleert wurden. Danach war der Tumor verschwunden. Wie schon bei den Symptomen auseinandergesetzt, sind die subjectiven Erscheinungen beim Durchbruch in die Blase verschieden, die objectiven aber werden stets dieselben sein. Gehen Eiter und Blutmassen — blutig ist der Eiter in diesen Fällen zu Anfang stets — mit dem Urin ab, wird dann der Urin in ganz kurzen Zwischenräumen wieder eiterfrei, ganz klar, so kann kein Blasenkatarrh vorliegen. Sieht man die Fälle erst dann, wenn Flatus und Koth mit dem Urin abgehen — bei Darmblasencommunication —, dann lehrt die mikroskopische Untersuchung des Urins sofort, um was es sich handelt.

Vom Mastdarm aus ist das Loch oft zu fühlen, wenn man in der Narcose sorgfältig untersucht. In einem Falle fühlte ich eine wohl 2 cm hohe Hervorwölbung, auf deren Höhe das Loch sich befand und sogar mit dem Mastdarmspiegel zur Anschauung gebracht werden konnte. In anderen Fällen findet man hartrandige, wie mit dem Locheisen ausgeschlagene Oeffnungen, die man mit dem Finger erweitern kann.

Wie schwierig die Diagnose mitunter ist, bewies mir ein Fall, wo ich ein parametritisches, vereitertes Exsudat diagnosticirt hatte, und bei der Obduction (Tod an Pyämie) ein mit vielen Fistelgängen durchsetztes, vereitertes und verjauchtes, incarcerirtes, grosses Myom der hinteren Cervixwand gefunden wurde. Auch hochsitzende Rectalcarcinome oder Carcinome an der Bauhin'schen Klappe können durch Entzündung und Eiterung in unmittelbarer Umgebung fieberhaft verlaufen und ein parametritisches Exsudat vortäuschen. Dann geben die Unmöglichkeit eines Zusammenhanges mit Puerperium oder Trauma, das Alter der Patientin und vor Allem die charakteristischen Verdauungsbeschwerden, die Schmerzen und die Blutungen beim Stuhlgang Anhaltspunkte. Auch findet man manchmal in dem entzündlichen Tumor am Darmcarcinom beim Percutiren Luft oder emphysematöses Knistern. Dies Symptom habe ich bei Parametritis nie beobachtet.

Kann man aber wirklich die Diagnose nicht stellen und schwankt sie auch bei der täglichen, sorgfältigen Beobachtung hierhin und dahin, so kommt man gerade durch die positiven oder negativen Resultate der Behandlung schliesslich zur richtigen Diagnose.

Die Prognose ist im Allgemeinen gut. Freilich existiren mancherlei oben besprochene Gefahren. Erlauben es aber die äusseren Verhältnisse, rationell zu verhandeln, so ist die frische wie die alte Parametritis ein Leiden, das heilbar ist.

Behandlung.

Zunächst ist daran zu erinnern, dass die Prophylaxe in Antisepsis bei der Leitung von Geburten und Aborten, sowie bei jeder, auch der kleinsten, gynäkologischen Manipulation besteht. Dann ist die Behandlung eine andere, wenn wir das Entstehen eines Exsudats beobachten, seine Ausbreitung und Vergrösserung verhüten, und wenn wir ein altes Exsudat beseitigen wollen.

Bei hohem Fieber ist eine Eisblase auf den Leib am Platze. Priessnitz'sche Umschläge haben den Vortheil, unruhige Patientinnen zum Stillliegen zu nöthigen. Aus diesem Grunde ist ihre Verordnung wünschenswerth. Vor Allem ist Opium von Erfolg. Da zunächst oft das Peritonäum gereizt ist, so sind Abführmittel contraindicirt. Man wartet, wie bei Typhlitis, ab und verordnet, wenn die Druckempfindlichkeit aufgehört hat, leichte Laxantien und Clystiere. Bei langdauernder Parametritis darf man das Allgemeinbefinden über das locale Leiden nicht vergessen. Oft ist local jede Therapie nutz- und erfolglos, während es wohl gelingt, durch raffinirte Sorgfalt in der Ernährung mit dem Allgemeinbefinden auch eine Besserung des localen Leidens, eine grössere Energie in den Resorptionsvorgängen zu erreichen. Fiebernde Kranke gut zu ernähren, ist ja überhaupt schwierig. Gerade bei Parametritis ist oft der Appetit miserabel.

Nicht selten besteht bei einem unaufhaltsam sich bildenden, parametritischen Exsudat die ganze Kunst der Behandlung darin, die Nahrungsaufnahme zu regeln und durch die ärztliche Autorität die Patientin zur Schonung und zum Bettliegen zu veranlassen.

Um alte Exsudate zu verkleinern, d. i. zur Resorption zu bringen, haben wir verschiedene Mittel. Die wirksamsten sind Salzbäder, Salzsitzbäder, Glycerintamponade, heisse Injectionen und Einpackung des Leibes bezw. der Beckengegend in feuchtwarme Umschläge, Belastungstherapie und Massage. Niemals ist eine Kur mit warmen Vollbädern ohne badeärztliche Leitung zu gestatten. Ein Vollbad von $^1/_2$ Stunde ist durchaus nichts Indifferentes. Manche Patientin wird dadurch nervös, aufgeregt, schlaflos, und ist nach einer Badekur viel elender als vorher, ohne dass das Exsudat wesentlich abgenommen hat. Den Körper weniger angreifend sind Soolsitzbäder. Alte Exsudate schwinden dabei oft in wenigen Wochen. Der

Arzt muss genaue Vorschriften geben. Mit der alleinigen Anordnung „Sitzbäder nehmen" ist das Wenigste gethan. Die Patientin badet am besten Abends. Dem Sitzbad von 2 Eimern wird 1 kg vorher gelöstes Seesalz oder Mutterlaugensalz zugesetzt. Ein solches Bad kann in der Armenpraxis 3 bis 4 Mal gebraucht werden.

Das Bad sei nicht unter 26°, nicht über 30° R. warm, zwischen diesen Wärmegraden kann man schwanken. Bei frischen Exsudaten nimmt man kühlere, bei älteren wärmere Bäder. Die Patientin setzt sich, für die Nacht angekleidet, in das Bad. Ein Mantel oder Tuch liegt um die Badende und die Badewanne. Letztere wird dicht an das Bett gestellt. Das Zimmer habe während des Badens eine Temperatur von 15° R. Im Bett der Patientin liegt ein wollenes Tuch, darüber ein Leinentuch, auf beiden steht eine Wärmflasche. Die Patientin bleibt 10 bis 20 Minuten im Bad. Die Patientin wird aus dem Bad gehoben, bezw. beim Erheben unterstützt, und schnell abgetrocknet. Sie legt sich sofort in das erwärmte Bett. Das Leinentuch saugt den Rest der Feuchtigkeit an. Dann wird das Leinentuch und nach einiger Zeit das wollene Tuch entfernt. Der benässte Körpertheil darf nicht kalt, der Blutstrom nach der Haut darf nicht unterbrochen werden.

Zunächst lässt man in der Woche 3 Sitzbäder gebrauchen, werden sie gut vertragen, so wird täglich gebadet.

Die Scheidenirrigationen nimmt die Patientin liegend vor. Die Salzlösung hat eine Temperatur von 32 bis 36° R. Die Hülfe leistende Person füllt einen Irrigator, die Patientin führt sich das Rohr in die Scheide ein. Nun wird fortwährend Soole in den Irrigator nachgeschüttet, bis mindestens 5 bis 8 l verbraucht sind. Oder man wendet einen auf dem Tisch, etwa 1 m über der Kranken, stehenden Eimer mit Saugheber an, aus dem das Wasser continuirlich fliesst. Als Unterschieber wird der S. 93, Figur 96 abgebildete mit Abflussvorrichtung gebraucht.

Man kann mit dem Hitzegrade des Irrigationswassers bis zu 36° R. steigen und stundenlang fortgesetzt irrigiren. Ist der Schlauch des Irrigators sehr lang, so kühlt sich das durchfliessende Wasser um $^1/_2$ bis 2° wie in einer Kühlschlange ab.

Die Kranke muss täglich besucht, die Temperatur muss gemessen werden. Die Heisswasserinjectionen sind durchaus keine Panacee. Oft muss man wegen beginnenden Fiebers oder wegen Schmerzen diese Behandlung wieder einstellen. In vielen Fällen sieht man allerdings wunderbare Erfolge. Exsudate oder Exsudatreste, die trotz aller Behandlung jahrelang unverändert bestanden, schwinden nach Heisswasserinjectionen binnen 3 bis 4 Wochen völlig. Verträgt die

Patientin die Injectionen gut, so kann man selbst 2 Mal am Tage irrigiren lassen. Stets muss aber die Patientin nach der Spülung 1 bis 2 Stunden wohlzugedeckt liegen.

Die Priessnitz'schen Umschläge müssen nicht nur auf dem Leibe liegen, sondern um das ganze Becken herumgewickelt werden. Diese Umschläge können permanent liegen, sie müssen das Ersatzmittel jeder localen Therapie sein, wenn die Patientin sich nicht bewegen kann bezw. mit hohem Fieber zu Bett liegt. Entstehen bei Soole Ekzeme, so wende man Wasser an. Auch schwache desinficirende Lösungen sind mit Vortheil zu gebrauchen, z. B. 1procentige Carbol-, $^1/_{20}$procentige Sublimatlösung. Etwas davon resorbirt die Haut gewiss.

Ist Fieber nicht mehr vorhanden, so thut die S. 470 beschriebene Belastungs- oder Resorptions-Therapie oft gute Dienste. Man bestreicht die Haut mit einem Liniment, z. B. Ichthyoli, Kali jodati ana 10,0, Olei Olivarum 20,0, Vaselini 30,0 oder Unguenti cinerei, Olei Olivarum ana 30,0. Darüber wird ein Gummipapier gelegt, und darauf der Schrotbeutel mit 2 kg Schrot. Ebenso kommt in die Vagina ein mit Quecksilber gefüllter Kolpeurynter.

Ausser den genannten Mitteln sind eine grosse Menge anderer therapeutischer Vorschläge gemacht. So vor Allem die Anwendung der Jodpräparate. Man hat sowohl Jodtinctur auf den Unterleib als auch auf das Scheidengewölbe gepinselt, je nachdem man auf das Exsudat hier oder dort eher einzuwirken hoffte. Auch Tampons mit Jodkalilösung, Jodglycerin, Jodoformglycerin oder Ichthyolglycerin 1 : 10, Airol-Lanolin 1 : 10 werden angewendet. Auch vom Mastdarm aus suchte man durch kalte oder warme Klysmata mit Oel oder Leberthran auf die Exsudate einzuwirken. Leider ist die Behandlung eines parametritischen Exsudates oft so langwierig, dass man übergenug Zeit hat, alle diese Mittel durchzuprobiren.

Vielfach wird Massage angewendet. Von den guten Erfolgen hört man viel, von den schlechten weniger, und doch sind sie nicht selten. Jedenfalls darf man nur bei Exsudatresten Massage anwenden. Dann hat man allerdings vortreffliche Resultate. Feste Narben werden dehnbar und verschwinden, der Uterus wird allmählich beweglich, und Heilung tritt ein. Andererseits habe ich aber bei sehr hysterischen Frauen durch Massage Zustände entstehen sehen, die fast an Psychosen grenzten. Macht die Massage Schmerzen oder sogar Fieber, so ist sie vorläufig auszusetzen.

Nähert sich ein parametritisches Exsudat irgendwo der Oberfläche, so dass man den Eiter nachweist, oder findet man durch die Probepunction bei einem aller Therapie trotzenden Exsudate flüssigen Eiter, so entleert man ihn durch Einschnitt.

Es ist dies einfach, wenn schon eine „Gewebslücke“ vorhanden ist. Sie wird incidirt, und der Finger oder eine gespreizte Kornzange macht das Loch grösser. Liegt der Eiter noch tief, so geht man langsam präparatorisch vor. Der Schnitt sei klein, ist es möglich, so vermeidet man die Arteria epigastrica. Man sieht sie bei langsamem Präpariren deutlich, so dass sie vor dem Durchschneiden doppelt unterbunden werden kann. Sie liegt tief auf dem Peritonäum, blutet nicht unterbunden sehr stark, und zieht sich leicht zurück. Es kann ziemlich schwer sein, namentlich bei schlechter Assistenz, die Arterie zu fassen. Nach der Incision wird ohne grossen Druck ausgespült und zunächst mit Jodoformgaze lose ausgestopft. Nach einigen Tagen sondirt man, sucht die tiefste Stelle der Höhle auf und schiebt zwei dünne Gummirohre nebeneinander ein. In das eine, ohne Löcher, spült man ein, das andere mit Löchern dient dem Ausfluss.

Weist man mit der Sonde nach, dass die tiefste Stelle der Höhlung der Scheide dicht anliegt, so macht man sofort eine Gegenöffnung (vergl. S. 522) und hat nun den Vortheil, durchspülen zu können. Die weitere Nachbehandlung ist die S. 523 geschilderte.

Frische parametritische Tumoren, wenn sie Kindskopfgrösse erreicht haben, kann man nur von der Scheide aus entleeren, weil in diesem früheren Stadium das Exsudat noch am Uterusrande im sogenannten Parametrium liegt.

Bei dieser Operation braucht man möglichst wenig das Messer. Anfänger, die nicht geübt sind und nicht genügende Assistenz haben, können recht unangenehme arterielle Blutungen erleben, ja eine Patientin durch Verblutung verlieren. Ich verfahre folgendermaassen: An der hervorragendsten Stelle wird eine „Leitcanüle“ (Figur 82, S. 173) eingestochen. In der Rinne wird eine Kornzange nach oben geschoben und auseinandergedrückt. Der Finger geht ein. Das Loch wird stumpf dilatirt mit dem Finger und der neben ihm liegenden gespreizten Kornzange. Unter sehr geringem Wasserdruck wird mit dem Uteruskatheter ausgespült. Der Finger tastet die Höhle vorsichtig aus, etwaige enge Stellen zwischen den einzelnen Buchten des Abscesses erweiternd. Nach dem Abfluss wird mit Jodoformgaze die Höhle ausgestopft. Dann wird ein Sandsack auf den Leib gelegt.

Die Nachbehandlung besteht in vorsichtigen Spülungen. Nach jeder Spülung ist wieder zu tamponiren, damit sich nicht der Weg nach aussen verlegt. Hat der Eiterabfluss völlig aufgehört, so genügen Vaginalspülungen, bei Fieber muss die Abscesshöhle irrigirt werden. Den Uterus ganz oder partiell zu exstirpiren, um den Abfluss zu garantiren, halte ich weder für nöthig, noch für erlaubt. Eine sorgfältige Nachbehandlung hält die Oeffnung auch ohne dies offen.

B. Tumoren der Ligamenta im Subserosium.

Im Subserosium können Hämatome entstehen, so z. B. bei der Uterusruptur während der Geburt. Auch nach Operationen ist eine Verblutung in das Subserosium möglich. Ich sah einen Fall, wo bei Myom die Spermatica bei der Gesammtligatur nicht gefasst war und nun ein Hämatom, das oben bis zur Niere, unten über den Iliacus und unter die Beckenserosa reichte, den Verblutungstod verursacht hatte.

Neubildungen sind meist Myome bezw. Fibromyome von den Muskelfasern des Ligamentum latum ausgehend. Es sind ganz sichere Fälle beschrieben, wo das Myom nicht etwa vom Uterus intraligamentär weiter gewachsen, sondern im Ligamentum latum entstanden war.

Sind diese Geschwülste gross, so verdrängen sie den Uterus seitlich und nach oben. Dadurch kann die Blase bis zum Nabel erhoben sein, so dass ein unvorsichtiger Bauchschnitt sie direct spaltet. Auch Cystenmyome können vom Subserosium bezw. dem muskulösen Kern des Ligamentum latum entstehen.

Am Knochen sitzen Fibrome, Osteosarcome, Enchondrome und Exsostosen. Mehrere Fälle von Geburtscomplicationen sind früher beschrieben, bei denen grosse Fibrome vom Periost oder den Beckensynchondrosen entsprangen. Neuere Fälle kenne ich nicht.

Retroperitonäale Sarcome, von versprengten Urnierenresten oder von Drüsen ausgehend, auch Lymphosarcome zwischen den Mesenterialplatten, bilden grosse, weiche Geschwülste. Die Sarcome wachsen mitunter überraschend schnell. Ich erlebte beim Herausheben einer solchen Geschwulst einen Verblutungstod (vergl. S. 512). Auch Dermoide sind mehrfach im Beckenbindegewebe gefunden, ebenso Actinomykose.

Ein Mastdarmcarcinom kann nach vorn wachsen, ein retroperitonäales Carcinom werden, oder zu secundärem Scheiden- oder Uteruscarcinom führen. Spiegelberg sah auch einen Fall von Hydrorhachis, bei der die Geschwulst auf der vorderen Kreuzbeinseite sass. Sie wurde eröffnet, und die Kranke starb an Meningitis. Ich habe einen grossen Abscess im seitlichen Laquear eröffnet, der sich als grosse periproctitische, paravaginale Eiterung herausstellte.

In allen diesen Fällen ist die Exploration per anum nothwendig. Dadurch wird die Differentialdiagnose gestellt, ob eine Geschwulst vom Kreuzbein ausgeht oder vor dem Mastdarm im Cavum Douglasii liegt.

Vor Allem die Reaction des Allgemeinbefindens auf eine Geschwulstbildung entscheidet, ob es sich um eine bösartige Neubildung handelt. Wächst ein Tumor ununterbrochen, wird er höckerig, stellt sich Ascites ein, entsteht Beeinträchtigung der Functionen benachbarter

Organe, so wird die Diagnose einer malignen Neubildung nicht schwanken.

Wenn möglich, so ist jede Geschwulst operativ zu entfernen. Im anderen Falle ist sie symptomatisch zu behandeln.

Cysten der Ligamenta lata, parovariale Cysten etc. sind S. 422 erörtert.

Der Echinokokkus entsteht primär zwischen Uterus und Mastdarm subperitonäal. Er wächst wie ein parametritisches Exsudat, durchbricht aber auch das Peritonäum und liegt theilweise frei zwischen den Därmen. Auch durch Druckusur schafft er sich Raum, so dass er selbst die Uteruswand durchbricht. Ist er klein, so fühlt man hinter dem Uterus, die Scheide vorwölbend, eine prall elastische Cyste, welche den Eindruck einer gewöhnlichen Vaginalcyste macht. Der Umstand, dass die vermeintliche Cyste hinter dem Uterus nach oben gestiegen ist, und dass man nach Eröffnung mit dem Finger weit hinaufreicht, sowie der Abgang der gläsern-weisslichen, leicht zerreisslichen Membranen, sichert die Diagnose.

Auch ohne Vereiterung erfolgt spontaner Durchbruch in den Mastdarm, die Scheide, den Uterus oder die Blase, dann ist die Diagnose aus den abgehenden Blasen leicht zu stellen. Auch eine Probepunction bezw. Probeaspiration mit einer kleinen Spritze ist zu gestatten. Die chemische Untersuchung ergiebt klare eiweissfreie Flüssigkeit, geringes specifisches Gewicht, Traubenzucker, Bernsteinsäure. Mikroskopisch findet man die parallelen Streifen der Chitinkapsel und, allerdings selten, Haken.

Verjaucht der Echinokokkus, was bei der Nähe des Darms leicht eintritt, so ist die Höhle zu erweitern, auszuspülen und zu drainiren.

Auch im Ligamentum rotundum[1] sind Hämatome beobachtet. Martin operirte ein vereitertes Hämatom des Ligamentum rotundum.

Als Tumoren sind Adenomyome von Urnierenresten stammend gefunden, sowohl vor als hinter dem Leistencanal. Ferner Lipome, ein Dermoid, Myome und Fibrome. Cysten bilden sich aus Flüssigkeitsansammlungen im Canalis Nuckii: Hydrocele muliebris.

C. Perimetritis.

Anatomie und Aetiologie.

Die Perimetritis ist eine Entzündung des serösen Ueberzuges des Uterus. Doch giebt es kaum einen Fall, bei welchem nicht die be-

[1] Martin: Z. f. G. XXII, 444. — Pfannenstiel: Verhandl. d. Deutschen Ges. f. Gyn. VII, p. 195. — Sänger: A. f. G. XXI, 297; XVI, 402. — Gottschalk: C. f. G. 1887, p. 329. — Fischer: M. f. G. V, 317.

nachbarten Partien des Peritonäums das Pelveoperitonäum mit in den pathologischen Process einbezogen sind. Es wird also aus der Perimetritis eine Pelveoperitonitis, Perisalpingitis und Perioophoritis.

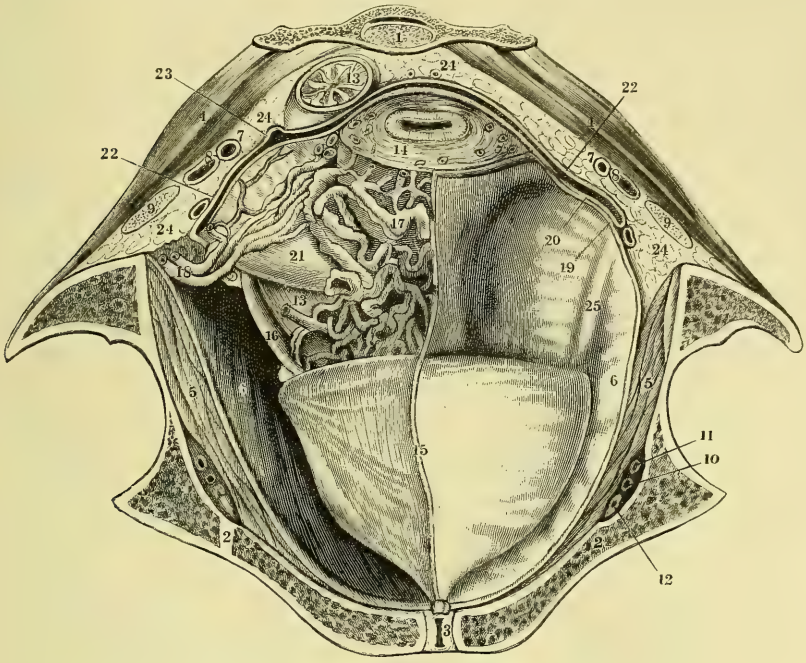

256

Horizontaler, schräger Schnitt durch die Längsachse der Musculi pyri formes und durch den dritten Sacralwirbel nach Luschka.

1. Dritter Sacralwirbel. 2. 2. Horizontaler Schambeinast. 3. Symphyse. 4. Musculus pyriformis. 5. 5. Musculus obturator internus. 6. Levator ani. 7. Arteria glutaea superior. 8. Vena glutaea superior. 9. Nervus ischiadicus. 10. Arteria obturatoria. 11. Vena obturatoria. 12. Nervus obturatorius. 13. Mastdarm. 14. Uterus, dessen linke vordere Seite vom Peritonäum überzogen, dessen rechte vom Peritonäum entkleidet ist. 15. Harnblase. 16. Ureter. 17. Unter dem Peritonäum und der oberflächlichen Muskelschicht des Uterus sich ausbreitendes Venengeflecht. 18. Zwischen den Blättern des Lig. uteri latum eingeschlossen gewesenes, zur Bildung der Vena spermatica interna führendes Venengeflecht. 19. Vorderes Blatt des linken breiten Mutterbandes. 20. Hinteres Blatt des linken breiten Mutterbandes. 21. Hinteres Blatt des rechten breiten Mutterbandes. 22. Hintere Peritonäalwand des Cavum Douglasii. 23. Der zu einer engen Spalte reducirte Douglas'sche Raum. 24. Fettreiches Zellstofflager, welches mit dem subperitonäalen Zellstoffe des auf der rechten Seite freigelegten Cavum pelvis subperitonaeale continuirlich ist. 25. Der linke unter dem Peritonäum liegende Ureter.

Zunächst muss ich einige anatomische Bemerkungen vorausschicken.

In der Luschka entnommenen Figur 256 sind die anatomischen Verhältnisse dargestellt. Das Präparat stammt von einer Leiche, die im Liegen zum Gefrieren gebracht wurde. Demnach ist der Uterus, dem Gesetz der Schwere folgend, nach hinten gesunken und hat sich an das Parietalperitonäum angelegt. Der Douglas'sche Raum ist zu einer schmalen Spalte reducirt (23). Dagegen hat sich die

stark zusammengezogene Blase vom Uterus abgezogen. Rechts ist das Peritonäum entfernt, links deckt es die Beckenorgane. Rechts erblickt man also das Subserosium, und in ihm, nach Entfernung des Bindegewebes und Fettes, die Venengeflechte der Spermatica (18). Von dem Ligamentum latum fehlt die vordere Platte rechts, so dass man die vordere bezw. innere Fläche der hinteren Platte erblickt (21). Vor dem Uterus befinden sich ebenfalls starke uterine Venenplexus (17). Würde also in den beschriebenen Localitäten rechts eine Entzündung entstehen oder ein Entzündungsproduct lagern, so handelte es sich um Parametritis: Beckenbindegewebsentzündung. Platzte eine der dargestellten Venen, so entstände ein extraperitonäales Hämatom des Beckenzellgewebes.

Auf der linken Seite erblicken wir eine Grube, in der die Zahlen 19 und 20 stehen, dies ist die linke Hälfte der Excavatio vesico-uterina, hinten begrenzt von dem Ligamentum latum und der vorderen Fläche des Uterus. Läge hier ein Entzündungsproduct oder befände sich dasselbe in der Spalte 23, zwischen 20 und 22, dem Douglas-schen Raume, und verdrängte es den Uterus 14 bis an die Symphyse 3, so handelte es sich um eine intraperitonäale oder perimetritische Entzündung. An derselben Stelle lagerndes Blut bildete eine intraperitonäale Hämatocele.

Die Aetiologie der Perimetritis ist eine sehr mannigfaltige. Zunächst kann eine Vergrösserung des Uterus, eine venöse Hyperämie desselben, den serösen Ueberzug in Mitleidenschaft ziehen. Wir müssen uns vorstellen, dass der zu schwere Uterus bei seiner physiologischen Lageveränderung das Peritonäum lädirt, sowohl am Perimetrium selbst als auch an den Stellen, gegen welche der Uterus drückt. Die Stauung wiederum ist die Folge von Circulationsstörungen. Namentlich bei der Retroflexio wird Hyperämie des Uterus, Stauung im Fundus und Behinderung der physiologischen Uterusbewegungen leicht zusammentreffen. Ist das Peritonäum lädirt, so kommt es zu Verklebungen. Sie sind zunächst flächenartige, denn ein freier Raum, durch welchen eine Pseudomembran von einem Ort zum anderen fliegen könnte, ist nicht vorhanden. Ist z. B. der Uterus hinten mit dem Douglas'schen Raume nicht zu fest verklebt, und nimmt er trotzdessen künstlich oder spontan seine normale Lage wieder ein, oder vergrössert er sich in der Schwangerschaft, so wird die flächenartige Adhäsion ausgezogen, sie wird ein Strang. Je mehr der Strang oder das Band ausgezogen wird, um so weniger wird es ernährt. Dadurch rareficirt die Pseudomembran und zieht schliesslich als spinnwebeartiges, dünnes Häutchen vom Uterus nach der Stelle, wo der Uterus angeheftet war. Auch die Ovarien, auf der Oberfläche unregel-

mässig, vergrössert, ödematös, schwer, nach unten sinkend, kommen an Orte, wo sie mechanisch reizen, so z. B. zwischen Rectum und Uterus. Dann entstehen zwischen den Ovarien und der Umgebung Adhäsionen namentlich, wenn das Ovarialepithel, z. B. bei Oedem, verändert ist. Lagert sich später der Uterus richtig, so zieht er das an anderen Orten adhärente Ovarium nur unvollständig nach. Oder eine schrumpfende Pseudomembran, an oder über das Ovarium hinziehend, verhindert das Organ, seine physiologische Lage einzunehmen. Noch häufiger findet dieser Vorgang an den Tuben statt. Hier spielt der infectiöse Tubeninhalt, der aus dem Ostium abdominale ausfliesst, eine grosse Rolle. Oder eine Endosalpingitis setzt sich durch die dünne Tubenwand auf den Peritonäalüberzug fort. Auch auf dem Lymphwege können z. B. Gonokokken, durch den Uterus an das Peritonäum gelangend, eine Perimetritis erzeugen. Das Resultat sind Veränderungen an den Adnexen, bei denen das Ligamentum ovarii und die Tuben sich um die Achsen drehen, zusammenbiegen, verschieben, fesseln, abknicken, verzerren, langziehen oder fixiren.

Chronische Obstruction mit Darmulcerationen, tuberkulöser oder chronisch entzündlicher Art, Typhlitis etc. führen zu Entzündung der Darmserosa und zu Adhäsionen und Verklebungen des Peritonäums. Ohne jede Infection per vaginam kann so eine Pelveoperitonitis in den tiefsten Partien im Cavum Douglasii entstehen. Klinisch möchte man annehmen, dass durch die Circulationsstörungen bei Dysmenorrhoe Metritis und Perimetritis entstehen kann. So z. B. auch bei starken Erkältungen oder Anstrengungen zur Zeit der Menstruation.

Ein anderes ätiologisches Moment geben Neubildungen durch Hyperämie und mechanische Reizung im Peritonäalraum ab. In der Art entstehen an harten Dermoidcysten des Ovarium und an festen subperitonäalen Uterusmyomen, namentlich, wenn sie, im Douglas'schen Raume liegend, den Uterus in seinen physiologischen Bewegungen hindern, und bei der Defäcation gedrückt und herabgepresst werden, perimetritische Verwachsungen. Bei Carcinomen, welche den Körper durchwuchern, findet man stets Adhäsionen, oft so bedeutend, dass der Douglas'sche Raum völlig fehlt. Ja selbst lang liegende Pessarien, welche stark gegen das hintere Scheidengewölbe drücken, führen zur Verklebung im Douglas'schen Raume.

Die vorderen Parietaladhäsionen grosser Ovarialtumoren muss man ebenfalls auf mechanische Einflüsse beziehen.

Geradeso wie Neubildungen reizen auch Blutcoagula aus einer geplatzten Tubenschwangerschaft das Peritonäum zur fibrinösen Schwartenbildung, z. B. bei der Kapselhämatoeele (vergl. S. 485).

In allen diesen Fällen entstehen deshalb Verwachsungen, weil das Peritonäalendothel nicht mehr physiologisch functionirt. Die physiologische Function besteht darin, Verwachsungen zu verhüten und das Gleiten eines Peritonäalorgans am anderen zu ermöglichen. Sobald irgendwo das Peritonäalendothel durch Nekrobiose, Trauma, Circulations-, Ernährungsstörung oder Infection seine Vitalität verloren hat, tritt Verwachsung dann ein, wenn dasselbe am gegenüberliegenden Peritonäum gleicher Weise der Fall ist. Ist eine lädirte Stelle des Peritonäums vom intacten Peritonäum umgeben, so verwächst das normale gegenüberliegende Peritonäum nicht. Ich fand z. B. bei einer zufällig an intercurrenter Pneumonie am 6. Tage gestorbenen doppelseitig Ovariotomirten beide Stümpfe völlig frei, nirgends adhärent.

Ferner kann Perimetritis durch Fortleitung einer infectiösen intrauterinen Entzündung entstehen, so nach allen intrauterinen Manipulationen, nach ungeschicktem Sondiren mit festen, rauhen oder unreinen Sonden, nach zu grossen, sich mit der Spitze in den Fundus einbohrenden Intrauterinpessarien, nach Auskratzungen des Uterus und Enucleation von Myomen aus der Tiefe des Uterusparenchyms, nach Pressschwamm- oder Laminariabehandlung und bei Gonorrhoe. Jede Parametritis scheint mit einer Perimetritis zu beginnen.

Sie ist oft auch eine andauernde Complication der Parametritis. Richtiger ausgedrückt: eine gemeinsame schädliche Ursache — Infection — bewirkt sowohl die Entzündung des Bindegewebes: Parametrium, als des serösen Ueberzuges: Perimetrium bezw. Pelveoperitonäum. Auch das Endresultat des pathologischen Vorgangs gehört beiden Krankheiten oder wenigstens der einen mehr als der anderen an, so dass also eitrige Tumoren vorkommen, bei denen sicher die vielfachen Adhäsionen über dem Tumor den peritonitischen, die charakteristische Durchbruchstelle oder Lage den parametrischen, subserösen Sitz beweisen. Interessant sind auch die Fälle, wo zweifellos die Krankheit zunächst eine Parametritis war. Das darüberliegende Peritonäum aber wurde durch die darunter liegende Entzündung so alterirt, dass es seine Function: die Resorptionsfähigkeit, einbüsste. Schliesslich wurde das parametritische Exsudat resorbirt, und es blieb als Endresultat des durch viele Monate sich abspielenden Processes eine Peritonäalcyste, ein abgesacktes seröses, nicht eitriges Exsudat zurück. Dies Exsudat war auch niemals eitrig, denn sonst würde das Serum resorbirt und der Eiter zurückgeblieben sein, nicht umgekehrt.

Die Lageveränderungen, welche Tuben und Ovarien durch die Adhäsionen eingehen, lassen sich in ihrer Mannigfaltigkeit auch nicht entfernt schildern. Oft sind es nur wenige Membranen, welche ein Ovarium verzerren und ankleben, oft auch eine förmliche Kapsel, aus

der das glatte, vergrösserte Ovarium, wie der Rücken eines kleinen, extrauterinen Fötus aus der geplatzten Tube, hervorleuchtet. Oder das Ovarium ist so in die Schwarten und Häute der perimetritischen Producte eingebettet, dass man die grösste Mühe hat, es überhaupt aufzufinden. So kann das linke Ovarium in einer Biegung der Flexura sigmoidea liegen, das rechte in einer Exsudatmasse mit dem Processus vermiformis verwachsen sein. Ja, es kommt vor, dass das Ovarium selbst bei der Section kaum zu finden ist.

Im Wochenbette bildet die Perimetritis und Pelveoperitonitis oft das Anfangsstadium der universellen Peritonitis. In gynäkologischen Fällen ist die zur universellen, exsudativen Peritonitis fortschreitende Perimetritis sehr selten, wohl aber beobachtet man eine ganz acute, perniciöse, septische Peritonitis als Folge von Infection oder Perforation des Uterus. Fälle von universeller Peritonitis, die in 5 bis 6 Tagen zum Tode führten, habe ich nach Pressschwammanwendung früher mehrfach gesehen. Die Infection pflanzt sich durch die Tube fort. Bei frischen Sectionen kann man den Zusammenhang mit jauchiger Endometritis und Endosalpingitis nachweisen. Hier sehen sämmtliche Gedärme bräunlich aus, die Venen der Därme sind strotzend gefüllt, die Abdominalhöhle enthält wenig blutig-seröse, dünne, bräunliche Flüssigkeit, das Peritonäum hat seinen Glanz eingebüsst. Derartige Fälle von Infection mit pathogenen Kokken sind vor der Antisepsis fast bei allen intrauterinen gynäkologischen Operationen hin und wieder vorgekommen. Dasselbe ist nach Durchstossen des Uterus mit grossen Instrumenten, namentlich aus gerichtsärztlichen Fällen, bekannt.

Auch bei Perimetritis kommt es zu circumscripten Eiterungen, zu abgekapselten Eiterherden, Abdominalcavernen, als Ausgang einer exsudativen, eitrigen Pelveoperitonitis. Solche Fälle schliessen sich an Tubeneiterungen an. Der Eiter fliesst aus dem Fimbrienende aus. Er liegt an der tiefsten Stelle des Peritonäalraumes hinten im Cavum Douglasii, aber auch seitlich, abgekapselt, neben dem Fimbrienende der Tube.

Je mehr mit der Eitermenge der Druck zunimmt, um so mehr nähert sich die Form des Abscesses der Kugel oder dem Ovoid. So wölbt der innere Cystendruck z. B. das Cavum Douglasii tief hinab, schiebt den Uterus bis dicht an die Symphyse und hebt die nach oben abschliessende Membran hoch nach oben. Die Vagina wird von der Portio hinten gleichsam nach unten abgeklappt, so dass das Exsudat selbst unter und vor die Portio in die Vagina hinein sich vorwölbt. Schliesslich wird die Eitercyste so gross, dass sie den Uterus oben und seitlich überragt und wie ein parametritischer Abscess den Uterus

umgiebt. So entstehen Tumoren, die bis zum Nabel reichen und den grössten Theil der Abdominalhöhle einnehmen.

Die den Abscess von der Umgebung scheidende Membran ist meist nicht als eine fortlaufende Membran zu denken, sondern sie

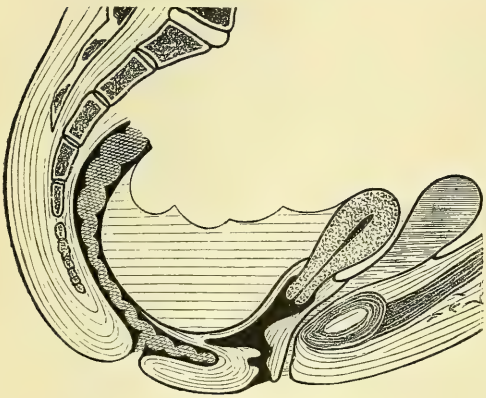

257

Grosses intraperitonäales Exsudat, oben von verklebten Dünndärmen begrenzt.

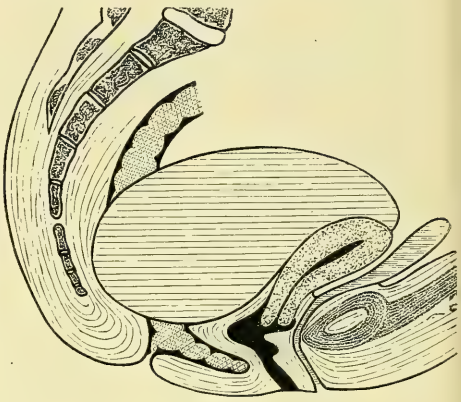

258

Intraperitonäaler Beckenabscess, durch Zunahme des Innendrucks abgerundet.

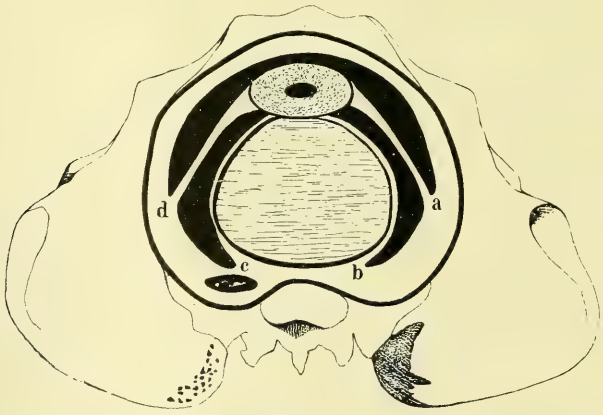

259

Derselbe Fall im horizontalen Durchschnitt.
a Ende des linken, d Ende des rechten Ligamentum latum, b c Ligamenta Douglasii, dazwischen das Exsudat, den Uterus an die vordere Beckenwand andrückend.

wird aus der der Cyste zugekehrten Oberfläche der Därme gebildet, die unter sich verkleben und deren Zwischenräume von dicken Schwarten ausgefüllt sind. Fast wunderbar erscheint es oft, dass die überall aneinander geklebten Dünndärme in ihrer peristaltischen

Function nicht gestört sind. Hat man doch Fälle von „Mangel des Peritonäums“ beschrieben, welche sicherlich Nichts sind, als totale Verklebungen sämmtlicher Dünndärme in Folge abgelaufener universeller, adhäsiver Peritonitis.

Nicht immer übrigens muss der Abscess unten liegen, auch an anderen, ganz atypischen Stellen kann eine Abdominalcaverne liegen, so z. B. am Nabel oder im Hypogastrium.

Die Figuren zeigen diese Verhältnisse. In der Figur 257 ist ein intraperitonäales Exsudat dargestellt, welches oben durch unter sich verklebte Dünndarmschlingen vom Cavum peritonaei abgeschlossen ist. Man sieht, wie sehr das Exsudat dem Mastdarm anliegt, so dass der Finger von Mastdarm und Scheide aus das Exsudat in weiter Ausdehnung betasten kann. Nimmt die Eiterquantität bei bestehender Abkapselung mehr und mehr zu, so entsteht die Form des Abscesses, die Figur 258 darstellt. Hier hat der Innendruck zu Abrundung nach allen Seiten geführt. Hinten erstreckt sich der Abscess, den Mastdarm verdrängend, bis in die Nähe des Knochens. Vorn überragt der Abscess etwas den Uterus, überall ist eine pralle Consistenz zu fühlen.

Mehrfach ist die Beobachtung gemacht, dass peritonitische abgesackte Exsudate verjauchen, dass also bei ihrer künstlichen oder spontanen Eröffnung Gase und übelriechender Eiter erscheinen. Auch Abscesse, welche bei Coxitis auf der Innenwand des Beckens oder in der Psoasscheide von der Wirbelsäule sich senkend entstehen, verjauchen leicht. Bei allen Abscessen in der Nähe des Darms ist dieser Ausgang zu befürchten. Die Fäulnisserreger stammen aus dem Darm. Ist es auch nicht anzunehmen, dass durch die gesunde Darmwand Bacterien und Fäulnissgase gelangen, so können sie doch sicher die kranke Darmwand in oder mit weissen Blutkörperchen durchdringen. Ebenso wie man bei universeller Peritonitis die oberen Schichten des Uterus infiltrirt findet, ebenso betheiligt sich an einer Entzündung des serösen Ueberzuges auch die Darmmuscularis. Durch die so infiltrirte, entzündete Darmwand gelangen Fäulnisserreger in die Abscesshöhle. Somit verjaucht der Abscess.

Bei der Vereiterung eines Exsudates kommt es auch zur Bildung einer Darmfistel; nach der Aussenfläche des Bauches, nach der Scheide, nach dem Uterus und der Blase sind perimetritische Darmfisteln beobachtet. Die entzündete paralytische Darmpartie buchtet sich in die Abscesshöhle hinein. In der vorgebuchteten Partie bleibt etwas Koth liegen. Die nachschiebenden Kothmassen treiben die Stelle mehr und mehr nach aussen, d. h. in den Abscess hinein, es kommt zur Continuitätstrennung; die alten Kothbrocken gelangen in die Abscesshöhle. Dadurch wird der Inhalt jauchig, es entsteht Fieber, die Wand

des Abscesses wird entzündet und der Durchbruch nach aussen oder in ein angelagertes Organ erfolgt; Gas, übelriechender Eiter und wenige, alte Kothbrocken entleeren sich. Nach Entleerung des Eiters verengert sich der Abscess mehr und mehr, so dass schliesslich nur ein Fistelgang vorhanden ist. Auch dieser kann sich temporär schliessen. Nicht selten aber tritt in der Tiefe wieder etwas Koth aus, und der Vorgang erneuert sich.

Der Durchbruch peritonäaler Abscesse erfolgt auch direct in den Mastdarm, die Blase, die Scheide oder nach der äusseren Haut. Im letzteren Falle kann die Durchbruchstelle handbreit über der Symphyse rechts, links oder auch am Nabel liegen. Dass natürlich, wenn der Durchbruch an einer für Parametritis charakteristischen Stelle stattfindet, die Differentialdiagnose zwischen para- und perimetritischem, d. h. extra- oder intraperitonäalem Ursprung oft nicht zu stellen ist, wenn man den Fall nicht von Anfang an verfolgte, muss nach den Auseinandersetzungen klar sein.

Ausser der adhäsiven und eitrigen Perimetritis kommt noch seröse Perimetritis vor. Freilich gilt diese Bezeichnung nur in Bezug auf das Endproduct. Eine Vermehrung der Peritonäalflüssigkeit ist aus zwei Gründen möglich; entweder ist die Transsudation vermehrt, so bei Lebercirrhose, Herzfehlern, Nierenkrankheiten, oder die Resorptionsfähigkeit ist vermindert. Letzteres scheint bei der chronischen, serösen Peritonitis der Fall zu sein, ohne dass man allerdings diesen Zusammenhang für alle Fälle als richtig hinstellen kann. Wenn in Folge adhäsiver Peritonitis ein Theil des Peritonäums resorptionsunfähig ist, so wird die nicht resorbirte Flüssigkeit hier allmählich zunehmen. Demnach kann sich zwischen Pseudoligamenten Serum ansammeln. Wenn bei der Zunahme der Flüssigkeit entweder durch Druck sich die Membranen aneinander legen, oder durch Recrudescirungen der Entzündung verkleben, so werden abgeschlossene Räume geschaffen, in denen stagnirendes, physiologisches Peritonäalsecret zurückbleibt. Auf diese Art entstehen seröse Cysten am Uterus und in der Nähe des Uterus. Fast immer befinden sich derartige Exsudate unten im Becken und sind wohl die Reste alter Beckenentzündungen. Derartige seröse Cysten sind schon als Ovarialtumoren diagnosticirt und operirt worden. Sie erreichen oft eine bedeutende Grösse, bestehen ziemlich unverändert jahrelang und kehren leider trotz Entleerung leicht wieder. Das Peritonäum hat sowohl die Fähigkeit eingebüsst zu verwachsen, als auch zu resorbiren.

Als letzte Form der Perimetritis möchte ich eine Form erwähnen, für die es Symptome, aber kein Substrat giebt. Mehrfach kommen Fälle vor, die man früher „Hyperaesthesia peritonaei“ nannte, d. h.

jede Bewegung des Uterus beim Gehen, beim Coitus, mit dem untersuchenden Finger, verursacht der Patientin ganz ausserordentliche Schmerzen. Dabei findet man kein Exsudat, keine Resistenz, nur der allerdings sehr quälende Schmerz lässt sich nachweisen. Handelt es sich nicht um ein Symptom der Hysterie, so sind vielleicht kleine peritonäale Entzündungen im Douglas'schen Raume schuldig, die Virchow seiner Zeit als pathologisch-anatomisches Substrat der Kolika scortorum beschrieb.

Symptome und Verlauf.

Die zur universellen Peritonitis werdende Perimetritis bezw. Pelveoperitonitis kann bei Perforation des Uterus, Platzen einer eitergefüllten Tube, Fortschreiten einer septischen Endometritis extrapuerperal gerade so bösartig verlaufen wie die rapideste puerperale, septicämische Peritonitis. Die Symptome sind die für Peritonitis charakteristischen: hohes Fieber, kleiner schwacher Puls, enorme, continuirliche, spontane Schmerzen, Druckempfindlichkeit bei der geringsten Berührung, Meteorismus und Stuhlverhaltung in Folge von Darmparalyse, Lähmung der Harnblase, ebenfalls Folge von Durchtränkung der Muskulatur, fliegender schwacher Puls, colossale Respirationsbeschleunigung, Collaps, Kohlensäurevergiftung, Sopor und Tod.

Eigenthümlich ist, dass die Patientin in diesen Fällen durchaus nicht immer richtig localisirt. So bezeichnet sie als die Stelle des grössten Schmerzes die Nabel-, Magen- oder Lebergegend oder verlegt die Schmerzen in das Herz, obwohl man später bei der Section den Beginn unten an der Tube nachweist.

Eine Pelveoperitonitis kann ganz plötzlich entstehen, so dass die Patientin genau die Stunde angiebt. Es ging dann Eiter aus der Tube ab, oder es gelangt auf andere Weise plötzlich infectiöse Masse in den Peritonäalraum. Sofort beginnt Fieber und Druckempfindlichkeit des Bauches abwärts vom Nabel. Wird diese Entzündung chronisch, so hört das Fieber auf, die Druckempfindlichkeit dagegen bleibt noch lange zurück oder entsteht immer wieder bei der kleinsten Anstrengung. Aber es giebt auch Fälle, wo ein acuter Beginn durch die Anamnese nicht zu eruiren ist und eine chronische Perimetritis vorliegt. Ihre Symptome sind graduell verschieden. Sie bestehen in Schmerzen bei jeder Anstrengung. Wenn die Patientin auf schlechtem Pflaster geht, ausgleitet, Treppen steigt, gezwungen ist schnell zu gehen, tanzt, auf der Eisenbahn oder im Wagen fährt, ja, wenn sie nur eine hastige Bewegung macht, treten Schmerzen ein. Beim schnellen Wechseln der Bettlage von einer Seite auf die andere tritt ein plötzlicher intensiver Schmerz ein. Schon die geringe Verschiebung des

Uterus und der Ovarien bei dieser Körperbewegung macht Symptome. Das schnelle Setzen auf einen harten Stuhl ist ebenso schmerzhaft wie schnelles Aufstehen. Dann ist der Beischlaf wegen Schmerzen ganz unmöglich, dies namentlich bei chronischer Entzündung des Douglas'schen Raumes (Kolika scortorum). Ebenso findet sich oft Schmerz beim Stuhlgang oder nach dem Urinlassen. Die Dislocation bezw. Contraction des der Blase aufliegenden Peritonäums ist bei der Entleerung der Blase schmerzhaft. Man muss dieses Symptom kennen, um nicht bei „Blasenschmerzen" sofort Katarrh der Blase zu diagnosticiren.

Bei der Untersuchung fühlt man zu Anfang oft keinen Tumor, aber jede Bewegung des Uterus ist schmerzhaft. Bildet sich später ein Tumor, so wird derselbe meistentheils im Cavum Douglasii liegen bezw. sich von hier aus verbreiten. Der Tumor wird den Uterus in der Regel nach vorn und nicht nach der Seite schieben. Aber es kommen auch seitlich am Ovarium oder der Tube liegende Resistenzen und Tumoren vor, die aus Adhäsionen und den genannten Organen zusammengesetzt sind: Conglomerattumoren.

Zu den Symptomen, welche jeder Beckentumor macht: Druckgefühl nach unten, Urin- und Stuhlbeschwerden, kommen bei Eiteransammlungen Fieber, hohe Pulsfrequenz, Appetitlosigkeit, Mattigkeit, Abmagerung u. s. w.

Bei serösen Cysten ist man oft erstaunt, grosse Tumoren nachzuweisen, die, ohne Symptome zu machen, lange Zeit bestanden.

Die Adhäsionen, welche Tuben und Ovarien verzerren, sind zwar oft nicht direct zu fühlen, wohl aber beweist ein unbestimmtes Resistenzgefühl und ein weicher, dem Finger zwar ausweichender und nachgebender, aber doch immer wiederkehrender Tumor das Dasein von Adhäsionen.

Perimetritiden verschlimmern sich leicht bei der Menstruation. Es giebt Fälle, wo alle Erfolge sorgfältiger Behandlung in der intermenstruellen Zeit durch plötzliche Verschlimmerung während der Menstruation illusorisch gemacht werden.

Eine Folge der Perimetritis ist Sterilität oder wenigstens erschwerte Conceptionsfähigkeit. Kann auch der Uterin- oder Tubenkatarrh daran schuldig sein, so wird doch der Grund auch in den Dislocationen der Tuben und Ovarien gesucht werden müssen. Auch Extrauteringravidität bezw. Tubargravidität wurde auf perimetritische Verlagerung der Tuben bezogen.

In den septischen Fällen ist der Verlauf ein ebenso acuter wie im Puerperium.

Bei acuter Pelveoperitonitis mit zurückbleibenden eitrigen Exsudaten kann die Krankheit sehr lange dauern, indessen ist der Verlauf im Allgemeinen doch ein schnellerer als bei Parametritis. Der Durchbruch nach der Abdominalhöhle, die Verjauchung, kann zum schnellen Tode, der Durchbruch nach aussen zur schnellen Heilung führen.

Bei der chronischen Perimetritis tritt durch Pseudomembranbildung ein Zustand relativer Heilung ein, d. h. die Entzündung ist sicher verschwunden, die Entzündungsproducte aber, die Adhäsionen, bleiben bis an das Lebensende bestehen. Zwar werden sie allmählich immer dünner, lösen sich auch künstlich oder spontan, verschwinden aber doch nicht vollständig. Langwierig ist der Verlauf in den Fällen, welche auf Tripperinfection beruhen. Hier führen Körperbewegungen zu neuem Austritt von Tubeneiter und also zu neuen Recrudescirungen. Ja, nicht selten tritt eine neue Entzündung auf der einen Seite ein, wenn gerade die andere sich besserte. Dieses plötzliche Wechseln, die Folge von Austritt von Eiter, abwechselnd rechts und links, ist für Tripper charakteristisch.

Ueber die Ausgänge ist nach den obigen Ausführungen Nichts hinzuzufügen.

Diagnose und Prognose.

Ist das Abdomen stark druckempfindlich, kann man den Uterus nicht, ohne Schmerzen zu machen, von der Scheide aus bewegen, bestehen vielfache subjective Schmerzempfindungen, so ist die Diagnose klar. Eine acute schwere Peritonitis ist oft mit Ileus verwechselt. Der bei beiden vorhandene Meteorismus und die Darmlähmung machen die Diagnose oft schwierig (vergl. S. 514). Auch bei Nieren- und Gallensteinkoliken kann man beim ersten Anblick an acute Peritonitis denken. Doch verbannt das Fehlen der Temperaturerhöhung, der Druckempfindlichkeit und der hohen Pulsfrequenz die Anamnese und die fernere Beobachtung bald jeden Zweifel.

Die adhäsive Peritonitis wird dadurch diagnosticirt, dass man mit dem Uterus Bewegungen nach allen Richtungen hin auszuführen sucht. So kann man nicht selten den Sitz der Entzündungen ganz genau nachweisen. Ist z. B. die Bewegung der Portio nach vorn und unten schmerzhaft, so besteht eine Entzündung der Douglas'schen Falten. Und kehrt der reponirte Uterus bei Retroflexio selbst in Knieellbogenlage sofort wieder in seine Lage zurück, so besteht eine hintere Adhäsion des Uteruskörpers. Liegt ein Ovarium am Boden des Douglas'schen Raumes und bleibt es trotz hergestellter Anteversion des Uterus constant hinten unten liegen, so ist es hinten unten adhärent.

Lässt sich der Körper des antevertirten Uterus nicht erheben, und fühlt man an einer oberen Ecke eine unbestimmte Resistenz, so ist

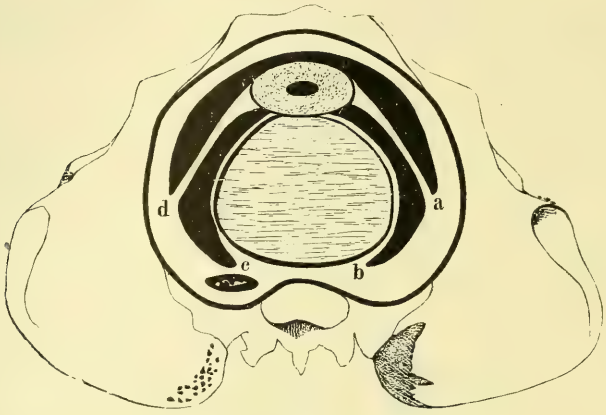

260

Parametritisches Exsudat,
der Uterus, meist an der Entzündung etwas betheiligt, ist vergrössert und seitlich verschoben. a Mastdarm, b linkes, gesundes, c rechtes aufgeblähtes Douglas'sches Band, d d Ligamenta lata.

der Uterus mit dieser Ecke adhärent, d. h. Adhäsionen fixiren den Uterus vorn. Sterilität lässt ebenfalls adhäsive Verzerrungen der Adnexe vermuthen.

261

Perimetritisches Exsudat.
a Ende des linken, d Ende des rechten Ligamentum latum, b c Ligamenta Douglasii, dazwischen das grosse Exsudat, welches den Uterus ganz vorn an die vordere Beckenwand andrückt.

Schwieriger ist es, die Producte der Perimetritis, die perimetritischen Exsudate als solche mit Sicherheit zu erkennen. Zu-

nächst wird die Anamnese hier immer einen Beginn mit erheblichen Schmerzen nachweisen. Entstand ein grösserer entzündlicher Tumor am oder um den Uterus ganz symptomlos, so ist ein perimetritischer Ursprung nicht gut denkbar. Führt eine Peritonitis zu Exsudat und Tumorenbildung, zu einem abgesackten Eiterherd, so hat ganz sicher diese Entzündung unter erheblichen Schmerzen und mit Fieber angefangen. Eine Ausnahme machen nur die Cysten, welche durch seröse Exsudate entstehen.

Freilich ist bei einem alten, abgesackten Exsudat das benachbarte Peritonäum oft so verändert, dass man das Exsudat combinirt betasten kann, ohne Schmerzen zu bereiten. Ja, ein parametritisches Exsudat, welches in Vereiterung bezw. Einschmelzung übergeht, ist zu dieser Zeit nicht selten auch spontan schmerzhafter, als ein perimetritisches.

Die Localitäten der gefühlten Tumoren sind bei kleinen Exsudaten und beim Beginne verschieden. Das parametritische Exsudat liegt zuerst im Parametrium, d. h. seitlich vom Uterus, vorn am Uterus oder hinten hoch an der Abgangsstelle einer Douglas'schen Falte, das perimetritische Exsudat dagegen erfüllt zuerst den Douglas'schen Raum, wird also zuerst tiefer hinter dem Uterus gefühlt. Da der Douglas'sche Raum bei manchen Frauen sehr weit herabreicht, so kann ein intraperitonäales Exsudat hinten sehr tief bis zwei Finger breit über den Damm herabreichen. Perforirt ein Exsudat an der oberen Bauchhälfte an einer ganz atypischen Stelle, z. B. neben dem Nabel, so ist es ein peritonitisches; diese sind manchmal mit Jauche gefüllt, perforiren unter hohem Fieber, grosser Schmerzhaftigkeit und lebhafter Röthung der Haut. Parametritische Abscesse dagegen perforiren an den typischen Stellen über dem Poupart'schen Bande oder in den Darm, die Scheide oder die Blase, allmählicher, schmelzen nicht vollkommen ein und verschwinden langsam.

Sehr schwierig kann die Differentialdiagnose sein, wenn in der Nähe des Uterus sich monatelang eine unveränderte Cyste, mit Serum gefüllt, findet; hier ist es bei einmaliger Untersuchung oft unmöglich, eine bestimmte Diagnose zu stellen. Liegt der Tumor den Bauchdecken an oder tief im Douglas'schen Raume, so macht man eine Probepunction mit der Pravaz'schen Spritze.

Die Prognose ist im Allgemeinen ungünstig. Das Leben ist durch Verjauchung, Durchbruch nach der Peritonäalhöhle, überhaupt durch acute Peritonitis gefährdet. Die Gesundheit bleibt bei Tripperperimetritis dauernd schlecht. Beherbergt der Körper lange ein Eiterdepot, so entsteht Eiterungsfieber und Kachexie, Tuberkulose oder Amyloid der Nieren. Sind nur Adhäsionen vorhanden, so bleibt der

Uterus verlagert, die Tuben geknickt und die Ovarien dislocirt. Damit hängt Hysterie und Sterilität zusammen.

Spontane Heilung, bezw. Lösung der Adhäsionen, kommt dann vor, wenn auf die Adhäsionen eine Zerrung ausgeübt wird. So löst sich z. B. nach Schluss eines Anus praeternaturalis der Darm völlig ab, so dass man später alle Därme bei einer eventuellen Laparotomie beweglich und die Fistelstelle am Darm überhaupt nicht mehr findet. Die Peristaltik hat allmählich den Darm abgezerrt. Am Uterus und an den Adnexen liegen die Verhältnisse zwar ungünstiger, doch können auch hier durch die Schwangerschaft, durch Massage oder spontan Adhäsionen verschwinden.

Behandlung.

Wie bei der Parametritis besteht die Prophylaxe der Perimetritis in sorgfältiger Antisepsis bei Geburten, Aborten und operativen Eingriffen am Uterus.

Eine acute Perimetritis, bezw. Pelveoperitonitis, sucht man zunächst durch Antiphlogose zu bekämpfen. Wie eine puerperale Perimetritis mit Eis und Opium behandelt wird, so verfährt man auch hier. Die einfache Opiumbehandlung — 2stündlich 8 bis 10 Tropfen Tinctura Thebaica ist die beste. Man hat bessere Resultate, wenn man fortwährend kleine Dosen Opium giebt, als wenn man nur seltene Morphiuminjectionen macht. Gerade die geringen, ununterbrochen gegebenen Opiumdosen wirken gut.

Bei der chronischen Perimetritis wendet man feuchtwarme Umschläge auf den Leib mit gutem Erfolge an.

Ausserdem sind Jodbepinselungen des Leibes, der Portio und des Scheidengewölbes oder die Einführung von Glycerin-Tampons mit Jodkali, Borsäure oder Ichthyol, überhaupt die S. 542 und 543 geschilderte Therapie zu empfehlen.

Bei der Perimetritis werden Soolbäder vielfach gebraucht. Und in der That ist eine längere Kur in einem der vielen Soolbäder Deutschlands oft das Einzige, was Erfolg hat. Derartige Bäder sind: Hall, Rothenfelde, Goczalkowitz, Salzschlirf, Kreuznach und Münster am Stein, Nauheim, Harzburg, Kösen, Sulza, Wittekind, Colberg, Oeynhausen, Pyrmont u. s. w. Vollbäder sind bei Perimetritis den Sitzbädern vorzuziehen, da das schwierige Aufstehen und das Zusammenpressen des Abdomens beim Sitzbad beschwerlich ist und Schmerzen hinterlässt. In schlimmen Fällen kann man den Heileffect dadurch vermehren, dass die Patientin protrahirte Bäder von $^1/_2$ bis 1 Stunde 27 bis 28° R. warm gebraucht. Danach ist es räthlich, 1 bis 2 Stunden zu Bett zu liegen.

Besteht gleichzeitig ein Cervicalkatarrh oder eine Erosion, so beginne man keinesfalls mit Aetzungen, so lange die Uterusbewegungen schmerzhaft sind. Der Katarrh verschwindet bei Soolbädern oft spontan. Nicht selten habe ich Patientinnen einfach dadurch von perimetritischen Schmerzen befreit, dass ich jede Exploration und Manipulation per vaginam auf einige Wochen untersagte. Man soll deshalb während einer Badekur die locale Behandlung aussetzen.

Die Eröffnung eines diagnosticirten Abscesses ist dann anzurathen, wenn der Abscess dem Messer leicht zugänglich ist. Ist die Haut geröthet, zeigt sich eine Gewebslücke, fühlt man Fluctuation, so eröffne man. Die Oeffnung muss nicht zu klein sein, damit der Abfluss gewährleistet ist. Punction ist zu widerrathen.

Die Höhle selbst muss sorgfältig mit einem Katheter à double courant ausgespült werden. Besondere Vorsicht ist bei sehr kachektischen Personen und grossen Abscessen nöthig, weil die Abscesswand nicht selten stark blutet. Ein starkes Drücken, ein zu starker Wasserdruck beim Ausspülen ist zu widerrathen. Bei monatelang bestehenden, sich gar nicht verändernden serösen Cysten des Douglas'schen Raumes mache man eine, mit der Längsachse der Scheide parallele Incision von etwa 4 cm Länge, dann vernähe man das stets verdickte Peritonäum mit der Scheidenwand, stopfe mit Jodoformgaze aus und spüle später bis zur Schliessung der Höhle reichlich aus. Unterlässt man dies, so heilt die Schnittwunde, die Flüssigkeit sammelt sich wieder an, und bald ist die Cyste wieder gefüllt vorhanden.

Bei der chronischen Perimetritis ist es nothwendig, das Allgemeinbefinden nicht über die locale Behandlung zu vergessen (vergl. S. 541).

D. Die Tuberkulose des Peritonäums[1].

Schon lange wusste man, dass bei allgemeiner Tuberkulose die verschiedensten Organe local erkranken können. Die Chirurgen lehrten uns ferner, dass es auch ohne allgemeine Tuberkulose eine „locale

[1] Hofmokl: Wiener med. Woch. 1887, 16. — Lukaszewicz: Diss. Dorpat 1881. — König: C. f. G. 1884, 6. — Hegar, Die Genitaltuberkulose des Weibes. Stuttgart 1886, Enke. — Elliot: Boston med. and. surg. Journal 1888, 492. — Iversen: Gyn. og obst. Meddel VII, 140. — Kümmell: Wiener med. Woch. 1888, 8. — Crooks: C. f. G. 1891, 99. — Kocks: C. f. G. 1891, 496. — Miller: ibid. 819. — Engström: ibid. 918. — Tscherning: ibid. 984. — Hector Treub: ibid. 935. — Trzbicky: Wiener med. Woch. 1888, 6. — Bumm: Verhandl. d. deutschen Ges. f. Gyn. 1893, p. 370. — Zweifel, Vorlesungen, p. 124.

Tuberkulose“ giebt, eine tuberkulöse Erkrankung, die local entsteht, local bleibt und ausheilen kann.

So giebt es tuberkulöse Geschwüre der Vulva, der Vagina, des Uterus, der Tuben und Ovarien. Auch eine isolirte, locale Tuberkulose des Peritonäums ist bekannt.

Es ist noch nicht festgestellt, wie die locale Genitaltuberkulose der Frau entsteht. Stammte sie von Tuberkelbacillen aus dem Semen, in dem Tuberkelbacillen nachgewiesen sind, so würde sie häufiger sein. Es wäre auch wunderbar, dass die männliche Harnröhre frei bliebe, während die weiblichen Schleimhäute erkrankten. Die Beobachtungen ergaben ebensoviel negative wie positive Beweise für die Uebertragbarkeit der Tuberkulose durch den Coitus. Jedenfalls kann die isolirte Bauchfelltuberkulose bei Fehlen jeder anderen tuberkulösen Erkrankung kaum durch den Coitus mit einem tuberkulösen Manne erklärt werden.

Sie wird wohl vom Darminhalt stammen. Lässt auch der gesunde Darm wohl nicht Bacillen passiren, so muss man doch nicht vergessen, dass gerade künstlich mit Kuhmilch ernährte Kinder oft an wiederholter Enteritis leiden. Bei der geringen Sorgfalt im Kochen, oder bei dem so gefährlichen Trinken roher oder kuhwarmer Milch wird auf diese Weise leicht die Infection entstehen. Ja, dieser Zusammenhang ist so plausibel, dass vielleicht sogar die Mehrzahl der allgemeinen Tuberkulosen sich als in der Art entstanden erklären lässt. Sodann ist es möglich, dass vom Nabel aus eine Infection mit Tuberkelbacillen in den ersten Lebenstagen eintritt. Andererseits kann die tuberkulöse Peritonitis eine Theilerscheinung allgemeiner Tuberkulose sein.

Bei dem Erkennen dieser eigenthümlichen Krankheit ist im Allgemeinen der umgekehrte Weg eingeschlagen wie gewöhnlich, d. h. wir haben erst eine Anzahl Fälle geheilt und sodann erst die Krankheit kennen gelernt und die theoretische Seite der Frage erörtert.

Die Bauchfelltuberkulose hat zweierlei Erscheinungsformen, deren Krankheitsbilder sehr verschieden sind. Doch kommen Uebergänge vor. In der einen Reihe von Fällen ist das am meisten in die Augen fallende Symptom der Ascites, in der zweiten Reihe die Tumorenbildung.

Oft findet man allein Ascites, keine anderweitigen Oedeme, kein Fieber, keine Tumoren. Die Patientinnen sehen anämisch aus, doch kann der Kräftezustand auch ein guter sein. Sind Herz- und Nierenkrankheiten, Thrombosen, Lebercirrhose oder andere Leberkrankheiten auszuschliessen, ist der Ascites das einzige Substrat der Erkrankung, so kann man auf Bauchfelltuberkulose schliessen, und zwar auch dann, wenn typisches Fieber nicht besteht, wenn in der Lunge Infiltrationen bezw. in den Sputis Bacillen nicht gefunden sind. Charakteristisch

ist oft, dass der Ascites exquisit einseitig, namentlich links sich befindet.

Beim Touchiren fühlt man öfter kleine Knötchen im Douglas'schen Raume. Indessen wird derselbe Befund auch bei Papillom des Ovariums und Metastasen auf dem Peritonäum nachgewiesen. Nur sind die Knollen und Knötchen bei Carcinom meist grösser, mehr zusammenhängend, zahlreicher, ungleichmässig, verschieden gross. Ich möchte mir aber nicht getrauen, immer die Differentialdiagnose vor der Entfernung des Ascites zu stellen.

Wird die Abdominalhöhle eröffnet, so sind unzählige Miliartuberkeln über das ganze Bauchfell, das parietale und viscerale, ausgestreut. Das Bauchfell ist dabei meist etwas verdickt, wie sulzig. Diese Hyperämie setzt sich auf die subperitonäalen Schichten fort, so dass man nicht selten schon die Bauchdecken auffallend venös hyperämisch und die unter dem Bauchfell liegenden Strata schwartig, verdickt und blutreich sulzig, ödematös findet.

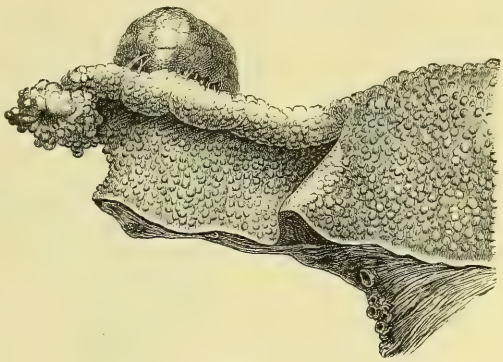

262

Tuberculosis peritonaei.

In anderen Fällen fehlt der Ascites, und es tritt mehr die Tumorenbildung, das Tuberkel-Conglomerat, in den Vordergrund. Das Netz rollt sich gleichsam auf und bildet feste Knollen in der Nabelgegend, oder es entsteht eine Platte, die wie eine dicke Cystenkapsel über den Därmen liegt. Auch das Mesenterium schrumpft und zerrt die Därme nach der Ansatzstelle hin. Dann verwachsen schliesslich die Därme miteinander, aus den Drüsen werden grosse, unregelmässige, im Innern verkäste Tumoren.

Auch kann man manchmal zwischen den Därmen Cysten mit Tuberkelbrei angefüllt, sogenannte verkäste Massen, herausdrücken.

Bei beiden Formen: der miliaren disseminirten und der mit Tumorenbildung einhergehenden Tuberkulose des Peritonäums sind zum Beweise des Charakters der Krankheit Tuberkelbacillen gefunden worden. Aber durchaus nicht immer ist es der Fall, so dass früher an multiple Lymphome gedacht wurde. Der Bau der kleinen Knötchen ist aber so exquisit der der Miliartuberkel, dass man auch ohne Bacillen den tuberkulösen Charakter anerkennen muss (Figur 263).

Sind viele Knollen entstanden und die Därme untereinander verwachsen, sind die Därme durch narbige Schrumpfung des Mesenteriums verzerrt und fixirt, so täuscht oft die allgemeine Tuberkulose des Peritonäums grosse unregelmässige Ovarialtumoren vor. Nur der Umstand, dass mitten in diesen „festen" Tumoren Darmton durch die Percussion nachgewiesen ist, sowie dass man bei Auscultation glucksende Darmgeräusche gerade in dem Tumor hört, lässt den

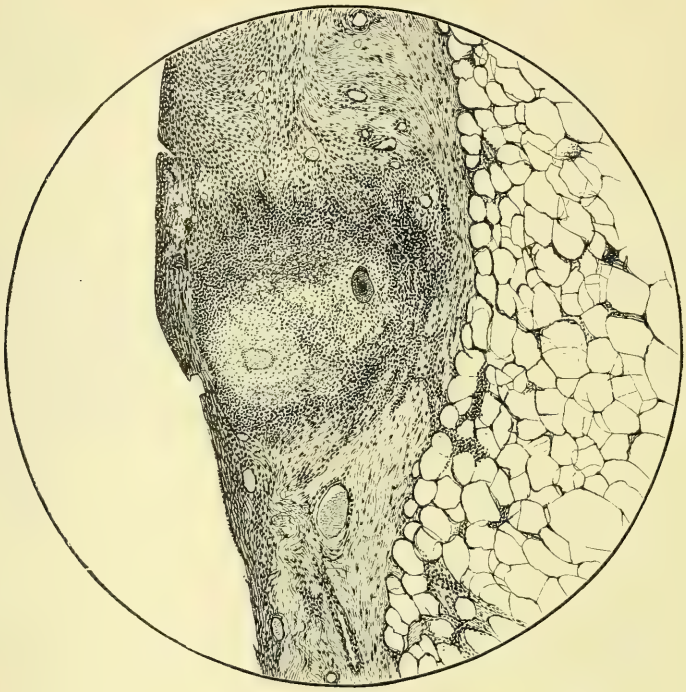

263

Tuberkelknoten aus dem Peritonäum.

Ovarientumor ausschliessen. Ist das Netz aber sehr dick, so wird überall der Schall gedämpft. Es ist in der That oft unmöglich, vor der Operation bezw. der mikroskopischen Untersuchung excidirter Partikel die Differentialdiagnose zwischen Krebs und Tuberkulose sicher zu stellen.

Es ist, wie oben erwähnt, festgestellt, dass die Tuberkulose des Peritonäums durch eine Operation — die Laparotomie — zur Heilung kommt. Und aus diesen Thatsachen entnehmen wir die Regel, bei jedem dunklen Ascites zu laparotomiren. Die Punction leistet durchaus nicht dasjenige, was das völlige Ablassen des Ascites durch La-

parotomie leistet. Vielleicht wird durch das Entfernen der Flüssigkeit aus dem Bauchfellraume die physiologische „Peritonäalverdauung" so angeregt, dass ihr nunmehr die kleinen Knötchen nicht mehr widerstehen und ebenfalls der Resorption anheimfallen. Oder mit dem Wegfall der Flüssigkeit fällt auch die Nährflüssigkeit für die Bacillen weg. Jedenfalls verschwinden die Knötchen, sich narbig zurückbildend, es wirkt also das Ablassen des Exsudates wie die Entleerung eines Abscesses (Bumm).

Die Fälle, wo eine zweifellose Peritonäaltuberkulose durch Laparotomie ausgeheilt ist, zählen schon nach Dutzenden. Ja, es sind selbst Fälle beschrieben, bei denen nach Laparotomie grössere tuberkulöse Netztumoren verschwunden sind. Ich selbst sah einen Fall heilen, bei dem grosse Massen verkästen Breies aus einer „Peritonäalcaverne" bei der Operation entleert wurden. Was die Technik anbelangt, so genügt in den meisten Fällen eine Incision von etwa 6 cm Länge. Narcose ist nicht nöthig. Die Schleich'sche Infiltrationsanästhesie ist gerade für solche Fälle ganz vortrefflich. Man erspart sich die Verantwortung, der decrepiden Patientin die Schädlichkeiten der Narcose. Der kleine Schnitt wird überhaupt nicht empfunden, so dass der Eingriff wirklich keine grössere Bedeutung, aber doch einen weit grösseren Erfolg hat als eine Punction mit dem Troicart. Nach Ablassen der Flüssigkeit wird die Bauchhöhle leergetupft. Dabei beobachtet man, dass das Peritonäum sofort wieder Flüssigkeit „exhalirt". Lässt man z. B. nach völliger Austrocknung im Douglas'schen Raume einen Tupfer stecken, und zieht ihn erst kurz vor dem Knüpfen wieder heraus, so ist er meist wieder voll Flüssigkeit. Deshalb ist gewiss ein Druckverband sehr am Platze. Auch regt man die Diurese durch Digitalis, Coffeïn, Diuretin einige Tage lang an.

Man beobachtet dabei, dass ein nach 6 bis 8 Tagen wieder gebildeter Ascites nunmehr verschwindet. Es tritt völlige Heilung ein, obwohl nach der Operation zunächst wieder Ascites nachzuweisen war.

Fünfzehntes Capitel.

Menstruation, Ovulation, Befruchtung, Sterilität.

A. Physiologie der Menstruation und Ovulation[1].

Im Alterthum glaubte man, der Körper des Weibes reinige sich bei der Menstruation von bestimmten Stoffen. Noch heute hat das Volk den Ausdruck „monatliche Reinigung" beibehalten. Diese Stoffe, eine Art Uebermaass von Kraft, seien dazu bestimmt, während der Schwangerschaft das Kind aufzubauen. Nach der Geburt diene die Lochialausscheidung zur Ausscheidung der Stoffe, die unter physiologischen Bedingungen im Körper nicht bleiben dürfen. Je mehr sich die Milchabsonderung ausbilde, um so mehr würde ein neuer Abzugscanal der fraglichen Stoffe gebildet, und sobald die Milchsecretion nachliesse, trete neuerdings wieder in der Menstruation eine anderweitige Ausscheidung jener Stoffe ein. Sobald der Circulus eine Störung erlitte, müsste der Organismus erkranken, oder wenn der Körper erkranke, sei Störung der geschilderten Verhältnisse ein Symptom. Wenn also plötzlich die Lochial- oder Milchausscheidung unterbrochen würde, so suchten die fraglichen Stoffe vergeblich einen Ausweg und „würfen", „versetzten" sich nach einem Organe, dem sie den erheblichsten Schaden zufügten. So war die puerperale Peritonitis eine Metastase der Lochien oder der Milch nach dem Peritonäum, die Puerperalpsychose eine Milchversetzung nach dem Ge-

[1] Krieger, Die Menstruation. Berlin 1869, Hirschwald. — Bischoff, Beweis der von der Begattung unabhängigen periodischen Reifung und Loslösung der Eier. Giessen 1844, Richter; Ztschr. f. ration. Med. IV, 1853. — Pflüger, Untersuchungen aus dem physiologischen Laboratorium zu Bonn. Berlin 1865, Hirschwald. — Börner, Wechseljahre der Frau. Stuttgart 1886, Enke. — Kisch, Das klimakterische Alter der Frauen. Stuttgart 1874, Enke; A. f. G. XII. — Gusserow: Samml. klin. Vortr. 81. — Fehling: A. f. G. XVII, 138. — Möricke: Z. f. G. VII. — Leopold: A. f. G. XI, XXI. — v. Kahlden: Beitr. z. Geb. u. Gyn. (Hegar's Festschr.) 1889. — Vallentin: Diss. Breslau 1885 (Menstruatio praecox). — Wyder: A. f. G. IX, XIII, XXVIII.

hirn u. s. w. Diese Ansichten herrschten ungefähr zweitausend Jahre. Sie hatten den grossen Vortheil, dass sie plausibel waren. Ein Vortheil, der zur Verbreitung einer Lehre oft mehr als Logik und Wahrheit beiträgt.

Zur Zeit der Krisenlehre nahm man an, die Menstruation sei eine Krise. Wie gewöhnlich die Krise am 7. Tage einträte, so träte die Menstruation nach 3 Mal 7 Tagen ein. 3 und 7 waren schon im Alterthum bedeutungsvolle heilige Zahlen.

Der grösste Schritt vorwärts war die Pflüger'sche Darstellung dieser Vorgänge. Pflüger gab folgende Erklärung des Vorganges: von der Pubertätszeit an reifen im Eierstocke die Follikel, das heisst die Follicularflüssigkeit nimmt allmählich zu. Beim Wachsen des Follikels werden die im Gewebe liegenden Nervenendigungen gereizt. Ist auch dieser Reiz unbedeutend, so ist er doch fortdauernd, und die Summe dieser kleinen Reize genügt schliesslich, um auf reflectorischem Wege eine arterielle Congestion der inneren weiblichen Genitalorgane zu bewirken. Diese Congestion hat zwei Folgen, die gleichzeitig in die Erscheinung treten: einmal die plötzliche Zunahme der Follikelflüssigkeit, welche zum Platzen und Freiwerden des Eies führt: die Ovulation, und zweitens die Hyperämie des Uterus, welche zum Platzen der feinen Schleimhautgefässe, zur Blutung führt: die Menstruation.

Wird das Ei befruchtet, so implantirt es sich in die durch die Menstruation verwundete Schleimhaut. Daher sei die Menstruation: der „Inoculationsschnitt der Natur".

Die Beweise für die Zusammengehörigkeit der Ovulation und Menstruation lagen auf der Hand.

Menstruation und Ovulation treten gleichzeitig ein und verschwinden gleichzeitig. Sobald die Menstruation sich zeigt, ist auch die Möglichkeit der Schwängerung gegeben, und sobald die Menstruation verschwindet, z. B. in der klimakterischen Periode, tritt keine Schwängerung mehr ein. Wird eine Frau schwanger, so hört mit der Menstruation die Ovulation auf, und erst mit dem Wiederbeginn der Menstruation beginnt die Möglichkeit der Conception. Werden beide Ovarien entfernt, so hört die Menstruation auf.

Seit durch zahlreiche Castrationen der Beweis geliefert ist, dass nach Entfernung der Ovarien die Menstruation aufhört, ist das Zusammengehören der Ovulation und Menstruation festgestellt. Es müssen alle Versuche, den Zusammenhang von Menstruation und Ovulation zu leugnen, als misslungen betrachtet werden. Durch neuere Untersuchungen ist es festgestellt, dass zwar Ovulation und Menstruation

zusammengehören, dass aber sowohl Menstruation ohne Ovulation als Ovulation ohne Menstruation vorkommt.

Die Schleimhaut verdickt sich allmählich durch eine seröse Durchtränkung des Stromas. Makroskopisch ist die Verdickung eine gleichmässige. Mikroskopisch findet man das Interglandulargewebe gequollen, mit ausgewanderten weissen, aber nicht mit rothen Blutkörperchen durchsetzt. Auch zwischen den Epithelien der Drüsen sieht man Leukocyten. Die Epithelien sind verdickt, vergrössert. Die Drüsen sind ebenfalls verdickt, erweitert, mehr geschlängelt, verlängert. In dem Interglandulargewebe, in den Drüsen und dem Oberflächenepithel sieht man Mitosen. Die Blutung erfolgt nur in den obersten Schichten. Es entstehen Blutlacunen, die das Epithel abheben und durchbrechen. Im Ganzen bleibt das Epithel erhalten. Stellenweise werden kleine Partien so abgelöst, dass man sie in dem Blute findet. In dem Epithel sieht man viele Fetttröpfchen. Dieses Fett stellt nicht verfettete, zu Grunde gehende Epithelien dar, sondern nur eine grössere Menge Fett, wie es zu allen Zeiten hier gefunden wird. Es fällt der Resorption anheim.

264
Menstruirende Uterusschleimhaut.
36 Stunden nach Eintreten der Menstruation.

Die abgehobenen Epithelstrecken legen sich wieder an, die Lücken regeneriren sich durch mitotische Vorgänge. Auch die Drüsen betheiligen sich bei der Regeneration, die höchst wahrscheinlich lange Zeit dauert. Ist nunmehr die Menstruation vorüber, so schwillt die Schleimhaut ab, und ist nach 14 Tagen — in der Zeit der Ebbe — am dünnsten. Dann reift sie wieder heran, um — zur Zeit der Fluth — den höchsten Schwellungsgrad mit der Blutung zu erreichen.

Wie sich die Zeit der grössten Schwellung durch die Blutung markirt, so markirt sich oft die Zeit der grössten Abschwellung durch etwas Fluor und Schmerzen; Intermenstrualschmerz.

Die Pflüger'sche Lehre ist bis auf einen Punkt allgemein angenommen. Dieser eine Punkt betrifft das Eintreten der Schwanger-

schaft. Man nimmt nach Sigismund, Ahlfeld u. A. an, dass das Eintreten der Menstruation das Zugrundegehen der Eier beweist, und dass, falls das Ei befruchtet ist, die Menstruation ausbleibt. Demnach ist die Menstruation nicht der Inoculationsschnitt der Natur, sondern der Beweis für das Nichteintreten der Befruchtung eines Eies.

Die Menstruation beginnt im 12. bis 17. Lebensjahre, in heissen Klimaten eher (8. bis 12. Lebensjahr). Die Intervalle sind verschieden, meist 21 bis 28 Tage. Ist die Menstruation ganz regelmässig und schmerzlos, so kennen die Frauen den Typus oft selbst nicht. Sitzende Lebensweise, Anregung des Geistes, geistige Frühreife bewirken ein zeitigeres Eintreten der Menstruation. Im Allgemeinen sind deshalb die Bewohnerinnen der Städte und besonders intelligente Kinder zeitiger menstruirt, als die des Landes. Das Eintreten der Menstruation bezeichnet die Geschlechtsreife, Fortpflanzungsfähigkeit: die Pubertät des Individuums. Der Pubertätsbeginn ist beim weiblichen, wie beim männlichen Geschlecht, mit allgemeinen Veränderungen des Körpers und des Geistes verbunden. Die Menstruation verschwindet in der zweiten Hälfte des 5. und den ersten Jahren des 6. Decenniums. Man nennt diese Zeit die klimakterische Periode oder auch Klimax. Das Aufhören selbst bezeichnet man als das Eintreten der Menopause. Im Allgemeinen hört die Menstruation bei Jungfrauen eher auf als bei Frauen. Findet nach dem 40. Lebensjahre noch eine Geburt statt, so dauert auch die Menstruation länger. Sind pathologische Veränderungen, z. B. Polypen, Myome, chronische Metritis, Schleimhauterkrankungen, welche an sich zur Menorrhagie führen, vorhanden, so dauert unter ihrem Einflusse die Menstruation oft sehr lange, und verschwindet plötzlich und völlig mit der Beseitigung jener Veränderungen. Doch sind auch Fälle von längerer Dauer bis zum 60. Lebensjahre beschrieben. Diese sind nur mit Reserve zu glauben, da zufällige Blutungen, z. B. bei Herzfehlern, Nierenleiden u. s. w., oft falsch gedeutet werden. Sicher sind sie dann, wenn noch (im 58. Jahre) Conception eintritt.

Die populären Ausdrücke für die Menstruation sind: monatliche Reinigung, das Monatliche, die Regeln oder die Regel, die Periode, das Unwohlsein, das Blut haben u. s. w.

Nach der klimakterischen Periode beginnen die weiblichen Geschlechtsorgane sich „senil zu involviren“. Die Vulva wird kleiner, fettloser, die Scheide wird eng, glattwandig, unelastisch, hart. Mikroskopisch werden namentlich im Scheidengewölbe die Epitheldecken dünner, die Papillen niedriger, flachen sich ab, verlaufen mehr wellenförmig. Die Muscularis ist ebenfalls verdünnt, nicht mehr so gefässreich als früher. Die Portio vaginalis uteri verschwindet allmählich

vollständig, so dass die Scheide oben glatt endigt und an dem Ende sich ein Loch, der Muttermund, befindet. Der Uterus verkleinert sich so erheblich, dass er öfter bis zu einer Grösse von 5 cm Länge schrumpft. Er wird schlaff, dünnwandig. Die Drüsen der Schleimhaut verschwinden allmählich, nur kleine Cysten bleiben hier und da übrig. Die Epithelien verlieren die Cilien, oft findet man an Stelle der epithelbedeckten Schleimhaut eine Art Granulationsgewebe, das dünnen Eiter abscheidet. Wo die Wände eng aneinander liegen, entstehen Verwachsungen, so namentlich am inneren Muttermunde. Dann kann oberhalb Secret stagniren, so dass eine senile Pyometra bei Atresie des inneren Muttermundes die Folge ist. Dergleichen Pyometren machen keine Symptome und werden oft zufällig bei Sectionen gefunden. Die Ovarien werden kleiner und derber, doch findet man in ihnen noch Follikel, kleine Cysten, aus Follikeln entstanden, und fibromartige Bindegewebsanhäufungen auf Corpora lutea zurückzubeziehen. An der Oberfläche lassen sich stets die Narben noch sehen.

Eine Schrumpfung geht das ganze Pelveoperitonäum ein, so dass auch die Uterusligamente kürzer, die Excavationen flacher und enger werden. Auch gesenkte und vorgefallene Scheiden und Uteri schrumpfen, weshalb eine Pessarbehandlung im Greisenalter wegen Enge und Mangel an Elasticität der Scheide unmöglich wird.

B. Diätetik der Menstruation.

Während der Menstruation, namentlich zur Zeit des Eintritts, soll sich eine Frau möglichst schonen: also sind Tanzen, Fahren, Reiten, vieles Gehen, Coitus, Nähmaschinennähen, Schlittschuhlaufen, überhaupt alle Anstrengungen und Aufregungen zu vermeiden. Zeigt die Menstruation irgend eine Abnormität, z. B. Schmerzen oder zu starke Blutung, so ist Ruhe bezw. horizontale Lage die erste Bedingung einer rationellen Behandlung. Auch muss bei chronischer Obstruction vor der Zeit der Menstruation durch milde Eccoprotica bezw. Klysmata der Koth weggeschafft werden.

Das aus den Genitalien fliessende, zwischen die Haare gelangende Blut verfault. Es nimmt, mit den Secreten der Talg- und der Schweissdrüsen vermischt, einen eigenthümlichen scharfen Geruch an. Die Haut wird gereizt, so dass namentlich im Sommer am 3. oder 4. Tage Erethym bei dicken Frauen eintritt. Bei Seitenlage der Frau liegt der Uterus tiefer, der Introitus vaginae höher. Es kann also verfaultes Blut von aussen oben nach unten innen fliessen. Fäulniss kann sich fortsetzen. Wie die äussere Haut wird die innere von den Fäulnissproducten gereizt. Eitriger Fluor entsteht. Es ist dies selbst bei vor-

handenem Hymen möglich. Demnach bestehen bei Unsauberkeit Gefahren, und es ist dringend zu rathen, bei der Menstruation die äusseren Genitalien sauber zu halten.

Leider ist es ein weitverbreiteter Irrthum, dass eine Reinigung durch Waschen während der Menstruation schade. Einen schädlichen Einfluss davon habe ich noch nie gesehen. Ausspülungen bei der normalen Menstruation sind unnöthig, auch den Frauen nicht angenehm. Ich habe einige Fälle gesehen, wo bei sehr starkem Wasserdruck ein plötzlicher peritonäaler Schmerz eintrat. Sicher war bei dem schlaffen und weiten menstruellen Uterus das Wasser in den Uterus, ihn stark dehnend, oder sogar durch die Tuben in die Peritonäalhöhle geflossen. Da man nicht sicher ist, dass Vorsicht angewendet wird, so verordne man nur laue Waschungen, die jedenfalls der Reinlichkeit genügen.

Sehr zu empfehlen sind die sogenannten Menstruationsbinden. Ein Gazeschlauch von 3 bis 4 cm Durchmesser wird voll Wundwatte gestopft und nach Art einer T-Binde zwischen den Beinen befestigt. Früh und Abends, bei sehr starker Menstruation öfter, wird der Schlauch gewechselt, der alte wird sofort verbrannt.

C. Pathologie der Menstruation.

Menstruatio praecox.

Selten beginnt die Menstruation schon im 2. bis 10. Lebensjahre; M. praecox. In diesen Fällen zeigt das Kind schon Verhältnisse, wie bei der Geschlechtsreife, d. h. sowohl körperlich: Schamhaare sind vorhanden, die Brüste sind schon ausgebildet, als auch geistig: Neigung zum anderen Geschlecht, häufig Onanie, sind beobachtet. Nicht selten werden solche Mädchen schwer hysterisch, geisteskrank und sterben jung. Man hat also die Menstruatio praecox als eine schwere Affection zu betrachten.

Menstruatio serotina.

Bei schwächlichen in der Entwickelung zurückgebliebenen Mädchen zeigt sich die Menstruation mitunter erst im 3. Decennium. Nach einer Statistik, die ich machen liess, tritt überhaupt bei engen Becken die Menstruation etwas verspätet ein. Eine Kräftigung des Organismus im Allgemeinen muss das Hauptziel der Therapie sein, nicht etwa ein directes Hervorrufen der Menstruation. Die Laien nehmen dagegen häufig an, dass das Ausbleiben der Menstruation der Grund der Körperschwäche sei und behandeln also falsch mit Hausmitteln.

Ich habe aber auch einige Fälle beobachtet, bei denen Körper und Geist in gleicher Weise zurückgeblieben waren, ohne dass die inneren Genitalien Zeichen von rudimentärer Ausbildung darboten. Idiotische Mädchen, mit stark allgemein verengten Becken, haben oft normale Menstruation. Gerade solche widerstandsunfähige Personen sind oft Objecte eines Stuprum. Nicht wenige Kaiserschnitte sind bei derartigen Cretinen gemacht. Andererseits kommt bei grossen Individuen mitunter ein infantiler oder fötaler Uterus, ja ein völliger Defect der inneren Genitalien vor.

Demnach geht oft die Entwickelung der weiblichen Geschlechtsorgane unabhängig von der Körperentwicklung im Allgemeinen vor sich.

Vicariirende Menstruation.

Erfolgt die regelmässige Blutung nicht aus dem Uterus, sondern aus anderen Organen, z. B. Lunge, Lippen, Nase, Darm, granulirenden Unterschenkelgeschwüren, Hautteleangiektasien u. s. w., so spricht man von Xenomenie oder vicariirender Menstruation.

Es giebt viele etwas anekdotenhafte Beschreibungen. Täuschungen sind gewiss leicht möglich. Einerseits kann z. B. in Folge der durch starkes Nasenbluten eintretenden Anämie die Menstruation wegbleiben. Andererseits besteht Amenorrhoe, und zufällig z. B. bei Phthise kommt es zu Lungenblutungen.

Sichere Fälle sind aber beschrieben, so wurde z. B. ein Mädchen photographirt zur Zeit der vicariirenden Menstruation aus den Lippen und zur intermenstruellen Zeit. In der ersten Zeit waren die Lippen dick gewulstet, so dass der auffallende Unterschied gar nicht zu leugnen ist.

Ob solche Fälle jahrzehntelang beobachtet sind, ist mir nicht bekannt.

Andeutungsweise kommt eine „Wirkung in die Ferne“ bei der Menstruation vor. So giebt es Mädchen, die regelmässig bei der Menstruation eine Herpeseruption auf den Lippen bekommen. Auch sah ich durch die Messung nachzuweisende Anschwellungen der Extremitäten während der Menstruation und Aehnliches.

Amenorrhoe.

Fehlt die Menstruation ohne nachweisbare Ursache, z. B. Zerstörung der Ovarien durch Neoplasmen, Kachexie, Alter, Schwangerschaft, so handelt es sich um Amenorrhoe. Es besteht also z. B. in einem Falle Amenorrhoe, bis eventuell im 25. Lebensjahre die M. serotina eintritt. Oder es entsteht Amenorrhoe, wenn die vor-

handen gewesene Menstruation schon im 3. Jahrzehnt definitiv ausbleibt. Jedesmal sind die Genitalorgane genau zu untersuchen, ob nicht etwa eine mangelhafte Bildung der Genitalorgane vorliegt (vergl. S. 161). Zwar kommen ohne jeden nachweisbaren Grund Fälle absoluter Amenorrhoe vor, bei denen das Allgemeinbefinden ein normales ist, aber man muss doch misstrauisch sein. Wenn sterile Frauen mit völlig infantilem, kleinem Uterus behaupten, als Mädchen regelmässig menstruirt gewesen zu sein, in der Ehe aber nicht mehr, so liegt wohl absichtliche Täuschung vor. Sie wollen nicht unredlich erscheinen, was doch sicher der Fall wäre, wenn sie wissentlich, ohne je menstruirt gewesen zu sein, in die Ehe eingetreten wären.

Man sieht wunderbare Fälle, wo bei völlig normal grossem Uterus, bei tastbaren Ovarien und normalem, kräftigem Körperbau die Amenorrhoe unheilbar besteht.

Eine acquirirte Amenorrhoe ist häufig die Folge einer durch zu langes Stillen hervorgerufenen hochgradigen Anämie, namentlich bei sehr jungen Müttern (vergl. Capitel VII, S. 192). Dabei sei man sehr vorsichtig mit dem Sondiren. In diesen Fällen besteht oft eine vorzeitige senile Involution des Uterus mit sehr mürbem Parenchym des Organs. Durchstossungen sind sehr leicht zu machen, selbst ohne erhebliche Kraftanstrengung. Da derartige Frauen später concipiren und gebären können, so ist also „Heilung“ möglich.

Auch nach schweren Krankheiten, nach sehr grossen Blutverlusten bei Geburten und bei sehr jungen Müttern bleibt manchmal monatelang die Menstruation aus. Man muss darin ein Heilbestreben der Natur erblicken, bezw. annehmen, dass bei der allgemeinen Schwäche die Congestion zu den Genitalien sehr gering ist. Indessen ist nicht gesagt, dass dabei die Ovulation fehlt. Ich kannte eine Frau, die 8 Kinder hintereinander geboren hatte, ohne in der Ehe je menstruirt gewesen zu sein. Sie kam, als im 9. Jahre der Ehe die Menstruation wieder eintrat, voll Entsetzen wegen der Blutung in die Sprechstunde, weil sie meinte, in der Ehe träte überhaupt niemals wieder die Menstruation ein.

Am wunderbarsten sind die Fälle, bei denen ohne irgend eine fassbare Ursache bei ganz gesunden Frauen ohne irgend welche Symptome die Menstruation definitiv schon in den dreissiger Jahren wegbleibt oder auch ganz minimal wird, so dass sie jahrelang nur stets wenige Stunden andauert. Meistens betreffen diese Fälle Frauen von anämischem, gracilem Typus. Eine Ovarialkrankheit, z. B. ein Ovarialhämatom, kann den Grund abgeben.

Behandlung der Amenorrhoe.

Sind die Genitalien normal, so behandelt man zunächst „allgemein“, d. h. man behandelt die Chlorose[1] mit Eisen und passender Diät.

Gern verbindet man mit dem Eisen Abführmittel, Tonica und Pepsin, z. B. in den beliebten Pil. aloët. ferrat., täglich 2 bis 4 Stück. Vielgebraucht sind die Blaud'schen Pillen: Ferri sulf., Kali carbon. ãa 30,0, Tragacanth. q. s. und f. pil. 200 D. S., täglich 5 bis 15 Pillen. Ferner das Ferrum reductum, in kleinen Dosen, verbunden mit Chinin, Rheum. Gern gebe ich folgendes leicht verdauliches Eisenpräparat. In 100 g Wasser wird eine Messerspitze Natron bicarbonicum gelöst. In diese Lösung tropft man 2 bis 4 Tropfen Liquor ferri sesquichlorati. Es entsteht sofort eine feinflockige Suspension von Eisenoxydhydrat. Die Lösung ist ganz geschmacklos und wird besser, als irgend ein anderes Eisenpräparat vertragen. Empfohlen ist bei Amenorrhoe Kalium permanganicum 10 g zu 100 Pillen, täglich 2 bis 3 Pillen. Ausser den genannten giebt es noch Dutzende von Präparaten und Brunnen, die alljährlich in neuer Zusammensetzung angepriesen werden. Jedenfalls muss der Arzt controliren, ob ein Präparat individuell vertragen wird, und im anderen Falle sofort mit dem Mittel wechseln.

Ich lasse principiell bei Eisengebrauch Salzsäure und Pepsin mitgebrauchen, 5,0 Pepsin, 2 Acid. muriat., 200 Aqua. Täglich 3 bis 4 Esslöffel. Sehr oft vertragen Patientinnen das Eisen erst dann, wenn Pepsin gleichzeitig genommen wird. Dem „Säurebedürfniss“ der Chlorotischen ist nachzugeben, auch muss man ein Eisenpräparat wählen, bei dem jede Nahrung vertragen wird. Die alte schematische Vorschrift, Säure, Obst u. dergl. bei dem Eisengebrauch zu meiden, wirkt oft sehr verderblich. Die reizlose Diät schädigt mehr als das Eisen nützt.

Beliebt sind auch abführende Brunnen, die Eisen enthalten, z. B. Marienbad, Elster, Franzensbad, Kissingen, Homburg u. s. w. Bei Anwendung der reinen Eisenwässer in Pyrmont, St. Moritz, Driburg, Schwalbach, des Levicowassers u. s. w. muss oft wieder aus-

[1] Popp, Untersuchungen über die Beschaffenheit des menschlichen Blutes in verschiedenen Krankheiten. Leipzig 1845, O. Wigand. — Rokitansky, Lehrbuch der pathologischen Anatomie II, p. 377. Wien 1856, Braumüller. — Sée, Du sang et des anémies. Paris 1866. — Griesinger: Archiv d. Heilkd. 1866. — Hayem: Gaz. des hôp. 1876, No. 146; Volkmann's Vortr. 100. — Quincke: Virchow's A. LIV, 537. — H. Müller, Die progressive perniciöse Anämie. Zürich 1877, Schmidt. — Virchow: Beitr. d. Ges. f. Geb. Berlin I, 1872. — Friese: Berliner klin. Woch. 1877, No. 29. — Gusserow: A. f. G. II. — Willocks: Lancet 1881.

gesetzt werden, da der Brunnen Verstopfung und Magendrücken macht.

Von den Bädern haben die kohlensäurereichen Eisen- bezw. Stahlbäder auf Appetit und Allgemeinbefinden guten Einfluss. Auch Seebäder und Gebirgsluft werden angewendet, doch ist es unberechenbar, was der betreffenden Kranken zuträglicher ist. Jedenfalls ist die Hautpflege wichtig. Es sind deshalb wöchentlich 2 bis 3 Sodabäder (1 kg zu einem Bad) zu verordnen, ferner: frische Luft, wenig geistige aber mässige körperliche Anstrengung, mehr „Spazierensitzen" als viel Spazierengehen. Etwas reizende Diät. Gütige, nachsichtige Behandlung und Berücksichtigung der instinctiv eintretenden Bedürfnisse, z. B. nach Schlaf, sauren Speisen u. s. w. ist nothwendig.

Sehr zu widerrathen ist bei chlorotischen amenorrhoischen Mädchen der Versuch, durch Senna, Aloë, heisse Fussbäder mit Senf, heisse Sitz- und Vollbäder u. s. w. die Menstruation hervorzurufen. Die Amenorrhoe ist hier im Gegentheil vortheilhaft. Eine reichliche Menstruation ist bei Chlorose ungünstiger.

Bei sehr fetten oder anämischen Frauen ist „Marienbad" am Platze, sei es, dass der Brunnen unter Anordnung eines guten Regimes zu Haus, sei es, dass er, was gewiss besser ist, an Ort und Stelle getrunken wird.

Markirt sich bei einer sonst gesunden nicht anämischen Frau die „Menstruation", ohne dass es zur Blutung kommt, durch Uebelbefinden, Kopfschmerzen, Hitzgefühl etc., so macht man gerade zu dieser Zeit Blutentziehungen aus der Portio.

Ein vortreffliches Mittel ist auch allgemeine Massage, namentlich kräftige Massage der Ober- und Unterschenkel im Bade durch eine geübte Masseuse. Auch elektrische Bäder helfen manchmal.

Bei acquirirter Amenorrhoe wendete ich mit Erfolg den inducirten Strom mit der bipolaren Sonde im Cavum uteri an. Danach sah ich einige Male die ausbleibende Menstruation sofort, und dann auch regelmässig, andauernd, eintreten.

Menorrhagie.

Eine zu reichliche Menstruation, mag sie idiopathisch sein, von constitutionellen Krankheiten oder von pathologischen Veränderungen des Uterus abhängen, heisst Menorrhagie zum Unterschied von Metrorrhagie, unter welchem Sammelbegriff man alle Blutungen aus der Gebärmutter zusammenfasst.

Das physiologische Quantum des bei der Menstruation ergossenen Blutes zu bestimmen, ist unmöglich, da es grosse individuelle Verschiedenheiten giebt. Deshalb ist allein die Rückwirkung auf das

Allgemeinbefinden und die zu lange Dauer — über fünf Tage — entscheidend.

Zunächst ist manchmal bei jungen Mädchen die Menstruation in der Zeit des Eintretens stark und namentlich andauernd. Man kann diese Menorrhagie nicht ein Symptom der Chlorose nennen, denn bei Chlorose ist die Regel eine Abnahme oder ein Aufhören der Blutung. Gerade bei sehr kräftigen, grossen, schnell gewachsenen Mädchen sieht man diese hartnäckigen Blutungen öfter als bei kleinen und elenden Mädchen. Freilich tritt blasse Gesichtsfarbe als Folge der Blutung bald ein. In vielen Fällen konnte ich geistige Ueberanstrengung (Vorbereitung zu Examen u. ähnl.), ebenso wie Erkältungen bei der Menstruation, körperliche Ueberanstrengung, Onanie u. dergl. nachweisen. Auch bei Masern, Scharlachfieber, Cholera, Typhus oder Gelenkrheumatismus, Herzfehlern kommen mitunter die schwersten Blutungen vor. Ich habe selbst eine 15jährige Patientin an einer Blutung bei Scharlachfieber verloren.

Dass eine Frau durch Menorrhagie verbluten und sterben kann, ist gewiss selten, kommt aber sicher vor. Ich sah selbst solche Fälle, wo keine Therapie genutzt hatte, und der Kräftezustand eine Operation nicht mehr gestattete.

Ferner kommt Menorrhagie bei Frauen in der Blüthe des Geschlechtslebens vor. Es handelt sich um Frauen, die viel Kinder schnell nach einander geboren oder oft abortirten. Sehr wichtig ist auch ein Uebermaass im Coitiren. Gerade sehr geschlechtslustige Frauen leiden an ganz enormen Blutungen bei der Menstruation, an so heftigen Blutungen, dass die Zeit der Schwangerschaft eher eine Erholung ist. Abort tritt leicht ein. Untersucht man, so findet man einen beweglichen, nicht verdickten, eher dünnwandigen, schlaffen, langen, leicht dilatabeln Uterus. An der Portio sind höchstens viel Ovula Nabothi oder auch Erosionen. Normales glasiges Secret ist auffallend reichlich vorhanden. Die Erosionen sind ätiologisch wichtig. Ihre Heilung bringt oft Besserung. Die Ovarien sind etwas vergrössert. Die beliebte Auskratzungsmethode hat keinen Erfolg; die Curette entfernt die Schleimhaut, die natürlich wieder wächst und wieder blutet.

Eine andere Art der Menorrhagie sind die sogenannten klimakterischen Blutungen. Sie können, ohne irgend ein anatomisches Substrat so stark werden und bis in die Mitte der fünfziger, wenn auch zuletzt unregelmässig, andauern, dass man Carcinom oder Polypen vermuthet. Der Uterus ist aber klein, wenigstens nicht über das Normale vergrössert. Die höchsten Grade der Anämie werden in diesen Fällen erreicht. Obwohl das Fettpolster oft unverändert bleibt, werden die Frauen doch sehr elend. Die Herztöne sind auffallend dumpf

und unrein. Die Patientinnen sind kurzathmig und zu jeder Anstrengung unfähig.

Nicht zu vergessen ist, dass die Menorrhagien auch auf constitutioneller Basis beruhen können. So giebt es bei Schnürleber, Leberanschoppung, abdomineller Plethora, chronischem Icterus bei Gallensteinen, Menorrhagien, die nach Regelung des Stuhlgangs bezw. nach einer Franzensbader Kur verschwinden.

Auch bei Morbus Brightii und Herzfehlern treten mitunter permanente Uterusblutungen ein, die trotz vorübergehender Heilung durch zweckentsprechende Therapie immer wiederkehren.

Behandlung der Menorrhagie.

Die Behandlung ist bei den verschiedenen Formen eine verschiedene. Bei jungen Mädchen, bei denen die vaginale Exploration unterbleiben muss, verordnet man zunächst absolute, auch geistige Ruhe, während der Menstruation, kühle Getränke, Abstinenz von Spirituosen, Kaffee u. s. w., Regelung des Stuhlgangs. Ausserdem wendet man die allgemeine Behandlung der Anämie und Chlorose an (S. 574). Gerade für diese Fälle haben wir im Extractum fluidum Hydrastis canadensis ein gutes Mittel. Hilft es auch nicht stets, so beobachtet man doch oft augenscheinliches Nachlassen der Blutung nach 2- bis 3wöchentlichem Gebrauch. Lässt man das Mittel weg, so tritt — als Probe für die Nützlichkeit der Therapie — die Blutung wieder ein. Auch Dysmenorrhoe verschwindet oft bei Gebrauch von Hydrastis. Ausserdem wendet man Secale und die Präparate desselben an. Namentlich das frische Secale (Juli bis Januar) wirkt gut. Man giebt Secale am besten in Pillen (5 g zu 60 Pillen) und lässt täglich 4 bis 10 Pillen gebrauchen. Innerlich ist das Ergotinum Denzel nach meinen Beobachtungen das verlässlichste Präparat (3 g zu 150 Wasser täglich 6 bis 8 Esslöffel).

Auch folgendes Secaledecoct wirkt gut: Secalis cornuti recent. pulv. 10,0, Alkohol 10,0, Acidi sulfur. 2,5, Aquae 400,0. Coque ad. reman. 200,0, ne cola, adde Ergotini Denzel 3,0, Syrup. Cinnam. 25,0 M. D. S. umgeschüttelt, täglich 3 Mal 2 Esslöffel.

Nach dieser Vorschrift stellt Dr. Denzel (Tübingen) eine „Tinctura haemostyptica“ her, die ebenfalls gut wirkt und namentlich vom Magen sehr gut vertragen wird. Man lässt täglich 1 bis 3 Esslöffel prophylaktisch und auch während der Periode gebrauchen.

Das Extractum fluidum Gossypii, 3 Mal täglich 1 Theelöffel, wirkt, während der protrahirten und starken Menstruation gegeben, oft sehr gut. Da alle diese Mittel keine schädliche Nebenwirkung haben, so wird man reichlichen Gebrauch davon machen können. Man ver-

bindet auch Extractum Hydrastis, Gossypii und Ergotin. 20,0 ana der flüssigen Extracte werden im Vacuum inspissirt und mit 5 g Ergotin zu 100 Pillen verarbeitet. Davon sind täglich 6 bis 10 (!) Pillen zu gebrauchen. Ferner nützt oft Stypticin 0,05 4 bis 5 Mal täglich ganz vortrefflich während der Menstruation. Man giebt am besten 0,1 Ergotin 2 Mal täglich 8 Tage lang vor der Menstruation und 0,05 Stypticin 5 Mal täglich während der Blutung. Auch kalte Abreibungen und Seebäder sind von Erfolg. Der Hautreiz hat guten Einfluss.

Leider aber kommen, wenn auch selten, Fälle bei sehr jungen Mädchen vor, bei denen man mit dieser Behandlung nicht auskommt. Es bleibt nichts anderes übrig, als nach Erschöpfung aller Methoden zu „operiren". Dauern die Blutungen monatelang an, kommt die Patientin immer mehr herunter, so muss man schliesslich local behandeln. Wegen der Schmerzen, der psychischen Erregung und der technischen Schwierigkeiten bei unentwickelten Geschlechtsorganen chloroformire ich principiell in solchen Fällen. Ohne Narcose würde man nicht so schonend und nicht so vollständig den Zweck erreichen. Es ist aber dringend zu wünschen, in einer Sitzung fertig zu werden und nicht etwa wiederholt in den kindlichen, engen Genitalien zu manipuliren.

Man kratzt nach rapider Erweiterung den Uterus aus, dabei meist bemerkend, dass eine starke Wulstung der Schleimhaut in diesen Fällen nicht vorhanden ist. Hierauf wird mit Acidum fluidum carbolicum ausgeätzt. Diese Therapie kann ich bei sehr jungen Mädchen dringend empfehlen. Sie ist das ultimum refugium.

Bei den Fällen von Erschlaffung des Uterus bei Multiparen kann man leichter local behandeln. Nur darf man nicht hoffen, schnell fertig zu werden. Die Auskratzung selbst mit einer nachfolgenden Ausätzung hat oft gar keinen Erfolg, im Gegentheil bewirkt die Reizung des Uterus erst recht starke Menstruationen.

Dagegen wirken Glycerin-Tampons günstig. Man lässt die Schleimhaut des Uterus ganz in Ruhe und legt täglich 1 Mal Abends einen Glycerin-Bor-Alauntampon (Glycerin 200, Alaun 10, Borsäure 20) oder Ichthyoltampon 10 : 100 ein. Früh wird der Tampon entfernt, eine sehr heisse Ausspülung (33 bis 36°) hintereinander 4 bis 6 l, wird gemacht. Innerlich grosse Dosen der erwähnten Secalepräparate.

Erosionen, Ovula Nabothi und grosse Einrisse sind zu beseitigen.

Auch eine Stichelung der Portio einige Tage vor dem Eintritt der Menstruation hat öfters guten Erfolg. Die nächste Menstruation verläuft bei abgeschwollenem Uterus und ist deshalb nicht so stark als bei stark hyperämischem Organe.

Manchmal wirkt specifisch die Apostoli'sche Methode der elektrischen Ausätzung mit der Kohlenelektrode. Ich möchte aber davor

warnen, ohne genaueste Untersuchung des Cavum uteri mit dieser Behandlung zu beginnen. Ich habe wiederholt grössere Schleimpolypen bei Frauen aus dem Cavum uteri entfernt, die wochenlang erfolglos „elektrisch" behandelt wurden.

Um eine klimakterische Blutung direct zum Aufhören zu bringen, ist das beste Mittel eine Liquor ferri-Injection in das Cavum uteri. Mit der Braun'schen Spritze (S. 219) macht man während der Menstruation 2 oder 3 Mal eine Injection von reinem Liquor ferri. Allerdings muss man bei der nächsten Menstruation die Liquor ferri-Injection wiederholen. Innerlich wirkt Extractum Gossypii gut.

Nach meinen Erfahrungen feiert die Atmocausis gerade in diesen Fällen ihren Triumph, während sie bei Geschwülsten sehr im Stiche lässt.

Handelt es sich um Menorrhagien in Folge constitutioneller Krankheiten, so müssen diese behandelt werden.

Im schlimmsten Falle darf auch die Totalexstirpation des Uterus gemacht werden. Ich habe sie auf diese Indication hin nur 3 Mal ausgeführt. Der Uterus war gross, hatte eine atrophische Schleimhaut, die Höhle war weit. Das Uterusparenchym weiss, blutleer, etwas ödematös mit stark dilatirten Gefässen.

Ich habe in einem Fall absichtlich die Ovarien bei einer Frau von 30 Jahren zurückgelassen. Die Patientin befindet sich seit 4 Jahren ganz vortrefflich.

Dysmenorrhoe.

In alten Zeiten setzte man zur näheren Bezeichnung der Dysmenorrhoe erklärende Adjectiva hinzu, wie D. spasmodica: Verlauf der Menstruation mit Krampf- oder Kolikanfällen, D. inflammatoria: mit Entzündungserscheinungen, D. congestiva: mit bedeutendem Blutverlust bei Plethora, D. nervina und paradoxa: bei Unmöglichkeit einer handgreiflichen Erklärung, D. membranacea: bei schmerzhaftem Abgange von Häuten, D. ovarica: bei Oophoritis.

Eine Erklärung der Dysmenorrhoe, plausibel und blendend, aber doch unrichtig, gab Marion Sims. Sein Satz: Nulla dysmenorrhoea nisi obstructiva wurde eine Zeit lang nicht nur für die Erklärung, sondern auch für die Therapie das Leitmotiv. Nach Marion Sims machte die Knickung an dem inneren Muttermunde, die von ihm für pathologisch erklärte physiologische Anteflexio eine enge Stelle des Canals. Engigkeit konnte auch durch einen angeborenen, engen Muttermund, durch einen im Cervix liegenden, bei der Menstruationscongestion anschwellenden Schleimpolypen oder Aehnliches verursacht werden.

Würde nun Blut in den Uterus ergossen, so könne es nicht heraus, dadurch entständen Wehen bezw. schmerzhafte Uteruscontractionen: das sei die Dysmenorrhoe. Als einen Beweis für die Richtigkeit dieser Behauptung nahm man folgendes an: Wird sondirt vor der Menstruation, so ist oft die Menstruation schmerzfrei, kommt der Blutfluss in Gang, so hören ebenfalls die Schmerzen auf. Nach einer Laminariadilatation und nach Geburten tritt die Dysmenorrhoe meistentheils nicht wieder ein. Dass Verschluss des inneren Muttermundes, und also Retention der Secrete heftige Koliken machen könne, zeigten die Fälle, wo in Folge von Fremdkörpern Uteruskoliken eintraten oder wo nach Aufschneiden des Muttermundes die Dysmenorrhoe verschwand.

Da nun bei Anteflexio uteri der Cervicalcanal ebenso zu eng sein musste, wie ein im Winkel geknicktes Gummirohr, so war also die Anteflexio der Hauptgrund der Dysmenorrhoe. Die Folge war, dass die Dysmenorrhoe als Symptom der Anteflexio galt und dass eine rationelle Therapie der Dysmenorrhoe, gegen die Anteflexio sich richten musste. Von dieser Anschauung war demnach die logische Folge, dass man die Anteflexion überhaupt für pathologisch hielt und sie ein Hauptgegenstand der Behandlung war. Es wurde also etwas durchaus Physiologisches mit dem grössten Eifer „behandelt". Der Uterus wurde durch Sondirung und durch Intrauterinstifte gestreckt. Damals kannte man die Antisepsis noch nicht. Unendlich viel Unheil ist angerichtet. So manche Frau ist mit dieser falschen Therapie gequält, für ihr Leben invalide und krank geworden, ja an Infection gestorben.

Noch heute spielt bei den Praktikern die Diagnose „Knickung" eine grosse Rolle. Der Laie auch kann sich bei dem Wort etwas denken und glaubt an die Bedeutung der „Knickung", während wir längst wissen, dass jede normale Gebärmutter eine Knickung aufweist.

Gegen die Ansicht von der obstructiven Dysmenorrhoe spricht erstens, dass die Schmerzen nicht den deutlichen Charakter von Wehen haben, durchaus nicht auf den Uterus beschränkt sind, sondern im ganzen Unterleibe und in den Oberschenkeln gefühlt werden. Zweitens ist durch Sondiren festgestellt, dass die Schmerzen häufig schon vorhanden sind, ehe ein Tropfen Blut im Uterus sich befindet. Keineswegs verschwinden die Schmerzen immer, wenn die Blutung gut in den Gang gekommen ist. Ja, gerade in den schlimmsten Fällen wird so wenig Blut ausgeschieden, dass dies unmöglich den Uterus zu Contractionen veranlassen kann. Drittens ist das flüssige Blut nicht mit einem festen, zu Contractionen reizenden Fremdkörper zu identificiren. Coagula finden sich aber gerade in diesen Fällen niemals. Selbst auf die Bildung eines Polypen, auf die Sonde, auf

Schleimansammlung, auf Intrauterinbehandlung reagirt der Uterus nicht durch dysmenorrhoische Schmerzen. Viertens ist die Menstruation bei derselben Patientin zeitweise schmerzhaft und wird bei geeigneter Therapie ganz schmerzfrei. Es kann auch die Menstruation bei weitem Uterus, wenn er entzündet ist oder schlecht liegt, sehr schmerzhaft werden. Zuletzt wird ganz derselbe Zustand bei Fehlen einer pathologischen Anteflexion, resp. bei ganz normal geformtem Uterus oft beobachtet.

Andererseits ist Etwas Wahres aber doch an der Lehre von Sims. Man sieht oft Dysmenorrhoe entstehen nach der Portioamputation, namentlich nach der galvanocaustischen Abtragung, die früher viel gemacht wurde. Ebenso tritt Dysmenorrhoe ein, wenn der Cervicalcanal durch starke Aetzmittel, z. B. durch Atmocausis erheblich verengt ist.

Ich möchte deshalb einer, wenn ich so sagen soll, modificirten Sims'schen Anschauung das Wort reden.

Wir wissen, dass die Schleimhaut bei der Menstruation sehr erheblich anschwillt und dass auch der Uterus grösser wird. Der Widerstand des Uterus gegen diese Verdickung der Schleimhaut und die Erweiterung der Gefässe bewirkt eine Wehenthätigkeit und Schmerzhaftigkeit. Darum ist auch die Dysmenorrhoe beim schlecht entwickelten, kleinen nulliparen Uterus häufig, beim gesunden, nachgiebigen Uterus einer Multipara, dessen Gefässe und Höhle weit sind, fehlt sie. Ein stark zusammengeknickter Uterus wird der Verdickung der Schleimhaut und der gleichmässigen Ausdehnung grössere Schwierigkeiten entgegensetzen, als ein vollkommen normaler. Es kommt dazu, dass die schwellende Schleimhaut bei der Menstruation den Schleim aus dem Uterus herausdrängt; geht doch fast jedesmal der Menstruation etwas Ausfluss voraus. Kann dieser Schleim wegen der engen Stelle am Muttermund, wegen starker Knickung oder wegen eines Polypen nicht herausfliessen, wird auch das Blut zurückgehalten, so kann die Schleimhaut nicht anschwellen. Deshalb wird eine Sondirung hier helfen. Diese Anschauung hat viel Verwandtes mit der Annahme von Sims, für die namentlich die Erfolge der Therapie deutlich sprechen. Nach einer Geburt hört die Dysmenorrhoe in der Regel auf, weil die Gefässe in der Muskulatur ebenfalls weit bleiben. Ja selbst der Coitus hat oft einen günstigen Einfluss, so dass also nach der Verheirathung die Dysmenorrhoe abnimmt. Es kommt dies daher, weil wegen der Congestion bei der Geschlechtsthätigkeit der im Wachsthum zurückgebliebene Uterus jetzt noch das Versäumte nachholt.

Gilt diese Erklärung für die uncomplicirten Fälle, so ist leicht zu verstehen, dass bei Perimetritis, Oophoritis u. s. w. die Congestion

der Menstruation durch die Hyperämie eine Verschlimmerung machen wird. Ein Vorgang, der sich im gesunden Uterus schmerzlos, physiologisch abspielt, wird im kranken Symptome machen, also mit Schmerzen verlaufen.

Abgesehen von diesen Erklärungen spielen auch die Nerven eine Rolle. Der Reiz, der die Nerven oft trifft, macht sie reizbarer. Wenigstens giebt es Fälle, in denen die Schmerzhaftigkeit bei der Menstruation immer mehr zunimmt und immer längere Zeit dauert, ohne dass der Befund sich ändert. Am Ende betheiligen sich die Ovarien, sie werden grösser, schwerer, senken sich, bekommen eine etwas unregelmässige Form und liegen an einem Orte, wo sie dem Drucke der harten Kothsäule ausgesetzt sind. Die Menstruation wird unregelmässig, Reflex-Neurosen treten ein. Das Parenchym des Uterus leidet unter der Unregelmässigkeit seiner Functionen; mit dem Uterus erkrankt die Schleimhaut, oder die kranken Ovarien führen zu Circulationsstörungen im Uterus (vergl. S. 184). Die Schleimhaut hypersecernirt. Die so entstehende chronische Metritis unterhält einen Reizzustand, so dass schliesslich die Schmerzen auch in der intermenstruellen Zeit andauern. Es kommt zu intermenstruellen Koliken. Die fortwährenden Schmerzen, das Gefühl immer krank zu sein, die Unmöglichkeit Anstrengungen zu ertragen oder Vergnügungen zu geniessen, die durch Obstruction bewirkte oder als Reflexsymptom aufzufassende nervöse Dyspepsie, die trübe Gemüthsstimmung, welche ihren Grund in dem unerfüllten Wunsch nach Conception oder in der Erwerbsunfähigkeit hat, die Angst vor den Schmerzen der nächsten Menstruation bringen den Körper schliesslich so herunter, dass die Patientin vollkommen invalide wird, ein unbrauchbares Glied der menschlichen Gesellschaft.

Aetiologisch wichtig ist also zwar nicht der physiologische Knickungswinkel aber doch Kleinheit des Uterus: Infantilismus (Freund). Auch bei Myomen (vergl. S. 352) besteht oft eine Zeit lang Dysmenorrhoe.

Eigenthümlich ist, dass nur höchst selten die Dysmenorrhoe vom Beginn der Menstruation an besteht, und dass auch bei schweren Fällen mitunter eine Menstruation völlig schmerzlos verläuft. Oft können die Patientinnen als Grund eine Erkältung während der Menstruation (Schlittschuhlaufen!), eine Ueberanstrengung (Tanzen) angeben und datiren von da an die Dysmenorrhoe. Manche Patientinnen wissen ganz genau, dass bei Ruhe, z. B. Bettliegen, die Schmerzen ausbleiben, während sie bei geistiger und körperlicher Anstrengung eintreten. Dass geistige Ueberanstrengung zu Dysmenorrhoe führen kann, beweisen die leider so häufigen Fälle, wo Lehrerinnen

— namentlich Musiklehrerinnen — durch dysmenorrhoische Beschwerden allmählich arbeitsunfähig und hysterisch werden.

Auch als Symptom einer Entzündung oder wenigstens einer dauernden Hyperämie kommt Dysmenorrhoe vor. So giebt es viele Fälle, wo nach einem ungünstig verlaufenen Aborte oder nach einer Perimetritis die Menstruation unter grossen Schmerzen verläuft, während sie früher ganz schmerzlos war. Ein sehr stringenter Beweis gegen die Annahme der obstructiven Dysmenorrhoe und für die Annahme einer inflammatorischen bezw. congestiven Dysmenorrhoe. Der Vorgang, der sich im gesunden Organe schmerzlos physiologisch abspielt, macht bei entzündeten Organen Symptome bezw. Schmerzen. So wird ein gesundes Gelenk ohne Schmerzen bewegt, bei einem entzündeten Gelenke bereitet die Bewegung enorme Schmerzen.

Auch bei Oophoritis und Salpingitis, bei Perimetritis und Pelveoperitonitis entsteht Dysmenorrhoe, die man als ovarielle mit Recht bezeichnet hat.

Bei allgemeiner Reizbarkeit der Nerven, z. B. bei Hysterie, ist ebenfalls der an sich physiologische Vorgang von schweren Symptomen begleitet. Man hat deshalb, klinisch durchaus richtig, auch eine hysterische oder nervöse Dysmenorrhoe angenommen.

Bei Retroflexion eines infantilen Uterus wird Dysmenorrhoe sich ebensogut finden, wie bei Anteflexio. Typisch ist auch ein prämenstrueller Schmerz bei Retroflexion Multiparer: der bei der Menstruation anschwellende, völlig im Becken liegende Uterus hat keinen Platz im Becken, und es müssen deshalb perimetritische Druckschmerzen bei der Raumbeschränkung entstehen.

Die Dysmenorrhoe steigert sich bei Mangel an Schonung so, dass im Laufe eines Jahrzehnts die Schmerzen immer mehr zunehmen. In manchem Falle tritt schon tagelang vor der Menstruation Unbehagen ein. Es kommt zu Durchfällen, ein Beweis der Nervenreizung im ganzen Abdomen. Die Schmerzen sind ziehend, verbreiten sich aber auch nach oben und in die Beine. Vielfache reflectorische Symptome, Kopfschmerzen, Magenschmerzen, Orbitalneuralgie, Intercostalneuralgie werden beobachtet. Die gewöhnlichen hysterischen Beschwerden steigern sich. Oft hören die Beschwerden auf oder lassen wenigstens nach, sobald das Blut abgeht. In vielen Fällen aber dauern die Schmerzen fortwährend, eine Woche lang an, und steigern sich bis zur Heftigkeit einer Gallensteinkolik.

Solche Individuen sind völlig arbeitsunfähig. Die Angst vor den Schmerzen, die Schmerzen selbst, die Erschöpfung nach denselben, die mangelhafte Nahrungsaufnahme, Missbrauch mit Medicamenten, Schlaflosigkeit u. s. w. bewirken eine solche geistige und körperliche

Schwäche, dass die Patientin den Eindruck einer Schwerkranken macht. Schliesslich stellen sich Weinkrämpfe und alle Symptome schwerer Hysterie ein.

Eine eigenthümliche Form der Dysmenorrhoe ist der Intermenstrualschmerz. Gerade in der Mitte zwischen zwei Perioden, in der Zeit, wo die Abschwellung zu Ende und die Anschwellung beginnt, bestehen 1 bis 2 Tage lang Schmerzen. Auch geht öfters etwas Schleim und wenig Blut ab. Diese Schmerzen erreichen niemals die Intensität einer wirklichen Dysmenorrhoe. Ich fand sie nie ohne leichte Entzündungserscheinungen der Schleimhaut des Uterus und Druckempfindlichkeit der Ovarien und fasse sie deshalb als ein Symptom einer leichten Entzündung auf.

Behandlung der Dysmenorrhoe.

Berücksichtigen wir die vielen Formen der Dysmenorrhoe, so ist klar, dass auch die Behandlung eine sehr verschiedene sein muss.

Bei uncomplicirter Dysmenorrhoe junger Mädchen ist die Exploration zunächst gewiss unnöthig. Der Arzt behandelt gleichsam in Instanzen; erst wenn die Erfolglosigkeit einer milden Behandlung bewiesen ist, geht man zu energischen Mitteln über.

Oft sind die Schmerzen bei der Menstruation geringer, wenn die Obstruction beseitigt ist. Stets lasse man durch milde Abführmittel, z. B. Extractum fluidum Cascarae Sagradae oder Magnesia citrica effervescens, täglich 1 bis 2 Theelöffel, den Darm vor und während der Menstruation leer halten, wenn nicht etwa, was oft vorkommt, Durchfälle bei jeder Menstruation spontan eintreten.

Dann geht man gegen die Complicationen vor, man behandelt die Peri- und Parametritis. Ist die Dysmenorrhoe nur auf wenige Stunden beschränkt und besteht nach Aufhören dieses Schmerzes völliges Wohlbefinden, ohne Druckempfindlichkeit und Beschwerden beim Gehen, Fahren, Tanzen u. s. w., so ist es gerechtfertigt, mit Ruhe und Narcoticis zu behandeln. Namentlich Dysmenorrhoe sehr junger Mädchen wird recht oft definitiv dadurch beseitigt, dass man ein Kind jedesmal 3 bis 4 Tage während der Menstruation im Bett liegen lässt. Leichte Narcotica sind unschädlich; wird bei gewissenhafter Ueberwachung alle 4 Wochen einmal Morphium verabfolgt, so ist die Gefahr, dass sich Morphiophagie ausbildet, wohl zu vermeiden.

Ich verordne gern Suppositorien, gerade weil einem Mädchen die Application unangenehm ist, weil sie deshalb nicht unnöthig gewünscht wird und weil Missbrauch gerade bei dieser Dosirung am wenigsten wahrscheinlich ist: Morphii hydrochlorati, Extracti Belladonnae ana

0,015 Butyri Cacao 1,5 fiant Suppositoria. S. in 24 Stunden nie mehr als 4 Stück verbrauchen.

Eine andere Composition, die sich mir bei Dysmenorrhoe wirksam zeigte, ist folgende: Tincturae Thebaicae, Tr. Belladonnae, Tr. Hyoscyami, Tr. Valerianae, Tr. Strammonii ana, 20 Tropfen mehrmals täglich. Auch Tr. Strammonii allein hat oft gute Wirkung.

Da ich viel Fälle sah, wo bei Bettruhe und durch narcotische Mittel die einmal beseitigten dysmenorrhoischen Schmerzen überhaupt niemals wiederkehrten, so ist in allen frischen Fällen ein Versuch mit dieser einfachen Therapie zu machen.

Neuerdings ist auch Phenacetin, Antipyrin und Antifebrin 1 bis 2,0 pro dosi bei Dysmenorrhoe empfohlen. In der That hat man auch mit diesen Mitteln Erfolge. Ich gebe gern mit Vortheil Salipyrin 0,5 mit Codëin 0,015 3 bis 4 Mal täglich. Salipyrin wirkt auch antimenorrhagisch und Codëin bewirkt weniger als Morphium Obstruction.

Bei sogenannter congestiver Dysmenorrhoe, d. h. bei zu starker und sehr schmerzhafter reichlicher Menstruation, wirkt Extractum fluidum Hydrastis günstig. Man lässt in der freien Zeit 3 Wochen lang täglich 3 Theelöffel gebrauchen. Geringere Dosen nützen nichts. Nicht selten tritt danach die Menstruation spärlicher und ohne Schmerzen ein, so dass Narcotica unnöthig sind. Weniger Erfolg sah ich vom Hydrastininum hydrochloricum 0,025 3 Mal pro die. Letzteres Mittel muss circa 5 Tage lang vor der Menstruation verabfolgt werden.

Beide Mittel werden also prophylaktisch gegen die Dysmenorrhoe verordnet. Nützt das Hydrastinin nichts, so kann man bis auf die doppelte Dosis steigen, oder das Mittel subcutan versuchen: 3 : 30,0 täglich eine Spritze. Während der Menstruation selbst steigt man etwas mit der Dose. Auch Extractum Viburni prunifolii, ebenso wie Hydrastis gegeben, ist zu versuchen.

Ist diese Therapie erfolglos, so greift man den Uterus selbst an. Bei Hypersecretion verschafft man dem Secrete freien Abfluss. Man macht die Discission des äusseren Muttermundes, vergl. S. 202, Figur 92, 93. Ist die Cervicalsecretion bedeutend und bestehen Erosionen, so ätzt man, und sucht bei blutreicher Portio durch Scarificationen und Bepinselungen der Portio mit Jodtinctur, Ichthyol, Glycerintampons u. s. w. die Schwellung zu verringern. Dann sondirt man einige Tage vor der Menstruation. Die Fälle, wo durch eine Sondirung geholfen wird, sind durchaus nicht selten. Recht dringend möchte ich die Sondirung mit schwachen Dilatorien, Figur 98 und 99, S. 209, empfehlen. Ich habe bei einer ganzen Reihe von Fällen durch ein- bis zweimaliges Einführen dieses Instru-

mentes vor je einer Menstruation Dysmenorrhoe, ja selbst Sterilität bei uncomplicirter Anteflexio beseitigt. Das Einführen geschieht in Sims'scher Seitenlage nach Anhaken der vorderen Muttermundslippe mit einem scharfen Haken. Das Zinndilatatorium (Figur 98, S. 209) wird etwas krumm gebogen. Dabei drückt man die Schleimhaut zusammen und ermöglicht den Schleim- und Blutabfluss. Die Muskulatur wird durch diese schwachen Nummern nicht angegriffen. Andere Autoren sahen gleiche Erfolge nach der Behandlung mit Apostoli's Elektrolyse.

Hat man auch dabei keinen Erfolg, so dilatirt man mit Quellmitteln. Ich kann versichern, dass ich dabei ganz ausgezeichnete Resultate habe. Man lässt sich Laminariastifte so dünn wie eine Stricknadel von etwa 2 mm Dicke herstellen. Mit diesen, die man zudem biegen kann, gelingt es leicht, bei Seitenlage in den engsten Uterus hineinzukommen. Sehr selten treten bei so dünnen Stiften Schmerzen ein, die aber meist unerträglich werden, wenn man gleich von Anfang an eine dicken Laminariastift einpresst. Nach 24 Stunden nimmt man einen stärkeren Stift, nach 24 weiteren Stunden einen noch stärkeren. Heutzutage verstehen wir die Antisepsis so, dass Infectionen nicht vorkommen dürfen. Sorgfältige Reinigung vor der Manipulation, antiseptische Jodoformgazetamponade nach der Manipulation, werden den aseptischen Verlauf sichern.

Ist der Uterus jetzt so weit, dass der hervorgezogene Stift Fingerdicke hat, so säubert man — wieder in Seitenlage — die Höhle von dem meist massenhaft vorhandenen retentirten Schleim. Sodann stopft man den Uterus — nach meiner Methode S. 216 — mit schmalen Jodoformgazestreifen fest aus. Diese bleiben 2 Tage liegen. Dann werden sie noch einmal erneuert. Ist in dieser sorgfältigen Weise der Uterus dilatirt, so bleibt der Uterus weit. Die nächste Menstruation ist vielleicht noch schmerzhaft in Folge der Nervenreizung, dann aber verlaufen die Menstruationen ohne Schmerzen.

Absichtlich habe ich die Methode so ausführlich beschrieben, weil sich wirklich durch Ueberhastung, gewaltsames Dilatiren, Zusammendrängen der Manipulationen auf eine Narcose, nicht entfernt soviel erreichen lässt als durch Sorgfalt, Geduld und Ausdauer.

Bei dem Intermenstrualschmerz habe ich mit antiphlogistischer Behandlung mit Bädern und Brunnen Regelung der Verdauung, Hebung des Allgemeinbefindens noch die besten Resultate erzielt.

Bei der Dysmenorrhoea membranacea sah ich durch einmalige Auskratzung und Ausätzung keine Heilung. Wohl aber habe ich durch Dilatation und lange fortgesetzte Ausspülung (3 Wochen lang täglich!)

mit leichten Desinficientien, z. B. Lysol 1:100 gute Erfolge gehabt. Aber auch nach Aufhören tritt nach Jahren wieder vorübergehend ein Abgang der Häute ein.

Intrauterinstifte.

Ich möchte es nicht für falsch erklären, in verzweifelten Fällen von Dysmenorrhoe, ehe man zur Operation schreitet, einen Versuch mit Intrauterinstiften zu machen, ja, ich würde es vielleicht selbst thun, allein in einer grossen Praxis habe ich seit vielen Jahren keinen Intrauterinstift mehr gebraucht.

Wenn man einen Intrauterinstift braucht, so wende man nur Fehling's gläsernes Instrument an. Es ist hohl und hat kleine Löcher. Man füllt es mit Jodoform aus.

Die Einlegung des Intrauterinpessars geschieht in folgender Weise. Nach sorgfältiger Reinigung der Scheide und der Cervix misst man die Weite des inneren Muttermundes, wählt das entsprechend dicke Pessar und schiebt es in der Seitenlage mit Hülfe der Simsschen Rinne nach Anhaken der Portio ein.

Man muss die Patientin dauernd beobachten. Entstehen bald oder nach Monaten Schmerzen, so wird das Pessar nicht vertragen und man entfernt es bald.

265

Intrauterinpessar.

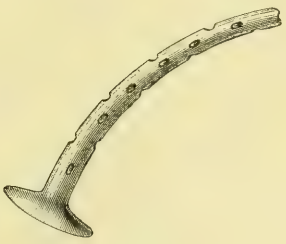

266

Gläsernes Intrauterinpessar von Fehling.

Die Application eines intrauterinen Pessariums ist stets eine experimentelle Therapie. Trotz Erfüllung aller Vorbedingungen und der aprioristisch gerechtfertigten Annahme, dass das Instrument nützen wird, tritt durchaus nicht immer der erwünschte Erfolg ein, da der Grund der Dysmenorrhoe allein in den Ovarien liegen kann.

Castration, Totalexstirpation.

Hat man nach langer erfolgloser Behandlung sich die wissenschaftliche und moralische Ueberzeugung verschafft, dass der Zustand so, wie er ist, ohne Gefahr des Lebens, ohne Verlust der Arbeitsfähigkeit nicht mehr andauern kann, so kommt die Radicalbehandlung in Frage. Sie besteht darin, dass man die Menstruation durch eine Operation zum Aufhören bringt.

Diese Operation raubt der Patientin die Möglichkeit zu heirathen und zu concipiren. Das Opfer ist aber ein imaginäres, denn eine

schwer Kranke kann nicht heirathen und eine solche Kranke würde, wenn sie heirathet, wohl kaum concipiren. Auch die sociale Stellung muss berücksichtigt werden. Ist z. B. eine Patientin schon über 30 Jahr, hat sie eine Lebensstellung, die es ihr nothwendig macht, gesund zu sein, muss sie in ihrer Thätigkeit die Hälfte jedes Monates pausiren, so ist ihr in der That nur dann geholfen, wenn sie die volle Arbeitsfähigkeit auf irgend eine Weise wiedererlangt.

Die Operation besteht in der Entfernung der Ovarien, des Uterus oder beider Organe. Es fragt sich nun, welcher dieser Eingriffe den sichersten Erfolg gewährleistet. Denn wenn man operirt, wenn die Patientin das Opfer bringt, sich „entweiben" zu lassen, so will sie dadurch auch völlige Gesundheit erkaufen.

Nun sind die Resultate der Castration nicht durchaus gute. Ganz abgesehen von den oft recht schweren „Ausfallserscheinungen": Congestionen, Fettsucht, psychischer Alteration, bleiben nach der Castration oft Schmerzen zurück. Es können sich kleine Exsudate, sogenannte Stumpfexsudate bilden, die für lange Zeit den Effect der Operation hinausschieben. Schmerzen halten an, selbst die Menstruation kann noch viele Jahre andauern. Der Fall ist trotz der grossen Operation nicht prompt geheilt. Namentlich, wenn schon vor der Operation Complicationen: Pelveoperitonitis, Perioophoritis, Hydrosalpinx bestanden, ist die Patientin durch die Castration nicht völlig gesund. Bestand Fluor, z. B. gonorrhoischer, so kann er auch nach der Castration, sogar verstärkt, weiterbestehen. Dadurch wird die Scheide eng, entzündet, der Coitus ist ganz unmöglich.

Die von mir besonders bevorzugte Operation ist deshalb die vaginale Totalexstirpation mit Entfernung der Ovarien. Der Erfolg ist zwar prompt, doch bei verheiratheten Frauen muss man berücksichtigen, dass der Coitus später schmerzhaft, ja wegen der Schrumpfung der Vagina unmöglich werden kann. Und auch hier giebt es nicht immer volle Erfolge. Eine Pelveoperitonitis, bezw. die Symptome derselben: Schmerzen in dem Becken, bleiben in einigen Fällen, trotz Abgang aller Fäden und trotz bester Verheilung, längere Zeit zurück. Indessen ist dies eine Ausnahme. Ich halte es entschieden für richtiger, statt der Castration in solchen Fällen, wo der alleinige Zweck ist, die Menstruation wegzuschaffen, die ganzen inneren Genitalien zu entfernen. Es ist von allen Methoden die, welche am radicalsten und vollständigsten die Symptome, welche von den inneren Genitalien abhängen, zum Wegfall bringen.

Zuletzt kommt noch in Frage die Entfernung des Uterus mit Zurücklassung der Ovarien: die Castration utérine der Franzosen. Ich kann ganz bestimmt versichern, dass man dabei vorzügliche Resultate

hat, wenn eine Pelveoperitonitis fehlt, wenn also die Ovarien und Tuben normal, nicht vergrössert und adhäsionsfrei sind. Ich habe gerade mit dieser Operation einige vorzügliche Dauererfolge gehabt. Allein ein Fall hat mich veranlasst, doch lieber die Ovarien principiell mitzunehmen. Ich erlebte es, dass, obwohl ich die Ovarien durch das Gefühl und Gesicht als völlig normal constatirt hatte, nach $^3/_4$ Jahren sich ein maligner Ovarialtumor mit Metastasen rapid entwickelt hatte. Es ist nur ein Fall! Aber auch ein Fall ist oft wichtig. Da es möglich ist, dass die Ovarien später degeneriren können, so ziehe ich es doch vor, dieser Gefahr präventiv zu begegnen und sie gleichzeitig mit dem Uterus zu entfernen.

Demnach resumire ich: Ist es die Absicht und der Zweck des ärztlichen Eingriffes, die Menstruation zum Aufhören zu bringen, so ist die vaginale Totalexstirpation der ganzen inneren Genitalien die rationellste Operation.

Technik der Castration.

Die Technik der Castration ist eine verschiedene. Man kann das Ovarium durch Bauchschnitt, durch Colpotomia posterior, anterior und vom Leistencanal aus entfernen.

Ich ziehe den Bauchschnitt vor. Man eröffnet den Bauch nur so weit, dass 2 Finger eindringen können. Mit diesen „schöpft“ man das Ovarium aus der Beckenhöhle und befördert es nach aussen. Es ist nothwendig, ohne irgend welche Möglichkeit eines Irrthums, das Ovarium vollkommen zu entfernen. Dies ist in der alten Methode, d. h. durch Abbinden der ganzen Adnexe, nicht möglich. Deshalb ziehe ich Tube und Ovarien fest an und excidire aus dem Uteruswinkel einen Keil, so dass das Ligamentum ovarii proprium mit wegfällt. 3 Suturen im Uterus genügen meist, die Blutung zu stillen. Man darf nicht zu tief schneiden, sonst trifft man die Uterina, die besser vor dem Durchschneiden abgebunden wird. Die Adnexe werden angezogen, durch das Ligamentum latum werden, so dass sicher der Hilus und etwa 1 cm Gewebe unter ihm mit wegfällt, Suturen, „Partienligaturen“ gelegt. Zuletzt — was auch zuerst geschehen kann — wird das Ligamentum infundibulopelvicum abgeschnitten, nachdem es sicher ligirt ist. Hat man beim Senken des Stumpfes festgestellt, dass, auch wenn die Zerrung aufhört, die Blutung steht, so kürzt man die Fäden und verfährt ebenso auf der anderen Seite. Die Ligamenta infundibulopelvica werden nicht stark herangezerrt, namentlich nicht links, weil sonst bei Obstruction später leicht Schmerzen in der Seite entstehen.

Bei Kolpotomia anterior kann man ebenso verfahren, d. h. auch beide Ovarien mit dem Band im Hilus excidiren. Ich habe aber beobachtet, dass Blasensymptome vielleicht durch Dislocation bezw. Narbenverzerrung der Blase häufiger zurückbleiben als nach dem Bauchschnitt.

Die Kolpotomia posterior widerrathe ich, weil die völlige Entfernung des Ovarialgewebes hierbei am schwersten ist. Ich sah gerade hier Fälle von andauernder Menstruation.

Eine Operation, die leichter ist, als gewöhnlich angenommen wird, ist die Entfernung der Ovarien vom Leistencanal aus. Ich führte sie erst einmal zufällig aus. Es wurde die Alexander Adam'sche Operation bei einer Leistenhernie gemacht. Als das Peritonäum durchschnitten war, stürzte die Tube, mit Tuberkelknötchen bedeckt und das Ovarium gleichzeitig mit Ascites heraus. Ich resecirte Beides. Danach habe ich die Operation wiederholt, als es sich um Retroflexio handelte. Man zieht das Ligamentum rotundum stark nach aussen und seitwärts und geht dann an der Innenseite des Ligamentes, das Fett wegpräparirend, in die Tiefe. Ist das Peritonäum eröffnet, so wird der Schnitt nur so gross gemacht, dass ein Finger einpassiren kann. Der Assistent zieht am Ligamentum rotundum, dadurch das Ovarium nähernd, das leicht mit einem Finger herausgehakt wird. Die Abbindung ist dann leicht, ebenso der richtige Abschluss des Leistencanals und die Fixirung des Ligamentum rotundum.

Die Technik der Totalexstirpation ist dieselbe wie beim Carcinom.

D. Befruchtung.

Das Flimmerepithel der Tube und der Fimbrien erregen einen Strudel in der Peritonäalflüssigkeit, welcher alles in der Nähe der Fimbrienöffnung Liegende, also auch das bei der Ovulation aus dem Follikel ausgetretene Ei, an die Tube und in die Tube führt. Ist das Ei in die Tube gelangt, so wird es durch die Flimmerbewegung, in dem engeren Theil der Tube durch Peristaltik, nach dem Uterus hingeschafft.

Tritt keine Befruchtung ein, so verschwindet das Ei. Die Menstruation beweist, dass dieses Mal das Ei zu Grunde gegangen ist.

Das zur Befruchtung nothwendige Element, die Samenflüssigkeit: die Spermatozoiden, werden beim Coitus in die Scheide ergossen. Ohne alle Mitwirkung seitens der weiblichen Geschlechtsorgane wandern die Spermatozoiden nach allen Seiten hin, also auch nach oben in den Muttermund. Nur wenige kommen vielleicht in den Uterus, aber von

diesen wenigen genügt Eins, um das Ei zu befruchten. Die weiblichen Genitalorgane spielen nur eine passive Rolle bei der Begattung. In der Chloroformnarcose, in unendlich vielen Fällen ohne Spur einer geschlechtlichen Erregung, ja beim Stuprum, wo die Stuprirte schwer verwundet und bewusstlos war, trat Conception ein. Ist der Muttermund durchgängig, so ist die Form der Portio oder des Muttermundes gleichgültig. Es giebt, abgesehen selbstverständlich von der Atresie, keine Form der Portio, welche als Grund der Sterilität beschrieben ist, bei der nicht dennoch Conception eintreten könnte.

Gegen alle Theorien, welche die Aufnahme der Spermatozoiden in den Uterus durch andere Gründe als die Eigenbewegungen der Spermatozoiden zu Stande kommen lassen, hat man die gewichtigsten Einwürfe erhoben. Man kann deshalb diese, oft recht abenteuerlichen Ansichten ad acta legen.

Die Spermatozoiden haben eine lange Lebensfähigkeit: dies ist selbstverständlich, denn in der Frau bezw. im Uterus leben sie in einer Flüssigkeit von der nämlichen physiologischen Zusammensetzung wie beim Manne. Die Spermatozoiden wandern bis zur Tube, ja bei Thieren fand man sie auf dem Ovarium. Ob die Befruchtung des Eies in der Ampulle der Tube stattfindet, die Spermatozoiden also dem Flimmerstrom entgegen schwimmen oder ob die Spermatozoiden erst im Uterus zum Ei gelangen, ist vorläufig unentschieden. Das befruchtete, sich vergrössernde Ei wird durch die geschwellte Schleimhaut gefesselt, es verbindet sich organisch mit der Schleimhaut: Schwangerschaft ist vorhanden.

Das Corpus luteum (vergl. S. 400), in diesem Falle „verum" genannt, ist grösser, wächst bis zum 3. oder 4. Monat der Schwangerschaft und atrophirt von dieser Zeit an. Diese Atrophie geht aber so langsam vor sich, dass man bei der Obduction einer Wöchnerin das Corpus luteum verum noch stets erkennt.

Ich möchte übrigens behaupten, dass Corpora lutea falsa und vera sich nicht sicher am Präparate unterscheiden lassen. Auch die „Falsa" findet man oft ausserordentlich gross, namentlich bei Uterusmyomen.

Ist die Schwangerschaft durch die Geburt beendigt, so bilden sich im Puerperium allmählich wieder die früheren Verhältnisse aus. Doch bleibt das Gefässsystem der weiblichen Genitalorgane für immer weiter, die Scheide schlaffer und der Uterus dauernd grösser. Auch die Befestigungen sind gelockert.

E. Sterilität[1].

Marion Sims nahm verschiedene Gründe der Sterilität an, die auch heute noch gelten, z. B. Fluor und Endometritis. Er bezog aber auf die Anteflexio sowohl Dysmenorrhoe als auch Sterilität. Der gemeinsame Grund war: Enge des Weges in die Gebärmutter. Wie das Blut nicht austreten könne, so können die Spermatozoiden nicht eintreten. Diese Ansicht bedarf heutzutage keiner Widerlegung. Dagegen wurde S. 556 der Sterilität als Folge der Perimetritis, S. 353 der Fibrome, S. 202, 246 der Enge des äusseren Muttermundes und des sogenannten Col tapiroide erwähnt und die Methode der Beseitigung dieser pathologischen Zustände beschrieben.

Aber es giebt noch andere Gründe der Sterilität bei der Frau, abgesehen von Vaginismus oder Bildungsdefecten kommt es vor, dass durch einen eigenthümlichen Krampf der Vagina die Samenflüssigkeit unmittelbar post coitum oder doch sehr bald wieder ausgestossen wird. Hier liegt der Grund oft in der anfangs zu grossen Enge und vielleicht auch Kürze der Scheide. Auch eine besonders enge geradlinige Scheide bei virgineller Retroflexio bewirkt Sterilität durch Raummangel für die Samenflüssigkeit. Vielleicht liegt auch der Grund der Ausstossung des Semen darin, dass der geschlechtliche Orgasmus, die Contraction der Scheidenmuskulatur bei der Frau zu spät, also erst einige Zeit nach der Deposition des Semen eintritt. Wenigstens geben manche Frauen an, dass sie bei gleichzeitiger Erregung, also bei besonders genussreichem Coitus concipiren, während im anderen Falle das Semen ausgestossen wird und Conception ausbleibt. In solchen Fällen hat man Erfolge dadurch, dass der Coitus more bestiarum vollzogen wird, oder dass sich die Patientin genau in die Sims'sche Seitenlage unmittelbar post coitum legt.

Gewiss wird auch jede Form von Endometritis Grund von Sterilität sein können. Eine geschwürige, atrophische oder mit zähem Schleime bedeckte Uterusschleimhaut wird dem Festsetzen des Eies Schwierigkeiten bereiten. Sicher ist auch, dass nach Beseitigung sehr bedeutender Erosionen mit Cervixkatarrh und leicht blutender, ge-

[1] Olshausen: Mon. f. G. XXX; Volkmann's Vortr. 67. — Beigel, Pathologische Anatomie der weiblichen Unfruchtbarkeit (Sterilität), deren Mechanik und Behandlung. Braunschweig 1878, Vieweg & Sohn; Wiener med. Woch. 1867, No. 47 u. 1873, 12. — Duncan, Fecundity, fertility and sterility. 1866. Sterilität bei Frauen. Deutsch von S. Hahn. Berlin 1884, O. Enslin. — Fehling: A. f. G. V, XVIII. — Kehrer: A. f. G. X. — Ahlfeld: A. f. G. XVIII. — Busch, Azoospermie: Ztschr. f. Biol. XVIII. — Winkel: Deutsche Ztschr. f. prakt. Med. 1877, 46. — Kisch, Die Sterilität des Weibes. 2. Aufl. Wien 1895, Urban & Schwarzenberg.

schwollener Schleimhaut die langersehnte Befruchtung nicht selten eintritt.

Ganz abgesehen aber von mechanischen Gründen der Sterilität ist anzunehmen, dass es, wie Leopold lehrt, Frauen giebt, bei denen viele, und solche, bei denen wenige Ovula gebildet werden, dass es demnach sehr fruchtbare und weniger fruchtbare, ja unfruchtbare Frauen giebt. Und in der That stützen viele Beobachtungen der Praxis diese Ansicht. So concipiren manche Frauen leicht und andere wieder schwer, obwohl sich nicht der geringste äussere Grund dafür findet. Eine Frau concipirt bei jedem Coitus, mag er vor oder nach der Menstruation ausgeübt sein, und eine andere concipirt nur in sehr grossen Zwischenräumen. Dass hier auch facultative Gründe der Sterilität oft vorliegen, ist ja sicher, aber doch wird die Thatsache sich nicht leugnen lassen. Ausserdem ist grosse Fruchtbarkeit in Familien in weiblicher Linie erblich. Kaum giebt es eine Zwillingsgeburt, bei der sich nicht hereditäre Prädisposition in weiblicher Linie nachweisen liesse. Bekannt ist, dass z. B. auffallend dicke Frauen schwer concipiren. Ja die Beobachtung, dass Fettwerden das vorzeitige Aufhören der Fruchtbarkeit oder die schon vorhandene Sterilität beweist, ist selbst dem Volke geläufig. Es ist dies beim Weibe nicht anders wie beim Manne, der auch in den fünfziger Jahren „Kapaunenfett“ ansetzt.

Jedenfalls häufiger als die Frau trifft den Mann die Schuld bei der Sterilität der Ehe. Ohne ätiologische Gründe ist bei Männern Azoospermie, d. i. Fehlen der Spermatozoiden, beobachtet. Andererseits führen Diabetes und namentlich Hodenerkrankungen in Folge von Tripper zu männlicher Sterilität.

Ehe man also eine Frau mit den nicht einmal sicher wirkenden Sterilitätscuren quält, ist es moralische Pflicht des Arztes, die Potenz und die Zeugungstüchtigkeit des Ehemannes festzustellen. Man untersucht frisches Semen des Mannes. Wie er sich dasselbe verschafft, ist seine Sache.

Für den Arzt sind die sterilen Frauen die unangenehmsten Patientinnen. Hat man Erfolg, tritt Conception ein, so gehört schon viel ungerechtfertigtes Selbstgefühl dazu, seinem Eingriffe den günstigen Verlauf zuzuschreiben. Wer will jemals behaupten, dass nicht auch ohne den Eingriff Conception eingetreten wäre? Muss man aber seiner wissenschaftlichen Ueberzeugung nach von jeder „Kur“ abrathen, so ist durch die Mittheilung des wahren Sachverhaltes der Fall oft psychisch sehr falsch behandelt! Durch Stellen einer absolut ungünstigen Prognose kann man Frauen zur Melancholie bringen oder sie Charlatanen in die Hand liefern, die sofort Erfolg versprechen und

die unnützesten und gefährlichsten „Operationen“ ausführen. Lässt man aber auch nur einen kleinen Hoffnungsschimmer, so werden diese Worte anders zurechtgelegt, und nach Jahr und Tag macht die Patientin dem Arzt die bittersten Vorwürfe, dass das Versprochene nicht eingetreten sei. Die Sehnsucht nach Nachkommenschaft ist so unbesiegbar, dass es Frauen giebt, die jahraus jahrein bei in- und ausländischen Gynäkologen herumreisen und die wunderbarsten Behandlungen erdulden.

Ich kenne eine Dame, die ihren Mann nach Paris citirte, woselbst ein berühmter amerikanischer, jetzt verstorbener Gynäkologe das Sperma des Gatten in den Uterus spritzte! Eine monatelang dauernde, lebensgefährliche Peritonitis war die Folge! Das sogenannte Sperma bestand, wie ich mich später überzeugte, allerdings mehr aus Eiter!

Oft ist der Muttermund sehr eng, ja die Oeffnung wird durch ein ganz kleines Löchelchen gebildet, welches nicht einmal einen kleinen Sondenknopf passiren lässt. Dabei kann der Uterus völlig normal und der Cervicalcanal weit, ja erweitert sein; in solchen Fällen wird durch die Retention des physiologischen Secrets der Cervicalcanal sehr weit, er enthält glasige Massen, die so eingedickt sind, dass man sie nach der Dilatation wie einen festen Gallertklumpen anfassen und entfernen kann.

Es ist dies bei sterilen jungen Frauen ein überaus häufiger Befund. Hier ist der enge Muttermund nicht der directe, sondern der indirecte Grund der Sterilität. Die Spermatozoiden können gewiss einpassiren, aber der zähe, mit den Falten des Arbor vitae gleichsam verfilzte Schleim lässt die Spermatozoiden nicht nach oben dringen. Auch ist der Uterus in der Höhle mit zähem Schleim ausgefüllt, welcher das Festsetzen des Eies verhindert. Wenn man in diesen Fällen die Seite 202, Figur 92 und 93 beschriebene kleine und völlig ungefährliche Operation ausführt, so hat man ganz ausgezeichnete Erfolge. Der Schleim kann abgehen, der Weg in den Uterus wird frei. Legt man nach der Operation noch einen Laminariastift ein, so sieht man beim Hervorziehen, welche grosse Massen Schleim ein solcher Uterus beherbergt.

Ich möchte bemerken, dass mir diese Operation rationeller erscheint, als die grossen bilateralen Incisionen oder die Discission der hinteren Lippe. Physiologisch klafft bei der Nullipara die Portio nicht bis an das Scheidengewölbe! Wird also eine „bilaterale Discission“ von dieser Ausdehnung gemacht, so wird gewiss kein physiologischer Muttermund hergestellt. Und wie häufig sind bei diesen grossen Incisionen schon gefährliche Blutungen und Parametritiden vorgekommen! Dies ist bei meiner Methode unmöglich. Ungefährlichkeit

aber ist um so eher nothwendig, als man ja sicheren Erfolg nicht versprechen kann.

Es ist gewiss nicht richtig, bei den pathologischen Formen der Portio von „angeborenen“ Fehlern zu sprechen. Bei den Neugeborenen ist der eigentliche physiologische Uterus, die Schleimhaut mit den Drüsen schon vorhanden. Der Muttermund klafft weit. Die Umwandlung geht nun so vor sich, dass die Muscularis mucosae uteri bezw. das Uterusparenchym, langsam an Masse zunimmt. Die Schleimhaut folgt nicht in gleicher Weise. Demnach wird die Schleimhaut gleichsam überwuchert und umwuchert. Je mehr sich Muskulatur ansetzt, um so mehr stülpt sich die Schleimhaut am Muttermund ein, zieht sich zurück, gelangt in die Tiefe, in das Innere. Die Platten-

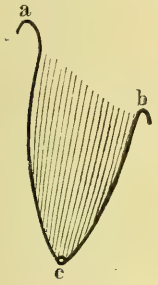

267

Conische Portio mit Stenose des Orificium externum.

Col tapiroid, a hinteres, b vorderes Scheidengewölbe, c Muttermund.

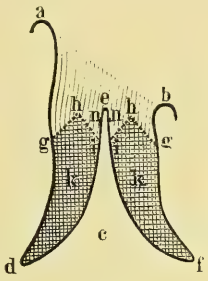

268

a hinteres, b vorderes Scheidengewölbe, c der auseinander geklappte Cervicalcanal, d hintere, f vordere Muttermundslippe, g h i die horizontalen Schnitte, welche bei h rechtwinklig aufeinander treffen, e oberes Ende der vorbereitenden, bilateralen Discission, a Einstichöffnung beim Nähen, k Stücke, welche wegfallen.

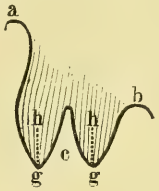

269

Resultat der Operation.

a hinteres, b vorderes Scheidengewölbe, c Muttermund, g h die vereinigten Wunden. Vergl. Figur 268 g h und i h.

epithelgrenze muss dadurch mehr nach einwärts, aufwärts verlegt werden: die Masse der Portio muss sich gleichsam aufblähen. Bei dieser Umbildung entsteht sowohl die als normal angesehene Form der Portio, als auch eine auffallend dicke Portio. In seltenen Fällen wird die Form der Portio eigenthümlich spitz oder conisch. Niemals findet man die beschriebene Form oder einen engen Muttermund bei dem Fötus oder beim Neugeborenen.

Ist die Portio conisch, rüsselartig, so ist dabei wahrscheinlich die Conception erschwert; zwar habe ich mehrere Fälle gesehen, wo ohne Operation auch in solchen Fällen Conception eintrat, aber aprioristisch ist doch anzunehmen, dass ein weiter Weg aus dem Fornix vaginae um die ganze Portio herum von den Spermatozoiden schwerer zu vollenden ist, als ein kurzer, directer Weg. Die Operation wird in folgender Weise ausgeführt:

Es wird zunächst mit einer Scheere oder, falls man nicht mit einem Scheerenblatt in den Cervicalcanal eindringen kann, mit einem Messer die Portio nach rechts und links bis ans Scheidengewölbe gespalten (Figur 268 c e), so dass beide Hälften der Portio, d und f, nach vorn und hinten auseinandergeklappt werden können. Diese vorbereitende Spaltung erleichtert sämmtliche Operationen an der Portio dadurch, dass man nunmehr alle Schnitte gerade legen kann und nicht im Kreis zu schneiden braucht. Dann schneidet man zuerst aus der unteren Lippe einen Keil aus, indem man die Schnitte i h und g h ausführt. Dabei ist zu bemerken, dass der Querschnitt, welcher bei i über die Innenwand der Cervix geht, ungefähr $^1/_2$ cm unter dem Ende e der zwei seitlichen vorbereitenden Spaltungen der Cervix verläuft. Dies ist nöthig, damit man bequem die Nadeln ein Stück über dem Wundrande bei n einstechen kann. Hat man die Portio halb quer durchtrennt, i h, so geht ein Querschnitt von aussen, g, dem inneren so entgegen, dass sich beide Schnitte in einem rechten Winkel bei h treffen. Nunmehr vereinigt man die Wunde in der Art, dass i h an i g kommt, somit die Form der Figur 269 entsteht. Dann verfährt man ebenso an der vorderen Lippe. Die nunmehr noch frei bleibenden Wundpartien, welche an beiden Seiten von der bilateralen Discission her restiren, kann man entweder jede für sich vereinigen, oder, was besser ist, so zusammennähen, dass beiderseitig wieder die vordere Lippe an die hintere mit ein bis zwei Heften genäht wird. Dann hat die Portio ihre frühere Form seitlich wieder erlangt und kein Stück Wundfläche befindet sich ohne Schleimhautdeckung frei liegend.

Besteht eitriger Uteruskatarrh, die sogenannte Uterusblenorrhoe der alten Autoren, so wird dilatirt — nicht ausgekratzt — sondern einige Wochen lang der Uterus mit dünnem Katheter (vergl. Figur 85, S. 181) ausgespült. Als Zusatz zum Spülwasser nimmt man Soda oder Natron bicarbonicum. Die Thierzüchter machen bei Sterilität mit fast sicherem Erfolge Injectionen von Natron bicarbonicum-Lösungen in die Scheide.

Auch bei Frauen habe ich oft Conception dann eintreten sehen, wenn der Coitus einige Wochen unterblieb und die Frau mit alkalischen Lösungen die Scheide täglich 2 Mal ausspülte. Bei Erosionen und Cervicalkatarrh behandelt man die Erosionen und den Katarrh mit Aetzungen und heissen adstringirenden Vaginalirrigationen. Oft tritt Conception nach Abschwellung der Portio und Säuberung des Cervicalcanals ein.

Fühlt man die dislocirten Ovarien, so ist durch Massage der Versuch zu machen, die Ovarien an die richtige Stelle zu bringen. Auch dies ist nicht selten von Erfolg gekrönt.

Badekuren beseitigen chronische Entzündungen und haben ausserdem noch einen guten Erfolg: sie entfernen den Ehemann zeitweise von der Frau, dies wirkt in sehr vielen, hier nicht näher zu erörternden Beziehungen ebenfalls günstig zur Beseitigung der Sterilität.

Sterilisation.

Es giebt Fälle, wo die Gefahren für das Leben und die Gesundheit bei einer neuen Gravidität auf der Hand liegen. Dazu gehört nicht das enge Becken, denn in der künstlichen Frühgeburt und den Kaiserschnitt haben wir Mittel der Entbindung. Aber Phthise, Morbus Basedowii, Psychosen, Nierenaffectionen etc. verbieten es dem Arzte, Schwängerung zuzulassen. Dass selbstverständlich die Adresse dieses Verbotes zuerst an den Ehemann zu richten ist, dürfte moralisch und wissenschaftlich ausser Zweifel sein.

Aber schliesslich muss der Arzt sich in die Verhältnisse schicken, wenn die Verhältnisse sich nicht nach seinen Befehlen gestalten. Somit kann ich mir Fälle denken, wo man eine Sterilisation vorzunehmen hat. Ich habe bisher nur einmal vor vielen Jahren die Castration aus diesem Grunde ausgeführt. Gewiss wird der Entschluss schwer sein. Aber es wäre doch inhuman, rigorös den starren Tugendwächter zu spielen und nach dem Gesetz zu handeln: fiat justitia pereat mundus!

Mehrfach habe ich die Sterilisation bei der Vaginafixation ausgeführt (vergl. S. 272). Ich wage diese Operation bei Frauen, die eventuell schwanger werden können, nur bei gleichzeitiger Sterilisation. Handelt es sich nur um ältere Frauen mit vielen Kindern, die zwar seit Jahren nicht mehr concipirten, bei denen aber doch die Möglichkeit der Conception zugegeben werden muss, so mache ich die Sterilisation, eigentlich überflüssig, aber doch der Sicherheit halber.

Es wird der Uterus, wie S. 273 beschrieben, hervorgezogen. Ein Seidenfaden geht unter der Tube weg und ligirt die Tube. Man zieht stark an dem Faden nach der anderen Seite. Dadurch werden etwa 8 cm der Tube sichtbar, ja oft fällt Tube und Ovarium sofort heraus. Jetzt wird 5 cm entfernt von der ersten Ligatur noch eine Ligatur gelegt. Es wird ein wenigstens 3 cm langes Stück der Tube resecirt. Das centrale Ende wird nochmals ligirt, so dass die Oeffnung nach dem Uterus hinsieht und der Rest in einem spitzen Winkel zusammengebunden ist. Die Partie, wo die Tube resecirt ist, wird mit fortlaufendem Katgutfaden vernäht.

Auf diese Weise ist es gewiss unmöglich, dass sich die Durchgängigkeit der Tube wiederherstellt, wie ich das nach einfacher Umbindung einmal beobachtet habe.

Sechzehntes Capitel.

Die gonorrhoischen Erkrankungen der weiblichen Geschlechtsorgane[1].

Die Trippererkrankung der Frau bietet so verschiedene Krankheitsbilder, dass schon mehrfach bei der Schilderung pathologischer Zustände in den vorigen Capiteln der Tripper erwähnt werden musste. Dennoch halte ich es für nöthig, in einem besonderen Capitel alles Das zusammenzufassen, was wir heute über diese Krankheit wissen.

A. Aetiologie.

Der Tripper entsteht durch Infection mit dem durch Neisser entdeckten Gonokokkus[2]. Fast ausschliesslich ist die Infection die Folge des geschlechtlichen Verkehrs. Doch muss man zugeben, dass

[1] Nöggerath, Die latente Gonorrhoe im weiblichen Geschlecht. Bonn 1872, Cohen; A. f. G. XXXII, 322. — Neisser, Ueber eine der Gonorrhoe eigenthümliche Mikrokokkusform: Centralbl. f. d. med. Wissensch. 1879, 28; Deutsche med. Woch. 1882, p. 279; Vierteljahrschr. f. Dermatol. u. Syph. XI, p. 486; Deutsche med. Woch. 1890, 834; 1893, No. 29 u. 30. — Pott: Jahrb. f. Kinderheilk. XIX, 1883, p. 71. — Kroner: A. f. G. XXV, p. 109. — Fränkel: Deutsche med. Woch. 1885, p. 22; Virchow's A. XC, 1885, p. 251. — Bumm, Der Mikroorganismus der gonorrhoischen Schleimhaut-Erkrankungen. 2. Aufl. Wiesbaden 1887, Bergmann; C. f. G. 1891, 448; 1896, p. 1080, 1257; Deutsche med. Woch. 1887, 49; Gonorrhoische Erkrankungen der weiblichen Harn- und Geschlechtsorgane in Veit's Handbuch der Gynäkologie I. Wiesbaden 1897, Bergmann. — Steinschneider: Berliner klin. Woch. 1887, No. 17; 1890, No. 24. — Finger, Die Blennorrhoe der Sexualorgane. 4. Aufl. Wien 1896, Deuticke; Archiv f. Dermatol. u. Syph. XXVIII, 3, p. 277. — Sänger: A. f. G. XXV, 126; Die Tripperansteckung beim weiblichen Geschlechte. Leipzig 1889, O. Wigand; C. f. G. 1892, 361; 1896, 1080 u. ff. — Widmark: Archiv f. Kinderheilk. VII, p. 1. — Martineau, Leçons cliniques sur la blennorrhagie de la femme. Paris 1885. — Ernst Wertheim: A. f. G. XLII; C. f. G. 1892, 385; 1896, 1209; Verhandl. d. deutschen Ges. f. Gyn. 1895, 484. — Menge: Z. f. G. XXI, 1. — Skutsch: Diss. Jena 1891. — Witte: Z. f. G. XXV; C. f. G. 1892, No. 27. — Touton: Archiv f. Dermatol. u. Syph. 1893, 1 u. 2. — G. Klein, Die Gonorrhoe des Weibes. Berlin 1896, Karger. Diese vortreffliche Abhandlung enthält auch ein vollständiges Literaturverzeichniss. — Ausserdem verweise ich auf den Abschnitt: Gonorrhoe-Kokkus in Baumgarten's Jahresberichten über die Fortschritte in der Lehre von den pathogenen Mikroorganismen.

[2] Der Kürze wegen gebrauche ich für Gonokokkus die Buchstaben G.-K.

auch der nicht gereinigte, touchirende Finger, oder ein mit specifischem Eiter beschmutztes, nicht gereinigtes Speculum den Tripper übertragen kann. Einen ganz unzweifelhaften Fall, wo durch Application eines nicht gereinigten Pessariums Tripper übertragen war, habe ich beobachtet. Ebenso wie der Tripper auf die Conjunctiva übertragen wird, kann auch an oder in die Vulva gonokokenhaltiges Secret befördert werden. Namentlich bei Kindern ist durch Schlafen in einem

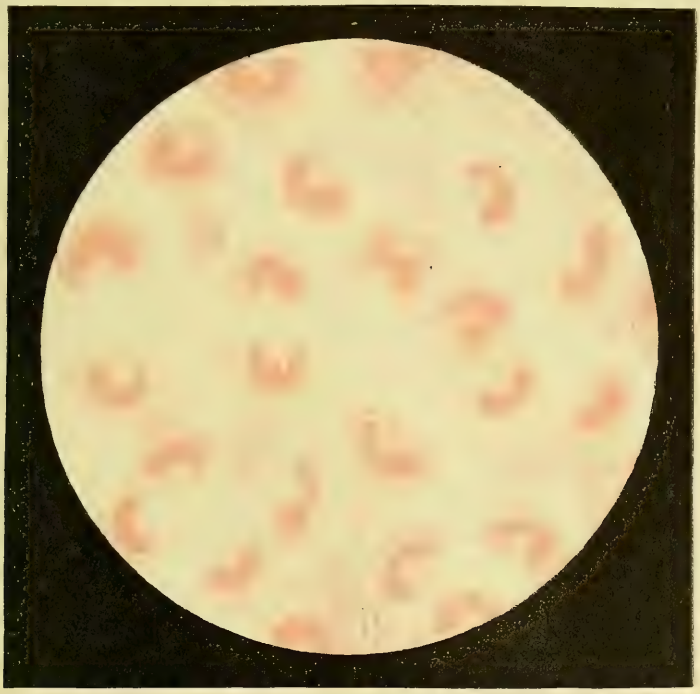

270

Gonokokken (G.-K.).
Methylviolettpräparat. Vergrösserung 750fach. Immersion. (Nach Eichhorst.)

Bett mit der tripperkranken Mutter, durch Benutzung desselben Waschwassers oder derselben Trockentücher beim Baden die Uebertragung einer gonorrhoischen Vulvovaginitis beobachtet.

Die G.-K. bedürfen wie andere Pilze, um sich zu vermehren, einer Nährsubstanz. Die künstliche in Generationen fortgesetzte Züchtung gelingt auf Blutserum des Menschen und Rindes auf Agar mit Blutserum überstrichen oder versetzt (2 % Agar. 1 % Pepton, $^1/_2$ % Na Cl) auf Harnagar (2 % Agar, 1 % Pept., 1 % normaler Harn).

Im menschlichen Körper bilden die feuchten Schleimhäute den Nährboden. Cylinderepitheldecken werden von G.-K.-Colonien bald durchwachsen, schon 3 Tage nach der Infection sind G.-K. im darunterliegenden Bindegewebe angelangt.

So wächst der G.-K. in der Harnröhrenschleimhaut, im Mastdarm, in der Conjunctiva, der Cervix-, der Uterusschleimhaut, der Tubarschleimhaut, auf dem Peritonäum und im Munde des Neugeborenen.

Dass er in dem Bindegewebe weiter in die Tiefe wächst und dort Abscesse machen kann, z. B. auch Infectionsabscesse bei Fingerwunden, ist zwar durch einige Fälle bewiesen, doch scheint dieser Vorgang nur ausnahmsweise stattzufinden.

Beim Manne ist das Krankheitsbild deshalb ein typisches, weil hier regelmässig die Harnröhre erkrankt, von ihr aus eventuell der Blasenhals, die Blase und die Hoden. Beim Weibe liegen die Verhältnisse complicirter. Es erkranken die Vulva, die Vagina, die Urethra mit der Blase, eventuell dem Ureter und den Nieren, der Uterus in allen seinen Schichten, Portio, Cervix, Endometrium, Muskulatur des Uterus, Parametrium, Perimetrium (Peritonäum), Tube inwendig und auswendig, Pelveoperitonäum, Ovarium.

Alle diese Gegenden können isolirt erkrankt sein oder mit anderen complicirt.

Es ist auch festgestellt, dass sich Tripper-Metastasen bilden. Wertheim sah in Capillaren der Blase G.-K. Dieser Befund erklärt es, dass man in Sehnenscheiden und Gelenken, in Nase und Mittelohr, bei Mastitis, in der Blasenmuskulatur, im Herzen, in Panaritien und in der Haut (gonorrhoische Exantheme) G.-K. gefunden hat.

Ein sehr wichtiger Unterschied besteht zwischen dem acuten Stadium, dem chronischen und dem latenten oder symptomlosen. Die beiden letzten Stadien sind öfter identisch.

Das acute Stadium ist eine acute, specifische, durch die G.-K. verursachte Entzündung der Schleimhaut. Dabei dringen aber sowohl beim Cylinderepithel wie beim geeigneten (vergl. unten) Plattenepithel die G.-K.-Colonien in die Tiefe bis in die Muskulatur und deren Lymph- und Blutgefässe.

Das acute Stadium geht typisch mit und ohne Behandlung in das chronische über. Das heisst die Symptome einer acuten Schleimhautentzündung verschwinden völlig, ohne dass die Krankheitserreger, die G.-K., verschwinden. Alle subjectiven Symptome können so sehr vorüber sein, dass die Patientin sich für absolut gesund hält, und trotzdem kann durch irgendwelche „Reize“ die Krankheit aus dem (latenten) symptomlosen Zustand in einen acuten Tripper übergehen.

Sie kann auch im symptomlosen Zustande durch Infection einen acuten Tripper bei dem Concubiren erzeugen.

Es ist also richtiger, für „latenten“ Tripper zu sagen „symptomloser“ Tripper.

Wichtig ist auch, dass Symptome nur an empfindlichen Gegenden von der Kranken subjectiv wahrgenommen werden. So wird eine Urethritis, eine Perimetritis Symptome machen, d. h. subjective; eine Endocervicitis dagegen nicht, weil die Cervix unempfindlich ist. Der objective Befund kann ein ganz gleicher sein, ja vielleicht ist die Cervix erheblicher erkrankt als die Urethra, und doch fehlt jedes subjective Symptom.

Es ist klar, dass die Veränderungen, welche die Tripperentzündung macht, je nach der Eigenthümlichkeit der befallenen Organe ganz verschwinden oder bleiben. Eine Schleimhaut z. B. wird, nachdem die G.-K. völlig verschwunden sind, eine gesunde Schleimhaut werden. Hat aber die G.-K.-Entzündung das Peritonäum verklebt, die Tube ihrer Schleimhaut beraubt, eine Bartholin'sche Drüse zerstört, so werden diese Veränderungen dauernde sein, obwohl längst die G.-K. verschwunden sind. Gerade wie die Wassermassen eines Gewitterergens Weg und Steg zerstören. Das Gewitter ist vorüber. Die Verwüstungen bleiben.

Die durch die G.-K. hervorgebrachten „Verwüstungen“ sind aber, wie alles im Leben und im Körper, stetem Wechsel unterworfen. So können vom Darm aus in die alten Entzündungsproducte Colibacillen oder Tuberkelbacillen einwandern. So können Streptokokken und Staphylokokken von der Vulva und Vagina ascendiren und eine Endometritis, Endosalpingitis purulenta verursachen. Es fand ein „Florawechsel“ statt. Dass die erste Ursache die Gonorrhoe war, wird ebensowenig zu bezweifeln sein, wie dass jetzt eine gonorrhoische Entzündung im eigentlichen Sinne nicht mehr vorhanden ist. Es handelt sich um Residuen der Gonorrhoe, nicht um Gonorrhoe selbst.

Wollte man mit exacter Beschränktheit nur da einen gonorrhoischen Ursprung annehmen, wo noch G.-K. nachzuweisen wären, so würde man die Mehrzahl der Fälle gynäkologischer residualer Gonorrhoe gar nicht erklären können.

Wenn also der Bacteriologe nur dann eine Trippererkrankung zugiebt, wenn er G.-K. findet, so ist das für den Gynäkologen ein ganz falscher Standpunkt. Auch eine Narbe beweist, dass einmal eine Wunde vorhanden war. Ebenso beweisen die bleibenden Veränderungen in den Tuben etc., dass einmal eine Gonorrhoe vorhanden war.

Sänger verdient grosses Lob, weil er gerade diese Verhältnisse zuerst durch klinische, wissenschaftliche Forschung klar gelegt hat. Er sagt sehr richtig: In vielen Fällen von Gonorrhoe ist die Erkrankung nach dem Verschwinden der G.-K. nicht geheilt.

Wenn wir die oben gegebenen Auseinandersetzungen überdenken, so ist erklärlich, dass unendlich mannigfaltige Krankheitsbilder vorkommen.

Derjenige, der die gynäkologische Bedeutung des Trippers zuerst erkannt hat, ist Nöggerath. Durch seine Behauptung, dass beim Tripper der Frau der ganze Genitaltractus erkranke, hat er der Forschung den richtigen Weg gewiesen.

Nach ihm sind Neisser, der berühmte Entdecker des G.-K., Bumm, Wertheim, Sänger und G. Klein als die bedeutendsten Forscher auf diesem Gebiete zu nennen.

Die G.-K. verbreiten sich auf drei verschiedenen Wegen: zunächst kriechen sie durch Weiterwachsen der einzelnen Gruppen auf der Schleimhaut ebenso weiter, wie eine Cultur per appositionem auf dem Nährboden wächst. Sie schädigen durch ihre Stoffwechselproducte die Flimmern in der Art, dass sie deren Function vernichten und gegen den Flimmerstrom von aussen nach innen gelangen. Erleichtert wird das Ascendiren durch Veränderungen im Uterus, z. B. durch die Menstruation, den puerperalen Zustand, durch intrauterine Behandlung, Sondiren, Aetzen u. s. w.

Der zweite Weg ist der Lymphweg. Es sind zwischen der Uterusmuskulatur G.-K. in Gruppen nachgewiesen. Höchstwahrscheinlich entstehen so die puerperalen gonorrhoischen Erkrankungen. Auch ein Instrument kann die Schleimhaut gleichzeitig verwunden und in die Wunde eine Cultur von G.-K. einimpfen.

Der dritte Weg, in seinen Einzelheiten noch wenig bekannt, ist der durch die Blutgefässe.

B. Einzelne Formen der weiblichen Gonorrhoe.

1. Vulva und Vagina.

Schon früher war bekannt, dass mitunter epidemisch in Kinderspitälern hartnäckige Vulvovaginitis vorkommt. Man hielt sie meist für eine Erscheinung der Scrophulose und behandelte sie, weil die damalige locale Behandlung wenig erfolgreich war, mehr allgemein mit Soolbädern, roborirender Diät, Jod etc. Pott, Ebstein, Steinschneider, Skutsch wiesen die G.-K. bei dieser Form nach. Auch

die Infectionswege sind klinisch klar gelegt. Kinder, die mit gonorrhoischen Müttern, mit gonorrhoisch erkranktem Dienstpersonal oder mit einer an specifischem Fluor leidenden Gouvernante in einem Bett schlafen, erkranken an Vulvovaginitis gonorrhoica.

Skutsch sah eine grosse Epidemie, dadurch entstanden, dass gleiche Badewanne und Trockentücher benutzt waren. Wegen der Weichheit und Feuchtigkeit bilden die jugendlichen Genitalien einen günstigen Nährbodeu für die G.-K.

Bei diesen Kindern ist die Vulva an den grossen Schamlippen, da wo sich beide Seiten berühren, oft mit einem Ring eingetrockneter Secrete besetzt. Klappt man die Schamlippen auseinander, so ist die Innenfläche, sowie der Introitus geröthet und etwas empfindlich. Auf den kleinen Schamlippen, dem Hymen befindet sich seröse Flüssigkeit, die mit Eiterflöckchen gemischt ist. Spült man den Eiter fort, so sieht man, dass auch aus der Scheide das gleiche Secret ausfliesst.

Bei jungen, eben deflorirten Frauen sind die Verhältnisse nicht viel anders. Der touchirende Finger fühlt die weiche, sammetartige, feuchte Beschaffenheit einer jungfräulichen Vagina. Vor der Defloration hat die Scheide fast den Charakter einer mit Cylinderepithel bedeckten Schleimhaut. Findet man doch z. B. bei Hämatokolpos unmittelbar nach der Operation Cylinderepithel, das bei der Nachbehandlung mit adstringirenden Spülungen bald in Plattenepithel übergeht.

Gelangt bei der Defloration Trippersecret in die Vagina, so entsteht ein acuter Tripper mit auffallend vielem Eiter. Dieser Eiter ätzt die Vulva an; man findet auch sie stark geröthet und geschwollen. Beim Auseinanderklappen sieht man erosive Geschwüre, die oft an entsprechenden Stellen gerade gegenüber liegen.

In diesen Fällen werden auch spitze Condylome beobachtet. Ich bemerke ausdrücklich: bei ganz acuter Entzündung fehlen die Condylome, die jedenfalls viel längere Zeit zur Bildung brauchen als der Eiter. Vielmehr erscheinen die spitzen Condylome erst im späteren Stadium der Krankheit. Ich mag nicht sagen, im chronischen oder latenten Stadium, denn die spitzen Condylome unterhalten einen Reiz, so dass bei grösseren Mengen in dem Introitus meist ein subacuter Tripper vorhanden ist (vergl. S. 62).

Die typische Vulvitis fehlt dann, wenn es sich um eine Multipara bezw. um eine ältere Frau handelt, bei der die Haut der Vulva ganz den Charakter der äusseren Haut gewonnen hat. Aber auch hier besteht manchmal eine chronische Vulvitis dadurch, dass die, wenn auch geringen, von oben kommenden Eitermengen Juckgefühl hervorrufen und zu fortwährendem Kratzen Veranlassung gaben. Die so entstehende

Vulvitis pruriginosa ist vielleicht in manchen Fällen das primäre Stadium der Kraurosis vulvae (vergl. S. 55).

Im Verlaufe der Erkrankung kommt es auch zur Entzündung der Vulvovaginaldrüse, zur Bartholinitis. Zwar ist wohl die G.-K.-Infection der primäre Grund der Entzündung, aber oft ist eine Zunahme der Bartholinitis bis zur Bildung eines grossen Abscesses die Folge von „Florawechsel", d. h. in dem grossen Abscesse fand man meist Strepto- und Staphylokokken (S. 54).

Es ist zwar wahrscheinlich, aber nicht bewiesen, dass in der Bartholin'schen Drüse ein Depot von G.-K. übrig bleibt, dass es beim Coitus mobil gemacht, die Infection überträgt.

Auch bei alten Mehrgebährenden mit harter und trockener Scheidenoberfläche kommt es zu einer Vaginitis gonorrhoica im acuten Stadium. Ich habe wiederholt in solchen Fällen die Scheide hochroth geschwollen mit Eiter erfüllt gefunden. Das Einführen eines Röhrenspeculums war wegen Schmerzhaftigkeit unmöglich. Nach Säuberung erblickte man die Gruppen geschwollener Knöpfchen, man fühlte die „granulöse Vaginitis" und sah, dass leicht bei der Berührung mit dem Rande des Speculums eine Blutung entstand.

Ist das acute Stadium durch die Zeit und die Spülungen beseitigt, so bleibt der chronische Tripper zwar in der Cervix, trotzdessen kann aber auch eine solche Vagina nach dem Coitus, nach der Menstruation oder bei Unterlassung jeder Spülung wieder acut erkranken und sich wie früher acut entzünden. Die mikroskopische Untersuchung ergab in diesen Fällen ein Durchwachsen der oberen Schichten. Auch hier waren die G.-K. wie beim Cylinderepithel bis ins Bindegewebe gelangt.

Bei der sogenannten latenten, besser symptomlosen Gonorrhoe ist die Scheide wohl die Aufenthalts-, aber nicht die Bildungsstätte des Eiters. Er stammt von den Erosionen, aus der Cervix oder aus dem Uterus. Die Scheide ist deshalb blass und sieht normal aus.

2. Urethritis.

Wenn man nach den abgefragten Symptomen urtheilen darf, so erkrankt auch bei der Frau anfangs regelmässig die Harnröhre. Schon vor Jahrzehnten wurde der Urethritis eine pathognomonische Bedeutung für den Tripper der Frau zugesprochen[1]. Man drückte bei der Untersuchung die Urethra gegen die Symphyse und beobachtete dabei das Orificium urethrae. Fühlte man die Urethra dicker als gewöhnlich, empfand die Patientin dabei Schmerzen, quoll aus dem Orificium urethrae Eiter aus, klagte die Frau auch über Urindrang

[1] Siegmund: Wiener med. Woch. 1852, 11.

und Brennen beim Urinlassen, so diagnosticirte man eine Tripper-Urethritis. In der That müssen wir die Bedeutung dieser Zeichen auch heute noch anerkennen. Nur mit Einschränkungen nach der positiven und negativen Seite. So kommt bei Cystitis, bei Fissuren nach Katheterismus, nach einem Wochenbette, oder bei Perimetritis, auch im Anfang der Schwangerschaft, bei Myomen u. s. w., Harndrang und Tenesmus vor (vergl. S. 115).

Andererseits giebt es auch hier ein symptomloses, chronisches Stadium, bei dem der Fingerdruck Nichts nachweist, am wenigsten Eiter. Dennoch entfernt die Platinöse etwas Flüssigkeit, aus der G.-K.-Culturen auf geeigneten Nährböden wachsen. Es soll gonorrhoische Stricturen geben, ich sah nur traumatische. Periurethrale, gonorrhoische Abscesse habe ich mehrfach eröffnet.

Pathognomonisch für acute Gonorrhoe sind die Fälle, wo bei Druck sofort Eiter aus dem Orificium internum tritt. Ich muss behaupten, dass dies nicht allein bei floridem Tripper, sondern auch manchmal bei jahrelang bestehendem symptomlosem der Fall ist.

Die Urethralcarunkeln haben nach meinen ziemlich reichen Erfahrungen mit Tripper Nichts zu thun. Dass es aber eine gonorrhoische Cystitis giebt, erwähnten wir S. 148. Jedenfalls ist sie weniger häufig als beim Manne, namentlich die typischen gonorrhoischen Blasenhalsaffectionen kommen bei der Frau nicht vor.

3. Tripper des Uterus.

Im acuten Stadium ist der Uterus nur als Scheidentheil oder am Scheidentheil erkrankt. Die Portio sieht wie die Scheide hochroth granulirt aus. Man bemerkt deutlich, dass bei der Nullipara der äussere Muttermund die Grenze der Entzündung bildet. Im gelben Eiter erblickt man den physiologischen glasigen Schleim der Cervix. Spült man aus, so erscheint der Schleimpfropf: der Thürhüter am Uterus.

Erosionen finden sich oft. Gewiss sind sie nicht pathognomonisch bezw. beweisend für den Tripper. Höchstens in der Art, dass die gonorrhoische Entzündung der Gewebe, ebenso wie andere Entzündungen, z. B. traumatische, für die Bildung der Erosionen ätiologisch wichtig ist.

Wird nur mit Spülungen behandelt, so kann ein Tripper ausheilen, ohne dass er in die Cervix eindringt. Freilich ist diese Grenze am Muttermunde keine unübersteigliche. Schon die Menstruation erleichtert das Ascendiren. Dass die Stromrichtung der Secrete in Folge der Flimmerbewegung von innen nach aussen geht, steht fest. Ebenso wird der Inhaltsdruck des Uterus dem Eindringen von

G.-K. Schwierigkeiten entgegensetzen. Alle diese Grenzen werden illusorisch, wenn eine Entzündung, eine Verletzung, ein Puerperium, ein Abort, ja allein die Menstruation den Mechanismus der Flimmerbewegung stört und die Orificien erweitert. Ebenso kann gewaltsam die Grenzsperre gestört werden, wenn eine Sonde, eine Spritze, eine Curette, ein Aetzmittel u. s. w. in den Uterus theils mechanisch die G.-K. hineinbefördert, theils durch Traumen, das Ascendiren der Gonorrhoe ermöglicht. Eine grosse Anzahl von gonorrhoischen Tuben verdanken wir der „Radicalbehandlung" der Dermatologen und Gynäkologen.

Ist die Gonorrhoe im Uterus angelangt, so existirt also eine gonorrhoische Endometritis. Sie kann ziemlich heftiger Natur sein. Es betheiligt sich die ganze Schleimhaut. Die G.-K. dringen in die Tiefe, bis in die Muskulatur, wo sie Wertheim demonstrirte, ja bis durch die Muskulatur in das Perimetrium. Es ist nicht wunderbar, dass, wie es schon die Alten beschrieben, dabei eine Schwellung des Uterus mit wehenartigen Schmerzen, peritonitischer und spontaner Druckempfindlichkeit bei starkem blutig-eitrigem Ausfluss entsteht. Die Schmerzen nehmen besonders dann zu, wenn auch die Grenze am inneren Tubenostium überwunden ist und eine Salpingitis gonorrhoica mit anschliessender Perimetritis sich ausbildet.

Das acute Stadium geht vorüber. Die Gewebe werden in der Tiefe die G.-K. zerstören, resorbiren, unschädlich machen. Aber in der Schleimhaut bleibt die chronische Gonorrhoe zurück.

Die chronische Gonorrhoe der Cervix ist deshalb so besonders wichtig, weil sie höchstwahrscheinlich dieselbe Rolle spielt wie beim Manne die Urethritis posterior und ein kleiner Tripperherd hinter Stricturen. Wenn ein völlig symptomloser Zustand, also die sog. Latenz erreicht ist, wenn eine Frau nicht nur subjectiv, sondern auch objectiv gesund erscheint, weil sie weder abnorme Empfindungen noch pathologische Secrete hat, so können dennoch in dem scheinbar normalen glasigen Schleime G.-K. vorhanden sein. Wenige, vielleicht nicht durch die gewöhnlichen mikroskopischen Methoden, wohl aber durch die Culturverfahren nachweisbare G.-K.! Und es wird deshalb allgemein angenommen, dass hier in der Cervix der latente Herd der Gonorrhoe sitzen bleibt, von dem aus ein Wiederaufflackern der eigenen Gonorrhoe enstehen kann. Auch zur Infection genügen diese wenigen G.-K.

Verdächtig sind alle Fälle, wo bei sterilen Frauen der Cervixschleim an Quantität sehr zugenommen hat. Er hat zwar im Allgemeinen eine glasige Beschaffenheit, ist aber viel massenhafter, hängt als zäher, etwas getrübter, grünlich-opak-undurchsichtiger Schleim-

klumpen aus dem Orificium heraus. Man kann ihn nicht wegwischen. Beim energischen Wischen blutet die Innenfläche der Cervix. Oft setzt sich die Schleimproduction bis hoch in den Uterus fort, die eigentliche Uterusblennorrhoe der Alten. Dieser Zustand kann Jahre und Jahrzehnte anhalten, ohne dass die Patientin wegen der Zähigkeit des Schleimes sehr belästigt wird. Sterilität ist die stetige Folge.

Ob die spärliche Eitersecretion der von mir sog. Endometritis atrophicans bei alten Frauen mit Gonorrhoe zusammenhängt, ist mir zweifelhaft, denn im Allgemeinen trifft man diese Form mehr bei Frauen an, die viel geboren haben, als bei Sterilen.

4. Salpingitis gonorrhoica.

Schon oben haben wir von der Bedeutung der Gonorrhoe für die Salpingitis gesprochen. Vielleicht sind alle Salpingitiden, ausser den tuberkulösen, die puerperalen nicht ausgeschlossen, Folgen einer primären Gonorrhoe. Denn wenn auch die Residuen der Gonorrhoe schliesslich Entzündungsproducte darstellen, bei denen G.-K. nicht mehr, wohl aber wegen des Florawechsels andere Kokken gefunden werden, so war doch der erste Grund der pathologischen Vorgänge die gonorrhoische Infection (vergl. S. 463). Wie sich an ein Trauma allerhand Entzündungen und Veränderungen anschliessen können, die schliesslich nach Jahren mit der primären Verletzung Nichts mehr zu thun haben, so sind auch die Folgen der Gonorrhoe, die Residuen, die „residuale Gonorrhoe“ nicht durch G.-K., sondern durch Producte einer chronischen Entzündung charakterisirt.

Diese Entzündung aber war einst eine typische mit typischem Verlauf. Deshalb sind auch die Producte typisch. Der Nachweis der G.-K. bei dieser residualen Gonorrhoe kann nicht mehr und braucht auch nicht geführt zu werden. Der Zusammenhang ist uns doch klar.

Es sind wesentlich zwei Formen zu unterscheiden. Entweder erfolgte die Infection auf dem Lymphwege, z. B. durch das Uterusparenchym hindurch, oder im Wochenbett durch Verletzung der Cervixwand, Wundinfection, und Infection mit gleichzeitig vorhandenen G.-K. Dann entsteht eine Perimetritis. Das Fimbrienende verklebt. Die Entzündung geht zu Ende, aber die Tube bleibt verschlossen. Es entsteht wegen des gestörten Abflusses Hydrosalpinx. Vielleicht war auch die Tubenschleimhaut, an dem hyperämisch-entzündlichen Zustand der Beckenorgane betheiligt, so dass sie hypersecernirt und dadurch die Flüssigkeit in der Tube vermehrt. Solche Hydrosalpingitiden können zwar Jahre lang gleich gross bleiben, machen aber doch in den meisten Fällen Symptome, d. h. Schmerzen.

Oder der Process ist ein mehr interner, auf der Schleimhaut und in der Schleimhaut ascendirender. Gemäss der Eigenthümlichkeit der G.-K. erregen sie Eiterung. Diese führt zur Zerstörung der Schleimhaut, zu Infiltration der Wand — von der Endosalpingitis zur Salpingitis, zur Perisalpingitis und Perimetritis.

Charakteristisch ist die Verdickung der Tubenwand: Salpingitis isthmica nodosa (S. 466). Sie kann gewiss ausheilen. Entfernt man eine solche Tube, so muss man sie im Princip ganz entfernen, d. h. auch den interstitiellen Theil resp. das Corpus uteri excidiren.

Auch hier kommt es zum Tubenverschluss (S. 464), zur Eiteransammlung, zur Ausdehnung. Aber nicht selten schliesst sich das Fimbrienende nicht sofort.

Schon Nöggerath legte grossen Werth auf die von einer Seite zur anderen überspringenden Perimetritiden, die er dadurch erklärte, dass einmal rechts, einmal links ein Tropfen Trippereiter aus dem Morsus diaboli in die Peritonäalhöhle gelangte. Die Symptome können so alarmirende sein, dass man an geplatzte Tubargravidität denkt. Ich habe diese Verwechselung mehrfach erlebt, wenn auch nicht von mir, aber doch von Anderen.

Die Prognose ist quoad vitam recht gut. Der Tod erfolgt wohl nie bei diesen acuten Tripperperimetritiden. Aber quoad valetudinem completam ist die Prognose deshalb so schlecht, weil bei der langen Dauer neue Schädlichkeiten nicht ausblieben. Der Coitus und körperliche Anstrengungen sind vor Allem zu beschuldigen.

Das Ovarium betheiligt sich selbstverständlich viel an diesen Tripperentzündungen, führt doch ein directer Weg: die Fimbria ovarica von der Tube zum Ovarium. Dann entstehen Ovarialabscesse, Verwachsungen, Conglomerattumoren etc.!

Beim Manne ist vielfach constatirt, dass Blasentuberkulose die Folge einer gonorrhoischen Cystitis ist, oder dass doch wenigstens vorherige Gonorrhoe bei der Blasentuberkulose eine ätiologische Rolle spielt. Es macht oft den Eindruck, als ob betreffs der Ovarialtuberkulose die Verhältnisse ähnlich liegen.

C. Menstruation, Schwangerschaft, Wochenbett.

1. Menstruation.

Es ist eine alltägliche Beobachtung, dass der gonorrhoische Eiter nach der Menstruation an Quantität erheblich zunimmt, oder anders ausgedrückt: die Menstruation führt zu Recrudescirung des Trippers, sie macht einen latenten Tripper zu einem acuten, sie bewirkt Recidive.

Auch eine Tripperentzündung, z. B. eine Perimetritis, recrudescirt oft während der Menstruation.

Eine Erklärung wird man wesentlich in zwei Punkten finden. Erstens wird das Blut und Blutserum, bezw. werden die Drüsensecrete während der Menstruation vermehrtes Nährmaterial liefern, und zweitens unterbleiben meist während der Menstruation die bactericiden Spülungen, so dass die Vegetation nicht mehr beschränkt wird. Es ist deshalb bei der Therapie besonders vorzuschreiben, während der Blutung die Spülungen und sogar häufiger als gewöhnlich vorzunehmen.

Aber abgesehen davon schadet die Menstruation auch in der Beziehung, dass sie die Grenze zwischen Uteruscavum und Vagina selbst bei Primiparen aufhebt, oder wenigstens in ihrer Wirksamkeit beeinträchtigt. Bei dauerndem Liegen werden die Secrete stagniren, bei Lagewechsel zurückfliessen und bei Unwirksamkeit der Flimmerbewegung leicht in den Uterus gelangen. Namentlich aus diesem Grunde lasse ich Gonorrhoische bei der Menstruation nicht permanent liegen.

2. Schwangerschaft.

Dass Schwangerschaft die Entwickelung des Trippers begünstigt, wird zwar allgemein angenommen, ist aber doch nicht durchaus richtig. Es giebt viele Schwangere mit starkem Fluor, starker Schwellung der granulirten Vagina, mit Blasenreizung (wegen der Hyperämie) mit Symptomen, wie bei Gonorrhoe, ja mit wenigen spitzen Condylomen, wo ganz sicher Gonorrhoe nicht vorliegt. Und es giebt manche Fälle von zweifelloser, durch die Blennorrhoe der Augen des Kindes festgestellter Gonorrhoe, wo alle für Gonorrhoe charakteristischen Symptome in der Schwangerschaft fehlten.

Wollte man eine Diagnose allein auf die Symptome aufbauen, so würde man bei Schwangeren oft irren. Wäre die Lehre richtig, dass jedesmal bei grösserer Feuchtigkeit der Vagina ein acuter Tripper entstehen müsste, so gäbe es keine latente, bezw. symptomlose Gonorrhoe Schwangerer. Und dies ist doch der Fall, wie die Praxis beweist.

3. Wochenbett.

Die gonorrhoischen Wochenbettkrankheiten sind früher — auch von mir — geleugnet, aber es ist jetzt die allgemeine Ueberzeugung, dass es eine gonorrhoische Perimetritis und Parametritis giebt. Nach meinen Erfahrungen sind das nicht die schlimmsten Fälle, wo viel Kokken sofort leicht gefunden werden. Ich glaube nicht, dass im Puerperium der interne Weg durch den Uterus in die Tuben der

Infectionsweg peritonäaler Entzündung ist. Dann müsste ja bei gleichen Verhältnissen jedesmal eine Perimetritis eintreten. Von einer Barrière gegen die G.-K. ist doch jetzt keine Rede. Trotzdessen giebt es reiche Entwickelung von G.-K. im puerperalen Uterus ohne Perimetritis.

Die Beobachtung, dass meist Primiparae an gonorrhoischer Perimetritis erkranken, spricht dafür, dass wohl stets eine Verletzung und Resorption von dieser Verletzung aus die G.-K. in die Tiefe der Cervix und von hier auf dem Lymphwege in das Parametrium und zu dem Peritonäum führt. Ich habe wiederholt exquisite Fälle von puerperaler Tripperperimetritis gesehen, wo die Tube und das Ovarium nicht empfindlich war und nicht empfindlich blieb.

Auch der Umstand, dass nicht jedesmal Sterilität folgt, spricht für den Lymphweg. Ferner giebt es niemals einen ganz acuten Beginn, wie bei Austritt grosser Eitermengen aus der Tube. Andererseits entwickelt sich im Puerperium oft überraschend schnell eine Pyosalpinx. Ich habe schon sechs Wochen post partum 2 fast 10 cm lange gonorrhoische Tubensäcke entfernt.

Und trotz massenhaftem Lochialeiter mit enormer G.-K.-Entwickelung war weder Fieber noch Schmerzhaftigkeit vorhanden. Jedenfalls bedarf die puerperale Tripperperimetritis noch sehr der Aufhellung durch Einzelforschung.

Die Salpingitis nodosa entsteht nach meinen Erfahrungen nicht im Wochenbett.

D. Mischinfection.

Als noch die Meinung herrschte, dass der G.-K. nur auf, im und unter dem Cylinderepithel gedieh, musste man gleichzeitige, benachbarte oder folgende Entzündungen eiteriger Natur durch Wirkung anderer Kokken erklären. Da nun solche Entzündungen ohne Zweifel bei Gonorrhoe vorkommen und mit ihr in ätiologischem Causalconnex standen, so construirte man sich den Begriff der Mischinfection.

Zwei Thatsachen wurden gegen die Mischinfection ins Feld geführt: erstens fand man, dass der G.-K. andere Kokken nicht aufkommen liess, dass also in gonorrhoischen Abscessen sich Reinculturen von G.-K. befanden. Zweitens fand man, dass der G.-K. auch im Bindegewebe und auf dem Peritonäum gedeihen und Eiter erzeugen konnte.

Es ist nun sicher, dass der G.-K., namentlich in abgeschlossenen Höhlen, den Nährboden bald erschöpft. In der Hälfte von Pyosalpinxfällen, zweifellos gonorrhoischer Provenienz, findet man auch beim Culturverfahren keine G.-K., ja überhaupt keine Kokken, sondern sterilen

Eiter. Ein für die Prognose der Operation überaus wichtiger, günstiger Umstand!

Es widerspricht durchaus nicht den biologischen Gesetzen der Bacterien, dass, nachdem eine Species zu Grunde gegangen, sich auf den für eine Species erschöpften Nährboden eine andere ansiedelt. — So kommt es nicht zu einer Symbiose, nicht zu einer gleichzeitigen Entwickelung, sondern zu einem „Florawechsel".

Praktisch ausgedrückt würde man also sagen: Nach Absterben der G.-K. siedeln sich in den entzündlich veränderten Geweben Streptokokken, Staphylokokken, namentlich Bacterium Coli an.

Wenn also z. B. eine Bartholin'sche Drüse durch G.-K. inficirt und entzündlich verändert ist, so kann sie nun wegen des dilatirten Ausführungsganges, der durch Schwellung erhöhten Vulnerabilität etc. mit Streptokokken inficirt werden und acut vereitern.

Dass z. B. G.-K. die Blase für Tuberkulose geradezu vorbereiten, erwähnte ich schon mehrfach.

E. Abgeschwächte Virulenz.

Es ist eine wunderbare Thatsache, dass die Trippererkrankung der Frau nicht entfernt so typische Symptome und nicht entfernt einen so typischen Verlauf und Ausgang hat wie der Tripper beim Manne. Bei der Frau giebt es sogar zwei Krankheitsbilder, den acut beginnenden acuten Tripper (vergl. S. 600) und den scheinbar symptomlos beginnenden und latent bleibenden Tripper, der mehr zufällig entdeckt wird. Zwischen beiden Formen ist ein ganz wesentlicher Unterschied, während doch beim Manne jeder Tripper ziemlich mit gleichen Symptomen verläuft.

Giebt es auch keine Krankheit, die nicht in extrem schweren und extrem leichten Fällen vorkäme, so erklärt doch die graduelle Intensität nicht die oben erwähnte Thatsache.

Es nahmen deshalb viele Autoren an: ein chronischer, latenter, fast symptomloser Tripper erzeuge durch Infection wieder eine solche unbedeutende Krankheit; ein starker acuter Tripper rufe die gleiche intensive Erkrankung bei der Ansteckung hervor. Man glaubte also, dass abgeschwächte G.-K., bezw. solche von abgeschwächter Virulenz, sich auf dem Objecte der Uebertragung ebenfalls wieder nur als abgeschwächte, schwach virulente G.-K. entwickelten.

Es ist gar keinem Zweifel unterworfen, dass, wenn auch noch so viel Thatsachen scheinbar für eine solche Ansicht sprechen, sie doch wissenschaftlich ganz unmöglich ist.

Wir müssen vielmehr annehmen, dass die complicirten Verhältnisse bei der Frau eine grosse Mannigfaltigkeit der Krankheitsbilder zur Folge hat.

Bei dem Manne erkrankt stets die Harnröhre, secundär erst betheiligen sich durch Aufsteigen die samenbereitenden Organe.

Bei der Frau erkrankt die Harnröhre nicht in jedem Falle. Die Betheiligung der Vulva und Vagina ist ebenso inconstant, je nachdem es sich um ein Kind, eine Virgo, eine Nullipara, Multipara, Schwangere oder Wöchnerin handelt.

Es kann die Cervix bei einer Multipara allein erkranken. Dann fehlen überhaupt alle subjectiven Symptome. Die Patientin weiss kaum, dass sie krank ist. Nur ein Ausfluss existirt, der in geringem Maasse vielleicht immer vorhanden war. Ist die Vagina wie bei einer Multipara ungeeignet, die G.-K. wachsen zu lassen, so fehlt auch gleichsam der Weg zur Urethra und der Tripper ist in der That nicht nur ein symptomloser, sondern auch eine nur auf die Cervix beschränkte, also eine geringfügige, unbedeutende Erkrankung.

Ungünstiger ist schon der Fall, wenn die Gonorrhoe in die Uterushöhle aufsteigt, wie in der Menstruation, im Puerperium oder nach einem therapeutischem Eingriffe. Dann erkrankt die Uterusinnenfläche, das Parenchym und der Ueberzug. Und zuletzt entstehen Adnextumoren. Jede dieser Affectionen hat verschiedene Symptome, die mehr für die Organe als für die Gonorrhoe charakteristisch sind.

Berücksichtigt man diese grosse Verschiedenheit, so wird man zwar ein immer gleiches, typisches Krankheitsbild nicht erwarten dürfen, aber doch durch Analyse der objectiven, individuellen Verhältnisse in jedem einzelnen Falle die Erklärung jedes einzelnen Krankheitsbildes zu suchen und zu finden haben.

Ein symptomloser Tripper kann acut werden. Sowohl bei der Frau wie beim Manne durch geschlechtliche Reizung.

Ferner kann vom symptomlosen Tripper der Frau der Mann einen acuten typischen Tripper und umgekehrt die Frau vom Manne bekommen.

Es ist also nicht nothwendig und wissenschaftlich unmöglich anzunehmen, dass eine hochgradig verschiedene Virulenz mit ihren Folgen besteht, und dass die Krankheit des Empfängers an Intensität stets der Intensität der Krankheit des Gebers entspricht.

Um zu beweisen, wie verschiedenartig die gonorrhoischen Erkrankungen bei der Frau sind, füge ich folgende Statistik an: Es wurden G.-K. sicher gefunden in 100 Fällen: Urethra 80%, bei symptomlosem Tripper 45%, in der Vagina 15%, in den Bartholin'schen Drüsen 30%, in der Cervix 60%, im Uterus 20%.

Die Tube war in durchschnittlich 35 % afficirt, operirt wurden 15 %, in 6 % dieser Fälle waren noch G.-K. vorhanden.

F. Residuen der Gonorrhoe.

Aber auch nach völligem Verschwinden des specifischen Krankheitserregers, bleiben jahrelang, ja für das ganze Leben die Schäden, die Verheerungen, die der G.-K. angerichtet hat, zurück.

So vor Allem Sterilität durch Verwachsungen, Verzerrungen, Knickungen der Tube. Durch Zerstörungen auf der Innenfläche vom Verlust des Flimmerepithels an bis zur Verwandlung der Tube in eine Sactosalpinx. Ferner die Conglomerattumoren bei Betheiligung der Ovarien. Die Perimetritis mit Schwarten, Verklebungen, Darmanlöthungen, Fixirung des Uterus u. s. w.

Wir Gynäkologen werden nicht im Zweifel sein, sehr viele Fälle von alten gynäkologischen perimetritischen Leiden mit Sicherheit auf einstige gonorrhoische Infection zu beziehen, wenn auch die Zeiten längst vorüber sind, wo der G.-K. noch lebte.

G. Symptome und Verlauf.

In dem Vorangehenden musste des Zusammenhanges wegen schon viel von den Symptomen die Rede sein, so dass ich mich hier kurz fassen kann.

Sobald bei dem unreinen Coitus die G.-K. (namentlich bei Defloration) in die Scheide gelangen, tritt stets eine acute Entzündung ein. Es kommt zur Production von massenhaftem Eiter. Die Scheide wird sehr empfindlich, hat eine hochrothe Farbe, Gruppen von geschwollenen Papillarkörpern sind zu fühlen und im Speculum zu sehen. Der Coitus ist wegen Schmerzhaftigkeit fast unmöglich. Die Vulva wird durch den Eiterabfluss angeätzt, es entstehen zwischen den Schamlippen erosive Geschwüre. Das Harnlassen wird schmerzhaft. Der aus der Scheide fliessende Eiter ist zunächst gelb, dickflüssig, riecht specifisch, enthält auch etwas Blut. Später wird der Eiter dünner, sieht mehr weisslich grau aus.

Im Verlauf der Erkrankung kommt es oft zu einer Vereiterung der Bartholin'schen Drüse. Wegen der exponirten Lage kann auch eine Streptokokkeninfection phlegmonöser oder erysipelatöser Art sich compliciren, so dass grosse Abscesse entstehen.

Dabei schwillt die betreffende Schamlippe stark an, wird roth, schmerzhaft, unter fieberhaftem Verlauf bildet sich ein bis faustgrosser

Abscess. Die Kranke kann nicht gehen und die Beine nicht aneinanderlegen.

Tripper des Mastdarms ist häufiger als gewöhnlich geglaubt wird und durchaus nicht Folge eines Coitus in anum. Vielleicht begünstigen Hämorrhoidalknoten die Infection. Dann kommt es zu Geschwüren im Rectum und um das Rectum. Periproctitische Abscesse, ja Zerklüftungen des Darmes und Afters sah ich bei Gonorrhoe. Auch in der Nähe der Harnröhre giebt es paravaginale Abscesse bei Gonorrhoe der Urethra.

Wird trotz des Trippers der Coitus forcirt, tritt die Menstruation gerade bei floridem Tripper ein, so gelangen die G.-K. auch in die Uterushöhle. Dasselbe kann durch Intrauterinbehandlung bewirkt werden. Zum Beweise der Betheiligung des Uterusparenchyms an der Krankheit wird der Uterus druckempfindlich, oft deutlich vergrössert und weich. Wehenartige Schmerzen treten ein. Das Pelveoperitonäum wird schmerzhaft, da es auf dem Lymphwege mit G.-K. inficirt ist. Bei der durch Ascendiren entstehenden Salpingitis treten Schmerzen in der Gegend der Tube auf. Sie haben oft einen ausgesprochen wehenartigen Charakter durch Ausdehnung der Tube.

Der Verlauf der gonorrhoischen Salpingitis und Perimetritis hat ein pathognomonisches diagnostisches Zeichen: die häufigen Recidive und das Wechseln der Schmerzen und der Exsudatbildung von einer Seite nach der anderen. Wo ein Tropfen Eiter aus der gedehnten Tube sich herausdrängt oder bei vermehrtem Innendruck herausgepresst wird, wirkt er infectiös. So entsteht einmal rechts, einmal links eine Entzündung. Man sollte meinen, dass darin eine Art Heilung liegen müsste. Denn die Entzündungen, in Adhäsionsbildung endigend, verschliessen am Ende die Tubenmündung. Damit ist gewiss mitunter die Möglichkeit neuer Peritonitiden verschwunden. Dies mag richtig sein. Aber die Beschwerden sind nichts weniger als verschwunden. Denn nunmehr dehnt der Tubeninhalt die Tube aus. Die Tube büsst ihre charakteristische Schlängelung ein, sie wird ein darmähnlicher, fingerdicker und fingerlanger Schlauch. Die Tubenwandung verdickt sich sowohl im interstitiellen Theil, es entstehen weissliche Anschwellungen am Uterus, wie kleine Myome, als auch im abdominellen Theil (Salpingitis nodosa). Die Entzündung des Peritonäums wird auch durch Fortleitung der Entzündung durch die Tubenwandung vermittelt. Das Ovarium betheiligt sich an der Entzündung. Abscesse können in den Follikeln, sowie zwischen den Platten des Ligamentum latum entstehen. Schliesslich findet man bis faustgrosse Conglomeratgeschwülste.

Dabei wird oft die Menstruation ganz exquisit schmerzhaft. Von Zeit zu Zeit, namentlich plötzlich nach körperlichen Anstrengungen

und dem Coitus treten fieberhafte Pelveoperitonitiden ein, weil der G.-K.-Infection eine Mischinfection gefolgt ist. Bacterium coli kann in die Exsudate gelangen. Der Gemüthszustand leidet. Neurasthenie, Hysterie, factische und eingebildete Schmerzen schwächen den Organismus. Ein bis zur Ehe blühendes Mädchen wird in wenigen Jahren zu einer nervösen, hysterischen, körperlich herabgekommenen Frau.

Es ist eine bekannte Thatsache, dass die Sterilität der Ehe in engem Causalconnex mit dem Tripper steht. Hat der Ehemann eine beiderseitige Hoden- bezw. Nebenhodenerkrankung durchgemacht, so producirt der kranke Hoden keine befruchtungsfähigen Spermatozoiden. Es ist deshalb in jedem Falle von Sterilität der Ehe nothwendig, zunächst das Semen des Mannes zu untersuchen. Im Urin eines solchen Mannes sieht man nicht selten die sogenannten Tripperfäden, dünne weissliche, im Urin flottirende, aufgerollte Schleimmassen, in denen man Harnröhrenepithelin und G.-K. nachweisen kann. Im Semen sieht man oft keine Spermatozoiden (Azoospermie) oder nur auffallend wenige, auffallend wenig bewegliche, nicht ganz regelmässig geformte.

Bei der Frau sind es ebenfalls erst secundäre Affectionen, welche Sterilität bewirken. Trotz eines floriden und eines chronischen Trippers kann eine Frau concipiren. Sind aber die Tuben krank, so bestehen mechanische Conceptionshindernisse. Auch diese Fälle sind, wie ich ausdrücklich hervorheben möchte, nicht absolut aussichtslos. Man irrt sich ebenso oft mit der guten als mit der schlechten Prognose bezüglich der Sterilität. Ich habe Notizen über eine ganze Reihe von Fällen, wo beiderseitig ein auf gonorrhoische Infection zurückzuführendes Exsudat bestand und bei denen dennoch nach Jahren ein Kind geboren wurde.

Die Thatsache aber, dass die Gonorrhoe Sterilität macht, wird am besten durch die Sterilität der Puellae publicae beleuchtet. Nach den Zusammenstellungen, die ich mir aus fremden und eigenen Beobachtungen machte, sind $^3/_5$ aller Puellae publicae steril. Es ist kein Zweifel, dass der Tripper die Ursache dieser Sterilität ist. Allerdings entfällt ein nicht geringer Procentsatz auf die Nachkrankheiten, die sich an Abtreibungen der Frucht anschliessen.

Bei der Urethritis giebt es ein symptomemachendes acutes und ein symptomloses chronisches Stadium. Das acute Stadium geht bald, auch ohne Therapie, vorüber. Dennoch kann man, ohne dass die Patientin sich für krank hält, noch jahrelang mit der Platinöse G.-K. aus der Harnröhre hervorholen.

Man muss dabei vorsichtig das Orificium urethrae vor der diagnostischen Manipulation säubern, um sicher zu sein, dass der Eiter wirklich der Urethra entstammt. Denn neben dem Orificium externum

urethrae befinden sich kleine Krypten, welche ebenfalls Eiter ausdrücken lassen. Diese Krypten sind manchmal als kleine Anschwellungen von 2 bis 3 mm Durchmesser zu sehen und zu fühlen.

Die gonorrhoische Cystitis hat keine specifischen Symptome (vergl. S. 111 und 115).

Eine Thatsache ist es, dass bei manchen Frauen trotz jeder Behandlung der Tripper immer wieder von Zeit zu Zeit den Charakter des acuten Trippers annimmt. Man behandelt z. B. 3 Wochen lang auf das Sorgfältigste. Jede Secretion hört auf, ja man findet selbst bei mehreren der Cervix und der Harnröhre entnommenen Proben keine G.-K. mehr. Und nach einer Woche kommt dieselbe Frau wieder mit einem floriden Tripper! Die Vagina ist wieder schmerzhaft, geschwollen und voll gelben, rahmartigen Eiters! Man könnte sich dies in verschiedener Weise erklären: z. B. dadurch, dass in der Harnröhre und im Cervixcanal G.-K. nachweislich lange zurückbleiben, oder dass auch die Uterushöhle von Neuem das Secret lieferte. Wäre auch der Uterus erfolgreich behandelt, so könnte aus den Tuben Eiter nach unten fliessen. Und wäre diese „Reinfection" unwahrscheinlich, so könnte der Ehemann sich einen Tripper conservirt haben und die Frau immer von Neuem anstecken: Superinfection. Ist aber auch der Mann sicher gonokokkenfrei, so wäre auch dieser Modus der Infection nicht anzunehmen. Meines Erachtens sind weit hergeholte Erklärungen nicht nöthig. Die Verzweigungen der Cervicaldrüsen gehen so tief in das Gewebe hinein, dass keine Therapie überhaupt mit irgend einem Medicament in jede Bucht, in jeden Recessus, in alle Ecken und Enden der Drüsen hineingelangen kann. Dass hier lebensfähige G.-K., ohne eine specifische eitrige Entzündung zu unterhalten, liegen bleiben, ist zweifellos. Finden wir doch in anscheinend völlig normalem, rein physiologischem, glasigem Cervixsecret nicht selten massenhaft G.-K.

Fast immer treten die Recrudescirungen des Trippers dann ein, wenn man den Coitus wieder erlaubt hat, oder wenn die Menstruation eintrat. Die menstruelle Auflockerung oder die Hyperämie in Folge des Orgasmus und der mechanischen Reizung bewirkt zunächst eine grössere Durchfeuchtung und Erweichung des Vaginalepithels. Ist dieses Zwischenglied in den Vorgängen vorhanden, dann werden die G.-K. ein Wachsthum entfalten können, was früher in der durch Adstringentien gegerbten, trockenen, festen Scheide kurz nach der Behandlung unmöglich war.

H. Diagnose.

Die Diagnose wird aus der Anamnese, den Symptomen und dem directen Nachweis der G.-K. gestellt.

Giebt der Ehemann zu, Tripper gehabt zu haben, oder weiss es die Patientin, dass der Mann genitalkrank war, so ist dieser Umstand natürlich wichtig. Die charakteristischen Symptome: plötzlich beim Beginn der Ehe eintretender starker Ausfluss, Schmerzen, Unmöglichkeit der Cohabitation, Brennen beim Urinlassen, Symptome des Blasenkatarrhs sind ebenfalls kaum anders als durch gonorrhoische Infection zu deuten. Erinnert sich eine Frau an diesen Symptomencomplex noch nach Jahren, so muss die Erkrankung heftig gewesen sein. Unbedeutende Beschwerden wären längst vergessen.

In allen Fällen ist es unbedingt nothwendig, den sicheren Beweis durch das Auffinden der G.-K. zu liefern. Alle anamnestischen Feststellungen sind unsicher. Ein Arzt, dem die für das Glück zweier Menschen so unendlich wichtige Frage vorgelegt wird, ob ein gonorrhoisch gewesener Mann heirathen darf oder nicht, muss höchst gewissenhaft mikroskopisch untersuchen. Das Anfühlen und Ansehen des Penis und des Hemdes, das Drücken an der Wurzel des Penis, wie es leider noch so manchen Aerzten genügend erscheint, beweist eine geradezu verbrecherische Gleichgültigkeit gegen das Wohl der Nebenmenschen. Ja, in gerichtsärztlichen Fällen wird ohne den Nachweis der G.-K. ein Ausspruch unberücksichtigt bleiben müssen.

Methoden, die G.-K. nachzuweisen, sind mehrere empfohlen. Wichtig ist, die Präparate schnell und ohne Schwierigkeit anfertigen zu können. Zu dem Zwecke wird ein kleines Tröpfchen fraglichen Sècrets auf einem Objectträger dünn vertheilt und über Spiritus angetrocknet, sodann lässt man eine Lösung von Methylenblau auf das Präparat einwirken. Man spült mit Wasser ab, trocknet wiederum, bringt auf das Object direct einen Tropfen Oel und untersucht mit der Immersionslinse. Für die meisten Fälle wird diese Methode genügen. Wichtig ist, dass die Diplokokken zu Haufen, gruppenweise entweder in den Zellen selbst oder zwischen den Zellen, dicht beieinander liegen. Gerade diese Diplokokkenhaufen sind für die Diagnose entscheidend. Bei frischem Tripper ist die Herstellung beweisender Präparate sehr einfach.

Schwieriger ist die Entscheidung bei altem, sogenanntem latentem Tripper. Hier würde ein einzelner Diplokokkus nicht beweisend sein. Man hat deshalb nach besonderen Farbenreactionen der G.-K. gesucht und als entscheidend die Gram'sche Methode der Färbung empfohlen. Auf das getrocknete Untersuchungsobject wirkt Anilingentianaviolett

30 Minuten ein. Durch Abspülung wird der Farbstoff entfernt, und eine Jodjodkalilösung befeuchtet 5 Minuten lang das Object. Nachdem hierauf das Präparat in Alkohol völlig entfärbt ist, wird der Alkohol wiederum mit Wasser abgespült, das Präparat getrocknet und mit Bismarckbraun oder noch besser mit verdünnter Löffler'scher Methylenblaulösung gefärbt.

Entscheidend ist in Fällen, wo Klarheit unbedingt geschaffen werden muss, das Culturverfahren von Wertheim. Ich hörte von einem gonorrhoischen Arzte, dass er viele Impfungen mit seinem Urethralsecrete auf die Cornea von Kaninchen gemacht habe, ohne Erfolg. Er hielt sich deshalb für gesund und hatte trotzdessen die Frau inficirt. Bei den Residuen der Gonorrhoe wird die Diagnose aus der Anamnese per exclusionem gestellt.

Betreffs der Lebensdauer der G.-K. fehlen bestimmte Angaben. Man weiss also nicht, wann nach klinischer Heilung ein Recidiv sicher ausgeschlossen ist.

Wertheim beobachtete eine Lebensdauer von 8 bis 10 Monaten, wenn der G.-K. nicht austrocknet. Selbst wenn Wertheim mikroskopisch G.-K. nicht mehr nachweisen konnte, sondern nur Involutionsformen sah, wachsen beim Culturverfahren G.-K. Es giebt nach Wertheim also lebende Involutionsformen, die das Mikroskop nicht nachweist. Demnach verschafft nicht einmal die mikroskopische Untersuchung sichere Resultate bei der Diagnose.

I. Behandlung.

Die gonorrhoische Erkrankung der Frau ist so überaus hartnäckig, dass man wirklich die Frage nach der Heilbarkeit aufwerfen muss. Absolut zu leugnen ist die Heilbarkeit natürlich nicht. Die Schwierigkeit, weshalb gerade die Gonorrhoe der weiblichen Genitalien so schwer definitiv zu beseitigen ist, liegt darin, dass die gonorrhoische Erkrankung in Gegenden dringt, wohin der Arzt mit seinen Manipulationen nicht gelangt.

Spielte sich der ganze Process oberflächlich ab, so wäre eine starke Aetzung sicher im Stande, mit der oberflächlichen Schleimhautpartie auch die Organismen, welche auf und in der Schleimhaut sich befinden, zu vernichten. Da aber die G.-K. auch in der Tiefe liegen, in den Drüsen selbst, in den Interstitien der Drüsenepithelien, in den Zellen selbst, ja in der Muscularis, so wird eine starke Aetzung, die zu Coagulation, Necrose, Schorfbildung der obersten Partien führt, geradezu schädlich oder wenigstens erfolglos sein. So hat auch die Erfahrung gezeigt, dass die stärksten Aetzungen die Recidive des Trip-

pers nicht verhüten können. Alle stark ätzenden nicht in die Tiefe dringenden, coagulirenden Mittel sind also auszuschliessen.

Bei der grossen Mannigfaltigkeit der Symptome und Krankheitsbilder ist es selbstverständlich, dass auch die Behandlung eine sehr verschiedene ist.

Vor Allem ist zu unterscheiden zwischen Behandlung beim acuten und Behandlung beim chronischen Tripper. Die Behandlung der Residuen des Trippers richtet sich gegen die durch den gynäkologischen Befund festgestellten Veränderungen, falls sie Symptome machen.

1. Behandlung des acuten Trippers.

Die Behandlung des acuten Trippers muss principiell eine vaginale sein. Intrauterine Manipulationen, Aetzungen, Sondiren u. s. w. sind falsch und lebensgefährlich. Nicht etwa direct, aber indirect. Intrauterine Therapie befördert die G.-K. in den Uterus, die Sonde macht Wunden, somit können die G.-K. auf beiden Wegen — ascendirend auf und in der Schleimhaut, sowie auf dem Lymphwege in die Tiefe gelangen.

Die Hoffnung, etwa durch Ausschabung und sehr starke Aetzmittel eine Gewaltkur gegen die G.-K. zu beginnen, ist eine völlig illusorische. Ganz abgesehen davon, dass die bewirkten Zerstörungen Sterilität, Dysmenorrhoe und andere schädliche Folgen nach sich ziehen, werden die G.-K. niemals mit einem Schlage vernichtet. Man hat Chlorzinkätzpaste in die Uterushöhle geschoben (Dumontpallier). Ein nekrotisches Stück des Uterus von 2, ja 4 cm Dicke wurde ausgestossen! Die Schmerzen sind dabei unerträglich, die Patientin ist wochenlang krank — und die G.-K. sind nicht verschwunden!

Mindestens ebenso gefährlich ist das Dilatiren, sei es rapid oder mit Quellmitteln. Ich habe wiederholt aus dermatologisch-gynäkologischer Behandlung stammende Fälle von acuter purulenter Sactosalpinx bekommen, und ich bin überzeugt, dass die auffallende Häufigkeit, mit der in neuerer Zeit Adnexoperationen gemacht werden müssen, ihren Grund in der intrauterinen Behandlung der Gonorrhoe zu suchen hat. Nehmen doch viele Aerzte diese gefährlichen Manipulationen sogar ambulatorisch vor.

Es besteht also kein Zweifel, dass jede gynäkologische intrauterine bezw. intracervicale Behandlung, ja überhaupt jede instrumentelle Behandlung während eines acuten Trippers zu untersagen ist.

Ja sogar Scheidenspülungen sind nicht ungefährlich. Ich habe S. 92 gezeigt, dass Wasser, in heftigem Strom in die Vagina laufend, in den Uterus gelangen kann, so wird auch ein starker Wasserstrom

G.-K. nach oben befördern bezw. in den Uterus hineinpressen. Mag es so sein oder nicht, das habe ich sicher beobachtet, dass eine Uterusgonorrhoe sich unmittelbar an kräftige Ausspülungen anschloss.

Zweierlei kann bei der Behandlung erstrebt werden!

1. dem G.-K. muss die Nährsubstanz entzogen werden, und der Nährboden muss ungeeignet gemacht werden für das In-die-Tiefe-Wachsen der G.-K.

2. Die G.-K. selbst müssen vernichtet werden.

Dass beide Erfordernisse der Therapie sich in mancher Beziehung decken, ist klar, ebenso dass jedes Desinficiens und Adstringens zu dem genannten Zwecke zu gebrauchen ist.

Dennoch haben sich einige Mittel besonders wirksam gezeigt. Vor Allem sind es drei Mittel, die zu Spülungen geeignet sind. Die Lösung von Chlorzink, von Argentum nitricum nebst einigen ähnlichen Präparaten und von Hydrargyrum oxycyanatum. Verschreibt man Chlorzink und Wasser ana 150,0 und lässt man davon 20 g zu 1 l Wasser zusetzen, so hat man eine 1procentige Lösung. Mit dieser wird 2 Mal täglich, liegend unter sehr geringem Wasserdruck gespült. Die Kranke muss nach der Spülung, damit die Reste der Lösung in der Vagina bleiben, noch $^1/_2$ Stunde auf dem Rücken liegen bleiben. 300 g genügen also zu 14 Ausspülungen bezw. einer Woche. Es ist mit Sicherheit zu behaupten, dass der Vaginaltripper danach verschwunden ist. Er mag noch in der Cervix und Urethra sitzen, aber das Symptom des „Fluors" ist vorläufig beseitigt. Die Patientin hält sich für gesund.

Ich verordne als Nachbehandlung noch 14 Tage, namentlich auch während der Menstruation, 2 Mal täglich eine Spülung mit Hydrargyrum oxycyanatum 1 : 1000 zu machen. Dies Mittel kann in der Armenpraxis durch Sublimat ersetzt werden, aber das erstere Mittel wirkt ohne Zweifel deshalb besser, weil es das Eiweiss nicht coagulirt. Die Erfahrung spricht für die gute Wirkung. Auch das Hydrargyrum oxycyanatum ist in Form von (blauen) Pastillen, à 1 und 0,5, jetzt in den Handel gebracht.

Zur „Nachkur" kann man auch andere sauer reagirende Mittel anwenden. So z. B. Borsäure. Ich habe lange versucht, ein billiges ungiftiges saures, leicht lösliches, durchsichtiges, nicht ätzendes Mittel zur Spülung zu finden. Saure Reaction ist wegen der Tödtung der Bacterien nöthig, Durchsichtigkeit der Lösung, damit auch der Laie in den Unterschieber sehen kann, ob noch Fluor vorhanden ist. Der Liquor Aluminii acetici entspricht im Allgemeinen diesen Zwecken, aber er ist unbequem, weil man grosse Mengen braucht. Es müssen wenigstens 60 bis 100 g zur Spülflüssigkeit zugesetzt werden.

Neuerdings haben wir ein Mittel in dem arsenfreien Aluminium acetico tartaricum. Unter dem Namen Alsol[1] wird ein gut und leicht lösliches Salz hergestellt. Man verschreibt es folgendermaassen: Alsol 100,0 solve in aqua frigida 100,0, adde Acidi acetici 10,0. Der Zusatz von Essigsäure ist namentlich bei kalkhaltigem Wasser wegen der Trübung nothwendig. Von dieser Lösung werden 1 bis 2 Esslöffel einem Liter zugesetzt.

Alle Spülungen sind so heiss als möglich zu machen, da die erhöhte Temperatur die G.-K. direct abtödten soll. Dagegen fand Wertheim, dass G.-K. auf geeigneten Nährböden Temperaturen von 38 bis 42° vertragen. Wertheim nimmt deshalb an, dass das Absterben der G.-K. bei Fieber auf die Toxinwirkung zu beziehen ist. Nur im Liegen unter möglichst geringem Druck ist zu spülen (vergl. S. 92). Es müssen täglich zwei, ja drei Spülungen gemacht werden. Permanente Irrigation habe ich ebenfalls versucht, doch scheitert man an dem Widerwillen der Patientin. Vielleicht könnte man durch eine permanente Irrigation die Gonorrhoe „coupiren".

Meist bleibt zunächst eine ziemlich starke Epitheldesquamation der Scheide und eine vermehrte Secretion der Uterusschleimhaut noch einige Monate zurück. Der Scheideninhalt ist aber fester, käsiger, weisser Schleim. Eiter und G.-K. fehlen. Der Cervixschleim ist wieder glasig. Ob in dem anscheinend normalen Cervixschleim noch G.-K. vorhanden sind oder nicht, kann nur durch sorgfältige mikroskopische Untersuchung entschieden werden. Jedenfalls ist aber eine Patientin wohl dann als geheilt anzusehen, wenn jahrelang keine subjectiven Symptome mehr sich zeigen. Man entlässt die Patientin mit der Weisung, die einmal angewendete Kur sofort wieder zu gebrauchen, wenn Ausfluss vorhanden ist.

Die Lösungen von Argentum nitricum, Argonin und Protargol werden als beste gonokkentödtende Mittel mit Recht empfohlen. Darüber kann kein Zweifel sein, dass, wie das Quecksilber bei Luës, so das Argentum nitricum bei Tripper, specifisch wirkt.

Nur ziehe ich das Chlorzink beim acuten Tripper vor, weil es die Gonorrhoe der Vagina beseitigt, den Nährboden „gerbt" und dadurch vor Einwachsen der G.-K. schützt.

Wenn die Chlorzinklösung Brennen erzeugt, so verordne ich Folgendes: es wird zunächst sehr schwach, z. B. 0,5 : 1000 gebraucht, dann wird aber jeden Tag mit der Stärke gestiegen, so dass nach 4 bis 5 Tagen die 1procentige Lösung erreicht ist. Wird auch bei

[1] Bei Athenstaedt & Bedecker in Hemelingen bei Bremen.

dieser Methode das Chlorzink nicht vertragen, so gehe ich direct zum Hydrargyrum oxycyanatum über.

Gegen die acute Urethritis gehe ich ebenfalls nicht instrumentell vor. Ich lasse nur sehr viel Wasser trinken, damit oft Urin gelassen wird. Die Kranke erhält die Weisung, jede Stunde wenigstens einmal zu uriniren.

Ist das Uriniren dauernd schmerzhaft, so untersucht man den Urin und behandelt eventuell die Cystitis. Bei starkem Brennen in der Urethra kann man Cocain und Argentum-Lösungen mit meiner Spritze (vergl. Figur 70, S. 152) injiciren. Salol und Analgen und Kampfersäure innerlich 3 bis 4 g täglich!

Betreffs der Allgemeinbehandlung wenige Worte: Die Patientin darf das Zimmer nicht verlassen, muss, wenn möglich, zu Bette liegen, sie badet täglich, wäscht sich im Bidet früh und Abends die Geschlechtstheile ab, lebt mässig und sorgt für Stuhlgang. Dass der Coitus unterbleibt, ist selbstverständlich.

2. Behandlung des chronischen Trippers.

Die Behandlung des chronischen Trippers ist zunächst gerichtet gegen die Recidive. Die Patientin hat den dringenden Wunsch: endlich einmal das lästige Uebel ganz los zu werden.

Hier handelt es sich zunächst um die Frage, was ist individuell der Grund der Recidive? Ist es der infectiöse Coitus, so muss sich der Mann behandeln lassen. War die Frau einmal durch Spülungen gesund oder wenigstens symptomfrei geworden, so wird sie oft, ohne den Arzt zu befragen, sich in gleicher Weise wieder selbst behandeln. Namentlich empfehle ich am Ende jeder Menstruation, von dem Zeitpunkte an, wo die Blutung abnimmt, Injectionen mit Hydrargyrum oxycyanatum zu machen. Nach meinen Erfahrungen muss das allerdings 5 Tage lang täglich wenigstens 2 Mal geschehen.

Sehr zu widerrathen ist das schematische, kritiklose Ausätzen in der Sprechstunde. Bei vielen Adnexoperationen ergab die Anamnese, dass der Specialarzt ambulatorisch 15 ja 20 Mal hintereinander mit Chlorzink ausgeätzt hatte. Damit wird keine gonorrhoische Endometritis geheilt, wohl aber entstehen leicht Adnexerkrankungen.

Bei der Localbehandlung einer gonorrhoischen Endometritis muss man vorsichtiger als bei irgend einer anderen gynäkologischen Behandlung sein. Vor allen Dingen müssen Methoden angewendet werden, die eine Art Dauerwirkung auf die Schleimhaut garantiren. Eine solche Behandlung ist also das Gegentheil der Aetzmethode.

Es wird zunächst die Vagina kokkenfrei gemacht. Dies geschieht dadurch, dass man die Patientin im Bette lässt, damit der „innere Verband“ in situ liegen bleibt. Die Vulva wird in Seitenlage besichtigt und nach einem Sitzbade noch sorgfältig gereinigt. Die Vagina wird mit der durchbrochenen Sims'schen Rinne sorgfältig gereinigt (vergl. S. 32). Cervixschleim wird durch Auswaschen beseitigt. Dann wird die Vagina fest tamponirt, so dass sie sich völlig entfaltet. Man nimmt dazu Gazestreifen, triefend nass von Argentumlösung 1 : 100 oder Protargol 10 : 100. Namentlich um die Portio herum werden die Streifen fest eingedrückt. Die Portio wird gleichsam eingewickelt. Auch die Cervix wird ausgestopft. Tägliche Erneuerung nach Spülung. Am 3. Tage: Dilatation des Uterus mit Laminaria. Vom 4. Tage an täglich zwei Spülungen der Uterushöhle in Seitenlage. Glaskatheter, Argentumlösung 1 : 500, jedes Mal $^1/_2$ l. Nach der Spülung wird in die Uterushöhle mit der Spritze (S. 96) Argentumsalbe eingespritzt, diese schmilzt und wird durch Tampons in der Scheide erhalten.

Man muss die Wirksamkeit gerade der Salben hoch anschlagen. Eine Spülung wirkt wenige Minuten. Schnell sind die Medicamente resorbirt oder verschwunden. Deshalb wollte man ja auch permanent spülen.

Diese Permanenz der Wirkung erreichen wir im Uterus durch zerfliessende Stäbchen oder durch Salben. Mit einer Salbenspritze kann eine Frau sich selbst, ohne sich auch nur einen Finger zu beschmutzen, alle 2 bis 3 Tage einen Theelöffel voll Argentumsalbe direct an die Portio bringen. Die Salbe vertheilt sich in der Vagina. Noch nach einer Woche findet man die Reste. Protargol und Argonin habe ich auch vielfach gebraucht, doch ist schliesslich das Argentum nitricum doch das beste Mittel.

Bei der eigenthümlichen Form der chronischen Uterusblennorrhoe steriler Frauen, bei der ein der Hypersecretion ähnlicher, aber doch etwas getrübter, schleimiger, zäher, massenhafter Abgang aus dem Uterus ausfliesst, habe ich einige Male Heilung, ja auch Heilung der Sterilität erzielt. Es wurde dilatirt und der Uterus wochenlang täglich mit dem Uteruskatheter (vergl. S. 182, Figur 96) ausgewaschen. Eine solche Kur stellt grosse Anforderungen an die „Nerven“ und an die Geduld. Aber gerade bei dieser Form des Trippers sind jedenfalls die Drüsenepithelien bis in den untersten Fundus erkrankt, so dass nur lange, milde, umstimmende Behandlung Erfolg hat.

Alle Spülungen bei der Selbst-Nachbehandlung der Gonorrhoe sind mit sehr heissem Wasser zu machen und wochenlang fortzusetzen. Gerade die fortgesetzten heissen Spülungen wirken vorzüglich. Schon

oben wurde erwähnt, dass der G.-K. bei einer Temperatur von 30° C. nicht gedeiht. Wenn demnach täglich 2 Mal noch heissere Flüssigkeiten lange Zeit hindurch bei ausheilendem Tripper gebraucht werden, so wird man die besten Aussichten auf Heilung haben. Es ist bei der Nachbehandlung ziemlich gleichgültig, welches Mittel genommen wird. Ichthyol, Cuprum sulfuricum, Chlorzink und andere Mittel sind ziemlich gleichwerthig.

Man beobachtet nicht selten, dass die heissen Irrigationen auffallend schnell Erosionen und Exsudationen beseitigen. Schon Emmet hat gerade darauf hingewiesen. Es ist nicht unwahrscheinlich, dass bei dem zweifellosen Zusammenhang mancher Erosion und Exsudation mit Gonorrhoe der heilende Einfluss der heissen Irrigation anders erklärt werden muss als bisher. Vielleicht ist es nicht die Wirkung auf Gefässe und Resorption, sondern die Vegetationsbeschränkung der G.-K., welche die guten Erfolge der heissen Irrigation bedingt.

Die Urethra wird am besten mit meiner Spritze behandelt. Jedesmal nach dem Urinlassen, wo die oberen Schleimschichten abgespült sind, wird eine Lösung von 1 : 500 Argentum in die Urethra eingespritzt. Dies muss wenigstens eine Woche lang täglich 2 Mal nach dem Uriniren wiederholt werden. Auch die Janet'sche Methode giebt gute Resultate. Es wird eine Woche lang täglich erst die Blase mit sterilem Wasser ausgespült, dann füllt man die Blase mit einer Kalipermanganicumlösung 1 : 2000 oder einer Argentumlösung in gleicher Stärke an. Die Lösung wird nicht entfernt, sondern in der Blase belassen, so dass beim Uriniren die Harnröhre desinficirend von oben ausgespült wird. Mehr als 200 bis 250 g kann man auf einmal nicht einspritzen.

Bei hartnäckiger Urethritis muss man die Umgebung der Urethralöffnung revidiren. Oft sieht man, dass die Krypten, wie es Sänger beschrieb, geröthet sind. Dann brennt man sie am besten mit einem spitzen Paquélinbrenner aus. Dadurch veröden und verwachsen die Gänge.

Freilich muss ich zugeben, dass auch nach sorgfältig durchgeführter Behandlung Recidive eintraten und dass, wenn auch bei zwei oder drei Untersuchungen G.-K. nicht zu finden waren, trotzdessen nach Monaten und Jahren wieder Präparate aus dem Cervixschleim G.-K. erkennen liessen.

Was die Behandlung der gonorrhoischen Residualaffectionen anbelangt, so habe ich mich an den betreffenden Stellen darüber ausgesprochen.

Siebzehntes Capitel.

Den Frauen eigenthümliche Darmleiden.

A. Chronische Obstruction.

Wiederholt bei der Darstellung der gynäkologischen Krankheiten war die Rede von der chronischen Obstruction der Frauen. Sie kann verschiedene Gründe haben. Einer der hauptsächlichsten ist jedenfalls die venöse Stauungshyperämie, die auf die Nerventhätigkeit von Einfluss ist. Es kann auch ein Dickdarmkatarrh vorliegen, der ja nicht Durchfall, sondern Verstopfung bewirkt. Die Obstruction ist auch dadurch bedingt, dass bei sehr grossem Blutverlust vielleicht die Ganglien des Dickdarms nicht richtig ernährt werden. Dass die Nerven eine grosse Rolle spielen, ist ja bekannt. Es giebt nervöse Diarrhoe — beim Weibe typisch zur Zeit der Menstruation. Ebenso giebt es Obstruction, oft sogar regelmässig mit Diarrhoe abwechselnd. Bei den plötzlich eintretenden massenhaften, schnell vorübergehenden Durchfällen scheint durch Nerveneinflüsse ganz plötzlich vorübergehend die sonst so hohe Resorptionsfähigkeit des Dickdarms zu sistiren. Der Umstand, dass gerade diese Dejectionen oft enorm stinken, spricht für Zersetzungsvorgänge, die als eine Folge der Störung der Resorption aufzufassen sind.

Auch als Folge der Enteroptose im Allgemeinen kommt Obstruction vor. Sie ist auch mechanisch bei raumverengenden Tumoren am, im oder neben dem Darm: Retroflexio, Myom, Ovarialcarcinom, Rectumcarcinom, Exsudate!

Ferner ist ätiologisch wichtig die Ueberausdehnung des Dickdarms, sei es durch habituelle Verstopfung, sei es durch Missbrauch mit Wassereinläufen. Vielleicht wird dabei die Muscularis atrophisch.

In manchen Fällen kann die chronische Obstruction mehr facultativer Natur sein, bezw. mit Beckenschmerzen oder mit Schmerzen bei dem Acte der Defäcation zusammenhängen. Jedenfalls ist chronische Obstruction eine der häufigsten Complicationen der Frauenleiden. Ehe nicht der Stuhlgang geregelt ist, wird manches gynäkologische Leiden

vergeblich gynäkologisch behandelt. Durch Regelung des Stuhlgangs dagegen wird manches gynäkologische Leiden so beseitigt, dass es Symptome nicht mehr macht, z. B. die Retroflexio uteri.

Es giebt noch eine Anzahl Symptome, die ganz allein von der Obstruction abhängen und die gynäkologische Leiden vortäuschen. So sieht man viele Fälle, wo an jedem Tage etwas Koth entleert wurde und dabei doch die Ampulla recti oder ein Darmabschnitt oberhalb des Sphincter tertius habituell ganz enorm gefüllt war.

Nach consumirenden, mit grosser Muskelschwäche verbundenen Krankheiten, so z. B. in der Reconvalescenz schwerer puerperaler Peritonitis, oder bei alten decrepiden Frauen hört die Mitwirkung der Bauchpresse völlig auf und der Koth bleibt im untersten Darmabschnitt liegen. „Die Kranke hat Stuhlgang in ihren Dickdarm", aber nicht nach aussen. Die Flüssigkeit wird resorbirt, der Koth wird zum Kothstein, der durch Nachschub immer umfangreicher wird. Ein solcher Kothtumor dislocirt den Uterus bis an und über die Symphyse, so dass man einen kindskopfgrossen Kothtumor, der die Scheide völlig verdrängt und die hintere Vaginalwand bis dicht an die Vulva hervorschiebt, fühlt. Dabei bestehen fortwährende drängende Schmerzen und das Gefühl höchster Unbehaglichkeit.

Die schwachen Kräfte genügen nicht, die harten Massen auszupressen. Man muss sie theils direct aus dem After mit dem Finger herausholen, theils von der Vagina aus durch starken, übrigens oft sehr schmerzhaften Druck durch den Ring des Sphincters hindurchpressen. Oelklystiere erleichtern diese weder für den Arzt noch für die Patientin angenehme Manipulation.

Oft hat die Kranke bei Obstruction das Gefühl, dass ein Hinderniss existire, das den Koth nicht tiefer treten lasse. Dabei ist aber der Mastdarm leer und nicht stricturirt. Der Grund dieses Gefühls ist die Lähmung des untersten Darmabschnittes durch habituelle Ueberausdehnung. Der Darm dieser Patientinnen ist für den normalen Reiz der Kothfüllung abgestumpft. Erst wenn die Nerven der Darmschleimhaut durch grosse Massen kalten Wassers oder durch Glycerin stark gereizt werden, entsteht Stuhldrang. Auf diese verstärkten Reize reagirt der Darm. An diese Reize gewöhnt sich aber auch die Patientin so, dass die Kothfüllung allein das Stuhlbedürfniss überhaupt nicht mehr erzeugt. In diesen Fällen muss man das Rectum wieder zu normaler Function zurückführen. Man lasse stets nach einer Defäcation mehrere Spülungen vornehmen. Am besten kalt, denn die Kälte ist ein mächtiger Reiz für den Dickdarm. Wird die Kälte nicht gut vertragen, so beginnt man mit wärmerer Temperatur. Also

nicht vor der Defäcation, sondern nach der Defäcation wird der Darm ausgespült, solange, bis das Wasser klar abfliesst.

Ich wende dabei das Instrument Figur 271 an. An die Birne des oberen Einflussrohres wird der Gummischlauch des Irrigators angesteckt. Das Wasser läuft durch die feinen Löcher des Einflussrohres in den Darm. Ein Sistiren des Einfliessens, wie bei dem einen Loch der gewöhnlichen Mastdarmrohre, die sich im Koth oder in der Schleimhaut fangen, ist hier nicht möglich. Das Ausflussrohr ist durch einen Hahn abzuschliessen. Will man z. B. bei Blutungen die Schleimhaut mit Eiswasser oder Tanninlösung bespülen, so bleibt der Hahn des Abflussrohres offen. Dadurch aber, dass der After bei Sims'scher Seitenlagerung oder Bauchlage oben ist, verbreitet sich die einfliessende Flüssigkeit genügend. Will man den Darm reizen, so schliesst man den Hahn, füllt den Darm ad maximum mit Wasser an und öffnet erst bei starkem Druckgefühl.

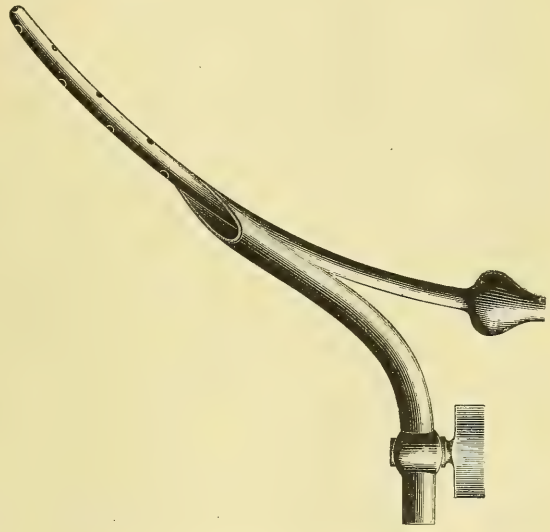

271

Mastdarmspülrohr.

Mit diesem Spülrohr macht man auch die rationellste Behandlung der Rectocele. Schon oben erwähnte ich, dass nicht etwa die sich senkende hintere Vaginalwand den Darm herabzieht, sondern dass der Darm die Vaginalwand herabschiebt. Das wird leichter sein bei Verlust des Dammes, als bei völlig erhaltenem Damm. Eine operative Scheidenverengung hat wohl Zweck, denn sie schafft für den Darm eine Stütze, aber der Zweck der Beseitigung der Rectocele wird nur vollständig erreicht, wenn für die Folge das ätiologische Moment, die Darmdehnung, vermieden wird. Dazu sind die kalten Spülungen bis zu völliger Leerheit des Darms monatelang fortzusetzen. Und zwar soll damit nicht etwa nur Stuhlgang erzielt werden, sondern namentlich nach dem Stuhlgang muss gespült werden, bis die Flüssigkeit ganz klar abfliesst, und der Darm sich fest contrahirt hat.

Sitzt der Koth stets über dem Sphincter tertius, so fühlt man zwar die Ampulle leer. Im Douglas'schen Raume dagegen fühlt man den Kothtumor, zwar hart, aber doch etwas eindrückbar. Er drängt den Uterus nach vorn. Ich sah einige Fälle, wo das Hauptsymptom dieses dauernden Zustandes Tenesmus vesicae war. Es musste fortwährend Urin gelassen werden. Die Patientin war schon lange an Blasenkatarrh behandelt, ohne dass der Urin anormale Bestandtheile hatte. Definitive Regelung des Stuhlgangs beseitigte die Blasensymptome sehr bald.

Verwechselungen mit Ovarialdislocation und Tumoren sind bei einer einzigen Untersuchung entschuldbar.

Ist das ganze absteigende Colon — die Flexura sigmoidea — vom Koth habituell überfüllt, so klagen die Patientinnen oft über Schmerzen in der linken Seite. Die Flexura mit ihren Verbindungen ist abnorm verlängert und gedehnt. Sie kann in grosser Schlinge durch den Bauch bis nach der anderen Seite ziehen. Ob diese Flexura angeboren, zu lose angeheftet ist und ihre Verbindungen zu lang sind, oder ob sie durch den abnormen Inhalt allmählich die Verlängerung erfährt, ist nicht entschieden. Jedenfalls sind die Schmerzen in der linken Seite charakteristisch. Wie oft ist der Arzt schnell bereit mit der Diagnose Oophoritis, und es handelt sich nur um koprostatische Schmerzen! Bei genauer Untersuchung weist man die Schmerzlosigkeit der Uterusbewegungen und der Ovarien nach. Man constatirt, dass die Schmerzen eine höhere Localität als das Ovarium einnehmen.

Die Percussion stellt die Flatulenz im Allgemeinen fest. Meist ist aber doch der Ton auf der linken Seite nicht so tympanitisch, wie rechts und oben. Die ganze linke Seite über der Flexura sigmoidea ist etwas gedämpfter als rechts. Ist dies auch schon physiologisch in geringem Maasse der Fall, so wird bei chronischer Ueberfüllung der Flexura sigmoidea die Dämpfung der linken Seite sehr deutlich und auffallend gross.

Ist auch das Quercolon von Koth dilatirt, so finden sich oft Magen- und Herzsymptome. Hyperacidität, Symptome auf Autointoxication von altem Darminhalt zu beziehen, täuschen Magenkrankheiten vor. Es besteht auch das, was man nervöse Dyspepsie nennt.

Bei diesem Zustand bestehen Herzneurosen, die allein auf Anfüllung des Quercolons zurückzuführen sind. So vor Allem Tachycardie. Das Herz geräth in grosse Aufregung. Der Puls wird beängstigend schnell, die subjectiven Beschwerden sind sehr bedeutend. Der Umstand, dass dabei die Respiration ganz normal ist und Dyspnoë fehlt, dass das „schmerzhafte, unregelmässige Herzklopfen" durch

Morphium prompt beseitigt wird, dass Erbrechen meist sofort Besserung bringt, dass die einzelnen Attacken oft jahrelang auseinanderliegen, dass die Herztöne rein sind, und dass vor Allem bei Regelung des Stuhlgangs die beängstigenden Symptome definitiv aufhören, lässt die richtige Diagnose stellen.

Ich sah Fälle, wo die Tachycardie in solcher Stärke bestand, dass der Herzschlag von Zeit zu Zeit aussetzte, kaum zu zählen war und die Patientin zu sterben meinte. Ja, es gehört in solchen Fällen Muth dazu, Morphium einzuspritzen. Nach reichlicher Stuhlentleerung kommt monatelang, ja jahrelang kein neuer Anfall wieder, so dass also Herzfehler leicht auszuschliessen sind.

Als Ort der koprostatischen Schmerzen wird gewöhnlich eine Stelle am Nabel angegeben.

Bei Ansammlung von Koth und Luft im Colon ascendens und dem Coecum geben die Patientinnen an, dass der Leib rechts dicker sei als links. Namentlich das Wechseln der Dicke der rechten Ileocöcalgegend ist charakteristisch. Mit dem Bandmaasse von Spina anterior superior zum Nabel messend, kann man die Verschiedenheit der Dicke des Leibes factisch nachweisen.

Man fühlt auch direct das volle Coecum, kann die Massen, Luft, Wasser und Koth mit gurrendem Geräusch hinwegmassiren. Auch „Leberschmerzen“ an dem Winkel zwischen Colon ascendens und Quercolon sind ein habituelles Symptom. In solchen Fällen wird oft eine Wanderniere diagnosticirt.

Die Bauchmuskulatur ist dabei mitunter so gespannt und steinhart, dass eine Exploration nur in der Narcose möglich ist. Ohne Narcose gelingt es erst nach langer Massage, in der Tiefe zu tasten.

Sehr häufig sowohl bei jungen Mädchen und älteren Frauen ist die Kolica mucosa des Dickdarms.

Und was besonders auffallend ist und eine Schleimhautentzündung ausschliessen lässt: die Schleimentleerungen sind durchaus nicht constant. Oft nur einmal in seltenen Zwischenräumen wird plötzlich unter Wehenschmerzen massenhafter Schleim ohne und mit Koth entleert. In anderen Fällen kehrt die schmerzhafte Schleimkolik fast regelmässig von Zeit zu Zeit wieder. Der Darm kann schon am anderen Tage wieder völlig normalen Koth entleeren. Es besteht auch abwechselnd Obstruction und Diarrhoe. Schmerzen im ganzen Dickdarm finden sich in verschiedener Intensität. Sie können sehr quälend permanent, auch abwechselnd mit schmerzfreien Zeiten vorkommen. Es scheint, dass allein die Schleimretention zu heftigen Schmerzen führt. Oft, bei

genauer Beobachtung, findet man mässige Fiebertemperaturen, 38,0 bis 38,5 °, monatelang von Zeit zu Zeit wiederkehrend. Diese Beschwerden werden häufig mit Ovarialkrankheiten verwechselt und zum Schaden der Patientinnen als solche behandelt! Schliesslich kommt es zu Abmagerung und Kräfteverfall, der wohl durch richtige Diätkuren, aber gewiss nicht durch gynäkologische Quälereien zu heben ist. Nur selten gehen wirkliche feste Membranen ab; dazu gehört wohl immer eine wirkliche crupöse Schleimhautentzündung.

Behandlung.

Auch bei dieser Affection ist die Diät, Milchkuren, leichte Fleischspeisen, Gelées, Wegfall aller Gemüse u. s. w. nothwendig. Local helfen, namentlich bei spastischen Zuständen des Dickdarms, Oelklystiere nach Kussmaul. Aber auch hier erzielte ich durch Darmauswaschungen mit dem kleinen Apparat (Figur 271) recht gute Erfolge. Man lässt physiologische Kochsalzlösungen auf 37 ° erwärmt einfliessen und dreht den Abflusshahn erst auf, wenn starker Stuhldrang entsteht. Später nimmt man ganz schwache Bortanninlösungen, 10 g ana zu 1 l. Man massirt, während die Lösung sich im Darm befindet, die Flüssigkeit nach oben und wieder nach unten. Gleichzeitig beseitigen kleine Dosen von Tinctura Belladonnae oder thebaica, täglich 3 bis 4 Mal 6 bis 8 Tropfen, die Schmerzen. Im Allgemeinen muss man behaupten, dass ohne monatelange, sorgfältige, diätetische Behandlung Nichts zu erreichen ist.

Bei der chronischen Obstruction Abführmittel zu verschreiben, ist leicht. Die Pharmacopoe enthält Hunderte von Formeln und Mitteln. Wenn eine alte Frau durch Jahrzehnte hindurch ihre Hausmittel nimmt und sich ein Regime ausprobirt hat, bei dem sie sich wohlbefindet, so soll man Nichts ändern.

Man wird Nichts dagegen einwenden, dass kleine Dosen Drastica, z. B. Aloë, gebraucht werden, wenn die Patientin jahrelang mit ihren „Hauspillen“, ohne je die Dosis steigern zu müssen, Stuhlgang erzielt.

Aber bei jungen Patientinnen darf sich der Arzt die Sache nicht zu leicht machen. Die immer wiederkehrende Warnung, die namentlich Sänger sehr richtig oft betont hat: nicht nach dem alten Schlendrian Missbrauch mit Drasticis zu treiben, hat ihre vollste Berechtigung.

Wird man auch oft, um den Fall klar zu legen und die Natur der Schmerzen festzustellen, mit einer Trinkkur (Marienbad, Tarasp, Homburg, Carlsbad, Franzensbad, Elster) oder mit milden vegetabilischen Abführmitteln (Tamarinden, Cascara u. s. w.) beginnen, so ist

doch sicher die diätetische Behandlung allein im Stande, das Leiden definitiv zu beseitigen.

Der Mittel, um die chronische Obstruction nicht nur symptomatisch, sondern rationell zu beseitigen, sind drei: Massage, Elektricität und Diät.

Die Massage des Unterleibes wird so ausgeführt, dass die Kranke im Bett liegt. Der Leib ist entblösst. Vom Coecum an bis zur rechten Seite wird erst leicht, dann kräftiger im Verlaufe des Dickdarms geknetet, gedrückt, gestrichen. Man fühlt dabei direct, wie man den Darminhalt weiterbefördert. Ist keine Masseuse zu haben, so nützt auch eine Massirkugel. Eine Kugel von 2 kg Gewicht wird 10 Mal rechts auf und ab, 10 Mal quer und 10 Mal links auf dem Bauche hin und her gerollt, dann noch 10 Mal im Kreise. Macht die Patientin selbst diese „Kugelmassage", so ermüdet sie bald. Dies ist nicht ungünstig, die Hände werden gewechselt. Die Massage dauert dann länger und wirkt besser. Vorsicht ist bei Neigung zu Menorrhagien nöthig. Oft wird die Menstruation bei der Massage sehr profus.

Bei der elektrischen Reizung wendet man den einfachen Inductionsapparat an. Man legt die Patientin auf eine mit nassem Zeug umwickelte Bleiplatte von 10 cm im Quadrat. Dann führt man am besten eine Rollenelektrode in der Richtung des Dickdarms auf dem Leib herum. Man braucht starke Ströme. Auch bipolare Mastdarmsonden, die bis 20 cm hoch geführt werden, sind anzuwenden. Ebenso der constante Strom, und beide Ströme zusammen. Man verbindet diese Methode mit hohen Wassereinläufen.

Die Diät ist genau vorzuschreiben. Wegen Idiosyncrasie gegen einzelne Speisen, oder wegen gleichzeitigen Magenleidens ist sie zu variiren oder zu modificiren.

Alle adstringirenden und viel Koth bildenden Speisen sind zu verbannen, wie z. B. Kakao, Chokolade, Thee, Rothwein, Mehlbrei, Mehlsuppen, Grützen, Weissbrod, Kakes etc.

Früh lasse man 30 bis 50 g Honig, oder 30 g Milchzucker in Wasser nehmen, oder Pflaumencompot, oder den Saft von 2 oder 3 Apfelsinen, von 1 bis 2 ℔ Trauben, oder $^1/_2$ l Buttermilch, $^1/_2$ l jungen 1- bis 2tägigen Kefir. Erst eine Stunde danach wird gefrühstückt. Eier und Milch zusammen werden schlecht vertragen. Kaffee regt die Peristaltik an. Viel Butter zum Frühstück ist zu empfehlen. Sehr gut wirkt Grahambrod, nur muss dann ausschliesslich dieses Brod den ganzen Tag gegessen werden. Wechselt man mit Weissbrod u. s. w. ab, so ist die Wirkung nicht prompt. Spirituosen wirken meist nicht gut. Aber bei schwächlichen Personen ist Bier und Weisswein zu gestatten. Selbstverständlich muss man individuali-

siren, da Idiosyncrasien gerade bei hysterischen Patientinnen gegen das eine oder das andere Nahrungsmittel oft ein Wechseln nothwendig macht.

Alle diese Methoden müssen mit Abführmitteln und Klystieren wenigstens anfangs unterstützt werden. Sehr beliebt waren eine Zeit lang die Glycerinklystiere. Sie wirken allerdings vortrefflich dann, wenn der Koth schon dicht über dem After sitzt. Sitzt der Koth aber höher, so wirkt die Glycerin-Reizung der Ampulle überhaupt nicht. Es tritt nur ein lästiges Brennen im After ein.

Die Wasserklystiere, lange Zeit gebraucht, dehnen den Darm. Immer grössere Mengen werden eingeführt, bis schliesslich auch diese versagen. Dann ist der Darm habituell gedehnt. Man muss auch diese Methode nicht übertreiben lassen. Grosse Oelklystiere wirken besser. Das Oel scheint zu reizen. Namentlich ist die Wirksamkeit des Ricinusöls nicht zu unterschätzen. Klystiere von 50 bis 100 g Ricinusöl wirken gewiss nicht allein mechanisch, sondern dadurch, dass aus dem Ricinusöl abführende Stoffe resorbirt werden. Ist doch früher sogar behauptet, Einreiben des Abdomens mit Ricinusöl sei ein wirksames Mittel gegen chronische Obstruction.

Es ist hier nicht der Ort, ausführlich über die Behandlung der Darmkrankheiten zu sprechen. Indessen werden diese kurzen Notizen manchem jungen Gynäkologen wichtig sein.

B. Analfissuren, Fisteln, periproktitische Abscesse.

Ich erwähnte schon oben die Fissura ani als Grund der Obstruction. Die Fissuren entstehen bei sehr hartem Stuhlgang aber auch oft bei einer Geburt, vielleicht vorbereitet in der Schwangerschaft durch venöse Stauung, die bei der Geburt sich besonders steigert. Viele Jahre lang quält eine solche Fissur, einmal mehr, einmal weniger.

Die beste Therapie ist die gewaltsame subcutane Dehnung bezw. Zerreissung des Sphincter ani. Nach vielen Erfahrungen muss ich diese einfache Therapie für viel ungefährlicher und namentlich sicherer als die chirurgische Operation, die Durchschneidung des Sphincter erklären. Es giebt wenige Eingriffe, die so prompt ein lästiges, quälendes Uebel auf ungefährliche Weise beseitigen, als die Zerreissung des Sphincter, die Symptome der Analfissur. Ja, ich habe öfter durch die gewaltsame Dehnung die Symptome beseitigt, die nach Heilung der Incisionswunde bei chirurgischer Behandlung bald in alter Stärke wiedergekehrt waren. Die Fissur selbst blutet manchmal etwas beim Dehnen.

Man setzt in der Narcose, nachdem am Tage vorher der Darm gut entleert und vor der Operation der After gewaschen und stark mit Borlanolin innen und aussen bestrichen ist, einen Finger der rechten und einen der linken Hand in den Anus. Der Anus wird kräftig auseinandergezogen, wobei man das Durchreissen des Sphincter wahrnimmt.

Als Nachbehandlung dienen Sitzbäder und Darmauswaschungen. Die Patientin braucht nicht länger im Bette zu liegen, als die Nachwirkung der Narcose dauert. Nach 2 bis 3 Tagen hört das unangenehme Gefühl am After vollkommen auf.

Fisteln und periproktitische Abscesse sind nicht selten auch als „residuale" Gonorrhoe aufzufassen. Doch sah ich Fälle, bei denen die Hebamme den Mastdarm durchstossen und die Flüssigkeit in das pararectale Bindegewebe gespritzt hatte. Einen Todesfall der Art habe ich gerichtsärztlich beurtheilt. Das Princip der Behandlung ist selbstverständlich, dem Eiter guten Abfluss durch ausgiebigste Spaltung zu verschaffen. Man kratzt die Höhle aus und hält sie eine Zeit lang durch Jodoformgazetamponade weit offen. Danach wird sehr reichlich Argentumsalbe 1 : 50 oder 1 : 100 in die Höhlungen mit der Salbenspritze eingespritzt.

Ausgedehnte Geschwürsbildung des Rectums, die bei alter Gonorrhoe, Tuberkulose und Luës vorkommt, überlässt der Gynäkologe wohl besser dem Chirurgen.

C. Hämorrhoiden.

Acut entstehende Hämorrhoidalknoten mit Thrombosen, theilweisem gangränösen Zerfall der Oberfläche und Blutungen bei der Defäcation sieht man oft im Spätwochenbett.

Auch bei gynäkologischen Kranken finden sich oft als Complication bei Prolapsen u. s. w. Hämorrhoidalknoten. Machen sie Symptome, so werden sie abgebrannt.

In der Narcose zieht man mit einer Muzeux'schen Zange die Knoten einzeln hervor, fasst sie mit der Langenbeck'schen Scheere, deren untere Fläche mit Horn belegt ist, und brennt die Knoten langsam ab. Jeder einzelne Knoten muss isolirt abgebrannt werden, damit nicht narbige Verengungen am After entstehen. Man brennt so langsam wie möglich, die Scheere ganz unverändert haltend. Wird die Procedur richtig ausgeführt, so darf auch nicht ein Tropfen Blut fliessen. Nach der Vollendung der kleinen Operation bestreicht man den After mit Borsalbe und bedeckt ihn mit Jodoformgaze. Namentlich Knoten, in denen die Gefässe thrombosirt sind, müssen entfernt werden, um lange Eiterungen, ja Pyämie zu verhüten.

Man beschränkt sich auf drei Knoten, so dass sich die dazwischen liegende Haut noch dehnen kann; würde man alle Knoten ringsherum wegbrennen, so könnte eine Strictur, eine Narbenstenose entstehen, die vielleicht in ihren Folgen noch unangenehmer wäre als die Hämorrhoidalknoten.

Es ist durchaus nicht nöthig, die Hämorrhoidalknoten wie eine bösartige Neubildung zu behandeln. Wird auch nur die Hälfte weggebrannt, so ist der Erfolg doch ein vollkommener. Die hartnäckigsten Blutungen habe ich oft dadurch völlig beseitigt, dass ich nur die grössten Wulstungen aus dem Rectum hervorzog und abbrannte. Ich betone dies namentlich im Interesse des praktischen Arztes, der wohl die beschriebene leichte Operation ausführen kann, sich aber gewiss scheuen wird, grosse Schnittoperationen auszuführen.

Es ist empfohlen, in jeden Knoten mit einer Pravaz'schen Spritze 1 oder 2 Tropfen Acidum carbolicum fluidum zu injiciren. Auch diese Therapie führt zum Ziel, aber während nach dem Abbrennen mit dem Paquélin in der Narcose die Schmerzen auffallend geringe sind, machen die Injectionen von Acidum carbolicum fluidum oft ganz enorme Schmerzen. Ich ziehe deshalb das Abbrennen jetzt vor.

Ist der Anus sehr geschwollen, und fühlt man beim Eindringen eine Verdickung des Sphincter, ist er namentlich krampfhaft geschwollen, so dehnt man ihn in der Narcose gewaltsam bezw. zerreisst den Sphincter wie bei der Fissur. Eine Procedur, die auch hier ganz ausgezeichnet wirkt.

Bei Blutungen, die von oben kommen, brennen die Chirurgen auch Partien der hervorgezogenen Mastdarm-Schleimhaut ab. Ich habe sehr oft vortreffliche schnelle Erfolge mit Eiswassereinläufen erzielt und dauernde Erfolge durch langdauernde Bortannin-Bespülung mit meinem Mastdarmspüler (vergl. Figur 271, S. 627). Hat man damit keinen Erfolg, kommen die Blutungen von oben, so ist eine Karlsbader Trinkkur mit strenger Diät zu empfehlen.

Bei dieser einfachen und ungefährlichen Methode habe ich stets gute Resultate gehabt, so dass ich die Exstirpation der Hämorrhoiden nach Mikulicz-Reinbach nicht auszuführen brauchte.

D. Prolapsus ani.

Bei grossem Anusprolaps, wie er sich auch manchmal bei alten Frauen mit Uterusprolaps findet, bei denen der Darm 10 cm und mehr herabhängt, wird der Darm nach chirurgischen Regeln abgetragen.

Ich habe wiederholt versucht, durch perirectale Jodtinctureinspritzungen, durch hohes Annähen mit Silberdraht an das Steissbein oder den untersten Theil des Kreuzbeins den Darm zu suspensiren oder zu fixiren. Diese Bemühungen wurden nicht mit Erfolg gekrönt. Ich bemerke, dass man giftige Desinficientien hierbei nicht anwenden darf; auch das kleine Stück prolabirter Mastdarmschleimhaut resorbirt genügend, um schwere Intoxicationen zu erzeugen. Es bleibt Nichts übrig, als den prolabirten Darm zu reseciren.

Meist ist dabei auch der Sphincter stark gedehnt, so dass der After sich nicht schliessen kann. Dann schneidet man — als Hülfsoperation — an einer beliebigen Stelle auf den Sphincter ein. Man zieht den Sphincter vor, bis der Anus eng ist, schneidet den Sphincter ein, resecirt ein Stück und näht nun die zwei Enden etwa 1 cm übereinander. Die Hautwunde wird geschlossen, wobei der Sphincter nochmals mitgefasst wird. Diese Nähte werden am besten mit Draht gemacht. Es ist nicht von der äusseren Haut aus, sondern mit doppelter Nadel von der Tiefe der Wunde aus zu nähen, damit nicht von der Haut Bacterien in die Tiefe gerissen werden.

Ist der Sphincter nicht so bedeutend verlängert, dass man ihn weit hervorziehen kann, klafft aber der After, so dass die geschwollene rothe gereizte Schleimhaut zwar nicht immer, aber doch beim Pressen jedes Mal sichtbar ist und sich unter grossen Schmerzen zurückzieht, so hat folgende kleine Operation guten Erfolg: Man macht neben dem After bezw. neben dem Sphincter einen tangentialen Schnitt und bohrt sich von ihm aus etwa 3 bis 4 cm neben dem Darme ein. Dann wird dieser dreieckige Trichter in der Tiefe mit Katgut so vereinigt, dass eine Längsfalte im Rectum eingenäht ist. Die äussere Wunde wird in dem Sinne genäht, dass die tangentiale Wunde radiär wird. Ist die Wunde so geschlossen, so wird an einer oder an zwei Stellen neben dem After die gleiche Operation gemacht. Schliesslich liegt der After im Centrum, und von ihm aus strahlen die drei radiär vereinigten Wunden. Hat man nicht vollen Erfolg, so macht man bei einer zweiten Operation denselben Eingriff noch einmal. Man muss wohl darauf achten, dass zwischen den einzelnen Schnitten unverletzte Haut zurückbleibt. Im anderen Falle könnte eine Strictur entstehen. Auf diese Weise habe ich eine Anzahl Fälle, namentlich bei Kindern, definitiv geheilt.

Anhang.

Pharmacopoea gynaekologica.

Acidum boricum (10,0 = 0,05)[1]. Drogenpreis 1 kg = 0,96.
Desinficiens. Zu Scheidenspülungen: 30 bis 40 : 1000. — Ausspülungen der Blase: 4 : 100. — Zu Salben: 10 : 100. Officinell: Unguentum acidi borici 1 : Vaselin 6. — Zur Tamponade: in Glycerin gelöst 10 bis 20 : 100. — Vortheile: nicht ätzendes, nicht giftiges Desinficiens. — Nachtheile: löst sich langsam, weil es sehr leicht ist, schwimmt auf dem Wasser, verstopft dünne Canülen.

Acidum camphoricum (1,0 = 0,10).
Bei Cystitis täglich bis zu 5 g, meist genügt 2 Mal täglich 1 g (in Oblate) innerlich.

Acidum carbolicum liquefactum (10,0 = 0,10; 200,0 = 1,05). 1 kg = 1,55.
Desinficiens. Zu Scheidenspülungen: 30 : 1000. Stärkere Lösungen ätzen die Scheide und Hände.

Acidum chromicum (1,0 = 0,05).
Früher viel gebrauchtes Aetzmittel bei Erosionen, mit Wasser ana. Vergiftung dabei beobachtet!

Acidum lacticum (10,0 = 0,35).
20 : 1000 zu Injectionen in die Scheide, 10 : 1000 in die Blase bei reichlicher Phosphatausscheidung.

Acidum nitricum fumans (10,0 = 0,10), und halb so stark Acid. nitr. dulutum.
Sehr beliebtes Aetzmittel bei Erosionen und Endometritis. Das schwächere: Acid. nitr. dil. wirkt ebensogut.

Acidum salicylicum (1,0 = 0,05). 1 kg = 5,0.
Desinficiens. Löst sich 0,3 : 100 in Wasser, und leicht in Alkohol, kochendem Wachs u. s. w. Zu Scheidenspülungen: Acid. salicyl. 30,0, Alkohol 300,0. S. 2 Esslöffel = 30 g zu 1000. Beisst mitunter. — Streupulver: Acid. salic. 3,0, Amyl. 10,0, Talci 90. — Salben: 1 : 10.

Acidum tannicum (10,0 = 0,15; 100,0 = 1,15).
Adstringens. Zu Scheidenspülungen: 10 bis 30 : 1000. In Glycerin gelöst 10 bis 20 : 100, zum Eintauchen der Tampons. — Vortheile: nicht ätzend, nicht giftig. — Nachtheile: macht Flecken in die Wäsche.

[1] Hinter jedem Mittel ist in dieser Weise der Preis angegeben. Also hier kosten 10,0 Gramm 0,05 Mark. Daneben ist noch bei den in grösserer Menge gebrauchten Mitteln der Drogenpreis gesetzt.

Aloë (10,0 = 0,10).
1 kg Pill. aloët. ferrat. = 7,0.
Abführmittel. Von Gynäkologen viel gebraucht, weil es wesentlich auf den Dickdarm wirkt. Pilull. aloët. ferrat 2 bis 6 Stück pro die, billiges Mittel, 1 kg Pillen kosten beim Drogisten 7 Mark.

Alsol, Aluminium acetico tartaricum (1 kg = 6,0).
Desinficiens. Farblose, durchsichtige Stücke, die sich in gleichen Theilen kalten Wassers langsam lösen. Man setzt 5 Procent Essigsäure hinzu, um die Lösung durchsichtig zu erhalten. Von der Lösung 1 : 1, 10 g zu 1 l; schwaches, saures Desinficiens.

Alumen ustum (100,0 = 0,40).
1 kg = 0,60.
Billigstes Adstringens. Zu Scheidenspülungen: 10 bis 25 : 1000. In Glycerin gelöst 10 : 100 zur Tamponade. Hat dieselbe Wirkung wie Tannin, ist billiger und macht nicht Flecke, kann also das Tannin völlig ersetzen. Alumen ustum wirkt stärker als Alumen crudum, letzteres halb so theuer (100,0 = 0,20).

Analgen (1,0 = 0,30).
1,0 innerlich bei Cystitis mit Urindrang.

Antipyrin (1,0 = 0,25).
Antipyreticum, Antineuralgicum. Zu ersterem Zwecke bis 5 g pro die, zu letzterem 1 bis 2 g, z. B. bei Migräne.

Aqua chlorata (100,0 = 0,35).
Zu Scheidenspülungen: 30 : 1000; altes Desinficiens und Desodorans, noch bei jauchenden Carcinomen gebraucht. Beliebt als Spülung nach dem Coitus zur Verhütung der Schwangerschaft.

Aqua plumbi (100,0 = 0,05).
1 l = 0,5.
Adstringens, zu kühlenden Umschlägen, z. B. bei Hämorrhoidalknoten, Vulvitis, Furunculosis Vulvae. Hat vor schwachem, gekühltem Sublimatwasser den Vortheil, dass es nicht giftig ist.

Argentum nitricum (1,0 = 2,0).
Bestes antigonorrhoisches Mittel. Zu Scheidenspülungen (mit Aqua destillata in der Apotheke zuzubereiten!): 1 : 1000. — Zu Blasenausspülungen: 1 : 1000 bis 1 : 5000. — Zu Aetzungen: 1 : 10. — Zum Auspinseln der Urethra: 1 : 100 (brennt!). — Zu Aetzungen der Erosionen in Substanz. — Zu Salben bei schlechten Granulationen: 1 : 50 Vaselin, und noch schwächer, wenn Brennen entsteht.

Argonin, Argentumcasein (1,0 = 0,15).
Antigonorrhoisches Mittel 20 : 1000 zu Injection in Vagina oder Uterus. Reizt nicht und fällt nicht Eiweiss.

Atropin (0,1 = 0,10).
Zusatz zum Morphium bei Patientinnen, die nach Morphium brechen, 0,001 pro dosi. Mehr beliebt ist das schwächere, gleich wirkende Extractum Belladonnae (siehe dieses).

Bismuthum subnitricum und **B. salicylicum** (1,0 = 0,0).
Innerliches Adstringens. Beliebt als Vorbereitung zur Laparotomie, um die Därme zusammenzuziehen. Abends vor der Operation 2 Pulver: 1,5 bis 2 g Bismuthi salicylici, Sacchari $\widehat{aa}$ 0,75, Morphii 0,01, Atropini 0,002.

Calcaria chlorata (200,0 = 0,30). 1 kg = 0,35. — Billiges Desodorans. 20 : 1000 zu Umschlägen auf gangränöse Wunden. Oft verdorben; muss kräftig nach Chlorkalk riechen.

Chininum hydrochloricum (1,0 = 0,15). — Bestes Antipyreticum, in Oblate 1,0 mit Morphium 0,015, Abends, wirkt gegen Schlaflosigkeit bei Fieber.

Chinosol (10,0 = 0,85). — Antisepticum 1 bis 2 : 1000.

Chloralum hydratum (10,0 = 0,20). — Billiges Schlafmittel. 1 bis 2 g per Klysma oder innerlich. Mit Morphium verbunden bei Schlaflosigkeit wegen Schmerzen. Chloralhydrat 2,0, Morphii 0,02, Aquae 50. S. Klysma.

Chloroformium (50,0 = 1,0). — Bestes Präparat: Salicylid-Chloroform von Anschütz.

Cocaïnum hydrochloricum (1,0 = 1,25). 1 kg = 315.0. — Locales Anästheticum. 0,2 : 10 für die Harnröhre, und bei Vaginismus in den Introitus vaginae auf Watte einzulegen. 0,02 bis 0,03 zu Suppositorien; 0,01 : 10,0 zu subcutanen Injectionen. In Salben und wässerigen Lösungen 1 : 30. — Innerlich bei Erbrechen 0,05 : 200 mit 5,0 Bromkali verbunden. Esslöffelweise. Manche Patientinnen, besonders blutarme, bekommen schon nach kleinen Gaben heftige Ohnmacht. Daher Vorsicht!

Codeïn (0,1 = 0.10). — Statt Morphium, soll besonders bei Unterleibsschmerzen günstig wirken und nicht Obstruction bewirken. Dosis etwas grösser als Morphium zu nehmen, 0,02 bis 0,03 : 1 in Pulver.

Coffeïn (1,0 = 0,15). — Antineuralgicum, bei Migräne 0,2 : 0,5 mehrmals täglich. Als Diureticum grössere Dosen.

Cortex Frangulae (100,0 = 0,40). — Sehr gut wirkendes billigstes Abführmittel. Als Thee, 1 Esslöffel voll zu einer Tasse. Wirkt schwach als Infus, stark als Decoct; je länger das Decoct kocht, um so dunkler wird der Thee, um so stärker wirkt er. Auch pulverisirt, theelöffelweise zu nehmen.

Cuprum aluminatum (100,0 = 0,80). — Adstringens. Zu Scheidenspülungen: 10 bis 20 : 1000.

Cuprum sulfuricum (100,0 = 0,55). 1 kg pulv. = 0,60. — Adstringens. Zu Scheidenspülungen und Umschlägen auf geschwürige Flächen: 10 bis 30 : 1000. Macht Flecke, hat keinen Vortheil vor dem Alaun.

Creolin (100,0—60,0). 1 kg = 1,70. — Desinficiens. 5 bis 2 : 1000. Nachtheile: stinkt, ist undurchsichtig, erzeugt starkes Brennen in der Vagina, greift schnell die Gummischläuche an.

Dermatol (10,0 = 0,85; 100,0 = 3,80). — Streupulver, stark austrocknend, nicht giftig, zum Aufstreuen auf eben genähte Wunden, auf Decubitus, auf Erosionen, Salbe 5 : 50.

Ergotin = Extractum Secalis cornuti. Ergotin ist ein Extract, kein Alkaloid. Preis verschieden (1,0 = 0,30). — Das Ergotin Denzel ist das wirksamste, auch vom Magen aus. Zu Suppositorien 0,1 : 2 Cacaobutter. Subcutan 2 : 8 Aqua, davon täglich 1 Spritze. — Innerlich 3 : 180, 2- bis 3stündlich 1 Esslöffel. Corrigens wegen der braunen Farbe Syrupus Cinnamoni. In Pillen 3,0 ana mit

Pulvis Secalis cornuti zu 60 Pillen, täglich 2 Mal 3 Pillen. Vorsicht wegen Ergotismus! Kriebelgefühl u. s. w.

Extractum Belladonnae (1,0 = 0,15). Antispasmodicum. Bei Dysmenorrhoe meist in Suppositorien Morphii, Extract. Bell. ana 0,01 bis 0,2, Butyr. Cacao 2,0 S. in 24 Stunden nicht mehr als 4 Stück.

Extractum radicis Gossypii fluidum (10,0 = 0,20). 2 bis 3 Theelöffel täglich bei Metrorrhagie und Menorrhagie. Die inspissirten Extracte, die im Handel sind und zu Pillen verarbeitet werden, sind von höchst unsicherer Wirkung.

Extractum fluidum Hydrastis canadensis (10,0 = 0,35). Nur das theure (!) amerikanische Präparat ist wirksam bei Dysmenorrhoe, in der Pause zwischen 2 Menstruationen 3 Theelöffel täglich. Kleinere Dosen sind wirkungslos.

Extractum Hyoscyami (1,0 = 0,15). In gleicher Dosis wie Extractum Belladonnae. Antispasmodicum.

Extractum Opii aquosum (1,0 = 0,30). Vorzügliches Präparat da, wo Morphium schlecht vertragen wird. Wirkt namentlich auf die Därme bei Peritonitis u. s. w. besser als Morphium. Da das Mittel in Wasser völlig löslich, eignet es sich gut zu Suppositorien und Klysma, 0,02 bis 0,05; wirkt gut bei geistiger Erregung frisch Operirter. Auch subcutan ist es zu gebrauchen, wenn man schnelle Wirkung haben will, 0,01 bis 0,02 als Dosis!

Extractum Cascarae Sagradae fluidum (10,0 = 0,20). Abführmittel: 1 bis 2 bis 3 Theelöffel täglich. Vortheil: Das Mittel bleibt lange Zeit wirksam. Auch als Vinum Sagradae, Sagradawein von Liebe esslöffelweise, und in Pastillen und Pillenform im Handel.

Extract. Viburni prunifolii fluidum (Preis unbest.). (10,0 = 0,20). 2 bis 3 Theelöffel täglich bei Dysmenorrhoe und gegen drohenden Abort.

Folia Sennae (100,0 = 1,10). Abführmittel, stärker als Cortex frangulae. Das Pulver gilt vielfach beim Volk als Emmenagogum. Mit Schwefel ist es der Hauptbestandtheil des Kurella'schen Brustpulvers, 1 bis 3 Theelöffel täglich.

Glycerin (100,0 = 50,0). 1 kg Glyc. puriss. = 1.50. Alle Salze lösen sich in dem Mittel besser als im Wasser. Zur austrocknenden Tamponade: mit Borsäure 10 bis 20 : 100, Alaun 10 : 100, Ichthyol 10 : 100, Tannin 10 bis 20 : 100, Jodtinktur 2 : 100, Jodkali 10 : 100. Ein Borsäurezusatz ist stets nothwendig, da im Glycerin Schimmelpilze wachsen. Mit Acidum boricum und Tannin 30,0 ana entsteht eine Art Liniment. Watte oder Gaze damit stark imprägnirt stillt gut Höhlenblutungen und wirkt stark zusammenziehend.

Hydrargyrum bichloratum. Sublimat. Seit wir die Angerer'schen Pastillen zu 0,5 und 1,0 besitzen, werden die spirituösen Lö-

1000 Pastillen à 1 g = 12,50.

sungen als Zusatz zum Wasser nicht mehr gebraucht. Zu Scheidenspülungen: 0,5 : 1000. Zum Desinficiren der Hände: 1 : 1000.

Hydrargyrum chloratum. Calomel (10,0 = 0,25).

Zum Aufpulvern auf Condylome nach vorheriger Tränkung der Condylome mit Salzwasser. Auch in Form von Bacilli für intrauterine Behandlung der Gonorrhoe empfohlen. Leistet bei Tripper keine Dienste.

Hydrargyrum oxycyanatum.

Ebenso in (blauen) Pastillen, wie Sublimat besonders bei Gonorrhoe empfohlen.

Hydrargyrum praecipitatum album (10,0 = 0,25).

Wird als Unguentum Hydr. alb. bei Intertrigo, Decubitus u. s. w., namentlich bei Luës viel gebraucht, wirkt stark austrocknend. Die etwas feste officinelle Salbe ist mit Oleum Olivarum zu einem handlicheren Liniment zu gestalten.

Hydrastininum hydrochloricum (0,1 = 0,35).

Gegen Blutungen empfohlen, wenn das Extract wegen des schlechten Geschmackes refüsirt wird. Hydrast. hydr. 1,0, Aquae 10,0, täglich 1 bis 2 Spritzen subcutan. In Pillen: Hydrastin. hyd. 0,5 zu 10 Pillen, täglich 2 Pillen bei der menstruellen Blutung, als Vorkur täglich 1 Pille.

Hydrastinum hydrochloricum (0,1 = 0,15).

Dosis halb so stark als das vorige Mittel.

Ichthyol (10,0 = 0,60).
1 kg = 27,0.

Bei Fluor austrocknend, deshalb gegen Gonorrhoe Injection 10 : 1000 empfohlen. Es lassen sich mit Zucker und Gummi $33^1/_3$procentige Uterusbacilli herstellen. In Glycerin 10 : 100 zur Tamponade schmerzstillend und resorptionsbefördernd. Rein, zum Bepinseln der Erosionen.

Jodoformium (10,0 = 1,30).
1 kg = 38,0.

Mit Tannin ana als blutstillendes Pulver in die nach Auskratzung des Carcinoms entstandenen Höhlen. Als Salbe 1 : 10 bei Decubitus und schlechten Geschwüren. Als 5-, 10- und 20procentige Gaze zur Tamponade der Scheide, des Uterus und operativ erzeugter Höhlen dienend. Lässt sich gut in Bacilli formen, sowohl ohne als mit Tannin. Die Bacilli werden auch in Fistelgänge eingeschoben. Bei Schmerzen Cocaïnzusatz zum Bacillus 0,02 Cocaïn, sowohl für den Uterus als die Harnröhre.

Itrol, Argentum citricum (1,0 = 0,30).

Bestes Mittel zum Aufstreuen auf schlechte Granulationen.

Kalium bromatum (10,0 = 0,15).

Sedativum. Bei Schmerzen und Tenesmus, in Combination gut wirkend. Z. B. Kalii, Natrii, Ammonii bromati, Chloralhydrat ana 5,0, Morphii 0,05, Atropini 0,005, Aquae 200,0, täglich 2 bis 4 Esslöffel. Starkes antispasmodisches Beruhigungs- und deshalb auch Schlafmittel.

Kalium permanganicum (100,0 = 0,60).
1 kg = 1,65.

Billiges, vorzügliches, ungiftiges Desinficiens, das nur den Nachtheil hat, dass die Lösungen undurchsichtig sind. 5 bis 10 : 1000 zu Schei-

denspülungen, namentlich als Desodorans bei Carcinom und jauchenden Höhlenwunden. Ebenso etwas schwächer zu Blasenspülungen 1 : 2000. 5,0 zu 100 Pillen, täglich 3 bis 5 Stück als Emmenagogum.

Kreosot (10,0 = 0,15). Als Kreosotöl zur Injection in Fisteln empfohlen, namentlich bei Verdacht auf Tuberkulose. Kreosot 5,0, Menthol 10,0, Oleum Olivarum 100,0.

Liquor Aluminii acetici (200,0 = 0,60). 0,5 l = 1,0. Ausgezeichnetes Verbandwasser 30,0 bis 200,0 : 1000. Wird besser durch Alsol ersetzt.

Liquor Ferri sesquichlorati (100,0 = 0,30). 1 l = 0,60. Sicherstes Hämostypticum. Wirkt in Verdünnungen 1 : 3 ebenso gut als rein. Aezt und gerbt die Scheide, so dass der Tampon ausgedrückt auf die blutende Stelle oder in die blutende Höhle gebracht werden muss. Bildet harte, feste leicht faulende Borken mit dem Blut. Zu Einspritzungen in den Uterus bei Blutungen sicher wirkend, aber wegen der heftigen Reizung durchaus nicht ungefährlich. Auch in Form von Uterusbacillen mit Zucker und Gummi zu verarbeiten.

Liquor Hydrargyri nitrici (100,0 = 0,70). Aetzmittel. Bei Erosionen, namentlich bei Verdacht auf Luës, zur Ausätzung des Cervicalcanals. Auch zu Vaginalinjectionen 5 bis 15 : 1000.

Lysol (200,0 = 1,05). 0,5 l = 2,0. Billiges Desinficiens, das allerdings den Nachtheil hat, in Lösungen undurchsichtig zu sein und Brennen zu erzeugen. 2 bis 5 bis 10 : 1000.

Magnesia usta (100,0 = 1,0). Leichtes Abführmittel bei Pyrosis, namentlich in der Schwangerschaft, mit einem Tropfen Oleum Menthae angenehm zu nehmen. In Schüttelmixturen 4 : 200.

Magnesium citricum effervescens (10,0 = 0,15). Besonders empfehlenswerth bei klimakterischen Congestionen. 2 bis 3 Theelöffel täglich führen leicht ab.

Magnesium sulfuricum, Bittersalz, Saidschitzpulver (100,0 = 0,10). Abführmittel. 10,0 bis 20,0 in Wasser gelöst.

Menthol (10,0 = 0,70). Locales Anästheticum, als Migränestift beliebt.

Methylenblau (1,0 = 10,0). 0,1 bis 0,2 mehrmals täglich in Kapseln, um den Urin bei der Kystoskopie blau zu färben.

Morphium. Vergl. Atropin und Extractum Belladonnae.

Natrium carbonicum crudum (250,0 = 0,10). 1 kg = 0,30. Soda. Zu Scheidenspülungen: 30 : 1000; hat desinficirende, reinigende Wirkung; ebenso zu Waschungen und localen Bädern der äusseren Geschlechtstheile.

Natrium salicylicum (10,0 = 0,20). 0,5 bis 1,5 pro dosi. Bei Blasenkatarrh und Mycosis vesicae. In Solution 5 : 200 Antipyreticum innerlich.

Oleum camphoratum (10,0 = 0,10).	Bestes Reizmittel bei Collaps, nach Operationen 1 bis 3 Spritzen subcutan.
Oleum Ricini (100,0 = 0,40).	Abführmittel. 30,0 mit 2 Tropfen Olei Crotonis starkes Abführmittel. Bei Ileus nach Magenausspülung mit der Schlundsonde in den Magen injicirt. Auch als Klysma.
Oleum Therebinthinae (100,0 = 0,35).	Desinficiens. Rein zu Bepinselungen der Portio und des Cervicalcanals, zum Auswischen des Uterus bei Endometritis.
Opium purum.	Vortheilhafter Extractum Opii aquosum.
Orthoform (1,0 = 0,35).	Schmerzstillendes Streupulver.
Paraldehydum (1,0 = 0,05).	1,0 bis 2,0 als Schlafmittel, wenn bei Chloralgebrauch Delirien entstehen.
Phenacetin (1,0 = 0,10).	Antipyreticum. Schlafmittel, bei Kopfschmerzen, hysterischen Reizzuständen, z. B. bei Tussis hysterica, Dysmenorrhoe sehr wirksam.
Plumbum aceticum (10,0 = 0,05).	0,02 bis 0,05 sicherstes Mittel bei colliquativen Diarrhoen. Verdirbt sehr den Magen. Aeusserlich 1 bis 5 : 1000. In Suppositorien bei blutenden Hämorrhoiden und Fissura ani 0,05 zu 2,0 Oleum Cacao.
Podophyllin (1,0 = 0,10).	Sehr billiges Abführmittel, sicher wirkend, 1,0 zu 100 Pillen, macht oft Leibschmerzen, weshalb Zusatz von Extractum Belladonnae beliebt.
Pulvis Doveri (1,0 = 0,05).	0,2 bis 1,0 mehrmals täglich. Leichte Opiumwirkung.
Resorcin (1,0 = 0,10). 1 kg = 95,0.	Desinficiens. 2,0 bis 4,0 pro die. Bei Blasenkatarrh innerlich. 10,0 bis 20,0 : 1000 (auch stärker bis 50 : 1000) zu Injectionen in die Blase.
Salipyrin (1,0 = 0,20).	Antineuralgicum bei Dysmenorrhoe 1,0 mit Codëin 0,02 mehrmals täglich.
Salol (1,0 = 0,05).	1,0 bis 2,0 mehrmals täglich. Bestes innerliches Mittel bei Urinzersetzung in der Blase.
Secale cornutum (10,0 = 0,50).	In den Monaten nach der Ernte, Juli bis December, wirkt frisch pulverisirtes Secale sicherer als die Präparate. In Pillen 10,0 zu 100 Pillen; täglich 10 bis 15 Pillen. In Pulvern rein zu 1,0; 2 bis 3 Mal täglich.
Stypticin (0,01 = 0,10).	0,05 4 bis 5 Mal täglich während der Menorrhagie.
Sulfonalum (1,0 = 0,10).	Schlafmittel, 1 bis 2 g. Es müssen etwa 100,0 warme Flüssigkeit (Thee) mit dem Mittel genommen werden. Wirkt langsam aber sicher.
Sulfur depuratum (10,0 = 0,05).	In Zusammensetzungen gut abführend wirkend, z. B. Sulf. depur. Magnes. ust., oder Tartar depur. Sacchari albi ana 30,0, Olei Menthae guttam unam 2 Mal täglich 1 Theelöffel. Auch Pulvis fol. Sennae in gleicher Dosis kann zugesetzt werden. Componirte eccoprotische Pulver behalten bei gleicher Dosis länger Wirkung als einfache Mittel.

Tinctura Belladonnae (10,0 = 0,15).
Bei Dysmenorrhoe 5 bis 10 Tropfen 3 bis 4 Mal täglich.

Tinctura Jodi (100,0 = 1,45). 1 l = 4,20).
Wird rein in den Uterus bei Endometritis eingespritzt und auf Erosionen aufgepinselt. 2,0 bis 5,0 in Glycerin gelöst zur Vaginaltamponade.

Tinctura Opii simplex (10,0 = 0,20).
2stündlich 8 bis 10 Tropfen. Zur Darmberuhigung bei Peritonitis. Auch im Klysma in gleicher Dosis. Kleinere öftere Dosen beruhigen den Darm besser als einmalige grosse Dosen.

Vinum camphoratum (100,0 = 0,60). 1 l = 2,20.
Altes, gutes Mittel zur Tränkung der Watte auf schlechte Granulationen gelegt und in Wundhöhlen und Fisteln gestopft.

Zincum aceticum (10,0 = 0,10). 1 kg = 1,80.
5 : 1000 zu Scheidenspülungen.

Zincum chloratum (10,0 = 0,10). 1 kg = 1,40.
In 1procentiger Lösung bei Gonorrhoe die Scheidenwand austrocknend und den Kokken das Nährmaterial raubend. Mit Wasser zu gleichen Theilen: starkes intrauterines Aetzmittel bei Carcinom. Die getränkte Watte gut ausdrücken! Abfliessende Tropfen mit Natronbicarbonicum-Lösung zu neutralisiren. Auch in Form der alten Aetzpaste gebraucht.

Zincum oxydatum crudum (10,0 = 0,05). 1 kg = 0,60.
Als Streupulver rein oder mit Amylum ana bei Pruritus und namentlich bei nässendem Eczema vulvae.

Zincum sulfocarbolicum (10,0 = 0,15). 1 kg = 3,0.
Zu Scheidenspülungen: 5,0 bis 10,0 : 1000.

Zincum sulfuricum (10,0 = 0,15). 1 kg = 0,40.
Zu Scheidenspülungen: 10,0 : 1000.

Sachregister.

Abdominaltumoren, differentielle Diagnose der 439, 444, 446.
— Abscesse ovarieller 404.
— parametritischer 533.
— perimetritischer 551.
— uteriner 180.
Abflussvorrichtung am Spülbecken 46.
Achsendrehung der Ovarialtumoren 426, 428.
Achterpessar 265.
Acidum nitricum 233.
Adenom des Ovarium 410.
— der Portio 227.
— des Uterus 237.
Adenomyom 347.
Adhäsionen bei Myomen 347.
— bei Ovarien 430.
— peritonäale 550.
— der Tuben 466.
Adhäsive Vaginitis 85.
Adnexklammer 388.
Adstringentien zu Vaginalinjectionen 91.
Aetzungen der Portio 233.
— des Uterus 211.
— bei Carcinoma uteri 333.
Alexander's Operation 274, 278.
Amenorrhoe 572.
— nach Haematoma ovarii 408.
Amputation der Cervix uteri bei Carcinom 328.
— bei chronischer Metritis 191, 234.
— bei col tapiroide 595.
— bei Erosionen 233, 234.
— bei Uterusprolaps 291.
Anamnese, Aufnahme der 19.
Angiothripsie 327.
Anteflexio uteri 243.
— mit col tapiroide 244.
— bei Myom 245.
— bei Prolaps 286.
— bei Retroversio 245.
Antepositio uteri 249.
Antepositio uteri bei Hämatocele 484.
— bei Perimetritis 552.
Anteversio uteri 247.
Antisepsis in der Sprechstunde 17.
Antiparasitäre Vorbereitungskur 69.
Apostoli'sche Behandlung 221.
Ascites, differentielle Diagnose der Asepsis 439.
Atmocausis 223.
Atresia ani 45.
— einseitige 164.
— hymenalis 163.
— tubarum 488.
— uterina 164.
— vaginalis 163.
Atrophie des Uterus 192.
Auskratzen des Uterus 212.
Auswaschen der Blase 117.
— des Uterus 212.

Bartholin'sche Drüsen 59, 83.
Bauchbruch 517.
— Operation des 518.
Bauchfell, Entzündung des 546.
— Neubildungen 561.
Bauchnaht 500.
Bauchschnitt 384.
Bauchspalte 109.
Bauchspeculum 385.
Beckenbindegewebe 526.
— Entzündung des 527.
— Neubildungen des 545.
Beinhalter 71.
Beleuchtungslampe 34.
Bildungsfehler der Blase 109.
— des Hymen 163.
— der Ovarien 402.
— der Tuben 462.
— des Uterus 154.
— der Vagina 146, 154.
— der Vulva 44.

Blase, Ectopie der 109.
— Entzündung der 110.
— Fisteln der 127.
— Lageveränderungen der 109.
— Neubildungen der 121.
— Spaltbildung der 108.
— Steine der 111.
— Tuberkulose der 121.
— Verletzung der 127.
Blasencervixfistel 129, 141.
Blasendarmfistel 145.
Blasenscheidenfistel 127.
Blumenkohlgewächs 321.
Borglycerin 233.
Bozemann'scher Katheter 182.
Braun'sche Spritze 219.

Carcinom des Bauchfells 315.
— der Blase 121.
— der Cervix uteri 308.
— des Corpus uteri 310, 321.
— Operation des 323.
— der Ovarien 417.
— Recidive des 329.
— der Tuben 479.
— des Uterus 306.
— der Vagina 99.
— der Vulva 53.
Carunkel der Harnröhre 148.
Castration 587.
Cervicalcanal 175, 226.
Cervix, Amputation der 193.
— — bei Carcinom 328.
— — bei Prolaps 291.
— Erosionen der 227.
— Incisionen in die 202, 595.
— Katarrh der 227.
— Myome der 343.
— Schleimpolyp der 230.
— Stenose der 502.
Chlorzink 225, 333.
Clitoris 42.
Col tapiroide 244, 595.
Collin'sche Zange 325.
Condylome, breite 58.
— spitze 62.
Corpuscarcinom 310, 321.
Curetten 214.
Cusco's Speculum 30.
Cysten der Bartholin'schen Drüsen 367.
— der Lig. lata 442.
— der Lig. rotund. 546.
— des Nebeneierstocks 422.
— der Ovarien 409.
— der Vagina 98.
— der Vulva 67.
Cystenfibrom 345.
Cystitis 111.
Cystocele 281.

Dammrisse 68.
— Operation der 74.
Darmfistel bei Perimetritis 553.
Darmscheidenfistel 106.
Defect der Scheide 146.
— des Uterus 161.
Dermatol 79.
Dermoid 419.
Desinfection der Hände 4.
Diagnostik, allgemeine 19.
Dilatatorien 209.
Doppelhäkchen 135.
Drainage der Blase 133, 144.
Durchbruch eines parametritischen Exsudats 534, 537.
— eines perimetritischen Exsudats 533, 551.
Dysmenorrhoe 579.
— bei Anteflexio 579.
— membranöse 196.
— bei Myomen des Uterus 352.

Echinokokkus 444, 448.
— des Beckenbindegewebes 546.
Eierstock siehe Ovarium.
Eileiter siehe Tuben.
Ekzem der Vulva 54.
Elektrolyse 121.
Elektrotherapie 121.
Elephantiasis der Vulva 49.
Elevation des Uterus 304.
Elythrorrhaphie 291.
Emmet'sche Operation 236.
Endometritis, acute 177.
— atrophisirende 198.
— chronische 194.
— deciduale 195.
— exfoliative 196.
— fungöse 195.
— glanduläre 196.
— gonorrhoische 605.
— hämorrhagische 199.
— interstitielle 196.
— tuberkulöse 197.
— Behandlung der 200.
Enterocele vaginalis 281.
Enucleation der Myome 392.
Epispadie 46.
Epithel des Uterus 176.
Ergotin 360.
Erosionen 227.
Exstirpation des Uterus bei Carcinom 323.
— — bei Myom 373, 390.
— — bei Prolaps 298.
Extrauteringravidität 479.

Ferguson's Speculum 29.
Fibrom des Beckenbindegewebes 545.

Fibrom des Ligamentum rotundum 546.
Fisteln der Blase 127.
— der Cervix 129.
— der Harnleiter 129, 131.
— der Mastdarmscheidenwand 106.
Fisteloperation 133.
— ventrovaginale 142.
Folliculäre Hypertrophie 230.
Freund'sche Operation 329.

Gaertner'sche Canäle 154.
Glaskatheter 118.
Glycerintamponade 190.
Gonokokken 599.
Gonorrhoe 598.
— des Bindegewebes 602.
— des Peritonäums 607.
— der Scheide 602.
— der Tuben 607.
— der Urethra 604.
— des Uterus 605.
— Behandlung der 618.
— Diagnose der 617.
Graaf'sche Follikel 399.
— Entzündung der 404.
— Gynatresien 163.
— Hydrops der 405.

Hämatocele 83, 485, 493.
Hämatokolpos 167.
Hämatom des Uterus 167.
— der Ovarien 408.
— der Vulva 55.
Hämatometra 167.
— einseitige 165.
— im rudimentären Nebenhorn 166, 167.
Hämatosalpinx 165, 166, 167.
Harnleiterfistel 131.
Harnröhre siehe Urethra.
Hermaphroditismus 47.
Hernien der Ovarien 403.
— des Uterus 305.
Hodge-Pessar 253.
Hydatide, Morgagni'sche 401, 424.
Hydronephrosis 444.
Hydrops follicularis 405.
— tubarum 488.
Hymen 43.
— Atresie des 43.
— cibriformis 43.
— imperforatus 43.
Hypersecretion des Uterus 203, 217.
Hypertrophie der Cervix 244.
— der Clitoris 49, 50.
— folliculäre 230.
— der Vulva 48.
Hypertrophia lymphatica vulvae 49.
Hypospadie 46.
Hysterophor 298.

Ileus 514.
Incisionen in die Cervix 202, 203.
Injectionen, heisse 542.
— in den Uterus 219.
Instrumentenkocher 19.
Intrauterin-Behandlung 208.
— Pessar 587.
— Spritze 219.
Inversio uteri 299, 348.
— vaginae 283.
Irrigation, permanente 371.

Katheter von Glas 118.
— für den Uterus 181, 182.
— nach Skene 118.
Kletterhaken 325.
Klimax 561.
— anticipirte 587.
Kolpitis 52.
— gummosa 87.
Kolpohyperplasia cystica 87, 89.
Kolpomyomotomie 373.
Kolporrhaphia anterior 291.
— posterior 293.
Kraurosis vulvae 55.
Kystoskop 121, 125.
Kystoskopie 121.
Kystoskopische Bilder 125.

Lageveränderung der Ovarien 402.
— der Tuben 465.
— des Uterus 239.
Laminaria 207.
Lampe zur Beleuchtung 34.
Laparomyomotomie 375.
Leitcanüle 173.
Ligamentum rotundum, Krankheiten des 546.
Löffel, scharfe 213.
Löffelzange 368.
Lupus der Vulva 66.

Massage 631.
Massirkugel 188.
Mastdarmauswaschungen 627.
Mastdarminjection 627.
Mastdarmparalyse 629.
Mastdarmreizung 630.
Mastdarmscheidenfistel 106.
Mastdarmträgheit 626.
Mastdarmuntersuchung 27.
Mayer'scher Ring 268, 290, 297.
Membrana granulosa 399.

Menopause 569.
Menorrhagie 575.
— bei Beginn der Menstruation 569.
— bei Carcinom 317.
— bei Chlorose 573.
— in der klimakterischen Periode 575.
— bei Myom 357.
— bei Ovarialkrankheiten 435.
Menstruation 566.
— Diätetik der 570.
— schmerzhafte 579.
— serotina 571.
— vicariirende 572.
— vorzeitige 571.
Messer zu Fisteloperationen 135.
— zu Incisionen in die Cervix 203.
— zu Scarificationen 190.
Metritis, acute 177.
— chronische 184.
— Behandlung der 188.
Milchglasspeculum 29.
Milztumoren 448.
Missbildungen siehe Bildungsfehler.
Mons Veneris 42.
Morgagni'sche Hydatide 415.
Müller'scher Faden 155.
Mutterbänder 242.
Muttermund, Erosionen am 227.
—, Incisionen in den 202, 595.
Muzeux'sche Zange 34, 265, 325.
Myom 341.
— der Cervix 343.
— cystisches 345.
— interstitielles 343.
— des Ligamentum rotundum 547.
— polypöses 345.
— submucöses 344, 345.
— des Subserosium 546.
— des Uterus 341.
— der Vagina 102.
— der Vulva 66.
— vaginale Totalexstirpation bei 373.
Myomotomie 375, 385.

Nabelbruch 518.
Nachbehandlung nach Fisteloperationen 144.
— nach Bauchschnitten 505.
— nach plastischen Operationen 79.
Nadelhalter, Hagedorn's 137.
Naht der Bauchwunde 500.
Narcose 377.
Nebeneierstock 398, 422.
— Geschwülste des 422.
Netzadhäsionen 430.

Oophoritis 403, 405.
Operationstisch 380.
Ovarien, Abscess 404.
— accessorische 403.
— Adenom 410, 416.
— — Adhäsionen bei 430.
— Anatomie 348.
— Bildungsfehler 402.
— Blutcysten 403.
— Carcinom 417.
— Dermoid 419.
— Dislocation 406, 407.
— Endotheliom 422.
— Entzündung 403.
— Fibrom 471.
— Flimmerepithelcysten 416.
— Hämatom 408.
— Hernien 403.
— Kystadenoma serosum 416.
— Kystoma serosum simplex 409.
— Lage 401.
— Lageveränderungen 402.
— Ligamentum 398.
— Mangel 402.
— Neubildung 408.
— Oberflächenpapillom 415.
— Oedem 403.
— bei Osteomalacie 403.
— Papillom 415, 435.
— Pseudomyxom 415.
— Sarcom 421.
— Tuberkulose 408.
— Ueberzahl 402.
Ovariencysten 408.
— Adhäsionen bei 430.
— Blutung in die 431.
— Diagnose 437.
— Differentialdiagnose 439.
— Eiterung in den 431.
— Entzündung der 431.
— Inhalt der 443.
— Lage der 426, 427.
— Ruptur 432.
— Stiel der 425.
— Torsion 428, 434.
— Verfettung 431.
— Wachsthum der 424.
Ovariotomie 449.
— Contraindicationen 449.
— Darmadhäsionen 430, 455.
— Instrumente 450.
— Nachbehandlung 505.
Ovarium 398.
Ovula Nabothi 229, 230.
Ovulation 566.

Palmae plicatae 162.
Parametritis 526.
— Anatomie 526.
— Behandlung 541.
— Diagnose 538.

Parametritis, Exsudate der 530.
— gonorrhoische 607.
Parametrium 526.
Paraperitonäale Tumoren 447.
Paravaginitis 87.
Parovarialcysten 422.
Parovarium 398, 422.
Pericystitis 114.
Perimetritis 546.
— Behandlung der 560.
— Diagnose der 557.
— Exsudate bei 552.
— Symptome 555.
— Verlauf 555.
Perioophoritis 406.
Peritonäum 547.
Peritonitis 513, 514, 548.
— nach Bauchschnitt 514.
— Permanentkatheter 118.
— universelle 555.
Pessarien bei Anteflexio 246.
— bei Anteversio 248.
— Hodge'sche 253.
— intrauterine 587.
— bei Prolaps 297.
— bei Retroflexio 265, 269.
— bei Retroversio 253.
Pessarienzange 248.
Pferdefuss Skene's 118.
Plastische Operationen 68.
Plattenhaken 135.
Polypen, adenomatöse 230, 237.
— cancroide 321.
Polypenscheeren 238, 365.
Portio vaginalis 227.
Pressschwamm 206.
Probeincision 458, 565.
Probetampon 200.
Prolapsoperationen 291.
Pruritus vulvae 58.
Pseudoelephantiasis 48.
Pseudohermaphroditismus 47.
Pseudomucin 414.
Pseudomyxoma peritonaei 415.
Pseudotumoren, abdominelle 446.
Pulverbläser 79.
Punction der Hämatocele 493.
— der Ovariencysten 449.
— der Ovula Nabothi 230.
Pyometra 164.
Pyosalpinx 462.

Quellmittel 206.

Recidive bei Carcinom 329:
— bei Ovarialtumoren 454, 459.
Rectocele 288.
Reposition bei Retroflexio 261.
Retroflexio 254.
— bei Prolaps 286.
— operative Behandlung derselben 268.
Retroversion 250.
Rieselspeculum 235.

Salbenspritze 96.
Salpetersäure 233.
Salpingitis 462.
Sarcom der Ovarien 421.
— des Uterus 334.
— der Vagina 101.
Scarificationen 190.
Scheere zum Abschneiden der Schleimpolypen 238.
— Siebold'sche 365.
Scheide siehe Vagina.
Scheidenausspülungen 98.
Scheidenzeiger 391.
Schleimpolypen 230.
Schlittenpessar 267.
Seitenhalter 135.
Seitenlage 35.
Senkung der Ovarien 406, 407.
Shock 512.
Simon's Specula 37.
Sims' Seitenlage 32.
— Speculum 32, 33.
Skene's Katheter 118.
Sonde 204.
— Playfair'sche 213.
Sprechzimmer 17.
— Einrichtung des 24.
Stenose des Orificium externum 202.
Sterilisation der Instrumente 13, 18.
Sterilisationstopf 11.
Sterilität bei Anteflexio 592.
— bei Gonorrhoe 592.
— bei Perimetritis 556.
— bei Stenosen 202, 595.
— bei Uterusgeschwülsten 353.
— bei Uterusmissbildungen 161.
Stichelung 190.
Stielbehandlung bei Myomen 389.
— bei Ovarialtumoren 453.
Stopfer 214.
Syphilis 53.

Tamponade der Scheide 93.
— des Uterus 211, 214.
Tamponzange 94.
Thomas-Pessar 264, 265.
Thrombus vulvae 55.
Tisch für Laparotomien 380.
Toilette des Bauchfells 457.
Touchiren 4.
Tripper siehe Gonorrhoe.
Trippererosionen 624.

Trockene Behandlung der Vagina 96.
Tropfrohr Schücking's 371.
Tubargravidität 479.
Tube 460.
— Bildungsfehler 462.
— Blutung in die 467.
— Carcinom 479.
— Cysten 466, 467.
— Durchgängigkeit 461.
— Entzündung 462.
— Geschwülste 479.
— Hydrops 466.
— Katarrh 462.
— Krankheiten 461.
— Lage 462.
— Lageveränderungen 461.
— Neubildungen 479.
— Sondirung 461.
— Tuberkulose 465.
— Verschluss 466.
Tuberkulose des Bauchfells 561.
— der Ovarien 408.
— der Tube 465.
— des Uterus 322.
Tuboovarialcysten 409.
Tupelo 208.

Untersuchung, Allgemeines 24.
— combinirte 26.
— mit der Lampe 34.
— in Narcose 28.
— per rectum 27.
— in der Rückenlage 24.
— in der Seitenlage 31, 33.
— mit Spiegeln 29, 37, 38.
Urachusfisteln 108.
Ureterenfistel 131.
Ureterensonden 131.
Urethra 145.
— Canüle für die 152.
— Carcinom der 149.
— Caruncula der 148.
— Fissuren der 146.
— Functionsstörungen der 151.
— Krankheiten der 145.
— Neurosen der 151.
— Prolaps der 147.
— Stricturen 146.
— Varicen 147.
Uterus 128.
— Adenom 237.
— Adenomyom 347.
— Anatomie 239.
— Anteflexio des 243.
— Ausätzen des 212.
— Auskratzung 212.
— Auswischen 212.
— bacilli 183.
— Befestigungen 239.
Uterus bicornis 156, 157.
— bilocularis 157.
— bipartitus 159.
— Carcinom des 306.
— Curethement des 212, 214.
— Defect des 160, 161.
— Dilatation des 206, 208, 209.
— Dilatatoren 209.
— Drüsen des 175.
— Duplicität des 156.
— Einspritzungen in den 219.
— elektrolytische Behandlung 220.
— Entzündungen des 177, 184.
— Epithel des 176, 194, 568.
— Erweiterung des 206.
— Fibroide 341.
— foetalis 161.
— Hämatome 164.
— Hernies 305.
— Hypersecretion 203, 217.
— infantilis 161.
— Injection in den 219.
— Inversion des 299, 348.
— Katheter des 181, 182.
— Lage des 239.
— Lageveränderungen des 239.
— Löffel des 213.
— Mangel des 160.
— Missbildungen des 154.
— Myome des 341.
— Prolaps des 279.
— pubescens 162.
— rudimentärer 161.
— Sarcom 334.
— Schleimhaut 176.
— Schleimpolypen 238.
— Sonde 204, 213.
— Spritze 219.
— Stäbchen 213.
— Stein 349.
— Stenosen 202.
— Stopfer 214.
— Tamponade des 211, 217.
— Topographie des 239.
— unicornis 158.

Vagina, Anatomie der 82.
— Ausspülung 90.
— Bildungsfehler 146.
— Carcinom 99.
— Cysten 98.
— Entzündung 84.
— — adhäsive 85.
— — exfoliative 87.
— Exstirpation der 99.
— — gummöse 87.
— Hyperästhesia 103.
— Katarrh 84.
— Krampf 103.

Vagina, Mangel 146.
— Myome 102.
— Neubildungen 99.
— Papillom 62.
— Sarcom 101.
— Tamponade der 93.
— Verletzungen der 107.
Vaginafixation 272.
Vaginalkugeln 96.
Vaginismus 103.
Vaginitis 84.
— adhaesiva 85.
— diphtheritische 87.
— emphysematöse 87, 89.
— exfoliative 87.
— gummöse 87.
— vetularum 85.
Varicen der Harnröhre 147.
Ventrofixation 268.
Ventrovaginale Fisteloperation 142.
Vorbereitungskur 4, 7, 69.
Vorbereitung zur Laparotomie 377.
Vulva 41.
— Acne der 54.
— Bildungsfehler 44.
— Carcinom 63.
— Condylome der 62.
— Cysten der 67.
— Diphtheritis der 54.
— Ekzem der 54.
— Elephantiasis 49.
— Entwickelung 43.
— Entzündung der 52.
— Furunculosis der 53.
Vulva, Gangrän 54.
— Herpes der 54.
— Hypertrophie der 48.
— Kraurosis 55.
— Lipom 66.
— Lupus 66.
— Missbildungen 44.
— Molluscum 66.
— Myom 66.
— Neubildungen 66.
— Papillom 61.
— Pruritis 59.
— Syphilis 53.
— Teleangiektasie 67.
— Thrombus 55.
— Tuberkulose 67.
— Verletzung 68.
Vulvitis 52.
Vulvovaginitis 602.

Wandermilz 448.
Wiederherstellung des Dammes 74.
Wolff'scher Körper 154.

Zange zum Einführen von Drains 200.
— — der Ringe 248.
— zum Eingreifen des Bauchfells 285, 451.
— zum Fassen der Myome 388.
— — Ovarialcysten 452.
— — der Portio 34, 265, 325.
Zottengeschwulst der Blase 121.